FACULDADE SETE LAGOAS
ESPECIALIZAÇÃO EM ORTODONTIA

AMANDA DERENIEVICKI MENDES DA SILVA

TRATAMENTO DE PSEUDO-CLASSE III UTILIZANDO ARCO BASE E EXTRAÇÃO DE PRIMEIROS PRÉ-MOLARES INFERIORES:

Relato de caso

Sete Lagoas
2025

AMANDA DERENIEVICKI MENDES DA SILVA

TRATAMENTO DE PSEUDO-CLASSE III UTILIZANDO ARCO BASE E EXTRAÇÃO DE PRIMEIROS PRÉ-MOLARES INFERIORES:

Relato de caso

Trabalho de Conclusão de Curso apresentado ao curso de especialização em ortodontia da Faculdade Sete Lagoas - FACSETE, como requisito parcial para obtenção do título de Especialista em Ortodontia.

Orientador: Prof. Dr. Antônio Carlos de Lacerda França.
Área de concentração: Ortodontia

Sete Lagoas
2025

Dados Internacionais de Catalogação na Publicação (CIP) de acordo com ISBD

Silva, Amanda Derenievicki Mendes da.

S586t

Tratamento de pseudo-classe III utilizando arco base de ricketts e extração de primeiros pré-molares inferiores [manuscrito] : relato de caso / Amanda Derenievicki Mendes da Silva. – Sete Lagoas, 2025.

19 f. ; il. color.

Trabalho de Conclusão de Curso (Especialização em Ortodontia) – Faculdade Sete Lagoas, Sete Lagoas-MG, 2025.

Orientador : Prof. Dr. Antônio Carlos França Lacerda

1. Mordida cruzada anterior. 2. Pseudo-classe III. 3. Arco Base de Ricketts. I. Título.

CDD – 617.643

Elaborado por Aurilene Araújo da Costa CRB 3/1272

AMANDA DERENIEVICKI MENDES DA SILVA

TRATAMENTO DE PSEUDO-CLASSE III UTILIZANDO ARCO BASE E EXTRAÇÃO DE PRIMEIROS PRÉ-MOLARES INFERIORES:

Relato de caso

Trabalho de Conclusão de Curso apresentado ao curso de especialização em ortodontia da Faculdade Sete Lagoas - FACSETE, como requisito parcial para obtenção do título de Especialista em Ortodontia.

Orientador: Prof. Dr. Antônio Carlos de Lacerda França.
Área de concentração: Ortodontia

Salvador-BA, 15 de setembro de 2025.

_____

Prof. Dr. Antônio Carlos de Lacerda França
Orientador

_____

Profa. Ma. Valba Luz Augusto Oliveira
Avaliador

_____

Prof. Me. Paulo Roberto Pagano
Avaliador

TRATAMENTO DE PSEUDO-CLASSE III UTILIZANDO ARCO BASE E EXTRAÇÃO DE PRIMEIROS PRÉ-MOLARES INFERIORES: Relato de caso

Treatment of Pseudo-Class III Using Base Arch and Extraction of Lower First Premolars: Case Report

Amanda Derenievicki Mendes da Silva
Antônio Carlos de Lacerda França

RESUMO

A má oclusão de Classe III funcional exige um diagnóstico diferencial, uma vez que seu tratamento se difere das demais maloclusões, e sua correção evita futuras alterações esqueléticas. O presente trabalho tem como objetivo relatar um caso clínico de pseudo-classe III, também conhecido como Classe III funcional. O paciente em questão apresentava agenesias dentárias das unidades 11 e 22 e consequente má oclusão funcional. No plano de tratamento proposto utilizou-se o aparelho fixo prescrição de Roth e como ferramenta o arco base de Ricketts para a vestibularização do arco superior, seguida de extração dos primeiros pré-molares inferiores, a fim de retrair o bloco anteroinferior. Como resultado, obteve-se o descruzamento da mordida cruzada anterior, a liberação da interferência oclusão e consequente normalização da posição mandibular. O caso ressalta a importância de um diagnóstico diferencial e um bom plano de tratamento para a correção de mordidas cruzadas anteriores.

Palavras-chave: Mordida cruzada anterior; Pseudo-classe III; Arco Base de Ricketts.

1 INTRODUÇÃO

É considerada má oclusão o desvio do padrão de normalidade do arco dental (relação dentoalveolar), do esqueleto facial ou de ambos, com consequente alteração funcional do aparelho estomatognático de maneira geral. (NOGUEIRA, 2014).

Dentre as má oclusões, existe a má oclusão de classe III, caracterizada pelo aumento da dimensão da mandíbula, má posição da mesma, diminuição da dimensão da maxila ou uma combinação desses fatores. É considerada a mais rara má oclusão, atingindo apenas 3% da população brasileira. (PATO, 2010; DÍLIO et al., 2014). A incidência desse tipo de má oclusão, apesar de baixa, é bastante variável a depender da etnia. (ARAÚJO; ARAÚJO, 2008). É mais prevalente em pacientes asiáticos - 13% dos japoneses e 12% dos chineses (PADIAL et al. 2016).

Existem diferentes terapias para o problema em questão, entre elas o uso de elásticos intermaxilares, mini-implantes e miniplacas, a depender do grau e da severidade. (PRIETO et al., 2015; RUELLAS et al., 2010). O uso de aparelhos intra e extra orais, tais como a máscara facial também devem ser considerados, principalmente em casos de má oclusão classe III de Angle, a qual se caracteriza por uma discrepância dentária ântero posterior, podendo estar acompanhada ou não de alterações esqueléticas. (DÍLIO et al., 2014; BITTENCOURT, 2009). O crescimento da mandíbula mantém-se ativo por um período mais longo do que o da maxila, portanto, acredita-se que a intervenção ortopédica durante a fase de crescimento é uma boa escolha, a fim de impedir que a classe III torne-se mais severa. (ARAÚJO E ARAÚJO, 2008). Em pacientes adultos que já completaram a fase de crescimento, o tratamento pode ser por compensação dentoalveolar ou cirúrgico, por meio de cirurgia ortognática (DÍLIO et al., 2014).

Casos de má oclusão do tipo classe III exigem um diagnóstico diferencial, por meio de de avaliação funcional, análise cefalométrica e perfil facial. Alguns fatores devem ser considerados antes de se decidir realizar um tratamento, principalmente quando o objetivo é compensatório, como a idade do paciente, base esquelética dos ossos envolvidos (mandíbula e maxila), altura e harmonia facial. (PRIETO et al., 2015).

Quando a classe III se apresenta de maneira funcional, temos uma má oclusão chamada de pseudo classe III, a qual é caracterizada pela presença de mordida cruzada anterior, consequência de um desvio funcional da mandíbula. (ALMEIDA et al., 1999). Anomalias hereditárias, hipo desenvolvimento maxilar, trauma na

dentadura decídua, retenção prolongada ou perda dos incisivos decíduos, cistos, tumores e traumas podem ser os agentes causadores desse tipo de mordida. (TERADA et al., 1997). Quando em relação cêntrica, os incisivos assumem uma posição topo a topo. Contudo, na máxima intercuspidação habitual, é possível observar uma retroinclinação dos incisivos superiores e protrusão dos incisivos inferiores. (REYES et al, 2014). A inclinação dos incisivos superiores para lingual e/ou dos incisivos inferiores para vestibular causam interferências oclusais, levando a um desvio funcional da mandíbula para anterior. (FIGUEIREDO, 2010, p.11). Pacientes que possuem a má oclusão de classe III funcional apresentam uma relação esquelética de Classe I, com mandíbula e maxila com tamanhos normais. Apesar dessa boa relação esquelética, pacientes nessa condição possuem uma relação de mesio oclusão entre nos primeiros molares superiores e inferiores. (ALFAIFI et al., 2021). Essa condição é mais comumente diagnosticada em pacientes jovens (ALOGAIBI et al., 2020), pois há uma tendência a evoluir para uma classe III verdadeira, devido ao seu padrão de crescimento. (AL-HUMMAYANI, 2016).

A prevalência da má oclusão de Classe III funcional - pseudo classe III é mais comum na população asiática, incluindo coreanos, japoneses e chineses, atingindo cerca de 4-14%. Dentre as populações caucasianas e africanas esse índice é ainda menor. (AL-HUMMAYANI, 2016)

A etiologia dessa discrepância funcional deve-se a diversos fatores, geralmente associada à perda precoce de dentes decíduos e erupção ectópica da dentição permanente. Além disso, acredita-se que o mal posicionamento da língua e/ou problemas nas vias aéreas também possam desencadear esse tipo de má oclusão funcional. (AL-HUMMAYANI, 2016)

O tratamento de casos de pseudo classe III requer uma correção neuromuscular, por meio de dispositivos que permitam que a mandíbula assuma sua posição funcional normal, sem desvios. (ALOGAIBI et al., 2020). Dentre as possibilidades terapêuticas existentes, é possível considerar, também, extrações dentárias. Porém, dentro da ortodontia, exodontias são solicitadas somente em último caso. (PRIETO et al., 2015; RUELLAS et al., 2010).

O presente estudo tem por objetivo relatar um caso de pseudo classe III, utilizando como ferramenta o arco base, a fim de intruir e vestibularizar os dentes ântero superiores, seguida pela extração de pré-molares inferiores e retrusão da bateria antero inferior.

1 RELATO DE CASO

Paciente do sexo masculino, T.S.S., 15 anos, melanoderma, compareceu à clínica odontológica do CENO com a queixa principal de “dentes de baixo para frente”.

2.1 Exame Extraoral

Ao exame extra oral (figura 1) observou-se lábio inferior protruso e padrão mesofacial, por meio de da radiografia panorâmica foi possível notar ausência dos elementos 11 e 22 e presença dos dentes 18, 28, 38 e 48 (figura 2).

Figura 1 - fotos extraorais iniciais

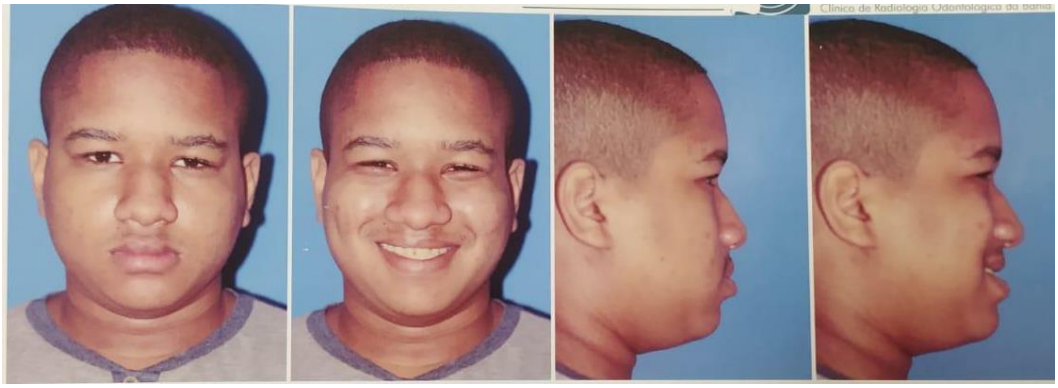

Fonte: prontuário do paciente

2.2 Exame Intraoral

Durante a avaliação intraoral, notou-se que o paciente possuía dentição permanente, relação molar de classe I do lado esquerdo (figura 2) e classe III do lado direito (figura 3). Foi detectada a mordida cruzada anterior de canino a canino (figura 4) e leve apinhamento inferior (figura 4).

Figura 2 - foto lateral esquerda



Figura 3 - foto lateral direita



Fonte: prontuário do paciente

Figura 4 - foto morida anterior



Fonte: prontuário do paciente

2.3 Exames Radiográficos

Figura 5 - radiografia panorâmica inicial



Fonte: prontuário do paciente

Figura 6 - radiografia periapical inicial

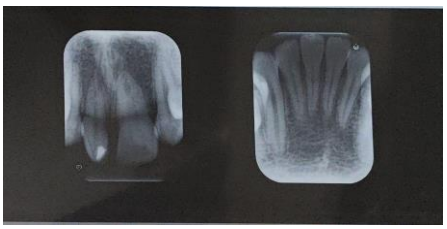

Fonte: prontuário do paciente

Figura 7 - radiografia telelateral inicial



Fonte: prontuário do paciente

2.4 Análise Cefalométrica

A análise cefalométrica revelou uma relação esquelética de classe I (ANB=1,27º) - o que favoreceu o diagnóstico do caso -, retração dos incisivos superiores (1.NA=15,25º) e protrusão dos incisivos inferiores (1.IMPA=93º).

O posicionamento da maxila em relação à base do crânio apresentou-se normal (SN=81,57º), e da mandíbula com relação ao mesmo ponto de referência, também (SNB=80,30º). A relação entre maxila e mandíbula foi dada como normal, considerando o ângulo ANB=1,26º. Os pontos 1-NA e 1-NB revelam que há uma retroinclinação dos incisivos superiores e uma protrusão dos incisivos inferiores. (Quadro 1)

Quadro 1 - referente aos dados cefalométricos iniciais

Dado Cefalométrico	Valor
ANB	1,27º
1.NA	15,25º
1.NB	31,97º
1.IMPA	93º
SNA	81,57º

SNB	80,30°
1-NA	4.29mm
1-NB	10.88mm

Fonte: prontuário do paciente

2.5 Plano de Tratamento

A princípio, o plano de tratamento incluía o uso de aparelho expansor McNamara modificado com gancho para máscara de protrusão maxilar. Com essa opção de tratamento, a proposta era a protrusão dentária seguida de projeção dos incisivos, uma vez que, na faixa de idade do paciente em questão a máscara de protração surtiria um efeito mais dentário do que esquelético, porém o paciente não colaborou, portanto, foi necessário alterar o plano de tratamento inicial. O novo planejamento propôs o uso de aparelho fixo prescrição de Roth e utilização de arco base de Ricketts para projeção dos incisivos superiores, além das extrações de primeiros pré molares inferiores para correção sagital.

2.6 Tratamento

O aparelho McNamara foi mantido em boca e modificado em sua dimensão vertical, a fim de servir como ferramenta de desoclusão e de ancoragem, uma vez que o novo plano de tratamento proposto incluiu a intrusão e vestibularização dos incisivos superiores, por meio do arco base de Ricketts, também conhecido como arco utilidade. Para o arco inferior, foi proposta a extração dos primeiros pré molares, a fim de retrair a bateria anteroinferior.

Foi instalado o aparelho fixo superior prescrição Roth de canino a canino (figuras 8 e 9). Inicialmente, o arco base envolveu apenas os incisivos e, sequencialmente, caninos. Após as extrações inferiores, foram coladas peças do aparelho fixo, de mesma prescrição, de molar a molar, iniciando o alinhamento e nivelamento por meio dos fios flexíveis de níquel e titânio (figura 8).

Figura 8 - arco base envolvendo incisivos



Fonte: prontuário do paciente

Utilizando-se da terapia bioprogressiva de ricketts, temos como ferramenta o arco base, dispositivo o qual é utilizado no tratamento de má oclusões do tipo classe III, objetivando, assim, alcançar uma boa relação dentária maxilomandibular. A confecção desse arco foi realizada com fio quadrado 0.016” x 0.016” Elgiloy azul, com 2 ômegas inseridos na ponte lateral, próximos à região dos caninos. O degrau vertical posterior ficou justaposto ao tubo molar e a secção anterior permaneceu 2 a 3 mm à frente dos braquetes dos incisivos, antes de ser amarrada para o avanço (figura 8). Os ômegas fornecem ao arco uma maior flexibilidade e permitem o avanço de maneira controlada, com maior movimento de coroa ou de raiz. O arco foi ativado mensalmente durante 6 meses, para promover um avanço dos incisivos superiores.

Foi realizada uma adaptação do aparelho instalado anteriormente, McNamara, para que este atuasse como um dispositivo de desoclusão, simultaneamente ao uso do arco base (figura 9).

Figura 9 - aparelho McNamara modificado para atuar como dispositivo de decolusão



Fonte: foto do acervo da autora

Além disso, foram solicitadas as extrações dos primeiros pré molares inferiores para uma correção sagital e retração em bloco.

Após a projeção dos dentes antero superiores (figura 10), a qual foi alcançada em 9 meses, foi removida a ferramenta de desoclusão adaptada e feita a instalação das demais peças do arco superior, dando início à fase de arco contínuo para alinhamento e nivelamento (figura 11).

.

Figura 10 - projeção de incisivos superiores



Fonte: acervo da autora

Figura 11 - remoção do dispositivo de descoclusão



Fonte: acervo da autora

Com o objetivo de alcançar uma harmonia estética, foi planejado juntamente com o paciente a reanatomização do dente 12, a fim de substituir o dente 11, ausente, e a reanatomização dos caninos superior, a fim de transformá-los em incisivo laterais.

Com o tratamento em andamento, foi realizada uma nova radiografia panorâmica (Figura 12), telerradiografia lateral (Figura 13) e fotos extraorais (Figura 14) para avaliar e acompanhar o progresso do caso. Com a evolução do caso observaram-se mudanças na face (figura 14), como a projeção do lábio superior e a vestibularização dos incisivos superiores, além do descruzamento anterior.

Figura 12 - radiografia panorâmica realizada ao longo do tratamento



Fonte: prontuário do paciente

Figura 13 - radiografia telelateral realizada durante o tratamento



Fonte: prontuário do paciente

Figura 14 - fotos extraorais realizadas durante o tratamento



Fonte: prontuário do paciente

Por meio dos dados cefalométricos (Tabela 2), foi possível observar que, quando comparada à análise cefalométrica anterior, notou-se diferença principalmente na medida 1.NA, a qual sugere-se protrusão dos incisivos superiores, já as bases ósseas mantiveram-se dentro do padrão de Classe I e dentro da normalidade. As medidas referentes aos pontos 1-NA e 1-NB mostram que houve significativa correção na inclinação dos incisivos superiores e inferiores, os quais estavam retroinclinados e protruídos, respectivamente.

Quadro 2 - dados cefalométricos durante o tratamento

Dado Cefalométrico	Valor Atual	Anterior
ANB	0,87º	1,27º
1.NA	32,37º	15,25º
1.NB	31,97º	29,11º
1.IMPA		93º
SNA	83,73º	81,57º
SNB	82,86º	80,30º
ANB	0,87º	1,26º
1-NA	4,29mm	8,71mm
1-NB	10,88mm	7,10mm

Fonte: prontuário do paciente

3DISCUSSÃO

A literatura sugere que o tratamento dos casos de pseudo classe III com mordida cruzada anterior sejam iniciados o mais cedo possível, a fim de evitar futuros problemas esqueléticos, considerando que casos como este tendem a virar casos de Classe III verdadeira. (AL-HUMAYANI, 2016)

Essa intervenção visa a projeção dos incisivos superiores, a qual pode ser alcançada por meio de inúmeras ferramentas, dentre elas são citados na literatura a placa de acrílico com mola digital, placa de acrílico com parafuso expansor, plano inclinado de acrílico fixo ou removível, molas digitais soldadas ao arco lingual superior ou aos aparelhos quadrihélice e bihélice, coroas reversas de aço inoxidável, espátula para abaixar língua, colagem de braquetes nos incisivos superiores e fios de nivelamento para vestibularização (VADIAKAS; VIAZIS, 1992; JIRGENSONE; LIEPA; ABELTINS, 2008; TANAKA et al., 2011), há também a possibilidade de disjunção palatal, aparelhos fixos, expansão de arco e tração de maxila (VIANNA, et al., 2003)

A escolha do arco base como ferramenta principal no caso apresentado se deve à sua versatilidade (PRESTON et al, 1988), possibilitando ao profissional um resultado seguro e previsível, além disso, depende pouco da colaboração do paciente. (GARBIN et al., 2020) O arco foi ativado mensalmente (ativação de 2 mm à frente da entrada do slot dos incisivos), durante 6 meses, para promover um avanço dos incisivos superiores, correção do overjet e aumento do perímetro do arco. (LIMEIRA; MAYARA; WONS, 2021; FIGUEIREDO et al., 2008).

Para que o arco base pudesse cumprir com sua função de vestibularização dos incisivos superiores, fez-se necessária a utilização de um dispositivo de desoclusão dos dentes posteriores, o qual trata-se de um aparelho fixo em resina acrílica autopolimerizável, que também pode servir de plano de guia anterior de 45° em relação ao longo eixo do dente, a depender das necessidades do caso a ser tratado. No caso em questão, foi realizada uma adaptação do aparelho instalado anteriormente, mcnamara, para que este atuasse como um dispositivo de desoclusão, simultaneamente ao uso do arco base. (LIMEIRA; MAYARA; WONS, 2021) Vale salientar que, neste caso, não teve função de plano guia, somente atuou como um dispositivo de desoclusão.

Com o intuito de obter, principalmente, redução de protrusão dentária e correção da relação sagital entre os arcos dentários, optou-se pela extração dos primeiros pré molares inferiores. (MARTINS et al., 2009) A extração de pré-molares é recomendada tanto para a resolução de apinhamentos quanto para a mudança do perfil facial (CREDÍDIO, 2012; SEBEN et al., 2013; ZAFARMAND, 2015). Essa ferramenta possibilita uma correção duradoura, caso não ocorra um crescimento fora de proporção (ARAÚJO; ARAÚJO, 2008, 2008). Sendo assim, esse tipo de intervenção possibilita resultados positivos, pois permite a harmonia nas bases ósseas e melhores condições de oclusão. (PITHON; BERNARDES, 2007). As extrações dentárias propostas geram espaço no arco inferior, possibilitando a dissolução do apinhamento e a retração da bateria anteroinferior, a fim de obter uma relação de classe I dos caninos (FADIA, 2016). A decisão de exodontia de primeiros pré-molares deve ser realizada com análise criteriosa sobre o plano de tratamento ortodôntico, principalmente em relação à quantidade de apinhamento, controle de mecânica e tipo de ancoragem (OLIVEIRA et al., 2008). Os primeiros pré-molares são os dentes selecionados para extração, pois estes dentes se localizam próximos aos dentes anteriores, pelo diâmetro mesiodistal de suas coroas e por sua localização

intermediária no arco possibilitando a correção do apinhamento dentário e da protrusão dento-alveolar (HOFFELDER et al., 2004).

4 CONSIDERAÇÕES FINAIS

O diagnóstico diferencial dos casos de pseudo classe III é de extrema importância, uma vez que essa condição exige um tratamento especial e se difere da má oclusão de classe III verdadeira. Considerando a importância da função mastigatória e, também, a questão psicológica dos pacientes quando nos referimos à estética facial e/ou dentária, sugere-se que essa intervenção seja iniciada o mais cedo possível, visando, também, evitar futuros problemas esqueléticos. Os resultados obtidos no caso relatado trouxeram um melhor posicionamento mandibular e consequente função mastigatória para o paciente. Além disso, a estética alcançada interferiu diretamente na autoestima do paciente, que evitava sorrir por vergonha dos dentes de baixo

ABSTRACT

Class III functional malocclusion requires a differential diagnosis, since its treatment is different from other malocclusions, and its correction prevents future skeletal changes. The present work aims to report a clinical case of pseudo-class III, also known as functional Class III. The patient in question had dental agenesis of units 11 and 22 and consequent functional malocclusion. In the proposed treatment plan, the Roth prescription fixed appliance was used and the Ricketts base arch was used as a tool for vestibularization of the upper arch, followed by extraction of the lower first premolars in order to retract the lower anteroinferior block. As a result, the anterior crossbite was uncrossed, the occlusion interference was released and the mandibular position was consequently normalized. The case highlights the importance of a differential diagnosis and a good treatment plan for the correction of anterior crossbites.

Keywords: Anterior crossbite; Pseudo-class III; Ricketts' base arch.

REFERÊNCIAS

Araújo EA, Araújo CV. Abordagem clínica não-cirúrgica no tratamento da má oclusão de Classe III. Rev Dent Press Ortodon Ortop Facial. 2008;13(6):128-57.

Bittencourt MAV. Má oclusão Classe III de Angle com discrepância ântero-posterior acentuada. Rev Dent Press Ortodon Ortop Facial. 2009;14(1):132-42.

Dílio RC, Gomes LM, Teixeira JM, Leite FC. Tratamento compensatório da má oclusão de classe III: revisão de literatura. Arch Health Invest. 2014;3(3):84-93.

Padial L, Capelli J, Dorneles M, Diógenes A. Recursos para favorecer a protração maxilar em pacientes com Classe III esquelética: revisão de literatura. ClipeOdonto. 2016;8(2):58-63.

Pato JPC. Abordagem precoce da classe III esquelética [trabalho de conclusão de curso]. Coimbra: Faculdade de Medicina da Universidade de Coimbra; 2010. 50 p.

Pithon MM, Bernardes LAA. Tratamento da má oclusão Classe III esquelética por meio de de expansão rápida da maxila associada à exodontia de pré-molares inferiores: relato de caso clínico. Rev Clín Ortod Dental Press. 2007;6(2):n.p.

Prieto MGL, Prieto LT, Fuziy A, Pereira GO, Jara LP, Steilein AP. Tratamento compensatório da Classe III no paciente adulto, com abordagem em Ortodontia Lingual: relato de caso. Orthod Sci Pract. 2015;8(31):324-32.

Ruellas ACO, Ruellas RMO, Romano FL, Pithon MM, Santos RL. Extrações dentárias em Ortodontia: avaliação de elementos de diagnóstico. Dental Press J Orthod. 2010;15(3):134-57.

Terada HH, Suguino R, Ramos AL, Furquim LZ, Maeda L, Silva Filho OG. Utilização do aparelho progênico para correção das mordidas cruzadas anteriores. Rev Dent Press Ortodon Ortop Maxilar. 1997;2(2):87-105.

Almeida RR, Garib DG, Henriques JFC, Almeida MR. Ortodontia preventiva e interceptora: mito ou realidade? Rev Dent Press Ortodon Ortop Facial. 1999;4(6):87-108.

Fontes V, Thiesen G. Avaliação da estabilidade pós-tratamento ortodôntico de pacientes com má oclusão de Classe III. Rev Clín Ortod Dental Press. 2011;10(4):87-95.

Figueiredo MA, Nobuyasu M, Gondo GY, Siqueira DF. A versatilidade clínica do arco utilidade. Rev Dent Press Ortodon Ortop Facial. 2008;13(4):127-56.

Reyes A, Serret L, Peguero M, Tanaka O. Diagnosis and treatment of pseudo-class III malocclusion. Case Rep Dent. 2014;2014:652936.

Al-Hummayani FM. Pseudo Class III malocclusion. Saudi Med J. 2016;37(4):450-6. doi:10.15537/smj.2016.4.13685.

Alfaifi AH. Restorative management and treatment of pseudo-Class III malocclusion. Case Rep Dent. 2021;2021:8470222.

Alogaibi YA, Al-Fraidi AA, Alhajrasi MK, Hassan AA. Correction of a Class III malocclusion with a functional shift and severe crowding. Case Rep Dent. 2020;2020:8867130.

Zafarmand AH, Zafarmand MM. Premolar extraction in orthodontics: does it have any effect on patient's facial height? J Int Soc Prev Community Dent. 2015;5(1):64-8.