FACULDADE SETE LAGOAS – CIODONTO

SHEILA KÁTIA CAVALCANTE FERREIRA

INTRUSÃO DE INCISIVOS SUPERIORES UTILIZANDO MINI-IMPLANTES NA MORDIDA PROFUNDA: revisão de literatura

SHEILA KÁTIA CAVALCANTE FERREIRA

INTRUSÃO DE INCISIVOS SUPERIORES UTILIZANDO MINI-IMPLANTES NA MORDIDA PROFUNDA: revisão de literatura

Monografia apresentada ao curso de Especialização ***Lato Sensu*** da Faculdade Sete Lagoas, como requisito parcial para conclusão do curso de Ortodontia.

Área de concentração: Ortodontia.

Orientador: Prof. Silvio Luiz Fonseca Rodrigues.

MACEIÓ

2019

FACULDADE SETE LAGOAS

Monografia intitulada “**Intrusão de incisivos superiores utilizando mini-implantes na mordida profunda: revisão de literatura”** de autoria da aluna Sheila Kátia Cavalcante Ferreira, aprovada pela banca examinadora constituída pelos seguintes professores:

_____

Prof. Silvio Luiz Fonseca Rodrigues– Facsete - Orientador

_____

Prof. Francisco de Assis Lúcio Santana – Facsete – Coordenador

_____

Examinador

Maceió, ___/___/___

AGRADECIMENTOS

Agradeço primeiramente a Deus por me dar força, proteger e guiar meus caminhos nas longas viagens entre Pernambuco e Alagoas nos três anos e meio de especialização, não desistindo do meu objetivo.

Ao meu querido esposo Manoel Junior que sempre me incentivou a fazer a especialização mesmo com a chegada de nossa primeira filha.

A minha filha Gabriela que me acompanhou desde seus primeiros meses de vida ao curso para não deixar de ser amamentada, sei que foi um pouco penoso para ela e para as pessoas que me acompanhavam nesse período.

Aos meus colegas de turma que foram tão companheiros e dedicados.

Aos meus professores e funcionários do IDENT.

A minha mãe Sebastiana, minha tia Elizabete, meus irmãos e primos: Oscar, Alexsandro, David, Diogo e Diego, que sempre estiveram ao meu lado nos melhores e piores momentos.

A Vitiane que me ajudou a cuidar de Gabriela e Mariana, facilitando meus estudos.

RESUMO

A sobremordida profunda ocorre quando os incisivos superiores cobrem os incisivos inferiores em proporções maiores que o normal, sendo uma maloclusão de etiologia multifatorial. Seu tratamento envolve um planejamento minucioso, devendo ser realizado o mais precoce possível e envolvendo a intrusão dos elementos superiores. Nesse contexto, os mini-implantes aparecem como alternativas viáveis para o tratamento, apresentando como vantagens a previsibilidade dos resultados, a possibilidade de tratamento simultâneo de vários elementos, a melhora rápida no perfil do paciente, a ancoragem absoluta e a redução do tempo de cadeira.

PALAVRAS CHAVE: Ortodontia. Técnicas de movimentação dentária. Sobremordida.

ABSTRACT

Deep overbite occurs when the upper incisors cover the lower incisors in greater than normal proportions, being a malocclusion with a multifactorial etiology. Its treatment involves careful planning, and should be carried out as early as possible and involving the intrusion of the higher elements. In this context, the mini-implants appear as viable alternatives for the treatment, presenting as advantages the predictability of the results, the possibility of simultaneous treatment of several elements, the rapid improvement in the patient's profile, absolute anchorage and reduction of chair time.

KEY WORDS: Orthodontics. Tooth movement techniques. Overbite.

SUMÁRIO

1 INTRODUÇÃO 6

2 PROPOSIÇÃO 8

3 REVISÃO DE LITERATURA 9

3.1 Sobremordida exagerada 9

3.2 Histórico dos mini-implantes 9

3.3 Tratamento da sobremordida profunda com intrusão de incisivos utilizando mini-implantes 10

4 DISCUSSÃO 18

5 CONSIDERAÇÕES FINAIS 20

REFERÊNCIAS 21

1 INTRODUÇÃO

A sobremordida profunda pode ser definida como um trespasse vertical acentuado positivo, em região anterior, quando as bordas incisais inferiores alcançam um nível acima dos terços inciso-palatinos dos elementos superiores, em oclusão (KIM, 1974; DAINEIS, KAWAUCHI, ROBERTO, 2016). Trata-se de uma condição que está normalmente associado à maloclusão classe II de Angle (DAINESI, KAWAUCHI, ROBERTO, 2016).

Esse tipo de maloclusão apresenta etiologia multifatorial, havendo a necessidade de um diagnóstico diferencial bem elaborado. Tal maloclusão consiste em um conjunto de características esqueléticas, dentárias e neuromusculares, produzindo um trespasse vertical excessivo (BRITO, LEITE, MACHADO, 2009).

Seu tratamento exige do profissional muita acuidade e quanto mais precoce for realizado, maior a possibilidade de uma correção mais simples, fácil e rápida, além de uma maior estabilidade em decorrência do crescimento vertical dos processos alveolares (DUARTE, 2011; DAINESI, KAWAUCHI, ROBERTO, 2016). Existem diversas opções de tratamento, sendo escolhida de acordo com alguns fatores, a exemplo da idade do paciente, das condições periodontais, facilidade de utilização do aparelho e eficiência da conduta (CANTADORI *et al.*, 2003).

Em alguns casos o tratamento da sobremordida exagerada requer a intrusão dos elementos superiores, podendo ser utilizados dispositivos como os arcos de intrusão com degraus em região anterior, todavia, tais terapêuticas apresentam alguns efeitos colaterais, sendo o principal deles a inclinação ou extrusão das unidades de ancoragem (ARAÚJO *et al*., 2008).

Nesse contexto aparecem os mini-implantes, que surgiram como elementos de ancoragem que minimizaram os efeitos colaterais de forças indesejadas (LABOISSIÉRE JÚNIOR *et al*., 2005; VILELA, BEZERRA, LABOISSIÉRE JÚNIOR, 2006). Esse tipo de tratamento não acarreta qualquer comprometimento estético, demandando mínima ou nenhuma colaboração do

paciente, além de resguardar os demais elementos dentários de qualquer movimento indesejado (ARAÚJO *et al.*, 2008).

Os mini-implantes podem ser utilizados nos casos onde existe a dificuldade de colaboração com o uso de aparelhos extrabucais, elásticos intermaxilares ou outros métodos de ancoragem, quando se necessita de ancoragem máxima nos arcos superior ou inferior, quando a unidade de ancoragem encontra-se comprometida, sejam pela quantidade menor de dentes, reabsorção radicular ou doença periodontal ou ainda quando o plano oclusal encontra-se inclinado na região anterior (MELSEN, VERNA, 2005; MARASSI, 2006; ARAÚJO, 2007).

2 PROPOSIÇÃO

Assim, o objetivo deste trabalho é descrever a utilização dos mini-implantes para a intrusão de incisivos superiores nos casos de sobremordida profunda, destacando a mecânica utilizada, suas principais vantagens e desvantagens.

3 REVISÃO DE LITERATURA

3.1 Sobremordida exagerada

MOYERS (1991) definiu a sobremordida exagerada como uma associação de características esqueléticas, dentárias e neuromusculares, levando a produção de um trespasse vertical excessivo na região dos incisivos. Trata-se de uma condição que apresenta etiologia multifatorial, estando envolvidos fatores como alterações de crescimento mandibular e/ou maxilar, mudanças na função dos lábios e/ou língua ou ainda alterações dentoalveolares.

BRITO; LEITE; MACHADO (2009) definiram a sobremordida exagerada como uma maloclusão vertical de etiologia multifatorial, sendo representada pela condição clínica na qual os incisivos superiores cobrem os incisivos inferiores em níveis maiores que os normais. Segundo os autores, a fim de que seja instituído o melhor plano de tratamento, é necessário que seja realizado um diagnóstico diferencial elaborado e específico, envolvendo aspectos como um diagnóstico facial, dentário e que também sejam avaliadas variáveis externas.

DUARTE (2011) realizou um trabalho acerca do protocolo de tratamento da sobremordida profunda, destacando que este necessita ser bem planejado e exige do cirurgião-dentista acuidade e uma intervenção precoce. Segundo o autor, a rotação horária da mandíbula aparece como uma meta de tratamento, tendo como objetivo o aumento da altura facial inferior, corrigindo assim a sobremordida.

3.2 Histórico dos mini-implantes

A ancoragem em Ortodontia corresponde a procedimentos onde um ou mais elementos dentários são utilizados para movimentar outros dentes, podendo ser extra ou intra-orais (BUJ, VARGAS, HERNANDEZ, 2005). Na ancoragem extra-oral existe a necessidade de colaboração do paciente, sendo esta uma das limitações nesse tipo de tratamento, enquanto a ancoragem intra-bucal acaba se tornando instável e causando a movimentação dos dentes âncoras, visto que não utiliza pontos fixos. Assim é comum que muitos

pacientes sejam submetidos a tratamentos menos conservadores, com exodontias (COSTA, RAFFAINI, MELSEN, 1998).

Assim, os mini-implantes surgiram como um reforço de ancoragem, visto que foi observado que estes permaneciam estáveis mesmo quando submetidos aos esforços necessários à movimentação ortodôntica (ROBERTS *et* al., 1989; ALKATAMI, 2003).

KIM; FREITAS (2010) descreveram diversas vantagens da ancoragem ortodôntica com mini-implantes, os quais revolucionaram a biomecânica ortodôntica, possibilitando movimentos dentários ágeis, mesmo sem a colaboração do paciente.

3.3 Tratamento da sobremordida profunda com intrusão de incisivos utilizando mini-implantes

KANOMI (1997) descreveu um caso clínico de trespasse vertical e curva de spee acentuados, onde foram instalados mini-implantes de 1,2 mm de diâmetro e 6 mm de comprimento entre as raízes dos incisivos centrais inferiores, por meio de ligaduras entre o fio ligado ao bráquete a ao implante. Após 4 meses de tratamento foi possível observar uma intrusão de 6 mm dos incisivos, com ausência de doença periodontal e reabsorção apical.

COSTA; RAFFAINI; MELSEN (1998) destacaram que quando se objetiva a intrusão de incisivos, os mini-implantes podem ser instalados em diversos locais, os quais incluem a superfície inferior da espinha nasal anterior, a sutura palatina mediana, a crista infrazigomática e também na sínfise mandibular. As vantagens desses dispositivos incluem a facilidade de inserção e manipulação e a aplicação imediata de cargas, o que leva a uma diminuição do tempo de tratamento.

GRAY; SMITH (2001) relataram um caso de retração e intrusão de incisivos em uma paciente com perda de elementos posteriores e comprometimento periodontal. Os elementos superiores encontravam-se inclinados, protruídos e com trespasse vertical e horizontal acentuados. Assim, o plano de tratamento incluiu a abertura da mordida, alinhamento e retração e intrusão dos incisivos superiores. Para tanto, após o restabelecimento da

dimensão vertical de oclusão com próteses removíveis, foi instalado um mini-implante na distal do 1º pré-molar superior. Após oito meses de tratamento foi possível observar retração anterior, sendo necessária a esplintagem com contenção ortodôntica para a manutenção dos resultados.

PARK *et al.* (2001) destacaram como vantagens dos mini-implantes o custo reduzido, o fato de produzir melhora no perfil do paciente de forma rápida, além de possibilitar, no caso de intrusão anterior, o tratamento simultâneo em seis elementos dentários, diminuindo o tempo de cadeira e promovendo ancoragem absoluta para o movimento ortodôntico.

BURSTONE (2001) esclareceram que, para a intrusão de elementos anteriores, existem basicamente dois tipos de mecânicas, sendo estas o arco contínuo de intrusão e o arco de três peças. No arco contínuo de intrusão o segmento do arco que promoverá a mecânica contorna todo o arco dentário, podendo ser, em região anterior, unidos aos dentes através do encaixe direto nos slots dos bráquetes ou ainda ser amarrado em outro segmento anterior (figura 01). Já no arco de três peças são confeccionados para cada lado um segmento de alças de intrusão, sendo estes encaixados em outro segmento na região anterior (figura 02).

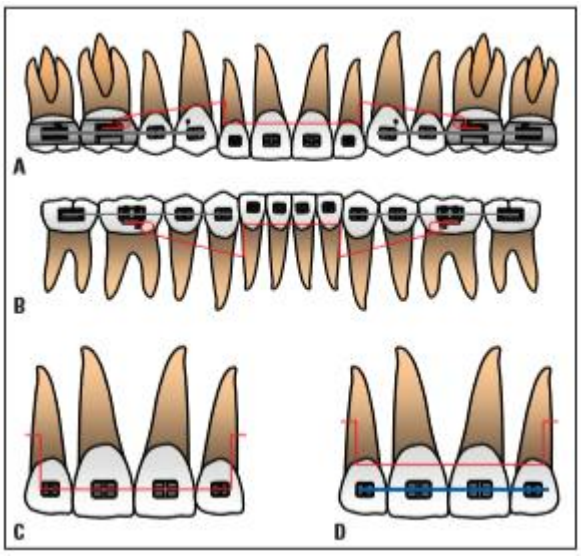

Figura 01: Ilustração do sistema de intrusão de arco contínuo.
Fonte: BRITO; LEITE; MACHADO, 2009.

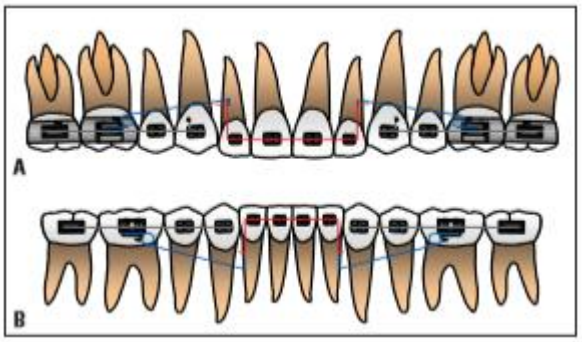

Figura 02: Ilustração do sistema de intrusão do arco de três peças.
Fonte: BRITO; LEITE; MACHADO, 2009.

Os mesmos autores afirmaram que a utilização de um segmento de fio em região anterior consiste em uma alternativa mais previsível, visto que, caso o arco de intrusão seja encaixado de forma direta nos slots dos braquetes anteriores podem ser incorporados torques indesejáveis, tornando o sistema indeterminado (BURSTONE, 2001).

CHENG *et al.* (2004) avaliaram os fatores de risco associados à falha de mini-implantes utilizados para ancoragem ortodôntica. Os autores evidenciaram que tais dispositivos são eficazes, todavia, existem alguns fatores que levam a maiores taxas de sucesso. Assim, é importante que sejam instalados em mucosa queratinizada inserida, oferecendo mais comodidade para o paciente e trazendo melhores resultados.

CHIQUETO *et al.* (2005) afirmaram que, durante muito tempo, movimentos como a intrusão de elementos superiores foram considerados complexos e difíceis de serem realizados, sendo, muitas vezes, associados a reabsorções radiculares e recessões gengivais. Assim, é necessário que o movimento seja bem planejado, visto que a mecânica de intrusão gera uma pressão no ápice radicular. Além disso, atenção especial deve ser dada quando a intrusão é acompanhada de vestibularização, pois a movimentação ocorre em uma região de menor suporte ósseo.

CARANO *et al.* (2005) afirmaram em seu estudo que a posição ideal para a instalação dos mini-implantes na intrusão de incisivos superiores depende da inclinação dos mesmos. Assim, quando os elementos encontram-se retroinclinados, um único mini-implante deve ser posicionado na linha média, próximo a espinha nasal anterior. Quando os incisivos inferiores

encontram-se retrocinclinados, o mini-implante deve ser instalados entre os centrais, todavia, nesse caso haverá um efeito de intrusão associado a vestibularização, visto que a linha de força passará na frente do centro de resistência (figuras 03 e 04).

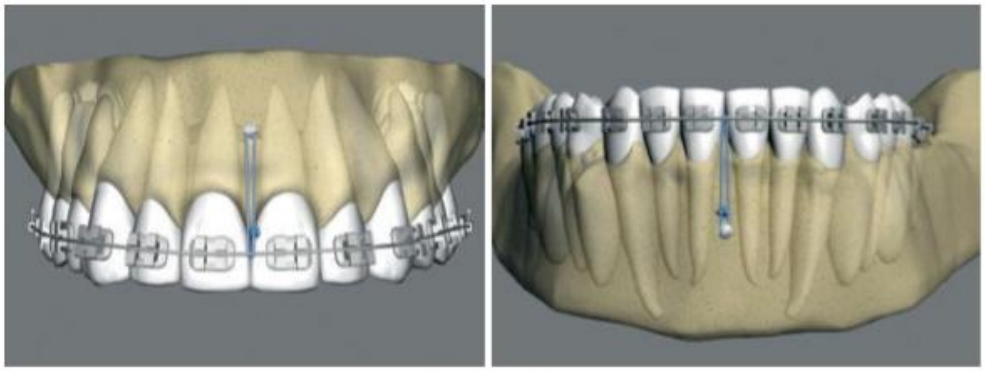

Figuras 03 e 04: Localização do mini-implante para intrusão e vestibularização de incisivos superiores e inferiores.
Fonte: CARANO *et al*., 2005.

Os autores citados acima ainda afirmaram que, quando os incisivos apresentam uma boa inclinação axial, o mini-implante deve ser instalado de forma que a linha de ação de força esteja o mais próximo possível do centro de resistência do conjunto de elementos a serem movimentados. Assim, devem ser instalados dois mini-implantes, um de cada lado, entre caninos e incisivos laterais (figuras 05 e 06) (CARANO *et al.,* 2005).

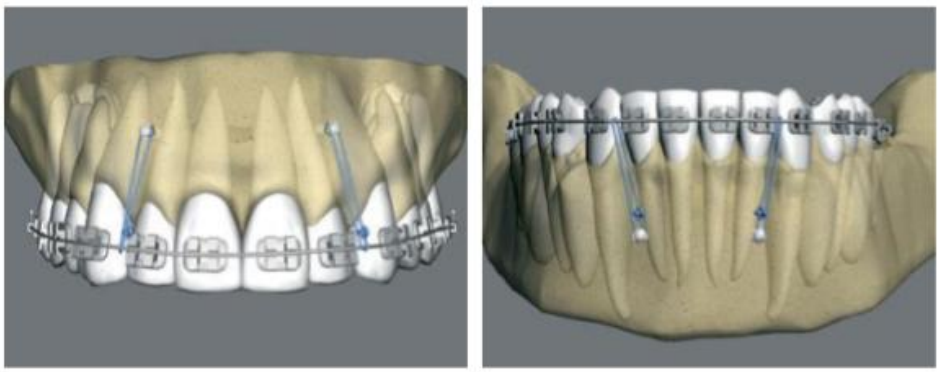

Figuras 05 e 06: Localização dos mini-implantes para intrusão de incisivos superiores e inferiores, sem vestibularização.
Fonte: ARAÚJO *et al*., 2008.

OHNISHIA *et al.* (2005) descreveram um caso de tratamento de mordida profunda e sorriso gengival com mini-implantes. O plano de tratamento incluiu a intrusão dos incisivos superiores para obtenção de trespasse vertical e horizontal adequados. Assim, foi posicionado um mini-implante no osso

alveolar, cerca de 3 mm acima dos ápices radiculares dos incisivos centrais. A força de intrusão utilizada foi de 20 gramas, sendo esta mantida por 15 meses até a remoção do dispositivo. Foi possível observar uma intrusão de 4 mm, além de um torque palatino de raiz de 5 graus, além de uma melhoria na estética.

Para NG *et al.* (2005) realizaram uma revisão sistemática onde conclui-se que a intrusão consiste em uma mecânica viável, sendo mais facilmente realizada na arcada inferior, sendo a técnica segmentada a mais utilizada, promovendo uma intrusão inferior de cerca de 1,9 mm contra 1,5 mm de intrusão superior.

JANSON; SANT'ANA; VASCONCELOS (2006) destacaram em seu trabalho que nos casos de intrusão de elementos anteriores os mini-implantes o melhor local de instalação do mini-implante seria entre as raízes dos incisivos, ficando mais próximo de onde a força será exercida. Todavia, outro local possível para instalação é abaixo das raízes dos incisivos, embora apresente como desvantagem uma distância maior entre o ponto de aplicação de força e também o fato de a região ser revestida por mucosa alveolar.

O trabalho citado anteriormente também destacou algumas características importantes dos mini-implantes. Dentre elas estão: cabeça pequena, com superfície polida e que possua retenções para os acessórios ortodônticos, corpo liso para que haja uma boa adaptação aos tecidos moles, com menor risco de formação de biofilme e inflamação da mucosa. É importante que a cabeça do dispositivo fique próxima ao fio ortodôntico para que a força exercida seja a mais horizontal possível (JANSON, SANT'ANA, VASCONCELOS, 2006).

LEE (2007) salientou que, enquanto a intrusão ocorre, é importante avaliar, em vista anterior, o plano oclusal e a forma do arco, visto que estes podem sofrer modificações nos casos onde a intrusão não ocorre de forma simétrica nos hemiarcos direito e esquerdo. Além disso, o torque dos elementos anteriores também deve ser medido, pois este pode ser perdido nos casos onde são utilizadas arcos leves.

Segundo KYUNG *et al.* (2007) quando se necessita de um vetor de força intrusivo deve-se instalar o mini-implante afastado do fio e um gancho ou apoio curto na região anterior, que pode ser voltado para oclusal para potencializar a intrusão. Esse vetor de força leva a uma rotação anti-horária do plano oclusal maxilar, enquanto na mandíbula a rotação ocorre em sentido horário.

Com relação aos métodos de perfuração, CRUZ (2007) evidenciou a perfuração perpendicular e angulada. Ademais, o autor defendeu que, independente do método escolhido, é necessário um planejamento adequado, levando-se em consideração as variações anatômicas de cada paciente a fim de que o melhor local para a instalação dos mini-implantes seja escolhido.

GRANJA (2008) destacou em seu trabalho que as principais indicações para utilização dos mini-implantes são a intrusão de incisivos e molares, retração de corpo dos incisivos superiores, retração em massa de dentes anteriores, mesialização, distalização, verticalização, fechamentos de espaços em classe I, mecânica de deslize em classe II, protrusão ou retração de arcada dentária, entre outras. Já como contraindicações são citados os distúrbios metabólicos a exemplo do diabetes tipo I, distúrbios hematológicos, distúrbios ósseos locais e sistêmicos e tratamento de radioterapia. Com relação ao procedimento cirúrgico, este pode ser realizado tanto pelo ortodontista como pelo implantodontista.

MARASSI; MARASSI (2008) realizaram um trabalho com o objetivo de descrever os principais aspectos do uso de mini-implantes em retração anterior. Segundo os autores, em indivíduos que apresentam sobremordida exagerada a retração é realizada com um vetor de força intrusivo, que causa na maxila um giro do plano oclusal em sentido anti-horário. Essa terapêutica não deve ser utilizada quando se trata de retrações unilaterais, visto que pode causar inclinação do plano oclusal frontal.

Ainda de acordo com o trabalho supracitado, em casos onde pretende-se intruir incisivos, os mini-implantes devem ser instalados em posição mais apical, mais afastado da crista óssea e do fio ortodôntico. Como limite de instalação encontra-se a linha mucogengival, já que, quando instalados em

gengiva inserida, os mini-implantes são mais cômodos para os pacientes e apresentam resultados mais favoráveis (MARASSI, MARASSI, 2008).

Ainda em 2008, ARAÚJO *et al.* afirmaram que a linha média pode ser um sítio de instalação do mini-implante na intrusão dos incisivos, devendo-se posicioná-lo mais apical quando se objetiva a vestibularização associada a intrusão. Caso a vestibularização não seja necessária, podem ser instalados dois mini-implantes entre o canino e o incisivo lateral, de forma que a linha de ação da força irá passar o mais próximo possível do centro de resistência.

Quando o tratamento realizado for apenas para a intrusão de incisivos, sem efeitos nos demais elementos, a posição ideal dos implantes é próximo a espinha nasal anterior, na região da linha média. Em casos de intrusão de incisivos inferiores o implante deve ser instalado o mais apical possível, entre os centrais, de forma que a linha de força passará à frente do centro de resistência. Quando a projeção dos elementos não for necessária podem ser utilizados dois mini-implantes instalados entre laterais e caninos ou entre centrais e laterais, onde a linha de força passará mais próxima do centro de resistência (ARAÚJO *et al*., 2008).

VILLELA; SAMPAIO; BEZERRA (2008) descreveram em seu trabalho a utilização dos microparafusos ortodônticos na correção das assimetrias. Segundo os autores, a ancoragem com mini-implantes anulou os efeitos colaterais indesejáveis, proporcionando estética e conforto ao paciente, simplificando a mecânica ortodôntica e oferecendo maior previsibilidade de resultados. Outra vantagem seria a redução do tempo de tratamento e a possibilidade de corrigir as assimetrias sem que exodontias sejam necessárias, visto que se trata de uma ancoragem direta.

OZSOY *et al.* (2009) estudaram a correção de sobremordida profunda por meio da instalação de mini-implantes. Para tanto, foram selecionados 13 pacientes logo após os mesmos terem passado pelas fases de alinhamento e nivelamento. Os mini-implantes foram instalados na distal dos incisivos laterais, sendo aplicada uma força de 80 gramas próximo ao centro de resistência do grupo de elementos a serem intruídos. Foi possível observar uma intrusão de cerca de 0,4 mm por mês e uma pequena mudança na inclinação axial dos

elementos, todavia, esta não comprometeu os resultados. Assim, os autores concluíram que os mini-implantes representam uma alternativa viável na intrusão de elementos anteriores.

ZENÓBIO *et al.* (2009) destacaram em seu trabalho que os mini-implantes consistem em alternativas viáveis a serem utilizadas em Ortodontia, principalmente nos casos onde são necessárias movimentações mais complexas e de difícil controle dos efeitos colaterais da mecânica. Todavia, os autores salientaram que outros estudos são necessários para que sejam avaliados outros aspectos.

JARDIM (2009) afirmou que os mini-implantes representam um recurso excelente quando o controle de ancoragem é necessário, pois promovem controle adequado da força de movimentação, além de apresentarem diversas formas, tamanhos e metodologias de instalação a serem escolhidas de acordo com a necessidade de cada paciente, sem comprometer a estética. Como vantagens, o autor cita o custo reduzido, facilidade de inserção e manipulação, o fato de não necessitar da colaboração do paciente e a redução do tempo de tratamento.

KIM; FREITAS (2010) ressaltaram em seu estudo que existem algumas limitações para a intrusão de elementos anteriores, as quais incluem pacientes com doença periodontal, espaço inter-radicular estreito e reabsorção radicular. Caso o mini-implante seja posicionado em um espaço muito estreito, a intrusão levará ao contato com a raiz, o que ocasionará falha na movimentação.

4 DISCUSSÃO

MOYERS (1991), BRITO, LEITE, MACHADO (2009) concordam que a sobremordida exagerada consiste em uma maloclusão que apresenta etiologia multifatorial, cujos fatores envolvidos incluem alterações de crescimento mandibular e/ou maxilar, alterações dentoalveolares mudanças na função dos lábios e/ou língua.

O tratamento dessa condição, assim como evidenciado por DUARTE (2011) deve ter um planejamento adequado e ser realizado o mais precoce possível, o que corrobora com CHIQUETO *et al.* (2005), que acrescenta que, quando não bem planejada, essa terapia pode levar a reabsorções radiculares ou recessões gengivais.

Nesse contexto, os mini-implantes aparecem como uma opção viável, visto que apresentam estabilidade, mesmo quando submetidos à movimentação ortodôntica, além de possibilitar movimentos ágeis, independente da colaboração do paciente (ROBERTS *et al*., 1989; ALKATAMI, 2003; KIM, FREITAS, 2010). PARK *et al*., (2001) e VILLELA, SAMPAIO, BEZERRA (2008) ainda destacam como vantagens o fato de permitirem a intrusão de vários elementos de forma simultânea, reduzindo o tempo de cadeira, melhorando rapidamente o perfil do paciente e promovendo um tratamento mais conservador, sem exodontias.

Quando se objetiva a intrusão de incisivos superiores, os mini-implantes podem ser instalados na superfície inferior da espinha nasal anterior, na sutura palatina mediana, na crista infrazigomática, assim como evidenciado por COSTA, RAFFAINI, MELSEN (1998) e relatado por GRAY, SMITH (2001), que apresentou um caso clínico de retração anterior com mini-implantes após um período de oito meses de tratamento.

Para CARANO *et al.* (2005) o local de instalação do mini-implante para intrusão de incisivos superiores depende da inclinação desses elementos, de forma que, quando os incisivos encontram-se retroinclinados, devem ser instalados na linha média e entre os centrais inferiores, o que está de acordo com OHNISHIA *et al.* (2005) e ARAÚJO *et al*. (2008). Este último trabalho

ainda destaca que, caso não seja necessário um movimento de vestibularização, os mini-implantes podem ser instalados entre caninos e incisivos laterais (ARAÚJO *et al.,* 2008).

Com relação aos incisivos inferiores, quando os mesmos encontram-se retroinclinados, o mini-implante deve ser instalado entre as raízes dos centrais, o que está em concordância com NG *et al.* (2005) e JANSON, SANT'ANA, VASCONCELOS (2006) e ARAÚJO *et al.* (2008). JANSON, SANT'ANA, VASCONCELOS (2006) ainda citam como local de instalação abaixo das raízes dos incisivos, embora essa região apresente como desvantagens o fato do min-implante ficar distante do local de aplicação da força e de a região ser revestida por mucosa alveolar.

KIUNG *et al.* (2007) e MARASSI, MARASSI (2008) destacam que, para que a retração ocorra, torna-se necessário que seja aplicado um vetor de força intrusivo, de forma que ocorre uma rotação do plano oclusal maxilar em sentido anti-horário. Para tanto. KIUNG *et al.* (2007) ainda acrescentam que o mini-implante pode ser instalado afastado do fio com um gancho curto na região anterior, podendo este ser voltado para a oclusal a fim de que a intrusão seja potencializada. Todavia, deve-se respeitar o limite de instalação, sendo este a linha mucogengival (MARASSI, MARASSI, 2008).

Com relação a força de intrusão, OHNISHIA *et al.* (2005) revelam em seu caso clínico que uma força de 20 gramas promoveu uma intrusão de 4 mm após um período de 15 meses de tratamento, enquanto OZSOY *et al.* (2009) destacam que a utilização de uma força de 80 gramas promoveu uma intrusão de cerca de 0,4 mm por mês, além de uma leve mudança na inclinação axial dos elementos.

5 CONSIDERAÇÕES FINAIS

Os mini-implantes consistem em dispositivos de ancoragem que apresentam diversas indicações, incluindo a retração e intrusão de elementos anteriores, fechamento de espaços em classe I e intrusão de molares, podendo ser utilizados nos casos onde não existe a colaboração do paciente.

Suas principais vantagens incluem a redução dos efeitos colaterais indesejáveis, a facilidade de instalação e de aplicação de cargas, podendo esta ser realizada de forma imediata, a fato de permitirem a intrusão em massa dos elementos anteriores, melhora rápida no perfil do paciente e a redução do tempo de cadeira. Além disso, tais dispositivos permitem a realização de um tratamento mais conservador e com maior previsibilidade, visto que não são necessárias exodontias.

As contraindicações incluem distúrbios sistêmicos, metabólicos, hematológicos e ósseos, além de pacientes em tratamento de radioterapia. Assim, é importante que o caso seja avaliado cautelosamente a fim de que o plano de tratamento mais adequado seja instituído.

REFERÊNCIAS

ALKATAMI, F. Orthodontic movement of teeth, osseointegrated implants and problem patient. **Dent Implantol Update**. v.14, p. 49-56, 2003.

ARAÚJO, T.M.; NASCIMENTO, M.H.A.; FRANCO, F.C.M. et al. Intrusão dentária utilizando mini-implantes. **R Dental Press Ortodon Ortop Facial**, v.13, n.5, p.36-48, 2008.

ARAUJO, T. Ancoragem esquelética com mini-implantes. In: LIMA FILHO, R. M. A.; BOLOGNESE, A. M. **Ortodontia**: arte e ciência. Maringá: Dental Press, 2007. p. 393-446.

BRITO, H.H.A.; LEITE, H.R.; MACHADO, A.W. Sobremordida exagerada: diagnóstico e estratégias de tratamento. **R. Dental Press Ortodon Ortop Facial**, v.14, n.3, p.128-157, 2009.

BUJ, M.; VARGAS, I.A.; HERNANDÉZ, P.A. O uso de implantes para ancoragem em Ortodontia. **Stomatos**, v.11, n.20, p.43-50, 2005.

BURSTONE, C. J. Biomechanics of deep overbite correction. **Semin. orthod**., v. 7, no. 1, p. 26-33, Jan. 2001.

CANTADORI, M.; JUNQUEIRA, J.L.C.; ALMEIDA, M.H.C. et al. Avaliações gerais sobre o tratamento da sobremordida profunda em dentição mista. **RGO**, v.51, n.4, p.219-224, 2003.

CARANO, A.; VELO, S.; LEONE, P.; SICILIANI, G. Clinical applications of the miniscrew anchorage system. **J. Clin. Orthod**., v. 39, no. 1, p. 9-24, 2005.

CHENG, S.J. et al. A prospective study of the risk factors associated with failure of mini-implants used for orthodontic anchorage. **Int J Oral Maxillofac. Implants,** v.19, n.1, p.100-6, 2004.

CHIQUETO, K. F. G.; MARTINS, D. R.; JANSON, G.; FREITAS, M. R.; HENRIQUES, J. F. C.; BARROS, S. E. C. Influência da mecânica intrusiva no grau de reabsorção radicular. **Rev. Assoc. Paul. Cir. dent**., v. 3, n. 3, p. 185-193, 2005.

COSTA, A., RAFFAINI, M., MELSEN, B. Miniscrews as orthodontic anchorage: a preliminary report. **Int J Adult Orthod Orthognath Surg**, v.13, p.201- 209, 1998.

CRUZ, S.M.A. **Ancoragem absoluta**: Em foco mini-implantes. 48fls. Monografia (Pós-Graduação em implantodontia) - Academia de Odontologia do Estado do Rio de Janeiro. Rio de Janeiro, 2007.

DAINESI, E.A.; KAWAUCHI, M.Y.; ROBERTO, A.F.B. Correção precoce da sobremordida profunda com aparelho guia de erupção. **Ortho. Sci. Orthod. Sci.**, v.9, n.35, p.114-120, 2016.

DUARTE, M.S. O paradigma do protocolo de tratamento da sobre mordida profunda. **Ortho. Sci. Orthod. Sci.**, v.3, n.13, p.454-466, 2011.

GRANJA, L. F. **Mini-implantes**: O meio mais versátil de alcançar ancoragem ortodôntica. 2008. 68fls. Monografia (Pós- Graduação em Implantodontia) – Centro de Pós- Graduação CIODONTO, Rio de Janeiro, 2008.

GRAY, J. B.; SMITH, R. Transitional Implants for Orthodontic Anchorage. **J Clin Orthod**, v. 34, n.11, 659-665, 2001.

JANSON, M.; SANT´ANA, E.; VASCONCELOS, W. Ancoragem esquelética com miniimplantes: Incorporação rotineira da técnica na prática ortodôntica. **Revista Clinica de Ortodontia Dental Press**, v. 5, n. 4, p. 85-100, 2006.

JARDIM, F.L. Utilização e miniimplante na Ortodontia. **Revista Saúde e Pesquisa**, v.2, n.3, p.417-426, 2009.

KANOMI, R. Mini-implant for orthodontic Anchorage. **J. Clin. Orthod.**, v.33, n.11, p.763-767, 1997.

KIM, Y.H. Overbite depth indicator with particular reference to anterior open-bite. **Amer. J. Orthodont.**, v.65, n.6, p.586-611, 1974.

KIM, T.W.; FREITAS, B.V. Tratamento ortodôntico do sorriso gengival utilizando-se mini-implantes (Parte I): tratamento do crescimento vertical do complexo dentoalveolar anterossuperior. **Dental Press J. Orthod.**, v.15, n.2, p.42-43, 2010.

KYUNG, H. M. et al. **Mini-implantes**. Nova Odessa: Ed. Napoleão, 2007.

LABOISSIÉRE JÚNIOR, M.; VILLELA, H.; BEZERRA, F.; LABOISSIÉRE, M.; DIAZ, L. Ancoragem ortodôntica absoluta utilizando microparafusos de titânio: complicações e fatores de risco. trilogia – Parte III. **Implant News**, v. 2, n. 2, p. 37-46, 2005.

LEE, J. S. **Applications of orthodontic mini-implants**. 1st ed. Canadá: Quintessence, 2007.

MARASSI, C. Carlo Marassi responde (parte I): Quais as principais aplicações clínicas e quais as chaves para o sucesso no uso de mini-implantes em Ortodontia? **Rev. Clin. Ortodon. Dental Press**., v. 5, n. 4, p. 13-25, 2006.

MARASSI, C.; MARASSI, C. Mini-implantes ortodônticos como auxiliares da fase de retração anterior. **R Dental Press Ortodon Ortop Facial**, v.13, n.5, p.57-75,2008.

MELSEN, B.; VERNA, C. Miniscrew implants: the archus anchorage system. **Semin. Orthod**., v. 11, n. 1, p. 24-31, 2005.

MOYERS, R. E. **Ortodontia**. 4. ed. Rio de Janeiro: Guanabara Koogan, 1991

NG, J.; MAJOR, P. W.; HEO, G.; FLORES-MIR, C. True incisor intrusion attained during orthodontic treatment: a systematic review and meta-analysis. **Am. J. orthod. dentofacial orthop**., v. 128, no. 2, p. 212-219, 2005.

OHNISHIA, H. et al. A Mini-Implant for Orthodontic Anchorage in a Deep Overbite Case. **Angle Orthod**, v.75, n.3, 444-452, 2005.

OZSOY, P.O.; OZCIRPICI, A.A.; VEZIROGLU, F. Miniscrews for upper incisor intrusion. **Eur J Orthod**., v.31, p.412-6, 2009.

PARK, H. S. et al. Micro-implant anchorage for treatment of skeletal class I bialveolar protrusion. **J Clin Orthod**, v.35, n.7, p.417-422, 2001.

ROBERTS, W. E.; HELM, F. R.; MARSHALL, K.J.; GONGLOFF, R.K. Rigid endosseous implants for orthodontic and orthopedic anchorage. **Angle Orthod**, v. 59, nº 4, p. 247-256, 1989.

VILLELA, H.; BEZERRA, F.; LABOISSIÉRE JÚNIOR, M. Microparafuso ortodôntico de titânio auto-perfurante (MPO): novo protocolo cirúrgico e atuais perspectivas clínicas. **Innov. Implant. J**., v.1, n.1, p.46-53, 2006.

VILLELA, H.M.; SAMPAIO, A.L.S.; BEZERRA, F. utilização de microparafusos ortodônticos na correção de assimetrias. **R Dental Press Ortodon Ortop Facial**, v.13, n.5, p.107-117, 2008.

ZENÓBIO, E.G.; ARAÚJO, L.H.L.; PACHECO, W. et al. Protocolo cirúrgico para a instalação dos mini-implantes a serem utilizados como ancoragem na retração em massa dos dentes ânetro-superiores. **Revista Saúde**, v.3, n.1, p.34-37, 2009.