FACULDADE SETE LAGOAS – FACSETE

LARISSA VITÓRIA OLIVEIRA DUAILIBE

PROTOCOLO CARGA IMEDIATA EM MANDÍBULA

SETE LAGOAS

2019

LARISSA VITÓRIA OLIVEIRA DUAILIBE

PROTOCOLO CARGA IMEDIATA EM MANDÍBULA

Monografia apresentada ao Programa de Pós-Graduação em Odontologia da Faculdade Sete Lagoas - FACSETE, como requisito parcial a obtenção do título de especialista em Implantodontia.

Orientador: Dr. Rosenvaldo Moreira Júnior

SETE LAGOAS

2019

FACSETE
Faculdade Sete Lagoas
Portaria MEC 278/2016 - D.O.U. 19/04/2016
Portaria MEC 946/2016 - D.O.U. 19/08/2016

Monografia intitulada “PROTOCOLO CARGA IMEDIATA EM MANDÍBULA” de autoria da aluna LARISSA VITÓRIA OLIVEIRA DUAILIBE

Aprovado em _____/_____/_____ pela banca constituída dos seguintes professores:

_____

Professor (a):

_____

Professor (a):

_____

Professor (a):

SETE LAGOAS _____de _____ 2019.

Faculdade Seta Lagoas - FACSETE
Rua Ítalo Pontelo 50 – 35.700-170 _ Set Lagoas, MG
Telefone (31) 3773 3268 - www.facsete.edu.br

Resumo:

É incontestável o sucesso alcançado nas últimas décadas na reabilitação de pacientes edêntulos, por meio da instalação de implantes ósseo integrados de carga imediata. Esse procedimento é apresentado diferente do protocolo original que recomenda um período de ósseo integração de três a seis meses. Atualmente, a técnica de carga imediata, pode ser aplicada com o tempo de tratamento reduzido através de protocolo próprio: reabilitação oral com a instalação definitiva de uma prótese total fixa em um prazo máximo de 72 horas após a intervenção cirúrgica, devolvendo à função mastigatória, estética, a comodidade e, principalmente, resgate da autoestima. Com referência a essa técnica este artigo tem como objetivo apresentar um caso clínico de reabilitação com prótese total imediata implanto suportada atendendo os anseios estéticos, funcionais e conforto da paciente.

Palavras-chave: Osseointegração. Carga imediata. Protocolo.

Abstract:

The success achieved in the last decades in the rehabilitation of edentulous patients by the installation of osseointegrated implants of immediate load is unquestionable. This procedure is different from the original technique which recommends a osseointegration period of three to six months. Currently, the immediate loading technique can be applied with reduced treatment time through its own protocol: oral rehabilitation with the installation of a definitive fixed total prosthesis within 72 hours after surgery, giving back to chewing function, aesthetics, convenience and, above all, rescue of self-esteem. With reference to this technique, this article has the objective to present a clinical case of rehabilitation with immediate loading implants supported total prosthesis, reaching the aesthetic, functional and comfort of the patient.

Keywords: Osseointegration. Immediate load. Protocol.

SUMÁRIO

1 INTRODUÇÃO.....6

2 RELATO DE CASO.....11

4 DISCUSSÃO.....14

5 CONCLUSÃO.....15

6 REFERÊNCIAS.....16

Introdução

O edentulismo de acordo com Drago e Carpentieri[1], pode ser considerado uma deficiência física com características semelhantes a uma doença crônica: incurável, funcionalmente/psicologicamente lesivo e requer condutas estratégicas e específicas para superar ou limitar esses danos. Apesar de alguns casos serem de extrema dificuldade, a reabilitação com próteses sobre implantes tornou-se uma forma de tratamento confiável e previsível principalmente para a mandíbula. O planejamento reverso pré-operatório para uma reabilitação com implantes dentários tem sido amplamente discutido na literatura científica[1].

Quando a instalação de um número suficiente de implantes dentários com comprimentos adequados é possível, a supraestrutura pode ser puramente implantossuportada, denominada prótese tipo protocolo[2].

Implantes osseointegrados foram preconizados por Branemark na década de 1960, apresentando um elevado índice de sucesso desde o início[3]. Nestes mais de 50 anos, o método preconizado por Branemark vem passando por várias modificações nas suas aplicações e indicações[3].

A utilização de implantes osseointegrados para reabilitação de dentes perdidos tornou-se nas últimas décadas uma opção de tratamento acessivel e segura[3].

O principal objetivo do implantodontista é obter após a instalação dos implantes uma estabilidade primária suficiente permitindo altas taxas de sucesso. O processo de osseointegração do implante de titânio inicia com uma fixação rígida inicial do implante no osso. Essa estabilidade é primária, mecânica e está relacionada principalmente aos valores de inserção do torque do implante, densidade óssea e características do implante, como macro e microgeometrias[3].

A estabilidade primária do implante é considerada um dos principais fatores clínicos que afetam o resultado do tratamento. A necessidade de uma estabilidade primária adequada garantida por um valor suficiente de torque de inserção aumentou sua importância especialmente em protocolos de carga

imediata. Hoje, os protocolos de carga imediata são amplamente difundidos porque o principal objetivo dos pacientes é ter uma reabilitação fixa e apoiada no implante, com dor e desconforto reduzidos. Os novos implantes têm sido projetados com roscas maiores e foram desenvolvidos durante os últimos anos para aumentar a estabilidade primária e torque de inserção, e são indicados especialmente para a carga imediata (ou baixa densidade óssea). Técnicas cirúrgicas que permitem melhor estabilidade do implante e maiores valores de torque de inserção foram desenvolvidas e fortemente sugeridas em caso de baixa densidade óssea[3].

Considerando que o valor do torque de inserção do implante tem sido utilizado como um indicador da estabilidade primária e parâmetro determinante para o sucesso dos implantes o objetivo desse estudo é relatar um caso clinico de reabilitação oral com carga imediata em mandíbula edêntula utilizando a técnica do Protocolo de Branemark que consiste na instalação de 4 implantes na região anterior da mandíbula entre os forames mentuais.

Relato do caso clínico

Paciente do sexo masculino, 67 anos de idade, procurou por atendimento na clínica odontológica do Instituto Rosenvaldo Moreira. Como queixa principal a paciente relatou dificuldade mastigatória, falta de estética e necessidade de reabilitação do arco inferior e superior. Durante o exame clínico intra oral observou-se que a paciente fazia uso de prótese total no arco superior. No arco inferior possuía apenas os dentes anteriores.

No exame radiográfico do paciente foi identificada a ausência dos elementos superiores e presença dos elementos 31, 32, 33, 41, 4, 43 e 44. Verificou-se que a quantidade de altura e espessura óssea seriam suficiente para instalação de implantes na mandíbula, na região entre os forames mentuais.

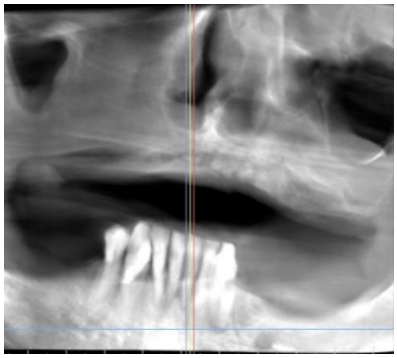

Figura 1. Tomografia inicial, vista frontal indicando a presença de elementos dentários remanescentes.

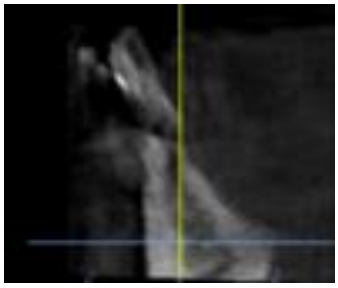

Figura 2. Tomografia computadorizada de mandíbula (vista sagital). A espessura vestíbulo-lingual encontra-se favorável.

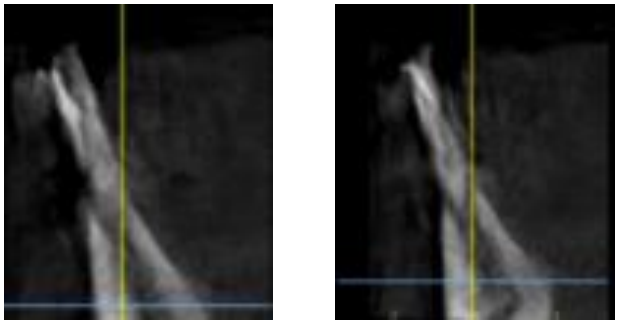

Figura 3. Tomografia computadorizada de mandíbula (vista sagital). Dimensões ósseas favoráveis para instalação de implantes.

O paciente foi submetido a uma avaliação minuciosa, visando estabelecer o plano de tratamento com a maior previsibilidade possível atendendo as expectativas do paciente. Além dos exames radiográficos foram avaliados os modelos de estudo e as imagens fotográficas do caso. Após anamnese, coleta dos dados iniciais e análise dos exames complementares, foi apresentado para o paciente as opções de reabilitação e de acordo com a possibilidade do paciente ficou definido o plano de tratamento que incluía a exodontia dos elementos remanescentes do arco inferior e a confecção de uma prótese tipo protocolo sobre 4 implantes no arco inferior e superior. Para se chegar ao planejamento definitivo e execução do tratamento por meio da prótese tipo protocolo, é realizado um planejamento reverso. Analisamos previamente o suporte labial, dimensão vertical, linha do sorriso e condição de higiene. A partir dessas medidas é gerado um guia cirúrgico multifuncional que irá auxiliar no correto posicionamento dos implantes.



Figura 4. Fotografia inicial, vista frontal indicando a

presença de elementos
dentários remanescentes.

A definição do local, diâmetro e comprimento dos implantes foi realizada de acordo com a análise da tomografia e do guia cirúrgico. Antes de ser submetida ao procedimento o paciente recebeu a medicação pré cirúrgica que consistiu em dexametasona 8mg e amoxicilina 1g iniciando 1 hora antes do procedimento, com dois comprimidos na dose inicial e mantendo uma cápsula, a cada 8 horas, por mais 7 dias pós-operatórios.

A cirurgia foi realizada sob sedação intravenosa com médico anestesista. Durante todo o procedimento os sinais vitais do paciente foram monitorados através de monitor cardíaco e oxímetro.

A técnica cirúrgica foi desenvolvida com os seguintes critérios: Anestesia local terminal infiltrativa, utilizando anestésico Articaína 100® (DFL4); Articaína a 2% com adrenalina 1:100.000. Posteriormente foi realizado a incisão com lâmina de bisturi 15C sobre a crista do rebordo. Duas incisões relaxantes foram realizadas na região posterior a de pre molar, do lado direito e esquerdo. O descolamento do retalho foi realizado até expor os forames mentuais, dessa forma durante a fresagem das brocas é possível visualizar diretamente a localização do nervo mentoniano e realizar o procedimento com maior segurança operatória.

Após o descolamento do retalho, de acordo com o planejamento, os dentes inferiores presentes foram extraídos. Curetagem alveolar pode ser realizada apenas na presença de processos inflamatórios crônicos, observados clínica e/ou radiograficamente. Foi realizada a regularização e uniformização do rebordo alveolar com broca de tungstênio em peça reta, com o objetivo de aumentar a distância vestíbulo lingual, possibilitando a instalação de implantes de maior diâmetro e na mesma altura, permitindo que a barra metálica da prótese protocolo tenha o mesmo formato em toda a sua extensão e fique adaptada em relação à mucosa, diminuindo o acúmulo de alimentos e facilitando a higiene da peça protética.

Sequência de fresagem: Foi iniciada a fresagem da região receptora dos implantes com a broca lança na cortical do alvéolo, seguida se utilizou a broca

2,5mm e por último a broca cônica 3,8 até o comprimento final dos implantes confeccionando um canal que irá definir a profundidade da loja cirúrgica e a posição final do implante, sempre sob abundante irrigação com solução fisiológica.

Técnica Padrão para instalação dos implantes: Obtido a estabilidade do alvéolo cirúrgico pós fresagem foi realizado a instalação do implante *Way fit* ® (DSP) com diâmetro de 3.8mmX 13mm na região dos elementos 35, 32, 42, 45.. O formato de roscas do Implante *Way fit* IT possibilita uma grande estabilidade primária, que neste caso foi de mais de 80N para os implantes instalados. Acreditamos que o torque final foi maior que o registrado, porém os torquimetros disponíveis no mercado para uso, só registram até 80N.

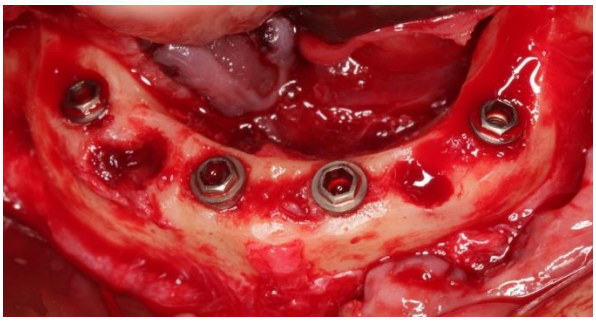

Figura 5. Instalação dos 04 implantes.

Após a instalação dos implantes, com o medidor trans mucoso foram selecionadas as alturas dos pilares protéticos. Neste caso, foram utilizados 4 mini pilares cônicos cujas alturas foram definidas de 2 mm. Os componentes protéticos foram instalados de acordo com o recomendado pelo fabricante (30 N) através do auxilio da chave para torque de mini pilar e do torquímetro.

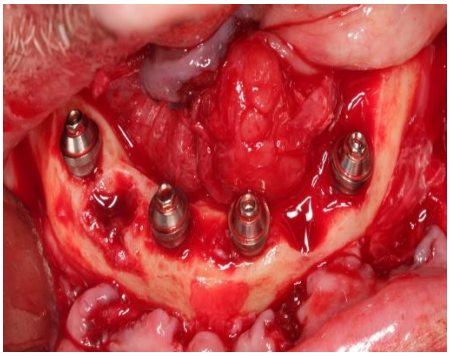

Figura 6. Instalação de 04 componentes protéticos mini pilares retos nos implantes

Em seguida, foi realizada a sutura de toda a incisão com pontos simples e contínuos, utilizando fio reabsorvível Vycril 4.0. Foram instalados os transferentes, os quais foram unidos com resina acrílica. A moldagem de transferência foi realizada através do guia multifuncional, onde os transferentes foram unidos, de forma que garantisse a estabilidade de todo o conjunto de transferência. Além disto, foram realizados 3 pontos (2 posteriores e 1 anterior) em resina acrílica para registro da oclusão. Antes do envio para o laboratório, os análogos foram colocados em posição, parafusados nos transferentes. Após estabilizar transferentes e análogos, o modelo de gesso foi vazado. Esta etapa é muito importante para eliminar qualquer possibilidade de diferença entre o que há na boca e no modelo de trabalho, e com o objetivo de obter uma adaptação passiva da barra metálica.

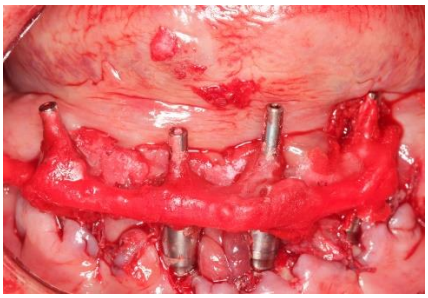

Figura 7. Posicionamento dos transferentes e união com resina acrílica.



Figura 8. Barra metálica em posição.

No dia seguinte foram realizadas duas sessões, uma para prova da barra metálica e outra da barra metálica com a montagem dos dentes em cera. Após a prova final da prótese em 48 horas foi realizada a instalação da prótese definitiva finalizada. Dois fatores extremamente importantes para a longevidade desta reabilitação protética são a correta distribuição dos implantes e o formato/polimento das peças protéticas. É possível observar que a boa distribuição espacial dos implantes possibilita a confecção de uma prótese com cantilever reduzido, protegendo os implantes de grandes forças de alavanca e o formato da base da prótese sem áreas côncavas permite melhor higiene da peça.

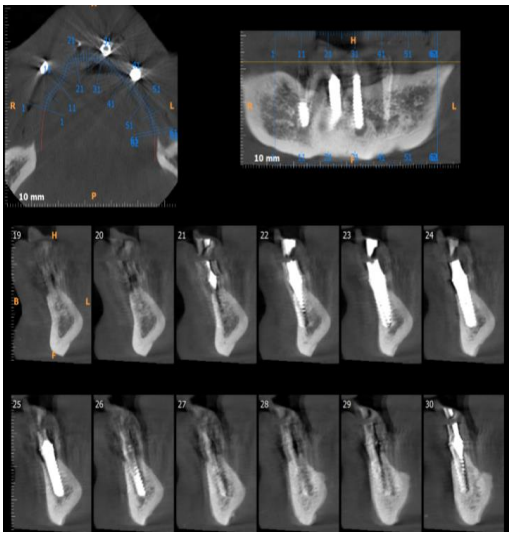

Figura 9. Tomografia após o
procedimento cirúrgico, vista frontal
e sagital indicando o
posicionamento dos implantes.

Na maxila o tratamento reabilitador consistiu na instalação de quatro implantes nas regiões dos dentes 13, 11, 21 e 23 (técnica *All on four)* e prótese total implanto suportada.

Discussão

Neste relato, o paciente apresentava severa reabsorção óssea na região posterior bilateral da mandíbula devido ao edentulismo por tempo prolongado. Uma opção de tratamento seria a realização da técnica de lateralização do nervo alveolar inferior (NAI) para instalação de implantes na região edêntula e posterior reabilitação protética, uma técnica que apesar de muito segura e com altas taxas de sucesso, é extremamente traumática para o paciente. Considerando a idade, saúde sistêmica, aspectos funcionais e estéticos, condição financeira e expectativas da paciente, optou-se pela reabilitação com prótese total imediata implanto suportada.

Uma particularidade da sequência de fresagem, neste protocolo, é a realização do *approach* na parede lingual, não seguindo a orientação original do alvéolo, como preconizado por Covani[4] que recomenda a fresagem no centro do alvéolo. O implante instalado nesta orientação fica muito próximo ou inserido na cortical vestibular, resultando em um posicionamento vestibularizado dificultando a realização de uma prótese bem posicionada.

A instalação de implantes imediatamente após a exodontia oferece vantagens para o paciente e também para o implantodontista, incluindo diminuição do tempo de tratamento, menor reabsorção óssea, única etapa cirúrgica, melhor definição da posição do implante e possivelmente melhores condições para a osseointegração pelo potencial de cicatrização do alvéolo recém extraído. Na intervenção cirúrgica, a decisão de instalação de um implante

após a extração dentária é geralmente determinada pelas características do tecido ósseo[5,6].

Diferentes estudos em humanos têm mostrado que a instalação de implantes em alvéolos pós exodontias apresentam índices de sucessos similares aqueles obtidos em implantes instalados nos alvéolos cicatrizados, isto é, acima de 90%[5].

Instituir carga imediata em implantes instalados em alvéolos recém-extraídos aumentam o risco de falhas em 20%[2]. É possível que a contaminação bacteriana no local do implante aliada a presença de bolsa periodontal pode ser a principal razão do insucesso clínico relatado[7,8,9.]

O protocolo relatado é uma alternativa de reabilitação bucal com prótese total implanto suportada imediatamente após extração dentária em área estética e funcional, por meio de uma técnica simples, previsível, reduzindo o tempo de tratamento e elevando o nível de satisfação do paciente[10]. É importante a interação do Implantodontista e Protesista na execução do protocolo, respeitando, em cada uma de suas etapas, os princípios aqui estabelecidos, favorecendo o tratamento de reabilitação bucal[3,11,12].

Conclusão

A colocação de implantes com carga imediata em áreas de exodontias recentes, com união rígida e estável do arco completo constitui uma excelente alternativa de tratamento reabilitador e corresponde à expectativa do paciente; pelo fato de não existir o período convencional para a espera da osseointegração e pelo estado de conforto pós-cirúrgico, resultando em satisfação imediata com alto índice de sucesso. É indispensável para a execução do protocolo de carga imediata sobre implantes osseointegráveis o planejamento do tratamento. Os implantes com carga imediata abriram novos horizontes para a reabilitação oral, representando mais uma alternativa terapêutica para reabilitar pacientes edêntulos recuperando as condições mastigatória, funcional e estética aos pacientes. Esta metodologia representa grandes avanços que permitem ainda

mais a utilização de implantes osseointegrados como meio para uma melhor qualidade de vida de pacientes edêntulos.

REFERÊNCIAS BIBLIOGRÁFICAS

1. Drago C, Carpentieri J. **Treatment of Maxillary Jaws with Dental Implants: Guidelines for Treatment.** J Prosthodont. 2011;20(5):336–47.

2. Lewis S, Sharma A, Nishimura R. **Treatment of edentulous maxillae with osseointegrated implants.** J Prosthet Dent. 1992;68(3):503–8.

3. Adell R. **A 15-year study of osseointegrated implants in the treatment of the edentulous jaw.** Int J Oral Surg. 1981;10(6):387–416.

4. Caneva M, Botticelli D, Salata LA, Scombatti Souza SL, Carvalho Cardoso

L, Lang NP. **Collagen membranes at immediate implants: A histomorphometric study in dogs.** Clin Oral Implants Res. 2010;21(9):891–7.

5. Berardini M, Trisi P, Sinjari B, Rutjes AWS, Caputi S. **The effects of high insertion torque versus low insertion torque on marginal bone resorption and implant failure rates: A systematic review with meta-analyses.** Implant Dent. 2016;25(4):532–40.

6. DeBoer J. **Edentulous implants: Overdenture versus fixed.** J Prosthet Dent. 1993;69(4):386–90.

7. Testori T, Del Fabbro M, Feldman S, Vincenzi G, Sullivan D, Rossi R, et al. **A multicenter prospective evaluation of 2-months loaded Osseotite implants placed in the posterior jaws: 3-Year follow-up results.** Clin Oral Implants Res. 2002;13(2):154–61.

8. Albrektsson T, Dahl E, Enbom L, Engevall S, Engquist B, Eriksson AR, et al. **Osseointegrated oral implants. A Swedish multicenter study of 8139 consecutively inserted Nobelpharma implants.** J Periodontol. 1988;59(5):287–96.

9. Katsoulis J, Brunner A, Mericske-Stern R. **Maintenance of implant-supported maxillary prostheses: a 2-year controlled clinical trial.** Int J Oral Maxillofac Implants. 2011;26(3):648–56.

10. Wismeijer D, Brägger U, Evans C, Kapos T, Kelly JR, Millen C, et al. **Consensus statements and recommended clinical procedures regarding restorative materials and techniques for implant dentistry.** Int J Oral Maxillofac Implants. 2014;29 Suppl:137–40.

11. Albrektsson T, Donos N. **Implant survival and complications. The Third EAO consensus conference 2012.** Clin Oral Implants Res. 2012;23(SUPPL.6):63–5.

12. Branemark PI, Zarb GA, Albrektsson T. **Tissue-integrated prostheses osseointegration in clinical dentistry.** Chicago: Quintessence, 1985:120- 200