FLAVIO LUIS ZANDONAI JUNIOR

TRATAMENTO DA MORDIDA ABERTA ANTERIOR NA DENTADURA PERMANENTE COM EXTRAÇÕES DOS QUATRO PRIMEIROS PRÉ-MOLARES – RELATO DE UM CASO CLÍNICO

PORTO VELHO/RO
2020

FLAVIO LUIS ZANDONAI JUNIOR

TRATAMENTO DA MORDIDA ABERTA ANTERIOR NA DENTADURA PERMANENTE COM EXTRAÇÕES DOS QUATRO PRIMEIROS PRÉ-MOLARES – RELATO DE UM CASO CLÍNICO

Artigo apresentado ao curso de Especialização Lato Sensu da Faculdade Sete Lagoas - FACSETE, como requisito parcial para obtenção do título de especialista em Ortodontia.

Área de concentração: Ortodontia.

Orientador: Prof. Dr. Fabricio Pinelli Valarelli

Co-orientador (a): Prof. Me. Carolina Nazif Rasul

PORTO VELHO/RO
2020

Artigo intitulado “TRATAMENTO DA MORDIDA ABERTA ANTERIOR NA DENTADURA PERMANENTE COM EXTRAÇÕES DOS QUATRO PRIMEIROS PRÉ-MOLARES – RELATO DE UM CASO CLÍNICO “ de autoria do aluno Flavio Luis Zandonai Júnior, aprovado pela banca examinadora constituída pelos seguintes professores:

_____

_____

_____

Porto Velho/RO, 13 de janeiro de 2020.

RESUMO

A mordida aberta anterior muitas vezes é tratada de forma compensatória, que requer uma mecânica eficiente para correção da má oclusão. O objetivo deste trabalho é relatar o tratamento compensatório de um paciente portador de má oclusão de Classe I que apresentava uma mordida aberta anterior e apinhamento anteroinferior. Para corrigir a má oclusão foram realizadas as extrações dos quartro primeiros pré-molares, que possibilitou a verticalização e retrusão dos incisivos superiores e inferiores. O plano de tratamento mostrou-se eficiente apresentando resultados satisfatórios, como a diminuição da convexidade do perfil e melhor selamento labial ao final do tratamento compensatório.

Descritores: Mordida aberta, Técnicas de Movimentação Dentária, Ortodontia corretiva.

ABSTRACT

The anterior open bite is often compensatory treated, which it requires efficient mechanics to correct malocclusion. The aim of this paper is to report the compensatory treatment of a Class I malocclusion patient who presented with an anterior open bite and anteroinferior crowding. To correct the malocclusion, extractions of the first four bicuspid were performed, which allowed the vertical and retrusion of the upper and lower incisors. The treatment plan proved to be efficient with satisfactory results, such as decreased profile convexity and better lip sealing at the end of compensatory treatment.

Key Words: Open bite, Tooth Movement Techniques, corrective Orthodontics.

LISTA DE FIGURAS

Figura 1 – Fotografias Extrabucais Iniciais 09

Figura 2 – Fotografias Intrabucais Iniciais 10

Figura 3 – Radiografia Panorâmica Inicial 10

Figura 4 – Telerradiografia Inicial 11

Figura 5 – Fotografias Iniciais de instalação de aparelho 12

Figura 6 – Fotografias Intrabucais durante alinhamento e nivelamento 12

Figura 7 – Fotografias Intrabucais com mecânica de retração anterior 13

Figura 8 – Fotografias Intrabucais na fase de finalização 14

Figura 9 – Fotografias Intra e Extrabucais ao final do tratamento ortodôntico 14

Figura 10 – Contenções Superiores e Inferiores 15

Figura 11 – Radiografias Finais 15

Figura 12 – Sobreposição dos traçados cefalométricos Inícial e Final 16

LISTA DE TABELAS

Tabela 1 – Variáveis Cefalométricas 18

SUMÁRIO

1 – Introdução	08
2 – Descrição do caso clínico	09
2.1 – Possibilidades Terapêuticas	11
2.2 – Tratamento	12
2.3 – Resultados	16
3 – Discussão	19
4 – Conclusão	21
5 – Referências Bibiográficas	22

1 - INTRODUÇÃO

A mordida aberta anterior (MAA) pode ser classificada como de origem esquelética ou dentária/dentoalveolar[1]. Tem sua maior prevalência em indivíduos na fase da dentadura decídua, seguido pelas fases da dentadura mista e permanente, que evidencia a diminuição dessa má oclusão com o aumento da idade[2]. Trata-se de uma má oclusão de etiologia multifatorial, que seus fatores etiológicos como padrão de crescimento facial, hábitos bucais deletérios, interposição lingual, adenóide hipertrófica e respiração bucal merecem destaque[3] .

Definida como um trespasse vertical negativo entre as bordas dos dentes superiores e inferiores na região anterior, essa má oclusão tende a ser facilmente reconhecida[3]. Por causar grandes problemas estéticos e funcionais ao paciente, já está estabelecido na literatura que o tratamento da mordida aberta anterior deve ser tratada de forma precoce. A partir dos cinco anos de idade cronológica quanto mais cedo tratada, maior será sua estabilidade. Entretanto, alguns pacientes procuram em uma época mais tardia, já na fase adulta[4].

O tratamento desse tipo de má oclusão na fase da dentadura permanente acaba se tornando um imenso desafio para o ortodontista, pois a ausência de potencial de crescimento gera grande limitação para o tratamento ortopédico. Sendo assim, a correção da mordida aberta anterior no adulto está associada a tratamentos orto-cirúrgicos em casos de grandes discrepâncias (acima de 05mm) ou por compensações dentoalveolares[5] nos casos de magnitude leve (até 01mm) e moderada (de 01 a 05mm), porém com estabilidade não tão satisfatória quanto no tratamento precoce[6].

Dentre os protocolos de tratamento compensatório destacam-se as extrações dentárias[7],[8], onde a mecânica de correção desta má oclusão ocorre pelo princípio de “drawbridge” (ponte levadiça)[9]. Tais efeitos como a retrusão dos dentes anteriores acarretam o fechamento da mordida aberta, verticalizando os incisivos superiores e inferiores. Se comparado com o tratamento sem extrações, essa mecanoterapia diminui o efeito de extrusão dos dentes anteriores e menor chance de recidivas após o tratamento corretivo[4].

Este trabalho visa relatar o tratamento compensatório de um paciente na dentadura permanente com má oclusão de Classe I, apinhamento anteroinferior,

presença de mordida aberta anterior e ausência de selamento labial passivo, onde foram realizadas as extrações dos quatro primeiros pré-molares.

2 - DESCRIÇÃO DE CASO CLÍNICO

Paciente D.V.S.S, 15 anos, procurou a clínica de especialização em ortodontia da SOEP/FACSETE em Porto Velho-RO em busca de tratamento ortodôntico. A queixa principal era “arrumar os dentes que estavam tortos”.

Na análise extrabucal pôde-se observar perfil convexo, selamento labial forçado e boa exposição dos incisivos, perfil vertical e eversão do lábio inferior.

Apresentava interposição lingual e participação da musculatura peribucal no movimento de deglutição (Fig.1A-C).



Figura 1(A-C)– Fotografias extrabucais iniciais.

Na análise intrabucal diagnosticou-se má oclusão de Classe I verificada na relação dos molares e pré-molares, presença de mordida aberta anterior com trespasse vertical de aproximadamente -1,9mm, apinhamento na região anteroinferior e trespasse horizontal de 6mm. Leve desvio da linha média dentária inferior para a direita em relação ao plano sagital mediano (Fig.2A-E).



Figura 2(A-E) – Fotografias intrabucais iniciais.

Na radiografia panorâmica inicial observou-se aspecto de normalidade dos dentes e estruturas adjacentes (Fig. 3).

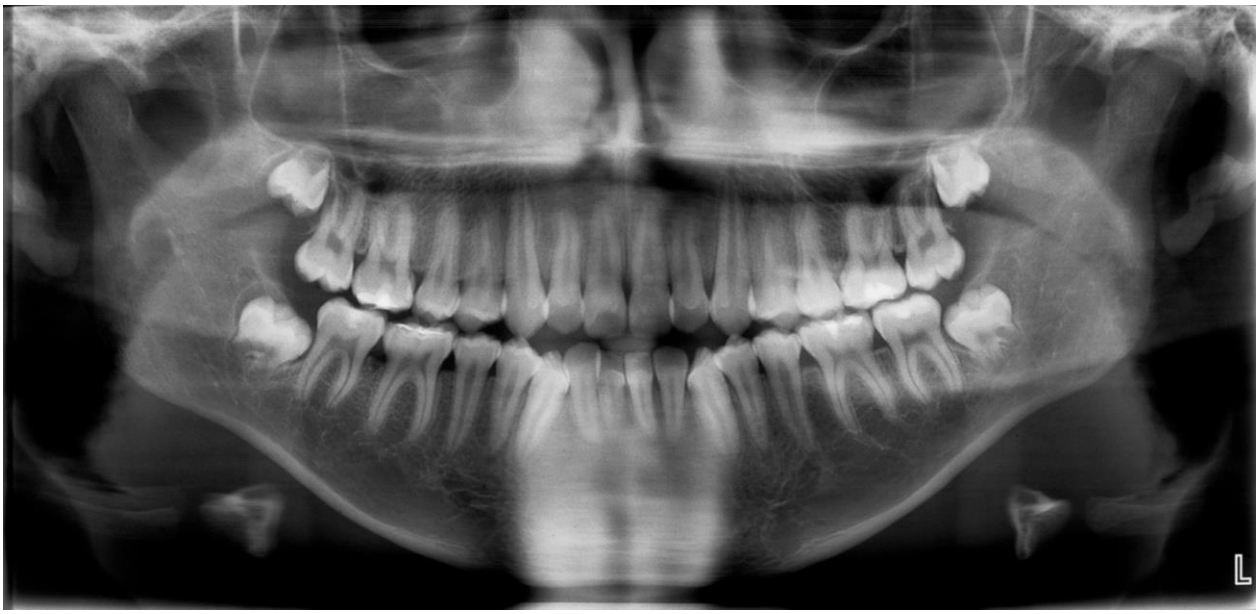

Figura 3 – Radiografia panorâmica inicial.

Na telerradiografia notou-se o *overbite* negativo, vestibularização e protrusão dos incisivos em relação a suas bases ósseas. Demonstrou aumento da AFAI, inclinação do plano da mandíbula no sentido horário promovendo a retrusão do pogônio e assim causando uma convexidade do perfil facial (Fig. 4).



Figura 4 – Telerradiografia inicial.

2.1 – POSSIBILIDADE TERAPÊUTICA

Após a realização das análises clínicas e radiográficas, foi proposto ao paciente um tratamento multidicisplinar junto a um fonoaudiólogo e a seguinte possibilidade terapêutica: Extrações dos primeiros pré-molares superiores e inferiores (elementos dentários 14, 24, 34 e 44), visto que o paciente apresentava como sua queixa principal a estética devido o apinhamento na região anteroinferior. O tratamento com as extrações seria visar a liberação dos dentes apinhados sem causar vestibularização e protrusão dos tecidos mole. Com a retração, lingualização e extrusão dos dentes anteriores se obteria uma melhora do trespasse vertical e horizontal e junto ao tratamento fonoaudiológico buscaria o equilíbrio muscular, funcional e estético ao final do tratamento ortodôntico corretivo.

2.2 - TRATAMENTO

Inicialmente foram realizadas a bandagem dos primeiros molares superiores e inferiores (16, 26, 36 e 46) e exodontia dos primeiros pré-molares superiores e inferiores(14, 24, 34 e 44). Foram instalados os acessórios ortodonticos pré-ajustados da prescrição Roth, com slot .022”x.030”(Fig. 5A-E).

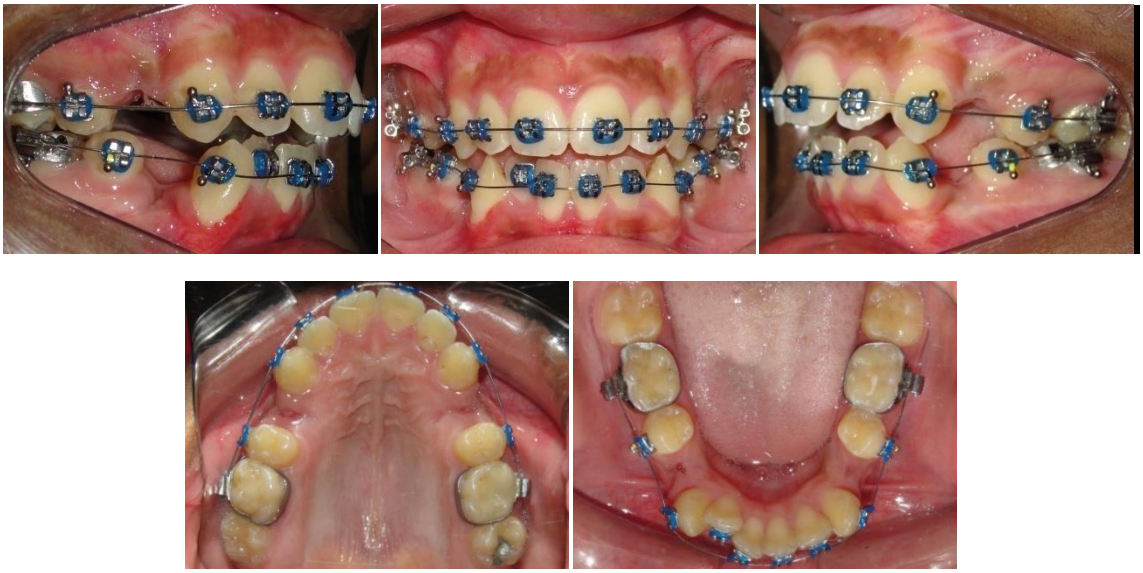

Figura 5(A-E)– Fotografias Intrabucais após a instalação dos acessórios ortodônticos.

Visando uma futura retração dos dentes anteriores, o alinhamento e nivelamento foi realizado com sequência de fios de NiTi e CrNi até ambos os arcos chegarem no fio .019”x.0.25” CrNi. (Fig.6A-E).

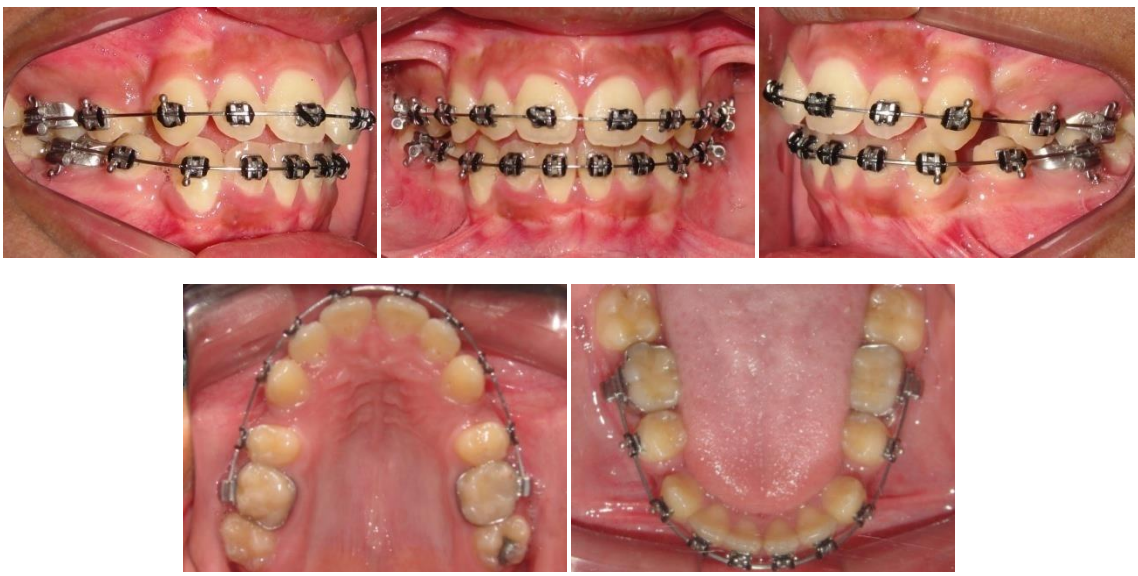

Figura 6(A-E)– Aspectos intrabucais durante o alinhamento e nivelamento no fio .019”x.025” CrNi.

A mecânica da retração da bateria anterosuperior e anteroinferior foram realizadas no fio .019”x.025” CrNi com torque anterior vestibular resistente, uso de elásticos em cadeia e elásticos intermaxilares de Classe II bilateral (3/16” de força média) (Fig.7A-G).



Figura 7(A-G)– Mecânica usada para retração da bateria anterior superior e inferior.

Após a retração anterior e fechamento dos espaços das extrações, na fase de finalização foi utilizado dobras de 1ª ordem, uso de elásticos intermaxilares de intercuspidação, esporão na lingual dos incisivos superiores e ajustes oclusais. Nessa fase o paciente foi encaminhado para avaliação e tratamento fonoaudiológico onde realizou 8 sessões. (Fig.8A-H).



Figura 8(A-H)– Fase de finalização com esporão lingual nos incisivos superiores, uso de elásticos intermaxilares e dobras de 1ª ordem.

Ao final do tratamento, após 48 meses, o tratamento ortodôntico obteve uma correção satisfatória da má oclusão, alcançando uma melhora na convexidade do perfil e uma boa adaptação da musculatura peribucal (Fig.9A-F).





Figura 9(A-F)– Fotos intrabucais e extrabucais evidenciando a melhora da convexidade e equilíbrio muscular.

A escolha das contenções após o tratamento ortodôntico corretivo foi a placa Hawley no arco superior e a contenção fixa 3x3 no arco inferior (Fig.10A-B).



Figura 10(A-B) – Aparelho removível Hawley superior e contenção fixa inferior 3x3.

Observando a panorâmica final verificou-se, além da ausência dos primeiros pré-molares, o fechamento dos espaços das extrações. Na telerradiografia em norma lateral pode-se perceber a melhora da inclinação dos incisivos, onde os mesmo tiveram sua verticalização causada pelo princípio de ponte levadiça (drawbridge). As extrusões dos dentes anteriores resultaram na correção do trespasse vertical (Fig.11A-B).





Figura 11(A-B)– Radiografias ao final do tratamento ortodôntico

2.3 - RESULTADOS

Para obtenção dos resultados, utilizou-se o programa Dolphin® comparando as telerradiografias inicial e final (Tabela 1) (Figura 12).

A alteração esquelética mais notável foi o crescimento da mandíbula em 8,1mm em relação ao seu comprimento efetivo (Co-Gn). Houve uma melhora da relação maxilomandibular, onde se mostra principalmente pela variável Wits e ANB. Obteve-se também uma suave retrusão mandibular (SNB) de 2,6º ao fim do tratamento ortodôntico (Tabela 1) (Figura 12).

No componente vertical, se destaca o aumento da AFAI de 8,6mm demonstrando a predominância do padrão de crescimento vertical do paciente. Já os componentes FMA, SN.GoGn e Sn.ocl sofreram diminuição, evidenciando um suave efeito de rotação anti-horário da mandíbula (Tabela 1).

Em relação aos dentes superiores, os incisivos sofreram uma suave verticalização (2,3º) associado a uma extrusão de 3,9mm (IS-PP), enquanto os molares mesializaram (5,1mm), extruíram (2,2mm) e angularam para mesial em 4,9º (MS-SN) demostrando sua perda de ancoragem.

Os componentes dentoalveolares inferiores tiveram uma significativa mudança (Tabela 1) (Figura 12). Os incisivos inferiores lingualizaram 13,3º(II.NB), retruíram 4,5mm(II-NB) e extruíram 2,4mm(II-GoMe). Já os molares inferiores, tiveram uma maior extrusão (5,9mm), associado a uma angulação distal de 5,4º(MI.GoMe) e suave mesialização(2,4mm)(Tabela 1)(Figura12).

Tais mudanças verificou-se que, o trespasse horizontal diminuiu 2,8mm e o overbite ficou positivo (1,9mm) (Tabela 1)(Figura 12).

As alterações do tratamento ortodôntico corretivo com as extrações dos primeiros pré-molares superiores e inferiores apresentaram a diminuição da convexidade (G'-Sn-Po') de 5,4° acompanhado da retrusão do lábio superior e inferior e a diminuição do ângulo nasolabial (ANL), assim promovendo maior harmonia facial(Tabela 1)(Figura12).

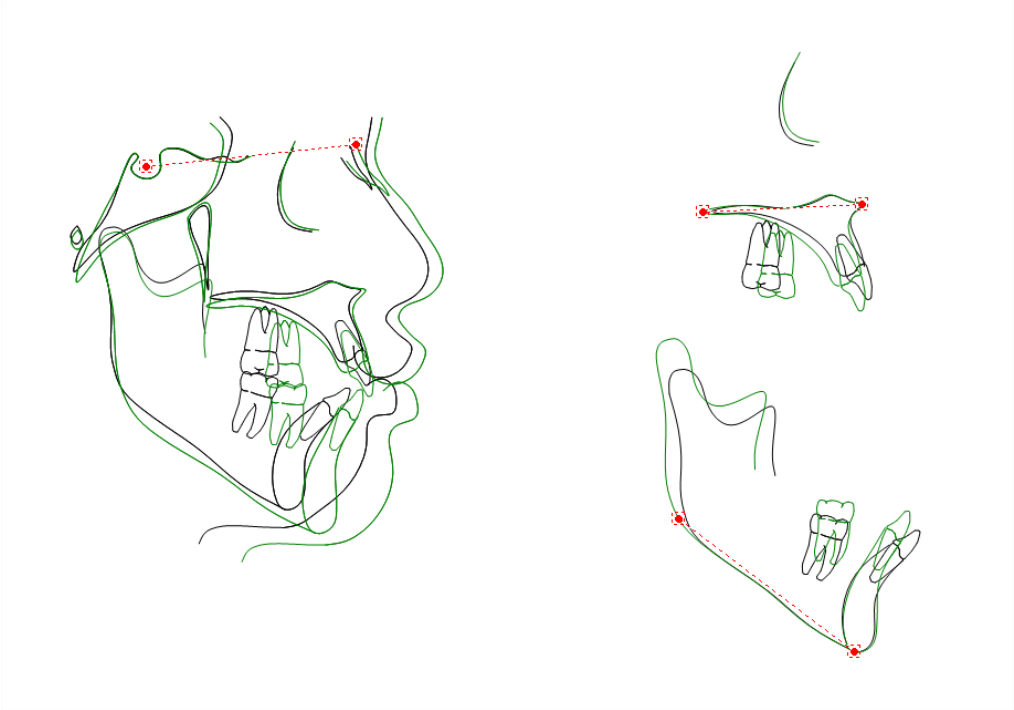

Figura 12(A-B) - Sobreposição dos traçados cefalométricos do Início e final do tratamento. Sobreposições em Base do crânio, plano palatino e plano mandibular. Preto = Início / Verde = Final.

Tabela 1 – Variáveis cefalométricas ao início do tratamento e após o tratamento ortodôntico corretivo.

VARIÁVEIS CEFALOMÉTRICAS	INICIAL	FINAL
COMPONENTE MAXILAR		
SNA (º)	83.5	82.9
Co-A (mm)	85.0	85.9
COMPONENTE MANDIBULAR		
SNB (º)	75.7	78.3
Co-Gn (mm)	114.4	122.5
RELAÇÃO ENTRE MAXILA E MANDÍBULA		
ANB (º)	7.7	4.6
Wits (mm)	8.7	0.6
COMPONENTE VERTICAL		
FMA (º)	35.5	34.4
SN - GoGn (º)	40.2	37.9
SN.POcl (º)	12.9	11.9
AFAI (mm)	79.8	85.4
COMPONENTE DENTOALVEOLAR SUPERIOR		
IS - NA (º)	24.8	22.5
IS - NA (mm)	6.7	6.4
IS - PP (mm)	32.7	36.6
MS - PTV (mm)	18.7	23.8
MS - PP (mm)	26.5	28.7
MS.SN (º)	73.6	78.5
COMPONENTE DENTOALVEOLAR INFERIOR		
II- NB (º)	35.5	22.2
II - NB (mm)	11.7	7.2
II - GoMe (mm)	46.6	49.8
MI - Sínfise (mm)	15.6	18.0
L6 - GoMe (mm)	33.1	39.0
L6 - GoMe (º)	57.2	51.8
RELAÇÕES DENTÁRIAS		
Sobressaliência (mm)	6.0	3.2
Sobremordida (mm)	-1.9	1.9
PERFIL TEGUMENTAR		
Li-linha S (mm)	4.5	2.6
Ls-linha S (mm)	3.2	0.4
Convexidade Facial (G'-Sn-Po') (º)	15.6	10.2
ANL (º)	94.0	91.7

3 - DISCUSSÃO

Sabe-se que o tratamento da mordida aberta anterior requer uma grande atenção por parte dos profissionais envolvidos por se tratar de uma má oclusão que sua etiologia é multifatorial e requer uma abordagem multidisciplinar[3],[10]. Pode ser classificada de origem esquelética ou dentoalvolar e com seus diversos fatores etiológicos, agindo juntos, determinam a gravidade dessa má oclusão[6]. Dentre tantas formas de conduta terapêutica, a fase de desenvolvimento dentário em que o paciente se encontra é que determina o melhor protocolo de tratamento. É plausível comentar que o quanto mais precoce a remoção da má oclusão, menor a chance de recidivas e maior sua estabilidade[11],[4].

Uma alternativa para o tratamento da mordida aberta anterior de origem esquelética em pacientes adultos é o tratamento ortocirúrgico visando a remoção da discrepância, porém ainda com chances de recidiva (64,2%)[12]. Outra opção quando existe a recusa por parte do paciente adulto no tratamento cirúrgico é o tratamento compensatório. Alguns parâmetros tais como a quantidade de apinhamento, protrusão/vestibularização dos incisivos, discrepância anteroposterior, grau de envolvimento dos componentes dentários/esqueléticos e fatores etiológicos ainda atuantes devem ser cuidadosamente avaliados[4].

Com essa alternativa, o planejamento da mecânica ortodôntica tem grande influência no sucesso terapêutico[4],[6]. O posicionamento diferenciado de acessórios, a utilização de grade palatina fixa ou esporões, a intrusão de dentes posteriores por meio de dispositivos de ancoragem absoluta[10], assim como uso de elásticos intermaxilares[13] e contenções ativas ao término da mecanoterapia fazem do tratamento compensatório uma via para promover uma oclusão aceitável no que diz respeito à função oclusal, saúde periodontal e estética [9],[2],[14].

Essa conduta terapêutica pode estar associada às extrações dentárias, que por sua vez também tem suas indicações e contra indicações[15]. Características clínicas como apinhamento acentuado, protrusão dos dentes anteriores e do tecido mole[16], associado ou não à ausência do selamento labial são indicativos. Nesse presente caso clínico, foram realizadas as extrações dos quatro primeiros pré-molares. As extrações dos dentes 34 e 44 se fizeram necessárias, pois não se obteria o espaço necessário de forma transversal ou anteroposterior para correção do apinhamento.

Assim evitou com que houvesse um efeito negativo ainda maior nos tecidos moles e perfil facial do paciente[8].

As extrações de quatro pré-molares se mostraram um grande aliado para a correção da mordida aberta anterior[17], com grande indicação para pacientes com perfil facial convexo[10]. Efeitos como a mesialização dos dentes posteriores, rotação anti-horária da mandíbula, retração dos dentes anteriores junto a verticalização dos incisivos (princípio de ponte levadiça) favorecem o fechamento da mordida aberta anterior[9],[17]. Trabalhos mostram que casos tratados com extrações de pré-molares apresentam um índice de erupção do terceiros molares de aproximadamente 55%[11].

No que se diz respeito à estabilidade clínica, a recidiva da mordida aberta anterior sem extrações apresentam 61,9%, enquanto com extrações é de 74,2%[8],[18]. Os resultados não são confortantes ainda que existam várias evidências científicas sobre a efetividade das extrações na estabilidade dessa má oclusão[5]. Em casos selecionados, tratamentos com ajustes oclusais após a recidiva em longo prazo tende a aumentar a estabilidade do tratamento[4].

Como forma de se obter dados comparativos cefalométricos inicial e final foi utilizado o programa Dolphin, de modo que seja possível avaliar e quantificar os resultados da terapia empregada. Observou-se na cafalometria das radiografias iniciais e finais alterações esqueléticas pouco relevantes na maxila, porém com componentes mandibulares presentes e com alterações notáveis, evidenciando que o paciente estava em período de crescimento e consequentemente refletindo no crescimento efetivo da mandíbula durante o tratamento ortodôntico. Efeitos esqueléticos que resultaram em alterações positivas na relação entre maxila e mandíbula, onde Wits diminuiu 8,1mm e ANB 3,1º.

Os componentes dentoalveolares apresentaram alterações significativas. Os efeitos de extrusão, retrusão e verticalização tiveram presentes nos incisivos, sendo que os inferiores obtiveram maiores alterações. Observa-se que os molares sofreram perda de ancoragem, provavelmente decorrentes da mecanoterapia para o fechamento da mordida aberta anterior[5]. A extrusão dos molares, efeito indesejável nesse caso, associado ao padrão de crescimento vertical do paciente resultou em um aumento da Altura Facial Anterior (AFAI) de 5,6mm.

Vale ressaltar que o resultado do tratamento multidisciplinar realizado para corrigir o trespasse vertical do paciente se fez necessário a sua colaboração. O mesmo seguiu todas as recomendações e ao final do tratamento obtivemos uma correção oclusal satisfatória, com uma melhora no selamento labial passivo e diminuição da convexidade do perfil.

4 - CONCLUSÃO

O tratamento compensatório da mordida aberta anterior na dentadura permanente com extrações dos pré-molares possibilitou a correção da má oclusão. A retrusão e verticalização dos incisivos superiores e inferiores reestabeleceram um trespasse vertical positivo anterior, sendo que a porcentagem de recidiva é ainda significativa, porém com maior estabilidade comparada ao tratamento compensatório sem extrações.

Referências Bibliográficas

1. Cambiano AO, Janson G, Lorenzoni DC, Garib DG, Davalos DT. Nonsurgical treatment and stability of an adult with a severe anterior open-bite malocclusion. J Orthod Sci. 2018;7:2.
2. Valarelli FP, Janson G. O tratamento não cirúrgico da mordida aberta anterior no paciente adulto. Orthod Sci Pract. 2014;7(27):252-70.
3. Henriques JFC, Janson G, Almeida RR, Dainesi EA, Hayasaki SM. Mordida Aberta Anterior: A Importância da Abordagem Multidisciplinar e Considerações sobre Etiologia, Diagnóstico e Tratamento. Apresentação de um Caso Clínico. Rev Dental Press Ortodon Ortop Facial. 2000;5(3):29-36.
4. Janson G. Tratamento da mordida aberta anterior, na fase de dentadura permanente, sem e com extrações, cirurgicamente e com ajuste oclusal e sua estabilidade. Rev Clin Ortod Dental Press. 2011;10(4):8-17.
5. Cruz-Escalante MA, Aliaga-Del Castillo A, Soldevilla L, Janson G, Yatabe M, Zuazola RV. Extreme skeletal open bite correction with vertical elastics. Angle Orthod. 2017;87(6):911-23.
6. Valarelli FP, De Freitas KMS, Cançado RH. Tratamento compensatório da mordida aberta anterior no paciente adulto. Pro-Odonto Ortodontia. 2011;5(1):77-139.
7. Normando D, Janson G. Stability of orthodontic treatment and dental extractions. Dental press journal of orthodontics. 2017;22(3):9-10.
8. Janson G. Guilherme Janson. Revista Dental Press de Ortodontia e Ortopedia Facial. 2006;11:13-23.
9. Valarelli FP, Lemos ARB, Da Silva CC, Paccini JVC, Valarelli DP. A estabilidade do tratamento compensatório da mordida aberta anterior no paciente adulto. Orthod Sci Pract. 2013;6(22):196-204.
10. Valarelli FP, Marteli CA, De Aguiar HA, Paccini JVC, Cancado RH, De Freitas KMS. Fechamento da mordida aberta anterior com uso de mini-implantes: Relato de caso clínico. Revista UNINGÁ. 2014(39):95-107.
11. Souza JEP, Cruz KS, Janson G, Henriques SFC, De Freitas MR, Andrade Junior P. Tratamento da mordida aberta anterior com extrações de primeiros molares superiores. R Clín Ortodon Dental Press. 2004;3(4):68-75.
12. Maia FA, Janson G, Barros SE, Maia NG, Chiqueto K, Nakamura AY. Long-term stability of surgical-orthodontic open-bite correction. American journal of orthodontics and dentofacial orthopedics : official publication of the American Association of Orthodontists, its constituent societies, and the American Board of Orthodontics. 2010;138(3):254 e1- e10; discussion -6.
13. Cabrera MC, Cabrera CAG, Henriques JFC, De Freitas MR, Janson G. Elásticos em ortodontia: Comportamento e aplicação clínica. R Dental Press Ortodon Ortop Facial. 2003;8(1):115-29.
14. Silva Filho OG, Carvalho PM, Capelozza Fillho L, Carvalho RM. Função canino desempenhada pelo pré-molar. R Dental Press Ortodon Ortop Facial 2006;11(3):32-40.
15. Matsumoto MAN. Angle Class I malocclusion, with anterior open bite, treated with extraction of permanent teeth. Dental Press J Orthod. 2011;16(1):126-38.
16. Porto VS, Henriques JFC, Janson G, De Freitas MR, Pinzan A. Influence of treatment with and without extracctions on the growth pattern of dolichofacial patients. Dental press journal of orthodontics. 2012;17(6):69-75.

17. Janson G, Valarelli FP, Beltrao RT, de Freitas MR, Henriques JF. Stability of anterior open-bite extraction and nonextraction treatment in the permanent dentition. American journal of orthodontics and dentofacial orthopedics : official publication of the American Association of Orthodontists, its constituent societies, and the American Board of Orthodontics. 2006;129(6):768-74.
18. de Freitas MR, Beltrao RT, Janson G, Henriques JF, Cancado RH. Long-term stability of anterior open bite extraction treatment in the permanent dentition. American journal of orthodontics and dentofacial orthopedics : official publication of the American Association of Orthodontists, its constituent societies, and the American Board of Orthodontics. 2004;125(1):78-87.