RAMIRO ALONSO CARPIO BARRIO DE MENDOZA

RECONSTRUÇÃO ÓSSEA TRIDIMENSIONAL SEVERA EM ÁREA ESTÉTICA COM USO DA TÉCNICA KHOURY

PORTO VELHO/RO

2025

RECONSTRUÇÃO OSSEA TRIDIMENSIONAL SEVERA EM ÁREA ESTÉTICA COM USO DA TÉCNICA KHOURY

Ramiro Alonso Carpio Barrio de Mendoza[1] Tárcio Hiroshi Ishimine Skiba [2]

RESUMO

O objetivo deste caso clínico é reconstruir e aumentar osso vertical e horizontal em defeito ósseo severo com comprometimento estético na área correspondente ao 23 aplicando a Técnica Khoury (1,3,8). Esta técnica é realizada através da fixação de uma fôrma com uso de enxerto ósseo autólogo obtido do ramo mandibular cortado em folhas, manejo de partes moles com retalho mucoperiosteal de tecido conjuntivo pedunculado rotacional (vip-ct) (6) e sua posterior reabertura após 3 meses para a instalação de um protótipo de implante guiado com reabilitação implantossuportada

PALAVRAS-CHAVE: Técnica de Khoury, Aumento ósseo vertical, Regeneração óssea.

ABSTRACT

The objective of this clinical case is to reconstruct and augment vertical and horizontal bone in a severe bone defect with aesthetic compromise in the area corresponding to 23 using the Khoury Technique (1,3,8). This technique is performed by fixing a mold using an autologous bone graft obtained from the mandibular branch cut into sheets, managing soft tissues with a rotational pedunculated connective tissue mucoperiosteal flap (vip-ct) (6) and its subsequent reopening after 3 months for the installation of a guided implant prototype with implant-supported rehabilitation.

KEYWORDS: Khoury technique, Vertical bone augmentation, Bone regeneration.

[1]Especializando em Implantodontia pela Faculdade Sete Lagoas (FACSETE).
[2]Doutor em Implantodontia.

INTRODUÇÃO

Muitas vezes em nossa prática clínica temos encontrado casos de perda óssea e/ou defeitos ósseos verticais sendo uma dificuldade para a instalação de implantes dentários e assim poder devolver função e estética aos nossos pacientes; A Técnica Khoury (1,3,8) é apresentada como uma alternativa para este problema.

Diferentes técnicas cirúrgicas têm sido desenvolvidas com foco na regeneração óssea, que visam a reconstrução óssea vertical. Essas técnicas permitem a posterior instalação de implantes, otimizando os resultados estéticos e funcionais.

Dentre as técnicas descritas para reconstrução óssea estão os enxertos em bloco e procedimentos de regeneração óssea guiada com uso de biomateriais (ROG), sendo o osso autógeno o padrão ouro devido às suas propriedades osteocondutoras, osteoindutoras, osteogênicas e ausência de reações imunológicas (4,6). Este osso autógeno pode ser obtido principalmente do mento e do ramo ascendente da mandíbula.

Utilizada desde a década de 1990, Khoury y Happe descreveram a técnica cirúrgica para reconstrução de defeitos ósseos horizontais e verticais utilizando osso autógeno da linha oblíqua externa mandibular. A técnica de cofragem com fixação de placas ou lâminas ósseas autógenas tem sido descrita com sucesso para aumento ósseo, principalmente vertical, em áreas críticas (1,3,8).

DESENVOLVIMENTO



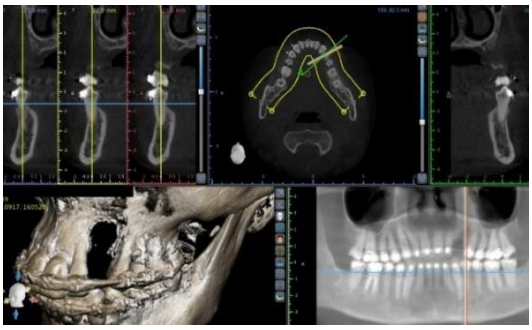

Descrição do caso clínico

A paciente de 27 anos, gênero feminino, com boa saúde, procurou tratamento na clínica de implantodontia por um defeito intraoral estético e para instalação de implante dentário. Clinicamente, observa-se ausência de dente 23 e perda de volume horizontal e vertical na área do 23 (Figura 1).

Tomograficamente, observa-se grave reabsorção óssea vertical e horizontal com envolvimento das tábuas osseas vestibular e palatina (Figura 2).

Figura 1 e 2: Imagem intraoral do defeito estético, 23.Tomografia do defeito osseo severo na área estética.

Tratamento

O tratamento deste caso foi feito em duas etapas, primeiro realizando a reconstrução óssea e depois instalando um implante guiado e posterior colocação de uma coroa estética.

A escolha da técnica de regeneração óssea indicada foi a técnica de Khoury para realizar uma fôrma bilaminar que permite a colocaçãode grande quantidade de tecido ósseo autólogo com melhores propriedades osteocondutoras, osteoindutoras e osteogênicas (1,3,8) o que permite que seja um tratamento mais

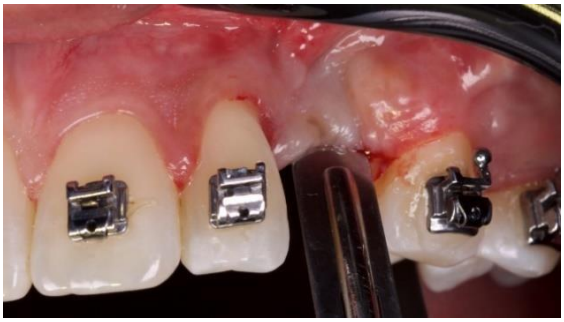

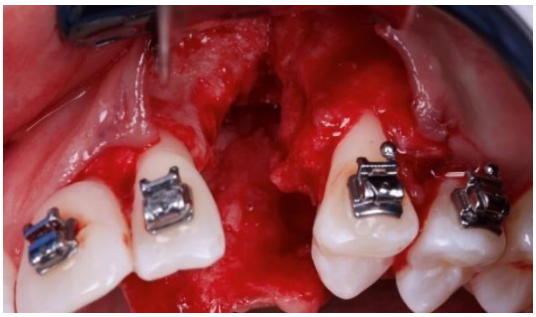

previsível neste caso.

Inicia-se com a aplicação de anestesia local, articaína 4%, e em seguida é feita uma incisão profunda com bisturi 15c (Figura 3).

Após a incisão, é feito um retalho de espessura total, que evidencia clinicamente o defeito ósseo (Figura 4 y 5).



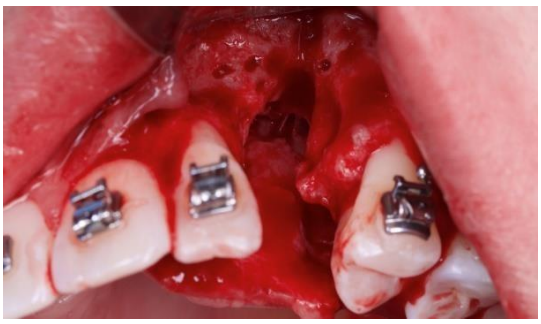

Figura 3 e 4:Incision profunda. Defeito ósseo.

Foram feitas perfurações para preparar o leito cirúrgico e estimular o sangramento (Figura 6).

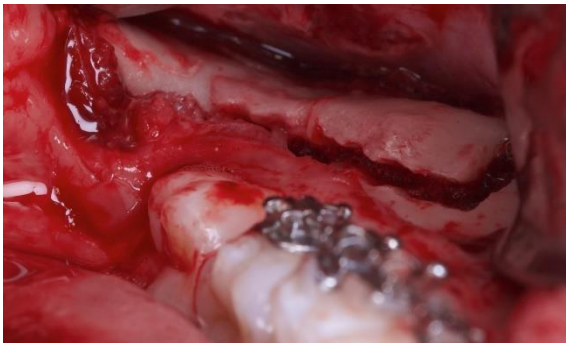

Figura 5 e 6: Vista oclusal do defeito. Preparação do leito cirúrgico.

Localização do ramo mandibular para extração do osso doador, estendido além da linha oblíqua externa devido ao tamanho do defeito (Figuras 7 e 8).

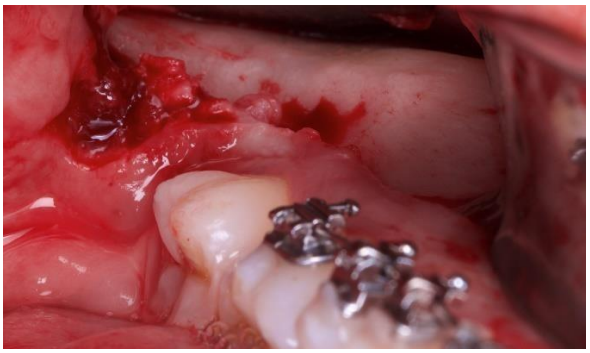

Figura 7 e 8: Leito doador, ramo mandibular. Remoção de osso doador.

O osso doador é bilaminado com um disco e outra parte fica reservada para ser particulada (Figuras 9 e 10). As lâminas ósseas

palatina e vestibular são instaladas para fixação com parafusos vestíbulo-palatino (técnica posicional e compressivo) e a fôrma é preenchida com osso autólogo particulado (Figuras 11, 12 e 13).



Figura 9 e 10: Osso doador. Bilaminado.





Figura 11 e 12: Fixação das lâminas ósseas. Preenchimento ósseo autólogo particulado.

Para melhorar o fechamento do enxerto ósseo e dar volume vestibular, é realizado um enxerto de tecido conjuntivo pedunculado denominado Vipct (Vascularized interpositional periosteal connective

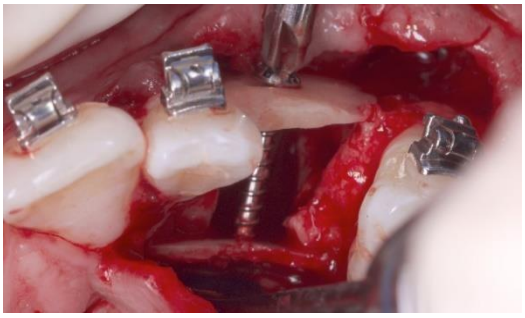

tissue flap) (6), girando o tecido conjuntivo palatino e mantendo sua nutrição (Figuras 14 e 15). Sutura com fio de náilon e fechamento da ferida (Figura 16).

Figura 13 e 14 Enxerto ósseo autólogo:. Vipct.



Figura 15 e 16: Enxerto conjuntivo girado. Sutura.

Após 3 meses da instalação dos enxertos, verifica-se tomograficamente o aumento ósseo e é realizada a reabertura para



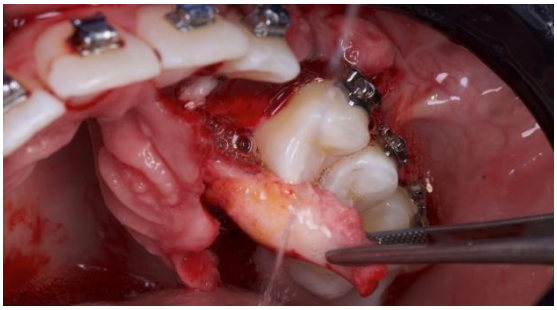

instalação do implante (Figuras 17 e 18).

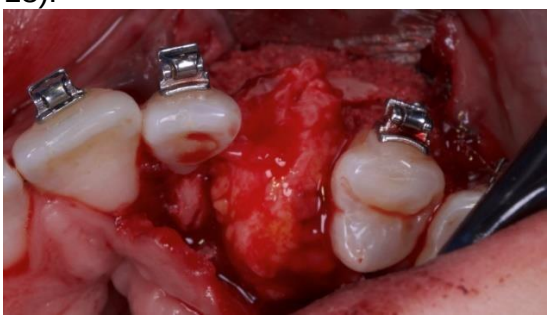

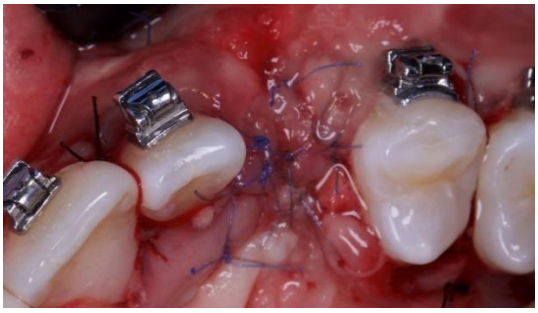

Figura 17 e 18: Tomografia após 3 meses. Aumento ósseo tridimensional.

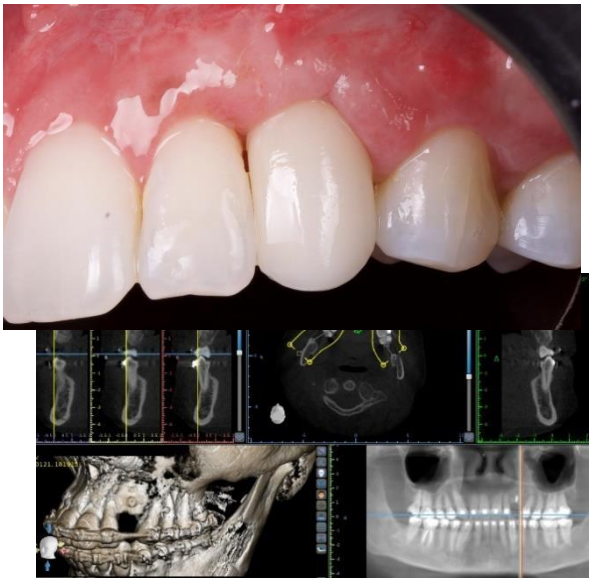

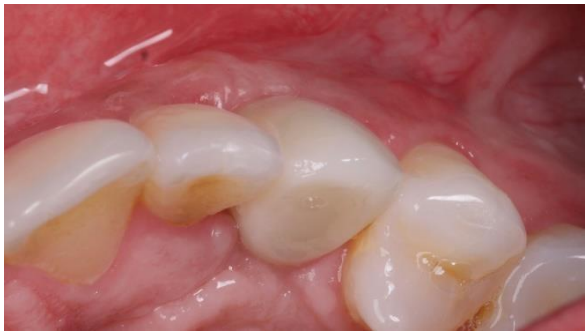

Instalação do implante Implacil de Bortoli com utilização de cirurgia guiada (7), carga imediata e colocação provisória (Figuras 19 e 20). Após 3 meses é instalada uma coroa definitiva de zircônia (Figura 21 e 22).

Figura 19 e 20: Guia prototipada para instalação do implante. Guia cirúrgica dentada em posição. Instalação do implante Implacil da Bortoli. Instalação da coroa provisória.





Figuras 21 e 22: Coroa definitiva de zircônia .

Resultados

Ao final do tratamento se logro realizar un aumento tridimencional del defecto oseo, mostrando la efectividad de la Tecnica de Khoury (1,3,8). El uso de hueso autologo permite la instalacion del implante a los 3 meses de colocado el injerto oseo

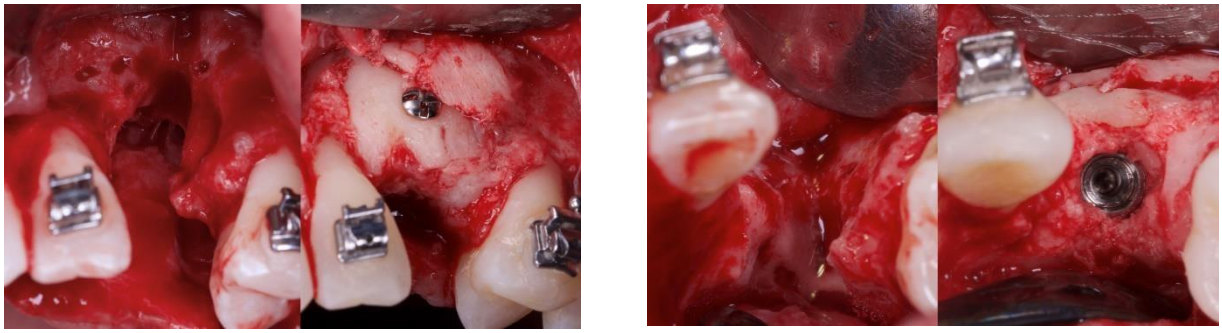

(1,2,3,8).

As evidências clínicas e tomográficas do sucesso da reconstrução óssea e instalação do implante dentário podem ser vistas nas imagens comparativas do antes e depois, devolvendo assim a correta função e estética ao paciente (Figuras 25, 26 y 27).

O manejo dos tecidos moles também foi importante para o fechamento correto do enxerto ósseo, além de dar mais volume ao defeito com alteração do fenótipo gengival.

A técnica vipct permite melhor irrigação e nutrição sanguínea do retalho gengival (6).

A utilização de um protótipo de guia cirúrgica deu mais segurança e controle para o posicionamento e instalação do implante dentário (7), reduzindo o tempo de trabalho.

Figuras 25, 26 e 27: Comparação clínica e tomográfica antes e depois.

.

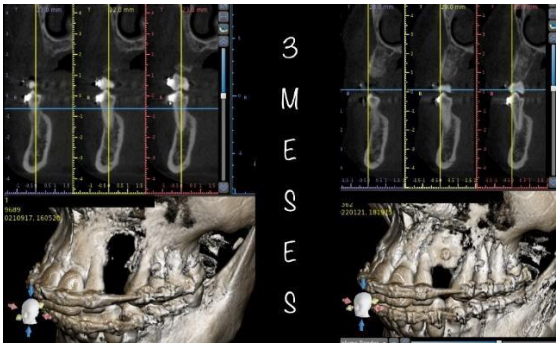

DISCUSSÃO

Nas últimas duas décadas, a técnica da placa Khoury tem sido amplamente utilizada para facilitar o aumento ósseo em áreas ósseas criticamente deficientes (1,3,4,5), no entanto, existem outras alternativas para o aumento ósseo vertical e horizontal, como o técnica de Urban (2), regeneração óssea guiada estabilizada (ROG) (4,5), enxertos em bloco autólogo e alogênico (4,5), técnicas modificadas como a técnica de camada de Gellrich (4), ou aplicação de distração osteogênica (5). O sucesso dependerá, em grande parte, da extensão do defeito e dos procedimentos específicos que serão realizados para a reconstrução e posterior instalação do implante. O mais adequado é utilizar uma abordagem baseada em evidências científicas para realizar um plano de tratamento correto nos casos de aumento ósseo (4).

.

CONCLUSÃO

Entre as diferentes técnicas cirúrgicas de aumento ósseo vertical e horizontal, a Técnica Khoury, embora se revele uma técnica de elevada complexidade, proporciona-nos previsibilidade e elevada taxa de sucesso. A utilização de osso autógeno permite uma reabertura precoce após 3 meses para instalação segura de um ou mais implantes dentários.

REFERÊNCIAS

1. Pikos MA. Miron MJ. A Novel Screwless Modification of the Khoury Plate Technique using an Innovative Bone Adhesive Formulated from Underwater Biomimetic Marine Proteins. Int J Periodontics Restorative Dent. 2023 Oct 24;(7):s255-s263. doi: 10.11607/prd.6442. PMID: 37552179.
2. Urban IA, Nagursky H., Lozada JL, Nagy K. Aumento de cresta horizontal con una membrana de colágeno y una combinación de hueso autógeno particulado y mineral anorgánico derivado del hueso bovino: una serie de casos prospectivos en 25 pacientes. *En t. J. Restaurador de Periodoncia. Mella.* 2013; 33 : 299–307. doi: 10.11607/prd.1407. [PubMed].
3. Khoury F., Antoun AMP *Aumento óseo en implantología oral.* Quintaesencia; Londres, Reino Unido: Berlín, Alemania: 2007. págs. 115-213.
4. Draenert FG, Huetzen D, Neff A, Mueller WE. Vertical bone augmentation procedures: basics and techniques in dental implantology. J Biomed Mater Res A. 2014 May;102(5):1605-13. doi: 10.1002/jbm.a.34812. Epub 2013 Jun 11. PMID: 23733418.
5. McAllister BS, Haghighat K. Bone augmentation techniques. J Periodontol. 2007 Mar;78(3):377-96. doi: 10.1902/jop.2007.060048. PMID: 17335361.

6. Agarwal C, Deora S, Abraham D, Gaba R, Kumar BT, Kudva P. Vascularized interpositional periosteal connective tissue flap: A modern approach to augment soft tissue. J Indian Soc Periodontol. 2015 Jan-Feb;19(1):72-7. doi: 10.4103/0972-124X.145793. PMID: 25810597; PMCID: PMC4365162.
7. Ganz, S. D. (2015). Three-Dimensional Imaging and Guided Surgery for Dental Implants. Dental Clinics of North America, 59(2), 265–290. doi: https://doi.org/10.1016/j.cden.2014.11.001
8. Khoury F, Antoun A, Missika P. Bone Augmentation in Oral Implantology. Berlin, London: Quintessence, 2007.