YASMIN BERTIN BAIROS

Abordagem multidisciplinar para resolução de estética anterior: relato de caso

Araçatuba

2021

YASMIN BERTIN BAIROS

Abordagem multidisciplinar para resolução de estética anterior: relato de caso

Monografia apresentada ao curso de Especialização Lato Sensu da Faculdade de Sete Lagoas, como requisito parcial para obtenção do título de Especialista em Prótese Dentária.

Orientador: Rodrigo Sversut de Alexandre

Araçatuba

2021

Bairos, Yasmin Bertin
Abordagem multidisciplinar para resolução de estética anterior: relato de caso / Yasmin Bertin Bairos – 2021.
27 f.

Orientador: Rodrigo Sversut de Alexandre

Monografia - Faculdade de Sete Lagoas, Especialização em Prótese Dentária, Araçatuba, BR-SP, 2021.
1.Cerâmica 2. Lente de contato 3. Odontologia estética
l. Título ll. Alexandre, Rodrigo Sversut de

Monografia intitulada “Abordagem multidisciplinar para resolução de estética anterior: relato de caso” de autoria da aluna Yasmin Bertin Bairos, aprovada pela banca examinadora constituída pelos seguintes professores:

_____

Prof. Dr. Rodrigo Sversut de Alexandre - Orientador

_____

Profa. Dra. Adriana Cristina Zavanelli

_____

Prof. Dr. José Vitor Quinelli Mazaro

_____

Prof. Dr. Ricardo Alexandre Zavanelli

Araçatuba, __ de _____ de 2021.

Aos meus pais, que torcem por mim e confiam no meu potencial. O incentivo deles foi fundamental para eu chegar até aqui. Serei eternamente grata a todo apoio e carinho.

Agradecimentos

Primeiramente agradeço a Deus, por ter me concedido determinação e colocado pessoas tão incríveis no meu caminho.

Agradeço aos professores Adriana, José Vitor, Ricardo e Rodrigo por todos ensinamentos nesses dois anos. Sem dúvida vocês são os melhores! Serei imensamente grata por tudo e pela paciência que tiveram comigo.

Agradeço em especial o professor Rodrigo Sversut, meu orientador, o qual admiro desde os tempos de graduação na Unesp.

Aos meus companheiros de curso, que tornaram as vindas à Araçatuba ainda mais especiais. Sentirei falta de cada um de vocês.

A Daniele Orenha, que entre tanta turbulência, tornou-se minha dupla na metade do curso. Desde então, tudo ficou em sintonia e os atendimentos muito melhores.

"Os que se encantam com a prática sem a ciência são como os timoneiros que entram no navio sem timão nem bússola, nunca tendo certeza do seu destino".

Leonardo da Vinci

BAIROS, Y. B. **Abordagem multidisciplinar para resolução de estética anterior**: relato de caso. 2021.29f. Monografia - Faculdade de Sete Lagoas, Araçatuba, 2021.

RESUMO

Com a evolução das cerâmicas, dos sistemas adesivos e das técnicas de planejamento e diagnóstico é possível atingir resultados excelentes atendendo altos níveis de exigência de pacientes e profissionais. Atualmente, a possibilidade de realizar, previamente, um ensaio estético (*mock up*) com o intuito de avaliar a dinâmica do caso e demonstrar ao paciente a possível finalização do tratamento, deu mais previsibilidade e segurança aos tratamentos estéticos. Além disso, o *mock up* serve de guia em cirurgias plásticas periodontais, guias de desgaste e provisório. Dessa forma, essas análises permitem ao profissional buscar o equilíbrio entre a estética branca e a estética rosa. Este trabalho tem como objetivo apresentar uma abordagem multidisciplinar minimamente invasiva que associou lentes de contato e próteses sobre implante (PSIs) a cirurgia periodontal sem retalho pela técnica flapless, em região estética.

Palavras-chaves: Estética dental. Cerâmica dentária. Cirurgia periodontal.

BAIROS, Y. B. **Multidisciplinary approach to solving anterior esthetics:** case report. 2021. 29f. Monography – Faculdade de Sete Lagoas, Araçatuba, 2021.

ABSTRACT

With the evolution of ceramics, adhesive systems and planning and diagnostic techniques, it is possible to achieve excellent results meeting high levels of demand from patients and professionals. Currently, the possibility of previously performing an aesthetic test (*mock up*) in order to assess the dynamics of the case and demonstrate to the patient the possible completion of the treatment, gave more predictability and safety to aesthetic treatments. In addition, the *mock up* serves as a guide in periodontal plastic surgery, wear and temporary guides. Thus, these analyzes allow the professional to seek a balance between white and pink aesthetics. This paper aims to present a minimally invasive multidisciplinary approach that associated contact lenses and implant prostheses (PSIs) with flapless periodontal surgery using the flapless technique, in an esthetic region.

Keywords: Dental esthetics. Dental ceramics. Periodontal surgery.

LISTA DE FIGURAS

Figura 1 - Fotografia inicial 19
Figura 2 - Vista frontal do sorriso 19
Figura 3 - Arcos em oclusão 19
Figura 4 - Planejamento estético digital 20
Figura 5 - Vista lateral direita após cirurgia periodontal 20
Figura 6 - Vista frontal após cirurgia periodontal 20
Figura 7 - Vista lateral esquerda 20
Figura 8 - *Mock up* 20
Figura 9 - Confecção dos preparos 20
Figura 10 - Transferentes para HE em posição 21
Figura 11 - Moldagem 21
Figura 12 - Peças cerâmicas sobre modelo 21
Figura 13 - PSIs atuais versus antigas 21
Figura 14 - PSIs parafusadas 22
Figura 15 - Cimentação das peças 22
Figura 16 - Caso inicial 22
Figura 17 - Caso final 22

LISTA DE ABREVIATURAS

PSI prótese sobre implante

HE hexágono externo

LPD laboratório de prótese dentária

DSD digital smile design

SUMÁRIO

1. INTRODUÇÃO 13
2. PROPOSIÇÃO 16
3. RELATO DE CASO CLÍNICO 17
4. DISCUSSÃO 24
5. CONCLUSÃO 25
REFERÊNCIAS 26

1 INTRODUÇÃO

Atualmente, a busca pelo sorriso perfeito, ditado pelos padrões estéticos sociais, influencia mais e mais pessoas a buscarem tratamento odontológico com grande expectativa estética e alto grau de exigência. Os laminados cerâmicos são um tratamento estético conservador e estão entre os procedimentos mais procurados. Calamia e Calamia (2007) descreveram que o sucesso clínico se deve ao planejamento do caso, indicação correta, preparo conservador dos dentes, seleção adequada da cerâmica a ser usada, seleção adequada dos materiais e métodos de cimentação. No entanto, quando é necessário associar lentes de contato com PSIs em maxila anterior é considerado um procedimento complexo por envolver a altura do sorriso, biótipo gengival, condições periodontais, diferença na translucidez das laminas com as coroas totais, bem como toda a expectativa do paciente envolvida (Dinato et al. 2014).

A utilização de sistemas de implantes com conexões em hexágono externo tornou-se um tipo de conexão muito popular por muitos anos, e é até hoje o sistema de maior utilização na implantodontia (NORTON, 1999). Apesar de possuir mecanismo antirrotacional e reversibilidade, as principais desvantagens desse tipo de sistema são: micro-movimentos devido à pouca altura do hexágono (0,7mm em média), que podem causar afrouxamento do parafuso, afrouxamento do pilar, e até mesmo fratura do parafuso; um centro de rotação elevado, que causa menor resistência a movimentos rotacionais e laterais; micro-fenda entre o implante e o pilar, que causa reabsorções ósseas ao redor da região cervical do implante (MAEDA et al., 2006).

As cerâmicas vítreas são translúcidas apresentando reflexão de luz muito próxima à estrutura dental, denotando desta forma, excelente qualidade ótica o que favorece as restaurações estéticas. São passíveis ao condicionamento do ácido fluorídrico classificando-se como cerâmicas ácido sensíveis, onde associada à aplicação do agente silano (agente de união) no interior da peça, possibilita altos índices de adesividade ao substrato dental, ganhando também em resistência à flexão. Dentre as cerâmicas ácidos sensíveis, pode-se citar as cerâmicas

feldspáticas, leucíticas e dissilicato de lítio, sendo as cerâmicas de dissilicato de lítio as que possuem maior resistência flexural (400Mpa). Sendo assim, a combinação entre adesividade ao substrato cerâmico e boa resistência flexural entre os sistemas vítreos, favorece a indicação do sistema cerâmico de dissilicato de lítio para resolução estética de casos envolvendo coroas totais, laminados cerâmicos, fragmentos cerâmicos (Amoroso et al. 2012).

As cerâmicas à base de zircônia, apresentam uma resistência flexural de 890 Mpa, consistindo na cerâmica de maior resistência entre as demais. Por serem cerâmicas ácido-resistentes, ou seja, não serem passíveis de condicionamento ácido e não apresentarem união química de técnicas adesivas, são pouco indicadas para próteses ou restaurações com preparos sem princípios retentivos, como no caso de laminados cerâmicos. Além disso, apresentam baixa translucidez, aparecendo relativamente opacas à luz visível e as coroas totais de zircônia apresentam dificuldades no seu ajuste proximal, oclusal e com os dentes antagonistas (Amoroso et al. 2012).

O padrão do sorriso alto é definido como a exposição de mais de 3 mm de gengiva durante o sorriso espontâneo. Por isso, deve-se planejar a cirurgia periodontal com base em conhecimentos da anatomia dentária e gengival, buscando simetria, proporção, contorno, cor e alinhamento tanto para a estética branca, representada pelos dentes, como para a estética rosa, representada pela gengiva. (Zavanelli et al. 2017).

A cirurgia periodontal associada ao enceramento prévio, *mock up* e uso de ferramentas digitais para desenhar o sorriso é a tendência atual de planejamento reverso na cirurgia plástica periodontal (Santos et al. 2017). A técnica flapless assistida por piezocirurgia, consiste em realizar osteotomia através do sulco gengival sem necessitar de elevação de retalho. Entre os benefícios da técnica, destacam-se: menor sangramento, baixa morbidade, não necessidade de suturas ou cimentos cirúrgicos, rápida recuperação e consequentemente, maior conforto ao paciente. O aumento de coroa clínica busca melhorar os contornos dentais e principalmente, a harmonia dento-alveolo-facial.

Assim sendo, este trabalho objetiva relatar um caso clínico com abordagem multidisciplinar para solucionar a falta de estética do sorriso associando laminados

cerâmicos de dissilicato de lítio com coroas metal free de zircônia sobre implante, uma vez que o paciente apresentava dois implantes HE para as perdas dos dentes 11 e 21. Também foi preciso realizar uma plastia gengival através da técnica flapless. Todo o planejamento das cerâmicas bem como da cirurgia periodontal, contou com o auxílio de recursos digitais (DSD) e mock-up.

2 PROPOSIÇÃO

Este trabalho tem como objetivo apresentar uma abordagem multidisciplinar minimamente invasiva que associou lentes de contato e próteses sobre implante (PSIs) a cirurgia periodontal sem retalho pela técnica flapless, em região estética.

3 RELATO DE CASO CLÍNICO

O paciente MK, 40 anos, procurou atendimento da equipe do curso de especialização em prótese dentária - Personalité. Sua queixa principal era a diferença de tamanho entre os incisivos centrais e os incisivos laterais superiores, visto que os incisivos centrais eram PSIs. Ele então gostaria de realizar a troca das PSis e lentes de contato no 12 e 22.

Após a avaliação clínica e análise do sorriso por fotos, notou-se que o paciente apresentava maior exposição gengival do lado direito do arco superior. Além disso, por apresentar dois implantes hexágonos externos na região dos dentes 11 e 21, foram realizadas radiografias periapicais para verificação da condição dos implantes.

Foi então proposto ao paciente fazer primeiramente a correção gengival, melhorando assim a estética vermelha e, consequentemente tendo um resultado melhor no sorriso como um todo e depois a troca das PSIs do 11 e 21 e lentes de contato no 12, 13, 14, 15, 22, 23, 24 e 25.

Foram encaminhadas ao laboratório (JC Estética Dentária) as fotos full face e intra-orais e a moldagem com silicone de condensação (Zetaplus, Zhermack) para realização do enceramento estético-periodontal. Através dos traçados digitais sobre as fotografias, projetou-se o enceramento dental sobre a área de gengiva a ser removida sobre o modelo, com o intuito de corrigir a altura dos dentes.

Aprovado o planejamento estético digital, foi realizado o *mock up* com resina bisacrílica na cor B1 (Luxatemp Star, DMG) a partir do guia de silicone já fornecido pelo laboratório. O guia foi retirado e foram feitos os procedimentos de acabamento e polimento. A região cervical ficou sobreposta ao tecido gengival do paciente e assim, o paciente conseguiu observar a nova proporção entre os dentes e ter uma prévia dos seus dentes ao final do tratamento.

Aprovado o *mock up*, realizou-se 3 sessões de clareamento de consultório (Lase Peroxide Sensy - 35%, DMG) nos arcos superior (do elemento 15 ao 25) e inferior (do elemento 35 ao 45).

A próxima etapa do tratamento foi executar do lado direito do arco superior o aumento de coroa clínica sem rebatimento de retalho (flapless) e osteotomia com

ponta ultrassônica diamantada (CV Dentus). Aguardou um pós-operatório de 30 dias em virtude do remanescente dental ser claro e perfil periodontal espesso.

Decorrido o período de 30 dias, foram iniciados os preparos orientados por guias de desgastes obtidos a partir do enceramento diagnóstico. O paciente foi anestesiado e os dentes 15, 14, 13, 12, 22, 23, 24 e 25 foram preparados para lentes de contato com as brocas diamantadas 4141, 2135, 3195F (KG Sorensen). O acabamento foi com discos de lixa (Soflex Pop-on, 3M Espe) para regularizar e uniformizar a superfície dos preparos.

Previamente a moldagem, as PSIs dos elementos 11 e 21 foram removidas. Os transferentes de moldeira aberta para HE foram parafusados nos implantes e unidos por fio dental e resina acrílica duraley vermelha. Já nos dentes 12, 13, 14, 15, 22, 23, 24 e 25, devido a pouca profundidade do sulco gengival, foi inserido um único fio retrator #00 (Ultrapak, Ultradent) embebido em solução hemostática (Hemoliq, Maquira) com a finalidade de promover afastamento gengival, contenção dos fluídos gengivais e obter maior reprodução de detalhes. Este fio foi removido no ato da moldagem.

Realizou-se então a moldagem de passo único com silicone de adição (Honigum, DMG) em moldeira aberta de plástico. O silicone de adição de consistência leve foi inserido nos dentes preparados, em toda área ao redor dos implantes e também sobre o material pesado na moldeira. Após a presa do material de moldagem, os parafusos dos transfers foram soltos. No molde notou-se os transfers em posição e excelente reprodução dos preparos.

Após registros fotográficos do substrato dental (2M2 - escala Vita 3D Master), 1M1 foi a cor de escolha para as peças. Os laminados foram confeccionados em dissilicato de lítio e as PSIs em zircônia.

Ao LPD foram enviados: a ordem de serviço com observações de cor juntamente da moldagem, os pilares do tipo UCLA para HE e seus parafusos e os análogos.

O paciente aguardou 30 dias com os provisórios. Estes foram confeccionados em guia de silicone preenchido com resina bisacrílica levado em posição por 4 minutos. Removido o guia, realizou-se acabamento, polimento e ajustes oclusais do provisório.

Na sessão de cimentação, os provisórios foram removidos e as PSIs desparafusadas. Todos os preparos foram limpos com escova de Robinson, pedra pomes e água.

Primeiramente foi feita a prova das peças em modelo impresso e, na sequência, a prova seca, ou seja, sem a presença de try-in ou cimento, no intuito de verificar se haviam interferências. Em seguida, foi a vez da prova com try-in e assim, selecionada a cor do cimento. A cor escolhida foi a neutral do cimento resinoso fotopolimerizável (Variolink Esthetic LC, Ivoclar Vivadent) uma vez que, as peças eram finas/havia translucidez.

Utilizou-se isolamento relativo com afastador labial (Optragate, Ivoclar Vivadent). O protocolo de preparação para cerâmicas vítreas em dissilicato de lítio constituiu em: condicionamento com ácido fluorídrico 10% (Condac Porcelana 10%, FGM) durante 20 segundos, lavadas e secadas com spray de água/ar. Posteriormente, aplicação de ácido fosfórico 35% (Ultra-etch Indispense 35%, Ultradent) durante 1 minuto sob ativação contínua, seguido de lavagem e secagem. Por fim, aplicação de uma fina camada de silano (Monobond N, Ivoclar Vivandent) durante 1 minuto.

Já os dentes preparados receberam ácido fosfórico 35% durante 30 segundos. E após serem lavados e secos com delicados jatos de ar, o sistema adesivo (Excite F DSC, Ivoclar Vivadent) foi aplicado sem ser polimerizado.

A sequência iniciou-se por parafusar as coroas sobre implante dos incisivos centrais, seguido da cimentação do lateral, canino, primeiro pré molar e segundo pré molar do lado esquerdo e depois do lado direito. Antes da fotoativação do cimento, os excessos foram removidos com pincel e os excessos proximais com fio dental. Foi então realizada a fotopolimerização por 20 segundos na face vestibular e mais 20 segundos na face palatina.

Após o término da cimentação, as PSIs receberam torque final de 32N e o orifício do parafuso foi fechado com fita para isolamento (Isotape, TDV) e resina composta. Também removeu-se o restante do excesso de cimento cervical com instrumental e dos excessos proximais com serra microcut e tira de aço.

Por fim, houveram ajustes oclusais em abertura e fechamento, lateralidade e protusão.

Decorrido 30 dias o paciente retornou para o controle.



Figura 1 - Fotografia inicial do caso.



Figura 2 - Vista frontal do sorriso. Notar maior exposição gengival do lado direito nos dentes 12, 13, 14 e 15.



Figura 3 – Vista dos arcos em oclusão.

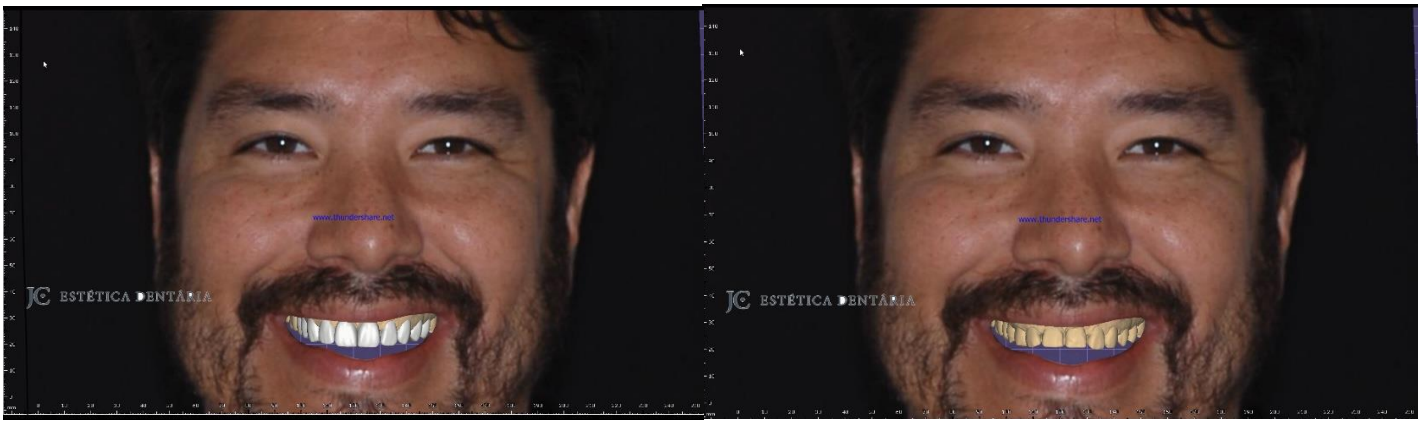

Figura 4 - Planejamento estético digital realizado pelo laboratório. Em A, enceramento digital dos elementos 15 ao 25. Em B, condição prévia ao enceramento.



Figura 5 - Vista lateral direita após a cirurgia periodontal pela técnica flapless.



Figura 6 - Vista frontal após a cirurgia periodontal. Notar como ambos os lados apresentam agora a mesma altura de sorriso.



Figura 7 - Vista lateral esquerda. Neste lado, não foi realizado aumento de coroa.



Figura 8 – *Mock up* direito em posição.



Figura 9 - Preparos confeccionados dos dentes 15 ao 25.

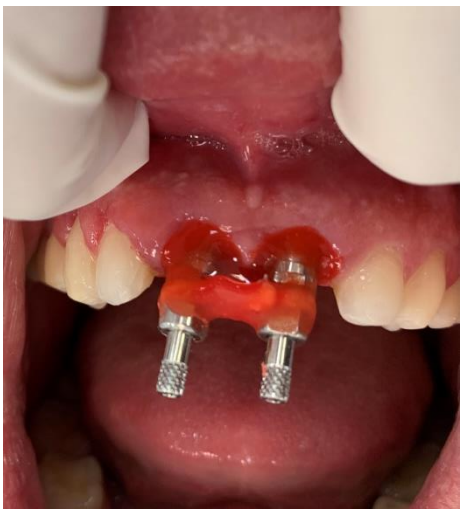

Figura 10 - Transferentes de moldeira aberta para implantes H.E. em posição previamente a moldagem.

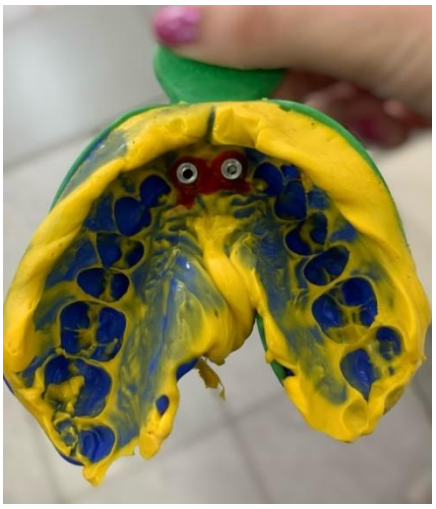

Figura 11 - Moldagem realizada com silicone de adição.



Figura 12 - Peças cerâmicas adaptadas ao modelo de trabalho. Em A, vista por vestibular. Em B, vista por palatina.



Figura 13 - PSIs atuais x antigas.



Figura 14 - PSIs em posição, já parafusadas.



Figura 15 - Cimentação das lentes de contato.



Figura 16 - Caso inicial.



Figura 17 - Caso final.

4 DISCUSSÃO

Como as cerâmicas têm sido capazes de atingir altos requisitos estéticos mimetizando a aparência de um dente natural, neste caso foi visível a naturalidade das peças, tornando mínima a diferença na translucidez entre as lentes em dissilicato de lítio e as coroas em zircônia.

Por se tratarem de laminados finos, o uso do cimento fotopolimerizável foi uma vantagem por possuir estabilidade de cor ao longo dos anos e também por aumentar o tempo de trabalho em comparação com o cimento resinoso dual. Os preparos foram uniformes e suficientes visando preservar o elemento dentário. E essa possibilidade de confeccionar preparos com o mínimo de desgaste se dá pelo aumento da resistência das peças.

O enceramento diagnóstico é imprescindível, pois é através dele que guias de silicone serão confeccionados e irão direcionar na quantidade de desgaste em cada dente.

É fundamental demonstrar ao paciente o planejamento reverso do sorriso e tendo sua aprovação, dar início as sequências de procedimentos. Tanto o *mock up* quanto os provisórios foram confeccionados em resina bisacrílica pela facilidade de uso, rapidez e qualidade estética. Neste caso clínico, primeiramente foi necessário estabelecer um contorno gengival adequado e reestabelecer proporções dentais para que assim fosse possível intervir na estética branca. A plástica gengival foi executada do lado direito (12, 13, 14 e 15) da maxila, região onde o paciente apresentava excesso gengival. No pós operatório já foi visível a melhora na estética, por devolver ao paciente relação entre comprimento x largura dental, bem como um contorno gengival regular.

5 CONCLUSÃO

O planejamento correto em abordagens multidisciplinares é fundamental para a resolução do caso. A utilização de restaurações indiretas em cerâmicas requer domínio teórico-técnico e execução minuciosa das etapas clínicas.

REFERÊNCIAS

PINI, N. P.; AGUIAR, F. H. B.; LIMA, D. A. N. L.; LOVADINO, J. R.; TERADA, R. S. S; PASCOTTO, R. C. **Avanços em facetas dentais: materiais, aplicações e técnicas.** Clin Cosmet Investig Dent. 2012; 4: 9-16. Publicado em 10 de fevereiro de 2012. Disponível em: <https://www.ncbi.nlm.nih.gov/pmc/articles/PMC3652364/>. Acesso em: 18 de abril de 2021.

FERNANDES, G. E. **Reabilitação oral com dissilicato de lítio: relato de caso.** 2019. Monografia – Universidade Federal do Paraná, Curitiba. Disponível em: <https://www.acervodigital.ufpr.br/bitstream/handle/1884/70181/R%20-%20E%20-%20GABRIEL%20EIGLER%20FERNANDES%20%281%29.pdf?sequence=1&isAllowed=y>. Acesso em: 18 de abril de 2021.

CALAMIA J.R., CALAMIA C.S. **Laminados de porcelana: motivos para 25 anos de sucesso**. *Dent Clin N Am.* 2007; **51** : 399–417 Disponível em: https://pubmed.ncbi.nlm.nih.gov/17532919/. Acesso em: 18 de abril de 2021.

Albarrak, A. A.; AlRumaih, H. S.; Al-Humaidan A.; Al-Thobity, A. M.; Alshahrani, F. A. **Abordagem multidisciplinar com estética previsível: um relato de caso.** Arábia Dent J . 2019; 31 (Supl.): S89-S95. doi: 10.1016 / j.sdentj.2019.01.007 Disponível em: <https://www.ncbi.nlm.nih.gov/pmc/articles/PMC6488715/>. Acesso em: 18 de abril de 2021.

Moharir Anuja N, Waghmare Alka S, Gadge Hemant, Gandhewar Mahesh. **Restaurando estética e função com alongamento de coroa: relato de caso.** J. Appl. Dental Med. Sci. 2016; 2 (1): 2–5.

AMOROSO, A.P.; FERREIRA, M. B.; TORCATO, L. B.; PELLIZZER, E. P.; MAZARO, J. V. Q.; GENNARI FILHO, H. **Cerâmicas odontológicas: propriedades, indicações e considerações clínicas.** Revista odontológica de Araçatuba. 2012; 19-25. Disponível em: < https://repositorio.unesp.br/handle/11449/133259>. Acesso em: 02 de maio de 2021.

Santos, F.R.; Kamarowski, S.F.; Lopez, C.A.V.; Storrer, C.L.M.; Neto, A.T.; Deliberador, T.M. **A utilização do conceito de design digital do sorriso como ferramenta auxiliar na cirurgia plástica periodontal.** Dent Res J (Isfahan). 2017; 14 (2): 158-161. Disponível em: <https://www.ncbi.nlm.nih.gov/pmc/articles/PMC5443012/> Acesso em: 19 de abril de 2021.

Rocha, L. L. de A., Rodrigues, M. F. B., Barbosa, I. M. G., Acioly, R. da F., Carvalho, D. do C., Carvalho, R. de A. B., Rocha, C. C. L. da, & da Rocha, R. C. L. (2020). **Gengivoplastia sem elevação de retalho mucoperiosteal (flapless) assistida por piezocirurgia: relato de caso.** ARCHIVES OF HEALTH INVESTIGATION, *9*(3). Disponível em: <https://www.archhealthinvestigation.com.br/ArcHI/article/view/5059/pdf>. Acesso em: 03 de maio de 2021.

Lobo, N. S., Wanderley, V. A., & Alves, R. V. (2019). **Cirurgia periodontal de aumento de coroa clínica estética sem a elevação do retalho (flapless): relato de caso clínico.** *Arquivo Brasileiro De Odontologia*, *13*(1), 118-123. Disponível em: <http://periodicos.pucminas.br/index.php/Arquivobrasileirodontologia/article/view/21144>. Acesso em 03 de maio de 2021.

SANTOS NETO, O. M. dos; ZAVANELLI, R. A.; MAZARO, J. V. Q.; ZAVANELLI, A. C. **Plástica gengival guiada pelo ensaio estético e associada às lentes de contato: cinco anos de acompanhamento.** Prótese News*; 4(3):* 310-320, jul.-set. 2017. Disponível em: <https://www.researchgate.net/publication/319483545_Plastica_gengival_guiada_pel

o_ensaio_associada_as_lentes_de_contato_cinco_de_acompanhamento>. Acesso em: 09 de abril de 2021.

ZAVANELLI, A. C.; ZAVANELLI, R. A.; MAZARO, J. V. Q.; SANTOS, D. dos; FÁLCON ANTENUCCI, R. M. **Tratamento cosmético com lentes de contato e laminados cerâmicos.** Arch Health Invest (2015) 4(3): 10-17. Disponível em: <https://www.archhealthinvestigation.com.br/ArcHI/article/view/897/1182>. Acesso em: 09 de abril de 2021.

HENRY, P.J.; LANEY, W.R.; JEMT, T.; HARRIS, D.; KROGH, P.H.J.; POLIZZI, G.; ZARB, G.A.; HERRMANN, I. **Osseointegrated implants for single-tooth replacement: a prospective 5-year multicenter study**. Int J Oral Maxillofac Implants. 1996 Jul-Aug;11(4):450-5. PMID: 8803340. Disponível em: https://pubmed.ncbi.nlm.nih.gov/8803340/ Acesso em: 09 de abril de 2021.

BOGGAN, R.S.; STRONG, J.T.; MISCH, C.E.; BIDEZ, M.W. **Influence of hex geometry and prosthetic table width on static and fatigue strength of dental implants.** J Prosthet Dent. 1999 Oct;82(4):436-40. doi: 10.1016/s0022-3913(99)70030-2. PMID: 10512962. Disponível em: <https://pubmed.ncbi.nlm.nih.gov/10512962/> Acesso em: 09 de abril de 2021.

COSTA, C.R.R. **As diferentes características de sistemas e modelos de implantes dentários: uma revisão de literatura.** Semana Acadêmica: Revista Científica. ISSN 2236-6717. Disponível em: https://semanaacademica.org.br/system/files/artigos/as_diferentes_caracteristicas_de_sistemas_e_modelos_de_implantes_dentarios.pdf. Acesso em: 12 de abril de 2021.

DINATO, J. C. **Noções de Prótese Sobre Implante.** 1.ed. São Paulo: Artes Médicas, 2014. 160 p.