FACSETE
Faculdade Sete Lagoas
Recredenciamento Portaria MEC 278/2016 - D.O.U 19/04/2016

HEVELLYNE BELIZARIO MELO

REABILITAÇÃO ESTÉTICA E FUNCIONAL ATRAVÉS DA ASSOCIAÇÃO ENTRE LAMINADOS CERÂMICOS E COROA SOBRE IMPLANTE: Relato de Caso

Maceió
2024

HEVELLYNE BELIZARIO MELO

REABILITAÇÃO ESTÉTICA E FUNCIONAL ATRAVÉS DA ASSOCIAÇÃO ENTRE LAMINADOS CERÂMICOS E COROA SOBRE IMPLANTE Relato de Caso

Artigo apresentado ao curso de Especialização Lato Sensu da Faculdade Sete Lagoas - FACSETE, como requisito parcial para obtenção do título de especialista em Prótese.

Área de concentração: Prótese

Orientador: Gabriel Muniz Pacheco

Maceió
2024

RESUMO

Este artigo apresenta um relato de caso que aborda a reabilitação estética e funcional por meio da associação entre laminados cerâmicos e coroa sobre implante. O caso destaca a complexidade e os desafios enfrentados na restauração oral anterior, enfatizando a importância da integração de diferentes especialidades odontológicas e avanços tecnológicos para alcançar resultados satisfatórios. A estratégia clínica empregada, os procedimentos realizados e os resultados obtidos são detalhadamente descritos, destacando a eficácia dessa abordagem na melhoria da estética e função oral.

Palavras-chave: Reabilitação Oral; Estética Dentária; Coroa sobre implante.

ABSTRACT

This article presents a case report focusing on the aesthetic and functional rehabilitation through the association of ceramic veneers and implant crowns. The case underscores the complexity and challenges encountered in anterior oral restoration, emphasizing the significance of integrating various dental specialties and technological advancements to achieve satisfactory outcomes. The clinical strategy employed, procedures performed, and results obtained are comprehensively described, highlighting the effectiveness of this approach in enhancing oral aesthetics and function.

Keywords: Oral Rehabilitation; Dental Esthetics; Implant Crown.

SUMÁRIO

1 INTRODUÇÃO 8
2 PROPOSIÇÃO 10
3 RELATO DE CASO 11
4 DISCUSSÃO 23
5 CONCLUSÃO 25
REFERÊNCIAS 25

1 INTRODUÇÃO

A odontologia continua progredindo em várias frentes, especialmente no campo da estética, o que impulsiona a busca incessante por um sorriso mais equilibrado, aumentando as expectativas e exigências dos pacientes. Esse cenário tem levado ao desenvolvimento contínuo de novos materiais e técnicas odontológicas, com o objetivo de oferecer procedimentos mais conservadores e resultados estéticos cada vez mais previsíveis. Nesse contexto, os cirurgiões-dentistas têm à disposição tratamentos estéticos que incluem o uso de laminados cerâmicos e implantes (DE ALMEIDA et al. 2018).

A reabilitação oral anterior é complexa, especialmente quando envolve próteses sobre implantes e laminados cerâmicos. Entre as opções de restaurações indiretas para dentes, os laminados cerâmicos são uma escolha viável. Estes são materiais finos e translúcidos, cuja cor é influenciada pelo substrato ao qual são cimentados. Preparações menos invasivas visam preservar uma camada de esmalte para garantir uma adesão mais forte e durabilidade do trabalho. Além disso, assim como nas coroas cerâmicas, busca-se uma reação periodontal favorável e biocompatível (DE OLIVEIRA et al. 2022).

Um planejamento prévio é essencial antes de qualquer intervenção de reabilitação, especialmente quando combinado com os avanços tecnológicos, o que pode proporcionar resultados clínicos mais seguros e estáveis. Com o uso de exames de imagem digitais, como radiografias, tomografias e escaneamento intraoral ou de modelos, é possível obter imagens tridimensionais detalhadas da estrutura óssea e gengival. Essas imagens, juntamente com um protocolo fotográfico, modelos de estudo e enceramento diagnóstico, têm um impacto significativo na sequência clínica da reabilitação oral (GONDIM et al. 2021).

A complexidade das reabilitações odontológicas representa um desafio crescente para os profissionais da área, especialmente devido à crescente demanda estética dos pacientes. Para alcançar resultados previsíveis, é crucial integrar diferentes especialidades odontológicas e otimizar os procedimentos. Essa abordagem interdisciplinar é fundamental, especialmente em regiões anteriores da mandíbula e maxila, onde a estética é primordial (DIAS et al. 2018; MEDEIROS et al., 2020).

Atualmente, o sucesso da implantodontia vai além da simples manutenção dos implantes no arco dentário, englobando uma função oclusal harmoniosa, estética coerente e conforto para o paciente. A interação multidisciplinar é essencial em tratamentos reabilitadores abrangentes envolvendo implantes, requerendo uma atuação efetiva e fundamentada em um planejamento cuidadoso (LOIOLA et al., 2016; MEDEIROS et al., 2020)

O presente estudo tem como objetivo relatar um caso clínico de reabilitação oral que envolveu o uso de laminados cerâmicos e coroa sobre implante. Explanando de forma abrangente a estratégia clínica aplicada, os procedimentos executados e os resultados obtidos, proporcionando uma visão detalhada sobre a eficácia dessas técnicas na reabitação da função e estética oral.

2 PROPOSIÇÃO

O propósito deste estudo é fornecer uma descrição minuciosa de um caso clínico de reabilitação oral que envolveu o uso de laminados cerâmicos e coroa sobre implante. O objetivo é documentar de forma abrangente a estratégia clínica aplicada, os procedimentos executados e os resultados obtidos, proporcionando uma visão detalhada sobre a eficácia dessas técnicas na reabitação da função e estética oral.

3 RELATO DE CASO CLÍNICO

O paciente A. F. S., do sexo masculino, com idade de 54 anos, compareceu à clínica escola com a queixa de "Minha esposa está insatisfeita com o meu sorriso". Durante a avaliação inicial, foram observadas ausências dos dentes 11, 24, 25, 36 e 46, bem como restaurações insatisfatórias e escurecimento dentário (Figura 1 e 2). O paciente passou por tratamento com implantes dentários e, posteriormente, foi encaminhado para reabilitação protética.

Figura 1: Foto inicial apresentando ausência dentária, restaurações insatisfatórias e dentes escurecidos.



Fonte: Autoria Própria

Figura 2: Foto inicial do paciente apresentando ausência dentária, restaurações insatisfatórias e dentes escurecidos.



Fonte: Autoria Própria.

Inicialmente, uma avaliação clínica detalhada foi realizada, seguida de um planejamento que incluiu o enceramento diagnóstico. Por meio de um mockup, o paciente pôde aprovar o formato e o tamanho dos futuros laminados e resinas (Figura 3 e 4).

Figura 3: Foto após realização do mockup.



Fonte: Autoria Própria.

Figura 4: Foto após realização do mockup.



Fonte: Autoria Própria

Em seguida, um clareamento dental em todos os elementos foi realizado e o paciente seguiu para planejamento e cirurgia dos implantes (Figura 5). No caso do paciente, o clareamento foi feito antes do planejamento e cirurgia dos implantes, para harmonizar a cor dos dentes naturais com os futuros elementos restaurados, garantindo um resultado estético mais uniforme (Figura 5).

Figura 5: Elementos após clareamento dental.



Fonte: Autoria Própria

Após 4 meses, o paciente retornou com os implantes dentários instalados (Figura 6 e 7). A osseointegração é um processo crucial nesse contexto, referindo-se à integração direta do implante de titânio com o osso circundante. Durante esse período de espera, que geralmente varia de 3 a 6 meses, ocorre a formação de osso ao redor do implante, proporcionando uma base sólida e estável para a futura restauração protética. Uma vez completada a osseointegração, os implantes estão prontos para receber as próteses dentárias, restaurando assim a função e estética oral do paciente.

Figura 6: Elementos após clareamento dental, troca das restaurações e instalação dos implantes.



Fonte: Autoria Própria.

Figura 7: Elementos após troca das restaurações e instalação dos implantes.



Fonte: Autoria Própria.

Nesta consulta de retorno, ocorreu a substituição dos componentes para a confecção de cinco provisórios visando remodelar a gengiva ao redor das cinco coroas sobre implante (Figura 8). Além disso, foi realizado o planejamento protético para os elementos implantados. Com o objetivo de reduzir os custos do tratamento para o paciente, decidiu-se realizar facetas em resina composta nos dentes 31, 32, 33, 34, 35, 41, 42, 43, 44 e 45.

Figura 8: Elementos após confeção dos provisórios para remodelação das coroas sobre implante.



Fonte: Autoria Própria.

Dando continuidade ao tratamento, na consulta subsequente, os provisórios foram removidos e foram colocados transfer de moldagem e top dam na região cervical para manter o contorno da gengiva, especialmente ao redor do implante central, e resina fluída nos demais dentes que receberiam a prótese sobre implante (Figuras 9 e 10). Em seguida, foram utilizados fios retratores de tamanhos 000 e 00 em todos os dentes que receberiam os laminados cerâmicos, e realizada a moldagem com silicone de adição leve e pesado (Figura 11). A seleção da cor para os futuros laminados cerâmicos foi feita conforme a escala VITA para posterior envio ao laboratório (Figura 12).

Figura 9: Transfer de moldagem, top dam e fio retrator instalados.



Fonte: Autoria Própria.

Figura 10: Transfer de moldagem e top dam instalados.



Fonte: Autoria Própria.

Figura 11: Moldagem realizada com silicona da adição leve e pesado.

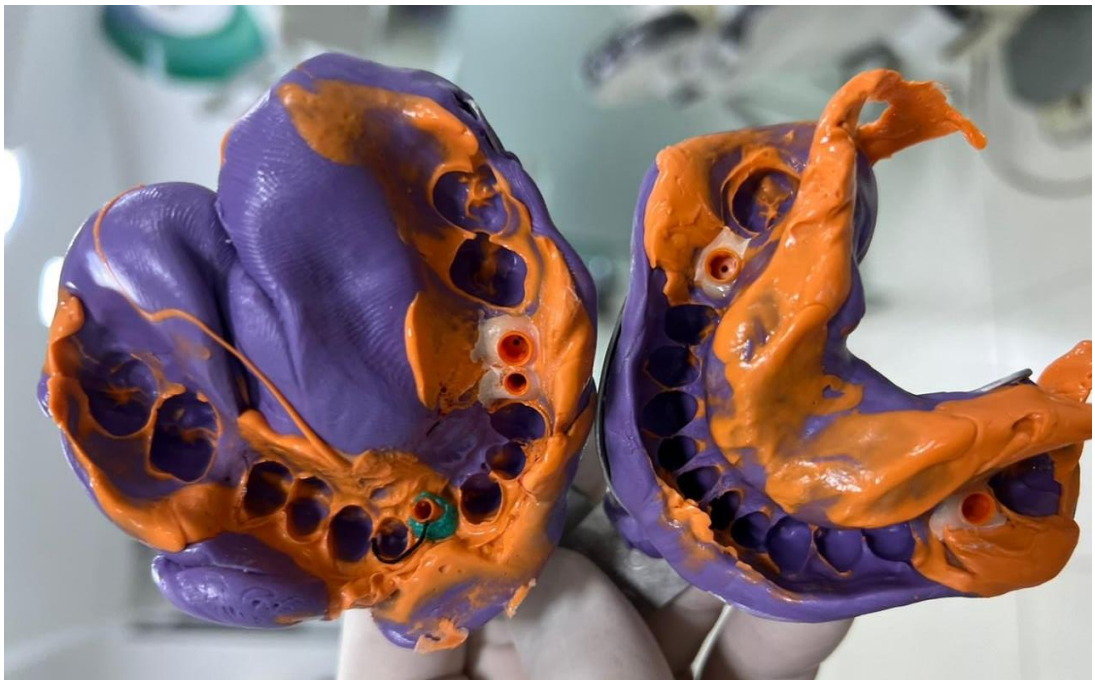

Fonte: Autoria Própria.

Figura 12: Registro da cor do substrato para envio ao laboratório.



Fonte: Autoria Própria.

Quanto aos provisórios, estes foram confeccionados com resina bisacrílica para substituir temporariamente os dentes ausentes e manter a função e estética adequadas durante o período de espera até a confecção e colocação das restaurações definitivas. Esses provisórios servem como um guia para as restaurações finais, proporcionando uma oportunidade para o paciente e dentista avaliarem a estética, fonética e oclusão antes de prosseguir com o trabalho protético definitivo.

Figura 12: Registro dos provisórios com a resina bisacrílica.



Fonte: Autoria Própria.

Após a preparação dos dentes e dos laminados cerâmicos conforme descrito, iniciamos com o ataque ácido nos dentes preparados por 15 segundos (Figura 13), seguido de um enxágue minucioso para remover os resíduos ácidos e preparar a superfície para a cimentação. Em seguida, as porcelanas dos laminados cerâmicos foram tratadas com ácido fluorídrico por 60 segundos (Figura 14) para remover contaminantes e melhorar a adesão do cimento.

Figura 13: Ataque ácido nos dentes preparados por 15 segundos.



Fonte: Autoria Própria.

Figura 14: Porcelanas dos laminados cerâmicos tratadas com ácido fluorídrico.



Fonte: Autoria Própria.

Após o tratamento com ácido fluorídrico, aplicamos o silano nas porcelanas (Figura 15) para promover uma adesão eficaz entre a porcelana e o cimento resinoso, garantindo uma união estável e duradoura. Com todas as superfícies devidamente preparadas, procedemos com o isolamento (Figura 16) para evitar contaminação durante o processo de cimentação, garantindo uma adesão confiável, e utilizamos adesivo da 3M nos elementos dentários preparados.

Figura 15: Aplicação do silano nas peças de porcelana.



Fonte: Autoria Própria.

Figura 16: Isolamento realizado para evitar contaminação durante o processo de cimentação e aplicação do sistema adesivo.



Fonte: Autoria Própria.

Para a cimentação dos laminados cerâmicos, utilizamos o cimento Allcem Veneer cor A1 (Figura 17) e em seguida os laminados foram cuidadosamente posicionados sobre os dentes preparados.

Figura 17: Utilização do cimento Allcem Veneer A1 para cimentação dos laminados.



Fonte: Autoria Própria.

Após a colocação dos laminados, verificamos a oclusão e realizamos os ajustes necessários. Em seguida, utilizamos uma fonte de luz adequada para polimerizar o cimento, garantindo uma fixação firme e duradoura das restaurações. No entanto, durante a prova das peças, identificamos que a porcelana do elemento 21 apresentou uma fratura, e tanto a coroa sobre implante do 11 quanto o laminado do 12 vieram desadaptados (Figura 18). Diante desses contratempos, foi necessário o reenvio das peças ao laboratório para ajustes e posterior cimentação definitiva. Esses contratempos são comuns em procedimentos protéticos e garantem que o paciente receba restaurações dentárias de alta qualidade e precisão. Após os ajustes necessários, as peças foram cimentadas definitivamente (Figura 19 e 20) garantindo um resultado satisfatório.

Figura 18: Elementos 21, 11 e 12 apresentando desadaptação.



Fonte: Autoria Própria.

Figura 19: Elementos cimentados definitivamente após ajustes do laboratório.



Fonte: Autoria Própria.

Figura 20: Foto final do sorriso do paciente após finalização do caso.



Fonte: Autoria Própria.

4 DISCUSSÃO

A odontologia estética tem avançado consideravelmente nos últimos anos, impulsionada pela crescente busca por sorrisos mais esteticamente agradáveis e funcionais. Como salientado por Silva (2022), essa tendência reflete a demanda dos pacientes por tratamentos que não apenas melhorem a aparência, mas também promovam a saúde bucal. Nesse contexto, Tunes (2017) descreve que a reabilitação oral anterior, que abrange próteses sobre implantes e laminados cerâmicos, tem sido alvo de grande interesse e desafio para os profissionais da área. O caso clínico apresentado reflete exatamente essa necessidade de integração das especialidades na odontologia.

A importância da abordagem interdisciplinar na reabilitação oral é amplamente reconhecida, especialmente nas regiões anteriores da mandíbula e maxila, onde a estética desempenha um papel crucial. Conforme enfatizado por Almeida (2020), a colaboração entre diferentes especialidades odontológicas, como implantodontia, prótese dentária e estética, é fundamental para o planejamento e a execução eficaz de tratamentos complexos, visando resultados satisfatórios para os pacientes. Dessa maneira, o caso em questão envolveu laminados cerâmicos e coroas sobre implantes, a equipe clínica teve que coordenar habilidades e conhecimentos de diversas áreas, desde a implantodontia até a prótese dentária, buscando estética e saúde.

No caso relatado, observamos a aplicação prática dos princípios destacados por Costa (2018) sobre a importância do planejamento prévio na reabilitação oral. O uso de exames de imagem detalhados, como radiografias e tomografias, juntamente com o escaneamento intraoral ou de modelos, permitiu uma análise minuciosa das condições clínicas do paciente. Além disso, a realização de mockups proporcionou uma oportunidade para o paciente aprovar esteticamente as restaurações antes da execução definitiva do tratamento. Essa abordagem alinhada com as recomendações da literatura demonstra a relevância do planejamento prévio na obtenção de resultados satisfatórios e personalizados na reabilitação oral estética.

No que se refere à escolha de materiais, conforme Santos (2020) os laminados cerâmicos têm se destacado como uma opção viável para restaurações indiretas em dentes anteriores, devido à sua estética natural e translucidez. Contudo, como ressaltado por Paula et al. (2021), a cimentação dessas restaurações requer

procedimentos específicos, incluindo o tratamento adequado das superfícies dentárias e das porcelanas, bem como a utilização de agentes de ligação apropriados, como o silano, para garantir uma adesão duradoura. No caso em questão, a etapa de cimentação dos laminados cerâmicos foi realizada com base nas recomendações da literatura. Após o tratamento adequado das superfícies dentárias e das porcelanas com ácidos e o uso de agentes de ligação, como o silano, o cimento Allcem Veneer de cor A1 foi utilizado para garantir uma adesão confiável e duradoura das porcelanas.

A importância da colaboração contínua entre o dentista e o laboratório protético, destacada por Silva et al. (2024) é crucial para adotar medidas corretivas para garantir o sucesso do tratamento de reabilitação oral. No caso relatado, após identificar as complicações decorrentes de imprecisões no planejamento e na técnica de instalação das peças, uma nova consulta foi realizada para a cimentação das porcelanas, após ajustes realizados pelo laboratório protético. Corroborando com Siqueira et al. (2020) que destaca que reconhecer e agir diante de possíveis complicações, a equipe odontológica pode promover a eficácia do tratamento e a satisfação do paciente, reforçando a relevância do planejamento cuidadoso e da comunicação eficaz em todos os estágios do processo.

O presente estudo ressalta a eficácia das técnicas de reabilitação oral envolvendo laminados cerâmicos e coroas sobre implantes na melhoria da função e estética oral. Dousseau (2020) afirma que o planejamento prévio, a seleção cuidadosa dos materiais e a integração multidisciplinar são elementos-chave para alcançar resultados previsíveis e satisfatórios. No entanto, é importante estar preparado para enfrentar desafios durante o processo de tratamento, garantindo a qualidade e excelência na prática clínica odontológica.

5 CONCLUSÃO

O caso clínico apresentado discute a complexidade e a importância da reabilitação oral na odontologia estética, destacando a necessidade de um planejamento meticuloso, escolha criteriosa de materiais e colaboração interdisciplinar. Apesar dos desafios encontrados durante o tratamento, a comunicação eficaz entre a equipe clínica e o laboratório protético permitiu superar obstáculos e alcançar um resultado satisfatório para o paciente. Este caso ressalta a relevância da educação contínua e da atualização sobre as mais recentes técnicas e materiais na odontologia estética, visando sempre proporcionar resultados excepcionais que atendam e superem as expectativas dos pacientes em relação à sua saúde bucal e estética.

REFERÊNCIAS

ALMEIDA, F.V.F. et al. Reabilitação estética e funcional através da associação entre laminados cerâmicos e coroa sobre implante: relato de caso. ARCHIVES OF HEALTH INVESTIGATION, v. 7, 2018.

ALMEIDA, RD. Da perda à reabilitação estética e funcional do sorriso no idoso. Dissertação de Mestrado. Egas Moniz School of Health & Science (Portugal). 2020.

COSTA, T. M. Pré-requisitos iniciais em um planejamento de reabilitação oral com implantes. 2018

DIAS M. F. et al. Implantodontia, dentística, periodontia e ortodontia aliadas na reabilitação estético-funcional após trauma dental provocado por acidente automobilístico: relato de caso. Archives Of Health Investigation. 2018.

LOIOLA, M. et al. Tratamento interdisciplinar da agenesia dos incisivos laterais superiores: interação entre Ortodontia, Implantodontia e Prótese. Ortodontia, 408-413. 2016.

MARCELINO, K. et al. Exodontia atraumática e implante imediato em área estética: relato de caso. Research, Society and Development, 9(9). 2020.

OLIVEIRA, C. et al. Harmonização de cor entre laminados cerâmicos e coroa sobre implante em área estética: relato de caso. Revista Odontológica do Brasil Central, v. 31, n. 90, p. 192-205, 2022.

PAULA, A.L. Cimentação adesiva em tratamentos estéticos com laminados cerâmicos reforçados com dissilicato de lítio. Revista Cathedral, v. 3, n. 1, p. 15-23, 2021.

SANTOS, L.R. Cerâmicas odontológicas na confecção de facetas laminadas: qual a melhor escolha? VITTALLE-Revista de Ciências da Saúde, v. 32, n. 3, p. 257-265, 2020.

SILVA, G.G. Estética orofacial: novas soluções e novas tecnologias. Tese de Doutorado. 2022.

SILVA, L.G. imprecisões no planejamento e na técnica de instalação de laminados cerâmicos e suas consequências–uma revisão de literatura (odontologia). Repositório Institucional, v. 2, n. 2, 2024.

SIQUEIRA, A.G. et al. Complicações protéticas na implantodontia: uma revisão de literatura. Journal of Multidisciplinary Dentistry, v. 10, n. 2, p. 98-105, 2020.

TUNES, U. Dentística e Odontologia Clínica Estética. Journal of Dentistry & Public Health (inactive/archive only), v. 8, 2017.