ELOIZA FERNANDES FERREIRA

TRATAMENTO DE MORDIDA ABERTA ANTERIOR COM EXTRAÇÃO DE 4 PRÉ-MOLARES- RELATO DE CASO CLÍNICO

PORTO VELHO/RO

2026

TRATAMENTO DE MORDIDA ABERTA ANTERIOR COM EXTRAÇÃO DE 4 PRÉ-MOLARES- RELATO DE CASO CLÍNICO

Eloiza Fernandes Ferreira[1]
Juliana Volpato Curi Pacini[2]

RESUMO

O objetivo deste trabalho é apresentar um caso clínico do tratamento ortodôntico de má-oclusão de mordida aberta anterior e classe II do lado direito com extrações de 4 pré-molares e elástico de classe II. Após a fase de alinhamento e nivelamento, realizou-se a exodontia de 4 pré-molares (dois superiores e dois inferiores), iniciando a mecânica de fechamento de espaços com os fios retangulares 0.019'' x 0.025'' de aço e elástico corrente no arco superior e inferior. Para a correção da classe II, lançou-se mão da mecânica de elástico de classe II. Após a finalização do tratamento e a remoção do aparelho pode-se observar uma mudança no perfil da paciente, e a má oclusão foi corrigida satisfatoriamente com a estética do sorriso ao final do tratamento.

Palavras chaves: Mordida Aberta, Classe II, Biprotrusão.

TREATMENT OF ANTERIOR OPEN BITE WITH EXTRACTION OF 4 PREMOLARS - CLINICAL CASE REPORT

ABSTRACT

The aim of this study is to present a clinical case of orthodontic treatment for anterior open bite and Class II malocclusion on the right side, involving the extraction of four premolars and the use of Class II elastics. After the alignment and leveling phase, four premolars (two upper and two lower) were extracted, initiating space closure mechanics with 0.019'' x 0.025'' rectangular steel wires and chain elastics in the upper and lower arches. Class II elastics were used to correct the malocclusion. After treatment completion and appliance removal, a change in the patient's profile was observed, and the malocclusion was satisfactorily corrected, resulting in a beautiful smile at the end of treatment.

Key worlds: Open bite, Class II Angle Malocclusion, Biprotrusion.

---

[1]Especializando em Ortodontia pela Faculdade Sete Lagoas (FACSETE); Graduada em Odontologia pelo Centro Universitário Fimca Porto Velho, em dezembro 2021.
[2]Mestre em Ortodontia pela Unicid - SP, em 2020; Especialista em Ortodontia pela Faculdade Sete Lagoas – FACSETE, em 2017; Graduada em Odontologia pela Faculdades Araçatuba UNESP, em 1997. Orientadora.

INTRODUÇÃO

A mordida aberta é definida pela falta de trespasse vertical positivo entre os incisivos superiores e inferiores tendo ainda uma frequente prevalência na população. Na dentadura permanente o comprometimento do componente esquelético se torna aumentado e a estabilidade do tratamento é comprometida, em casos de problemas dentoalveolares torna o tratamento mais simplificado e a estabilidade é grande, sendo o diagnóstico fundamental para estabelecer se o tratamento será voltado ao problema esquelético ou dentoalveolar (JANSON; VALARELLI; HENRIQUES, 2003).

A mordida aberta anterior na dentadura permanente pode ser esquelética ou dentoalveolar. Em casos de mordida aberta esquelética, a qual abrange clinicamente os pré-molares e sua severidade é mais acentuada, sua melhor abordagem é a combinação de tratamento ortodôntico e cirúrgico na intenção de corrigir a discrepância esquelética e dentária (JANSON et al., 2006).

Este trabalho tem o objetivo de demonstrar um tratamento de mordida aberta em paciente adulto, com biprotrusão, por meio de extrações dentárias. Observando-se ao final do tratamento correção da mordida aberta e melhora do perfil da paciente.

DESCRIÇÃO DE CASO CLÍNICO

Paciente C.S.S.F, 28 anos, gênero feminino, compareceu na clínica ortodôntica com queixa principal de mordida aberta anterior e “os dentes para frente”. No exame extrabucal observou-se a presença de assimetria facial, face oval, boa harmonia dos terços faciais com suave aumento do terço inferior, perfil facial convexo e selamento labial forçado apresentando a musculatura mental hipertônica (Figura 1A-C).



Figura 1A-C – Fotografias extrabucais iniciais

Na análise intrabucal, diagnosticou-se uma má oclusão de ½ Classe II do lado direito e do lado esquerdo Classe I. Presença de mordida aberta anterior de aproximadamente 4 mm**,** linha média superior desviada para esquerda, tecidos bucais em condições de normalidade, presença de todos os dentes permanentes. Observou se também um leve apinhamento dentário ântero-superior e mordida cruzada posterior do lado direito. (Figura 2A-E).



Figura 2A-E – Características intrabucais ao início do tratamento

Na radiografia panorâmica inicial podem-se observar características de normalidades das estruturas dento alveolares como também a presença de todos os dentes permanentes (Figura 3 e 4).

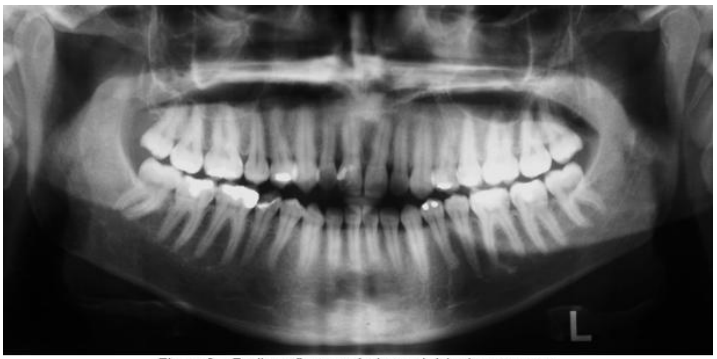

Figura 3 – Radiografia panorâmica ao início do tratamento



Figura 4 - Telerradiografia inicial

Após o diagnóstico da má oclusão foi proposto à paciente a extração de 4 (quatro) pré-molares (dois superiores e dois inferiores) para correção da biprotrusão e fechamento da mordida aberta com maior estabilidade. Foi planejado também a utilização de elásticos classe II para correção desta má-oclusão.

TRATAMENTO

Para realização desta mecânica, foi utilizado bráquetes pré-ajustados Roth Slot 0.022''x0.030'' e arcos contínuos. Iniciou-se a mecânica de alinhamento e nivelamento pelos arcos 0.014" de Niti; em seguida 0.016" de Niti e 0.018" de Niti. Logo em seguida, os arcos de aço 0.018" de aço; 0.020 de aço (Figura 5A-E).



Figura 5A-E – Início do alinhamento e nivelamento.

Após término do alinhamento e nivelamento utilizou-se arcos 0.019"x0.025"de aço com a mecânica de fechamento de espaços por meio de elásticos corrente em ambos os arcos. Concomitante ao fechamento de espaços utilizou-se mecânica de elástico de Classe II bilateralmente, com o objetivo de corrigir a Classe II e auxiliar no fechamento da mordida aberta. (Figura 6A-E).



Figura 6A-E – Características intrabucais com o elástico corrente e elástico de Classe II.

Após o fechamento dos espaços fez-se do uso de elásticos de Intercuspidação (Figura 7A-E).



Figura 7A-E – Características intrabucais com o elástico de intercuspidação.

A pós remoção do aparelho instalou-se contenção no arco superior utilizou-se a Placa de Hawley e no arco inferior a contenção escolhida foi a 3x3. (Figura 8A-E).



Figura 8A-E – Características intrabucais finais com o uso da contenção Placa de Hawley e 3x3.

Fotografias extrabucais finais após a remoção do aparelho, observando-se a correção da mordida aberta e melhora do perfil da paciente. (Figura 9A-C).



Figura 9A-C – Características extrabucais finais.

Panorâmica final após o tratamento com o bom posicionamento das raízes (Figura10). Telerradiografia ao final do tratamento, constatando a melhora do perfil

tegumentar da paciente após a correção da protrusão e vestibularização dos incisivos, assim como o fechamento da mordida aberta anterior. (Figura 11).



Figura 10 - Panorâmica ao final do tratamento



Figura 11- Telerradiografia lateral final após o final do tratamento.

RESULTADOS

Pode-se observar, através da sobreposição de imagens final e inicial, a melhora cefalométrica do perfil da paciente e da vestibularização e protrusão dos incisivos, além da mesialização os molares (Figura 12).

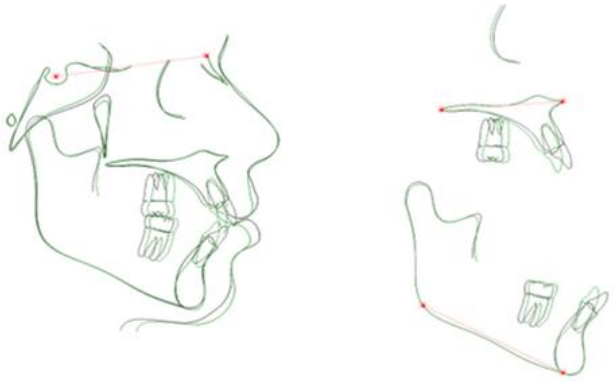

Preto: inicial.
Verde: final

Figura 12 - Sobreposições dos perfis inicial e final

Não houve mudanças significativas nos componentes esqueléticos na maxila e mandíbula assim nas bases ósseas. A AFAI sofreu uma diminuição em razão do giro da mandíbula no sentido anti-horário e os molares tiveram o efeito de mesialização durante a

mecânica de fechamento de espaços e o uso do elástico de Classe II. O perfil tegumentar apresentou melhora através da retração do lábio superior e inferior, proporcionando um perfil mais harmonioso. Os resultados foram constatados pela sobreposição das imagens das telerradiografias inicial e final pelo programa Dolphin (Tabela 1).

Tabela 1- Comparativo das análises Cefalométricas

Variáveis		Inicial	Final
Componente Maxilar	SNA (º)	85.1	85.3
	Co-A (mm)	78.7	77.0
Componente Mandibular	SNB (º)	80.2	80.7
	Co-Gn (mm)	112.5	112.4
Relação entre Maxila e Mandíbula	ANB (º)	4.9	4.6
	WITS (mm)	-0.7	-2.7
Componente Vertical	FMA (º)	26.2	27.5
	SN. GoGn (º)	34.1	34.4
	SN. Plocus (º)	16.2	17.6
	AFAI (mm)	74.2	74.8
Componente dentoalveolar superior	IS.NA (º)	25.9	9.2
	IS-NA (mm)	6.7	1.5
	IS-PP (mm)	32.0	33.4
	MS-PT Vertical (mm)	22.3	24.0
	MS-PP (mm)	23.0	23.8
	MS.SN(º)	82.0	77.2
Componente Dentoalveolar Inferior	II.NB (º)	39.5	20.9
	II-NB (mm)	10.5	5.6
	II-GoMe (mm)	37.7	40.5
	MI-Coroa-sínfise(mm)	13.7	13.1
	MI-GoMe(mm)	30.4	30.0
	MI-GoMe(º)	65.0	58.0
Relação Dentária	Sobressaliência(mm)	2.9	2.7
	Sobremordida(mm)	-2.0	1.9
Perfil Tegumentar	Li-Linha E (mm)	5.4	0.5
	Ls-Linha E (mm)	-0.7	-2.5
	ANL (º)	116.9	126.5

DISCUSSÃO

A paciente do seguinte caso, recusou o tratamento cirúrgico. A paciente deste relato de caso tem o plano mandibular inclinado, além de queixar-se do perfil biprotruso e da mordida aberta; optou-se pela extração de pré-molares que tem como objetivo a mesialização dos molares (ARAT; ISERI, 1992).

Concomitantemente e como auxiliar à mecânica de fechamento de espaços, foi realizado o uso dos elásticos para a ajuda na correção do trespasse horizontal na má-oclusão de Classe II (DALE; BRANDT, 1976). A vestibularização e protrusão dos incisivos superiores e inferiores, além do perfil biprotruso como queixa principal do seguinte caso.

CONCLUSÃO

Pode-se concluir uma melhora significante no perfil tegumentar da paciente, com a correção da biprotrusão labial e dentoalveolar após as extrações e mecânica empregada, assim como; a retrusão e lingualização dos incisivos superiores e inferiores que se encontravam protruídos e vestibularizados, o que favoreceu o selamento labial e a correção da má oclusão e a harmonia facial da paciente.

REFERÊNCIAS

1. ARAT, M.; ISERI, H. Orthodontic and orthopaedic approach in the treatment of skeletal open bite. **Eur J Orthod**, v. 14, n. 3, p. 207-215, Jun 1992.

2. DALE, J.G.; BRANDT, S. Dr. Jack G. Dale on serial extraction. **J Clin Orthod**, v. 10, n. 1, p. 44-60, Jan 1976.

3. JANSON, G.; VALARELLI, F.P.; HENRIQUES, J.F.; DE FREITAS, M.R.; CANCADO, R.H. Stability of anterior open bite nonextraction treatment in the permanent dentition. **Am J Orthod Dentofacial Orthop**, v. 124, n. 3, p. 265-276; quiz 340, Sep 2003.

4. JANSON, G.V., F.P. **Mordida Aberta: Tratamento e Estabilidade**. 1ª ed. Maringá, PR, 2016.