Thainara da Silva Nobre

TRATAMENTO DA MÁ OCLUSÃO DE CLASSE II COM O APARELHO *TWIN FORCE* – RELATO DE UM CASO CLÍNICO

PORTO VELHO/RO

2023

TRATAMENTO DA MÁ OCLUSÃO DE CLASSE II COM O APARELHO *TWIN FORCE* – RELATO DE UM CASO CLÍNICO

Thainara da Silva Nobre[1]; Icris Dayane Rodrigues Jardim Balbueno[2]; Fabrício Pinelli Valarelli[4]; Carolina Nazif Rasul[5].

RESUMO: A seleção do tipo de tratamento que viabilize a correção da má oclusão de Classe II de forma eficaz representa um desafio para o ortodontista. Dentre os vários fatores que podem determinar o sucesso do tratamento da Classe II, destaca-se a colaboração do paciente. Esse trabalho teve por objetivo apresentar, por meio de um caso clínico, o tratamento da Classe II com o aparelho *Twin Force*, que é um dispositivo eficiente e que dispensa a participação efetiva do paciente. Os resultados satisfatórios observados no tratamento da Classe II no caso apresentado, estiveram correlacionados com o diagnóstico e plano de tratamento correto.

Palavras chaves: Má oclusão Classe II de Angle, Aparelho *Twin Force*, Propulsor mandibular.

Introdução

A má oclusão de Classe II normalmente é caracterizada pelo retrognatismo mandibular, causando um desequilíbrio no sentido ântero-posterior entre as bases ósseas[1 3 4]. A alta procura por tratamento dessa má oclusão se torna presente na prática clínica devido ao comprometimento da harmonia facial[4]. Existem diferentes abordagens terapêuticas para o tratamento da Classe II, as quais devem ser individualizadas de acordo com o padrão facial e morfologia da face[7].Quando comparado aos aparelhos funcionais removíveis, os aparelhos funcionais fixos têm se destacado devido uma melhor colaboração do paciente e um tempo de tratamento relativamente curto[2]. A literatura apresenta vários aparelhos fixos de protração mandibular, rígidos e semirrígidos, entre os quais destaca-se o *Twin Force*® *Bite Corrector*, um aparelho intraoral propulsivo híbrido com ancoragem intermaxilar recíproca. É fixado ao arco por um sistema de acoplamento que permite o paciente realizar movimentos laterais[3]. O presente trabalho tem como objetivo relatar o caso clínico de um paciente apresentando má oclusão de Classe II, que foi tratado por

1 Graduanda do Curso de Pós-Graduação em Ortodontia – thainaranobre10@gmail.com
2 Prof. Me. em Ortodontia – icrisdayane@hotmail.com
3 Prof. Dr. em Ortodontia – fabriciovalarelli@gmail.com
5 Prof. Esp. em Ortodontia – virgiliocamargo@hotmail.com 1

meio do uso do aparelho ortodôntico fixo associado ao aparelho propulsor mandibular *Twin Force*.

Relato de caso

Paciente P.R.C.L.F., 24 anos e 7 meses, leucoderma, gênero masculino, apresentou-se à Clínica de Especialização em Ortodontia para retratamento ortodôntico, queixando-se da estética dentária. Na análise extrabucal observou-se simetria frontal facial, selamento labial passivo, padrão II por retrusão mandibular, meso facial e perfil convexo. A linha média dentária superior estava coincidente com plano sagital mediano e o paciente apresentava boa exposição dos incisivos superiores ao sorrir (Figura 1A-C). Na análise intrabucal foi observada uma relação molar de 3/4 de Classe II bilateral, trespasse vertical de 6 mm, trespasse horizontal de 7 mm, tecidos bucais em condições de normalidade, presença de todos os dentes permanentes e suave apinhamento em regiões anteroinferior e anterossuperior(Figura 2A-E). Diante das opções de tratamento propostas para o paciente, ele optou por fazer um tratamento com propulsor mandibular. Inicialmente, na arcada superior, além da colagem dos braquetes, foram cimentadas as bandas ortodônticas acompanhado da barra transpalatina. Para colagem dos acessórios inferiores, houve a necessidade da confecção de levantes oclusais posteriores. Após a fase de alinhamento e nivelamento, foram mantidos os arcos rígidos 0.019” x 0.025” de aço, tanto na arcada superior quanto na inferior e o *Twin Force* foi fixado a esses arcos, na mesial do molar superior e na distal do canino inferior (Figura 3A-C). O *Twin Force* foi utilizado por quatro meses. Após esse período, o propulsor mandibular foi removido e a continuação do tratamento deu-se por meio de elásticos intermaxilares 3/16” médio, como forma de contenção ativa. Foi realizada a remoção do aparelho e instaladas as contenções, sendo a placa de Hawley no arco superior e 3X3 no arco inferior. Finalizado o tratamento, observou-se boa correção da má oclusão e consequentemente uma boa harmonia do sorriso. Comparando as telerradiografias laterais inicial e final, observou-se uma expressiva melhora da inclinação dos incisivos superiores e inferiores. Após 18 meses do término do tratamento, na fase de controle, a correção da má oclusão se manteve estável. Observou-se um bom trespasse vertical e horizontal.

Resultados e Discussão

No componente vertical, destaca-se Sn.Ocl (°) com um aumento da inclinação do plano oclusal de 15,6º para 20,8º. Os incisivos inferiores sofreram uma grande inclinação vestibular, indo de 19,7º para 39,4º, intrusão (5,2mm) e protrusão (4,8mm). Os incisivos superiores apresentaram discreta inclinação lingual e os molares inferiores sofreram considerável angulação mesial (14º). A sobressaliência e sobremordida melhoraram significativamente com os resultados de 10,3mm para 3,6mm, e 7,2mm para 3,1mm respectivamente. O propulsor mandibular *Twin Force* foi o aparelho de escolha neste caso e, após o seu uso, associado ao aparelho ortodôntico fixo e elásticos de Classe II para finalização, atingiu-se a correção da relação molar de má oclusão de Classe II e a correção da sobremordida. Analisando as relações dentárias com as bases apicais, neste trabalho, pode-se observar que houve significativa inclinação vestibular dos incisivos inferiores, indo de 19,7º para 39,4º e discreta inclinação lingual dos incisivos superiores. Observando a sobreposição dos traçados cefalométricos (Figura 4), notou-se, na relação maxilomandibular, uma diminuição significativa do WITS de 5,6 mm para 0,4mm. Essa alteração não está relacionada com a melhora da discrepância das bases ósseas anteroposteriores, mas com as movimentações dentoalveolares dos incisivos. O aparelho *Twin Force* representa uma alternativa eficiente para o tratamento de má oclusão de Classe II, sendo que, neste caso, seu uso por quatro meses permitiu atingir os objetivos desejados.

TABELAS E FIGURAS



Figura 1(A-C) – Fotografias Extrabucais Iniciais. A) Frontal; B) Lateral e C) Sorriso



Figura 2(A-E) – Fotografias Intrabucais Iniciais. A) Direita; B) Frontal; C) Esquerda; D) Oclusal superior e E) Oclusal inferior.



Figura 3 (A-C) -Fotografias Intrabucais após instalação do propulsor mandibular A) Direita; B) Frontal e C) Esquerda

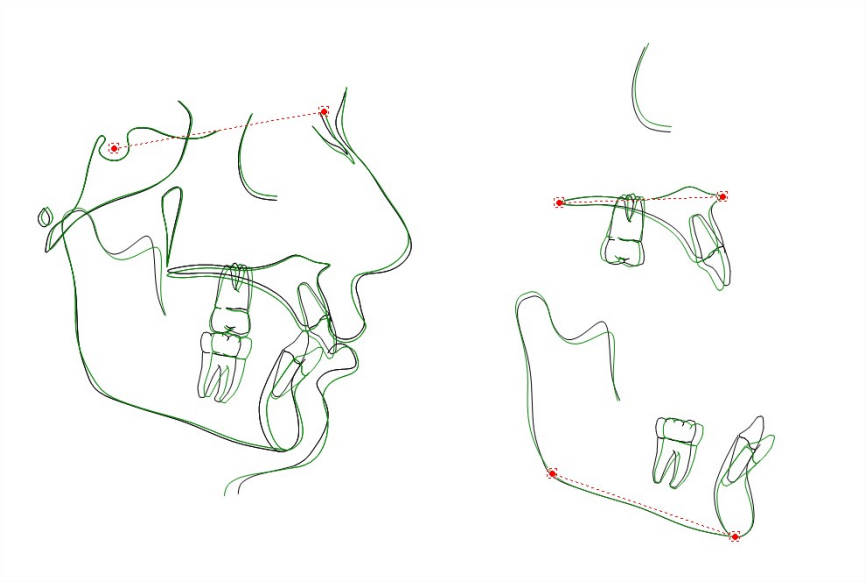

Figura 4 – (A) Sobreposições Craniofaciais dos traçados cefalométricos inicial (preto) e final (verde).

CONCLUSÃO

O aparelho *Twin Force* é de fácil instalação, exerce uma força constante e mostrou-se eficiente para a correção da Classe II, especialmente por não depender da cooperação do paciente.

AGRADECIMENTOS

Agradeço primeiramente à Deus, que me deu o dom da vida. Agradeço também a familiares e amigos que sempre me apoiaram nessa jornada, e aos meus mestres e professores dessa instituição que me ensinaram tanto ao longo desses anos.

REFERÊNCIAS

1. Baccetti T., Franchi L., McNamara J.A Jr., Tollaro I. Early dentofacial features of Class II malocclusion: a longitudinal study from the deciduous through the mixed dentition. Am J Orthod Dentofacial Orthop. 1997; 111 (5): 502-509.

2. Alves, P.F.; Oliveira, A.G. A comparison of the skeletal, dental, and soft tissue effects caused by herbst and mandibular protraction appliances in the treatment of mandibular Class II malocclusions. World J Orthod, 2008, 9 (1): 1-19.

3. Cançado, R.H. et al. Utilização do aparelho Twin Force Bite Corrector (TFBC) no tratamento da má oclusão de Classe II. Ortho Science, 2013, v.6, n.24, 431-47.
Brazilian subjects. J Appl Oral Sci. 2005; 13 (2): 198-203.

4. Freitas M.R., Freitas D.S., Pinheiro F.H.S.L., Freitas K.M.S. Prevalência das más oclusões em pacientes inscritos para tratamento ortodôntico na Faculdade de Odontologia de Bauru-USP. Rev Fac Odontol Bauru. 2002; 10 (3): 164-169.

5. Janson, G., et al., Class II subdivision treatment success rate with symmetric and asymmetric extraction protocols. Am J Orthod Dentofacial Orthop, 2003; 124, n.3, 257-64.

6. Mahony, D. Twin Force Bite Corrector--hyper efficient Class II correction for a busy orthodontic practice. Int J Orthod Milwaukee, 2003, 14 (4), 9-14.

7. Moro A, Locatelli A, Silva JFE, Bié MDD, Lopes SK. Eficiência no tratamento da má oclusão de classe II com o aparelho forsus. Orthodontic Science and Practice. 2010; 3 (11): 229-239.

FACSETE
FACULDADE SETE LAGOAS

Monografia intitulada "TRATAMENTO DE MÁ OCLUSÃO DE CLASSE II COM APARELHO TWIN FORCE – RELATO DE UM CASO CLÍNICO" de autoria da aluna THAINARA DA SILVA NOBRE.

Aprovada em 26/08/23 pela banca constituída dos seguintes professores:

Prof. Dr. **FABRÍCIO PINELLI VALARELLI**

Prof. Dr. **DINO LOPES DE ALMEIDA**

Prof. Dr. **FLÁVIO LUIS ZANDONAI JÚNIOR**

Porto Velho, 26 de agosto 2023.

Faculdade Sete Lagoas - FACSETE
Rua Ítalo Pontelo 50 – 35.700-170 _ Sete Lagoas, MG
Telefone (31) 3773 3268 - www.facsete.edu.br