WILLIAM NIETO SALINAS

RECONSTRUÇÃO TRIDIMENSIONAL DE PRÉ-MAXILA COM ENXERTO ÓSSEO UTILIZANDO A TÉCNICA DE KHOURY: RELATO DE CASO

PORTOVELHO / RO 2025

AGRADECIMENTOS

Agradeço a Deus por me dar sabedoria e me dar a oportunidade de poder estar aqui compartilhando com vocês os projetos que tenho em mente para o meu futuro.

Aos professores da Especialidade de implantologia que me forneceram todas as bases necessárias para a realização deste trabalho, agradeço com profunda admiração pelo vosso profissionalismo.

RECONSTRUÇÃO TRIDIMENSIONAL DE PRÉ-MAXILA COM ENXERTO ÓSSEO UTILIZANDO A TÉCNICA DE KHOURY: RELATO DE CASO

William Nieto salinas[1]
Tarcio Hiroshi Ishimine Skiba[2]

RESUMO

A instalação de implantes dentários é um procedimento previsível na reabilitação bucal para pacientes com perda dentária. No entanto, pode haver limitações em relação aos procedimentos, uma vez que os alvéolos sofrem atrofia. Nos casos onde a reabsorção óssea é extrema, e não há estrutura disponível para a colocação de implantes dentários, foram desenvolvidas diferentes técnicas cirúrgicas com foco na regeneração tridimensional.

Resumo: A instalação de implantes dentários para reabilitação orofacial pode ser restrita em áreas que apresentam perda óssea em diferentes graus, como reabsorções ósseas extremas, impossibilitando a colocação de implantes dentários e comprometendo a estética, funcionalidade e higiene. O sucesso depende da qualidade da interface osso-implante e, como limitação, surge um leito receptor inadequado. Por isso, foram desenvolvidas diversas técnicas cirúrgicas de regeneração óssea, com foco na regeneração tridimensional. Neste trabalho, é demonstrada a técnica de enxerto ósseo guiado (Khoury) por meio de um caso clínico, para a reconstrução de uma pré-maxila atrófica, com o objetivo de aumentar o volume ósseo disponível para a instalação de implantes dentários. Paciente do sexo masculino, de 44 anos, apresenta um grande defeito ósseo, tanto clinicamente quanto tomograficamente, na região da pré-maxila. Portanto, foi realizado o enxerto ósseo pela técnica Khoury, com acompanhamento pós-operatório em 7 dias, 15 dias e dois meses, apresentando resultados favoráveis em termos clínicos, como o aumento do volume tridimensional para sua futura reabilitação. Essa técnica é previsível devido à sua grande capacidade osteogênica em comparação com enxertos xenógenos, homólogos ou alogênicos, sendo considerada o "padrão-ouro" para a reconstrução óssea, pois possui propriedades de osteocondução, osteoindução e osteogênese.

PALAVRAS-CHAVE: Injerto Óseo, Regeneración Ósea, Tomografia, Descolamento, Implantes Dentários.

THREE-DIMENSIONAL RECONSTRUCTION OF PREMAXILLA WITH BONE GRAFT USING THE KHOURY TECHNIQUE: CASE REPORT.

ABSTRACT:

The placement of dental implants for orofacial rehabilitation may be limited in areas with varying degrees of bone loss, such as extreme bone resorption, preventing the placement of dental implants and compromising aesthetics, functionality, and hygiene. Success depends on the quality of the bone-implant interface, and a key limitation is the presence of an inadequate recipient bed. For this reason, various surgical techniques for bone regeneration have been developed, focusing on three-dimensional regeneration.

In this study, the guided bone graft technique (Khoury) is demonstrated through a clinical case for the reconstruction of an atrophic premaxilla, aiming to increase the available bone volume for the placement of dental implants. A 44-year-old male patient presented with a significant bone defect, both clinically and tomographically, in the premaxillary region. Therefore, the Khoury bone graft technique was performed, with postoperative follow-ups at 7 days, 15 days, and two months, showing favorable clinical results, such as an increase in three-dimensional volume for future rehabilitation.

This technique is predictable due to its high osteogenic capacity compared to xenogeneic, homologous, or allogeneic grafts, and is considered the "gold standard" for bone reconstruction, as it possesses osteoconductive, osteoinductive, and osteogenic properties.

KEYWORDS: Bone Injection, Bone Regeneration, Tomography, Detachment, Dental Implants.

[1]Especializando em Implantodontia pela Faculdade Sete Lagoas (FACSETE).
[2]Doutor em Implantodontia.

INTRODUÇÃO

Para alcançar o sucesso na área da implantologia, em relação à instalação de implantes dentários e reabilitação oral, é necessário ter uma quantidade adequada de osso cortical para garantir a estabilidade primária e uma correta osseointegração dos implantes. Um problema comum é a reabsorção óssea, que torna inviável a instalação dos implantes. A reabsorção óssea podé ocorrer em pacientes devido a traumas dentoalveolares (como acidentes), doenças periodontais, extrações traumáticas de dentes, ausência congênita de dentes, condições que afetam a mandíbula e a maxila, infecções ou até mesmo por razões fisiológicas.

As áreas doadoras intraorais oferecem alternativa e grande vantagem nos procedimentos de enxerto ósseo para restaurar o volume ósseo em reabilitações menores. Além das características já mencionadas do enxerto autógeno, o osso obtido dessas regiões doadoras tem um baixo potencial de reabsorção, sendo considerado altamente previsível. Entre as áreas doadoras intraorais, é importante destacar a tuberosidade da maxila, a sínfise da mandíbula e a linha oblíqua da mandíbula.

Esse conhecimento é essencial para os profissionais da área odontológica, abrindo caminho para estratégias de tratamento mais bem-sucedidas na reabilitação oral. Dentre elas, a que se enquadra melhor no caso que será relatado é a linha oblíqua da mandíbula. Ja que tem demonstrado melhores resultados, proporcionando maior densidade e qualidade óssea, e reduzindo o risco de complicações.

Em comparação com a tuberosidade da maxila, a densidade e a qualidade óssea são maiores. Já em comparação com a sínfise da mandíbula, a possibilidade de complicações transoperatórias e pós-operatórias é menor (BORGES, 2010).

A técnica cirúrgica de Khoury envolve a remoção de um bloco de osso cortical autógeno com partículas ósseas da linha oblíqua da mandíbula do paciente. É utilizado para regenerar defeitos ósseos e aumentar o volume tanto horizontal e verticalmente na área receptora (KHOURY F, 2006). É também conhecida como técnica de “cofragem” (GONZÁLEZ, 2020).

Devido às vantagens que a técnica de Khoury pode oferecer em termos de ganho de volume ósseo, tridimencional, ela foi selecionada para realizar a

enxertia óssea e avaliar sua viabilidade clínica. Essa técnica tem sido amplamente estudada e aplicada na prática clínica, proporcionando resultados promissores para a reabilitação oral

O objetivo desta reconstrução do processo alveolar perdido, através desta técnica permite-nos a colocação tridimensional ideal dos implantes, otimizando os resultados estéticos e funcionais dos tratamentos.

DESENVOLVIMENTO

Descrição do caso clínico

Paciente do sexo masculino C.B.B, 44 anos, gênero masculino, compareceu na clínica odontológica do SOEP com queixa principal de ausência dentária dos elementos dentários 11, 21 e 22. com o exame clínico e tomográfico, foi observada uma reabsorção acentuada na região da pré-maxila (Fig.1 e 2).



Figura 1 Defeito do rebordo alveolar devido a trauma

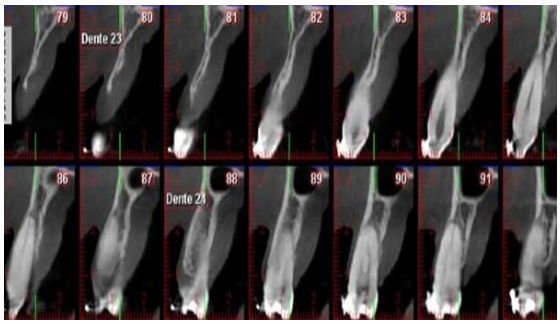

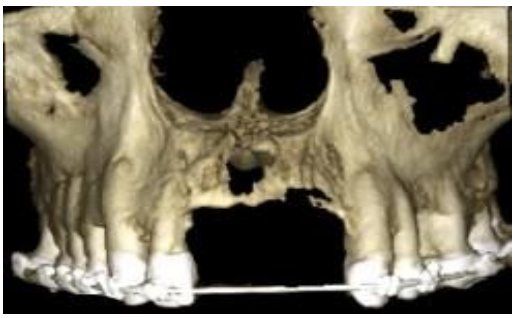

FiG 2: A- B Cortes tomográficos da região de pre-maxila

Foi proposto reabilitação oral com implante dentais. Na anamnese foi verificado que a paciente não apresentava nenhuma alteração sistêmica e no exame clínico observou-se um bom espaço mesiodistal, usava prótese parcial

removível (PPR). Para a finalização do plano de tratamento foi solicitado exame de imagem e tomografia computadorizada (TC). Porém, quando a paciente apresentou o resultado da TC, constatou-se uma atrofia do rebordo ósseo, na região da premaxila, se tornando imperativa uma reconstrução óssea antes da cirurgia para implantação do implante por meio de enxertia óssea. Portanto foi selecionada a técnica de Khoury.

Tratamento

Para a execução da técnica de Khoury, inicialmente foi realizada a técnica anestésica no local do primeiro sítio cirúrgico através dos bloqueios dos nervos alveolar superior anterior, nasopalatino e o palatino maior. Após a perda de sensibilidade, uma incisão trapezoidal foi feita na área dos elementos 11, 21e 22, seguida de incisões relaxantes nos elementos 12 e 23. Em seguida foi feito o descolamento em espessura total, e com a sonda milimetrada mensurou-se o defeito ósseo. Fig. 3.



FIG 3: Incisão de Newman, descolamento e Decortilização

Após a mensuração, a anestesia executada no segundo sítio cirúrgico foi a do bloqueio do nervo alveolar inferior e bloqueio do nervo bucal.

Em seguida, uma incisão em linha reta à linha oblíqua externa, logo após foi realizado o descolamento do tecido em espessura total, e utilizou uma peça angulada para demarcar e delimitar a área doadora. para remoção do bloco ósseo. Fig 5.

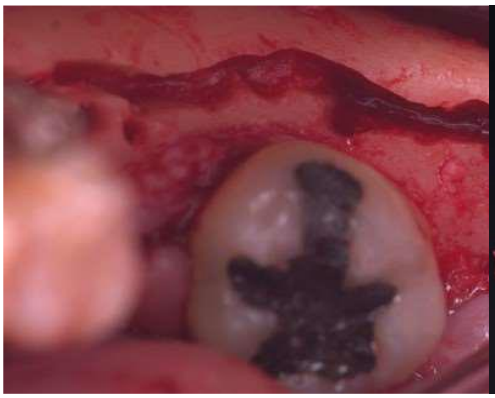

FIG 4: Preparação da área doadora



FIG 5: Enxerto de 3

Posteriormente, o osso remanescente é triturado, obtendo-se assim osso particulado.

No leito receptor realizaram-se várias cavidades no osso, para a estimulação do sangramento (fig.3)

O enxerto em bloco obtido foi dividido com auxílio de disco cortante em duas lâminas corticais de 1,5 mm A seguir, as lâminas foram adaptadas à anatomia da área receptora, tanto vestibular quanto palatal. Elas foram posicionadas e fixadas, com dois parafusos de fixação no bloco ósseo, no leito receptor para formar as paredes vestibular e palatal do defeito, criando um espaço virtual de aproximadamente 6 mm.



FIG 6: Preparação de placas ósseas (1,5mm) de espessura

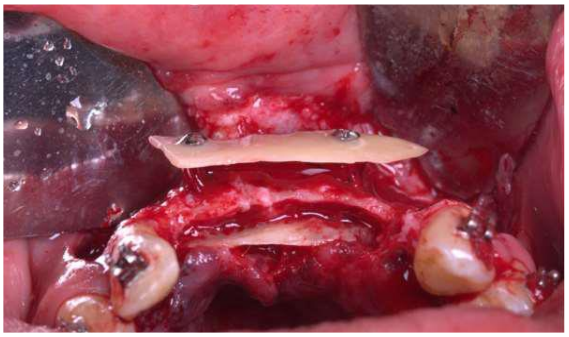

FIG 7: Fixação de placas ósseas em paredes palatinas e vestibulares

Esse espaço foi preenchido com as partículas de osso autógeno obtidas

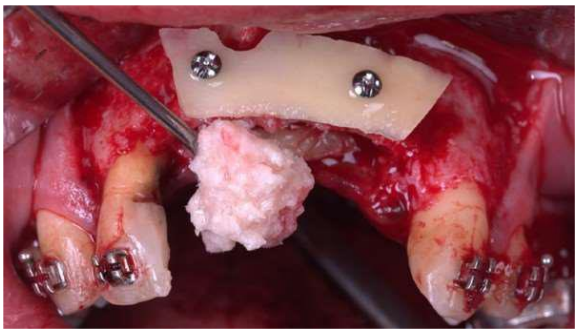

FIG 8: Osso autólogo particulado

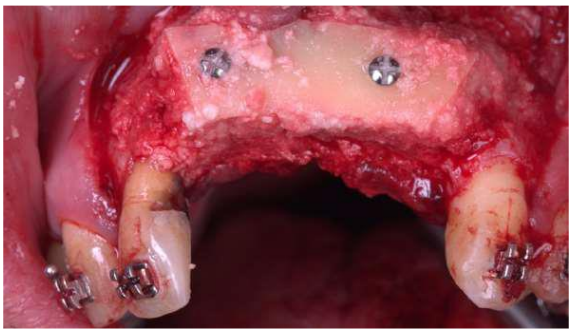

FIG 9: Estabilização de enxertos autólogos



FIG 10: Proteção do enxerto com Membranas reabsorvíveis

A sutura foi realizada com pontos em colchenero e pontos simples, favorecendo a cicatrização, utilizando fio monofilamento 5/0. O acompanhamento pós-operatório mostrou uma reconstrução tridimensional adequada do defeito e o pós-operatório transcorreu normalmente, com controles aos 7, 15 dias e dois meses, sem sinais de infecção.

No terceiro mês, foram observadas deiscências na ferida, na região do dente 21. Seis meses depois, foi realizado um novo CBCT para avaliar o ganho ósseo obtido. No estudo tomográfico, foi observado um ganho médio vertical de 4 mm e um ganho médio horizontal de 5 mm nas áreas dos dentes 12 e 23, e perda na área do dente 21, onde ocorreu a deiscência.

Isso permitiu a colocação de dois implantes Implasil 3.5 x 9 mm nos dentes 11 e 23, com torque de 35 N/cm2, devido ao osso remanescente



FIG 11: Controle pós-operatório após 2 meses

Resultados

Reconstrucción tridimensional precisa de la premaxila, con restauración del volumen óseo y la altura alveolar.

Mejora significativa en la masticación y la estética facial, con un labio superior bien soportado.

No se reportaron complicaciones mayores, como infección o rechazo del injerto.

Estos resultados sugieren que la cirugía fue exitosa y logró sus objetivos. La restauración del volumen óseo y la altura alveolar son importantes para la función y la estética facial son resultados positivos para el paciente. La ausencia de complicaciones mayores es una buena señal de que la cirugía fue segura.

Em relação às fotografias extraorais (Figura 10 A-C), é evidente que a paciente demonstra uma melhora notável, especialmente no plano vertical e horizontal, com um aumento de volume visível.



FIG 12: Antes e depois do ganho de volume 4

DISCUSSÃO

A técnica de Khoury demonstrou ser eficaz neste caso, permitindo uma reconstrução tridimensional precisa e estável. No entanto, é importante considerar as limitações, como a morbidade do sítio doador e a necessidade de uma equipe cirúrgica experiente. Além disso, o planejamento pré-operatório detalhado e o uso de tecnologia avançada, como a tomografia computadorizada (TC) e guias cirúrgicas, são essenciais para o sucesso do procedimento.

CONCLUSÃO

Este caso clínico demonstra que a regeneração óssea utilizando blocos corticais de osso autógeno continua sendo o "Gold Standard", considerando a técnica de Khoury uma boa alternativa antes da colocação de implantes para o aumento vertical de rebordos alveolares atróficos.

A reconstrução tridimensional da pré-maxila utilizando a técnica de Khoury é uma opção terapêutica viável e eficaz para pacientes com defeitos ósseos nessa região. Apesar de seus desafios, essa técnica oferece resultados funcionais e estéticos satisfatórios, melhorando significativamente a qualidade de vida dos pacientes. A contínua pesquisa e o desenvolvimento de novas tecnologias prometem otimizar ainda mais essa abordagem nos próximos 8anos.

REFERÊNCIAS

1. Albrektsson, T.; Brånemark, P. I.; Hansson, H. A. & Lindstrom, J. Osseointegrated titaniumimplants. Requirements for ensuring a long-lasting, direct bone-to-implant anchorage in man. ActaOrtho. Scand., 52(2):155-70, 1981.
2. ARAUJO, E. G.; CARVALHO, M. E. B.; BARCELOS, M. B. Reconstrução parcial de Pré-maxilacom enxerto ósseo pela técnica de Khoury para futura reabilitação oral com implante – relato de caso.Fibra + Odonto Revista Eletrônica do Curso de Odontologia, n.1, p.1-15, 2022.
3. Batista da Silva Júnior J, ENXERTO ÓSSEO PELA TÉCNICA DE KHOURY: um estudo derevisão narrativa, GOIÂNIA – GO 2022
4. FARDIN AC; JARDIM ECG; PEREIRA FC; GUSKUMA MH; Alessandra MarcondesARANEGA AM; GARCIA JÚNIOR IR. Enxerto ósseo em odontologia: revisão de literatura. InnovImplant J, Biomater Esthet, São Paulo, v. 5, n. 3, p. 48-52, set./dez. 2010.
5. González Fernández-Tresguerres, F. Leco Berrocal, MI. Fernández-Tresguerres Hernández-Gil. Regeneración ósea vertical y horizontal mediante la técnica de Khoury tras un fracaso implantológico. Cient. Dent. 2020; 17; 1; 35-40
6. Rogério Kato,Gaia Araujo E, Batista De Carvalho M, Benetti Barcelos M. Reconstrução Parcial DePré- Maxila Com Enxerto Ósseo Pela Técnica De Khoury Para Futura Reabilitação Oral Com Implante- Relato De Caso, Centro Universitário FIBRA
7. PEREIRA LAV; COSTA CFP; ROSA JCM. Biologia do enxerto ósseo autógeno: melhor em blocoou particulado/raspado, International Journal Implant News, 2020

8. Alves A F, Da Silva V D, Gavioli N. Enxerto Ósseos Pela Técnica de Khoury para Futura Reabilitação Oral com Implante: Revisão de Literatura

9. Silva M; Santana E J; Salvatori F M; Gabrielli V. Reabilitação total de maxila com enxerto intraoral: relato de caso. Rev. Assoc. Paul. Cir. Dent. vol.67 no.2 Sao Paulo 2013
10.
11. Hid M J, Beltrão C F, Furlani J C. Enxerto ósseo em bloco autógeno na maxila: relato de caso clínico. Associacão Paulista de Cirurgiões-Dentistas.

12. AYUB LG; NOVAES JÚNIOR AB; GRISI MFM; TABA JÚNIOR M; PALIOTO DB; SOUZA SLS. REGENERAÇÃO ÓSSEA GUIADA E SUAS APLICAÇÕES TERAPÊUTICAS. Braz J Periodontol - v 21, N 4, 24-3. 2011

13. GONZÁLEZ Fernández-Tresguerres, F. Leco Berrocal, MI. FernándezTresguerres Hernández-Gil, I. Carballido Fernández, J. Baca González, L. Torres García-Denche, J. Regeneración ósea vertical y horizontal mediante la técnica de Khoury tras un fracaso implantológico. Cient. Dent., v17;n 1, 35-40. 2020

FACSETE
FACULDADE SETE LAGOAS

Monografia intitulada "RECONSTRUÇÃO TRIDIMENSIONAL DE PRÉ-MAXILA COM ENXERTO ÓSSEO UTILIZANDO A TÉCNICA DE KHOURY: RELATO DE CASO" de autoria do aluno WILLIAM NIETO SALINAS.

Aprovada em ___/___/____ pela banca constituída dos seguintes professores:

Prof. Dr. Tárcio Hiroshi Ishimine Skiba

Prof. Esp. Bruno Costa Martins de Sá

Prof. Esp. Lucas Gabriel Carvalho de Souza

Porto Velho, 07 de novembro de 2024.

Faculdade Sete Lagoas - FACSETE
Rua Ítalo Pontelo 50 – 35.700-170 _ Sete Lagoas, MG
Telefone (31) 3773 3268 - www.facsete.edu.br