FACSETE - FACULDADE SETE LAGOAS

KARLA ROCHA MARTINS PACHECO

TRATAMENTO ORTODÔNTICO COM COMPROMETIMENTO DENTOALVEOLAR SUPERIOR COM USO DE ELÁSTICOS INTERMAXILARES: RELATO DE CASO

SETE LAGOAS/MG

2023

TRATAMENTO ORTODÔNTICO COM COMPROMETIMENTO DENTOALVEOLAR SUPERIOR COM USO DE ELÁSTICOS INTERMAXILARES: RELATO DE CASO

ORTHODONTIC TREATMENT WITH UPPER DENTOALVEOLAR COMPROMISE WITH THE USE OF INTERMAXILLARY ELASTICS: CASE REPORT

Karla Rocha Martins Pacheco[1]
Renata Torreão Viana de Melo Costa[2]

RESUMO

É cada vez mais frequente para o ortodontista, realizar tratamentos compensatórios para a correção das más oclusões apresentadas por seus pacientes, através de uma mecânica que seja eficiente e possibilite bons resultados e estabilidade em longo prazo. A mordida aberta anterior é um problema de oclusão de etiologia complexa e que ao longo do tempo foi sendo tratada devido a evolução e ao avanço dos tratamentos ortodônticos que acrescentaram de forma crucial a aplicabilidade do cuidado em muitas situações, mas para isso o ortodontista deve compreender cada situação em si, diagnosticar de forma correta e analisar as propriedades de cada tratamento para que os riscos e limitações sejam eliminados. A protrusão dentária é uma patologia tratada pela Odontologia e ocorre quando os dentes da frente no maxilar superior vêm mais para fora do que os inferiores. Esta patologia pode ser muito incômoda, tanto para adultos como crianças, uma vez que provoca problemas orais e estéticos. As pessoas que padecem desta patologia, normalmente, têm dificuldade em fechar bem os lábios e os dentes ficam mais salientes. O uso de elásticos em Ortodontia tem evoluído devido aos avanços tecnológicos e pelo desenvolvimento de materiais, de forma a aumentar sua aplicabilidade como auxiliares durante os tratamentos ortodônticos. Os elásticos intermaxilares é uma realidade comum e de suma importância na complementação da correção das más oclusões, principalmente, nos ajustes vertical (intercuspidação) e anteroposterior. O tratamento ortodôntico da mordida aberta em adulto somente com comprometimento dentário é considerado pelos ortodontistas como um procedimento simples. O presente relato de caso é apresentado um caso clínico de uma paciente classe I que apresentava overjet e que foi tratada com elásticos intermaxilares. O resultado obtido demonstra a necessidade de planos de tratamento individualizados e a importância dos conceitos biomecânicos para movimentar adequadamente os dentes.

Palavras-chave: Protrusão superior. Mordida aberta anterior. Elásticos intermaxilares.

ABSTRACT

It is increasingly common for orthodontists to carry out compensatory treatments to correct malocclusions presented by their patients, using mechanics that are efficient and allow for good results and long-term stability. Anterior open bite is

[1]Especializanda em Ortodontia pela Faculdade Sete Lagoas (FACSETE); Graduada em Odontologia pela UNIFOR, em 2015.
[2]Mestre em Odontologia pela Universidade Federal do Ceará – UFC, em 2023; Especialista em Ortodontia pela Faculdade Unissa de Sarandi, em 2009; Graduada em Odontologia pela Universidade Federal da Paraíba –UFPB, em 2003. Orientadora.

an occlusion problem of complex etiology that has been treated over time due to the evolution and advancement of orthodontic treatments that have crucially added to the applicability of care in many situations, but to achieve this the orthodontist must understand each situation itself, diagnose correctly and analyze the properties of each treatment so that risks and limitations are eliminated. Tooth protrusion is a pathology treated by dentistry and occurs when the front teeth in the upper jaw come out further than the lower ones. This pathology can be very uncomfortable for both adults and children, as it causes oral and aesthetic problems. People who suffer from this pathology usually have difficulty closing their lips tightly and their teeth become more protruding. The use of elastics in Orthodontics has evolved due to technological advances and the development of materials, in order to increase their applicability as aids during orthodontic treatments. Intermaxillary elastics are a common reality and extremely important in complementing the correction of malocclusions, mainly in vertical (intercuspation) and anteroposterior adjustments. Orthodontic treatment of open bite in adults with only tooth involvement is considered by orthodontists as a simple procedure. This case report presents a clinical case of a class I patient who had overjet and who was treated with intermaxillary elastics. The result obtained demonstrates the need for individualized treatment plans and the importance of biomechanical concepts to properly move teeth.
Keywords: Top protrusion. Anterior open bite. Intermaxillary elastics.

INTRODUÇÃO

O principal objetivo do tratamento ortodôntico é possibilitar que o paciente adquira características de normalidade à sua oclusão bem como o correto posicionamento dentário, com tudo é essencial a definição da estratégia de tratamento e uso de dispositivos mecânicos e acessórios para obtenção de resultados eficientes (Fernandes, 2017).

Rezende (2018) apontou que Angle em 1891, apresentou um estudo, baseando-se nas relações ântero-posteriores, classificou as maloclusões de acordo com a relação entre os primeiros molares permanentes superiores e inferiores, pois eles são os mais constantes em tomar sua posição normal nas arcadas, principalmente os superiores. Essa relação entre primeiros molares superiores e inferiores é conhecida como "chave de oclusão". Baseado nesse critério lançou a seguinte classificação: classe I, classe II e classe III. Na classe I, a consideração mais importante é que a relação mésio-distal entre os primeiros molares está correta, isto é, a cúspide mésio-vestibular do primeiro molar superior oclui na direção do sulco mésio-vestibular do primeiro molar inferior, à semelhança da relação encontrada nos casos de oclusão normal. Esses casos se caracterizam por apresentarem harmonia entre as arcadas, prevalecendo

apenas a desarmonia entre ossos e dentes, podendo provocar apinhamentos na região anterior.

Para Mercadante (2016), a hereditariedade interfere diretamente na morfologia dentofacial, pois mesmo que o indivíduo não sofra interferências ambientais e tenha um equilíbrio facial, essa morfologia pode apresentar variações quanto ao tipo facial, sendo classificados como: braquifacial, dolicofacial ou mesofacial.

Os indivíduos mesofaciais, que correspondem a face predominante na população, possuem dimensões horizontais e verticais correspondentemente proporcionais, enquanto que indivíduos braquifacias e dolicofaciais possuem características diametralmente opostas entre si, ou seja, o braquifacial é reconhecido pela altura facial anterior reduzida e uma face mais larga quando comparada com os indivíduos dolicofaciais. Estas características refletem evidentemente na morfologia das estruturas anatômicas faciais, visto que, dolicofaciais tem como características uma cabeça ovalada, comprida e estreita que não apresenta mandíbula marcada e os braquifaciais possuem um tipo de face mais curta, quadrada e ampla que apresenta mandíbula forte e marcada, onde o queixo é proeminente e o sulco mentolabial geralmente é marcado (Felizardo, 2019).

Na aplicação do tratamento de mordida aberta anterior (MAA) assim como na mordida cruzada posterior (MCP) e na sobressaliência, o Cirurgião-Dentista deve se pautar nas evidências científicas de acordo com o tipo de movimentação ou efeito desejado já que todo tratamento deve estar adequado a cada situação e paciente para que os resultados sejam individualizados e eficientes (Rocha, Rodrigues, 2017).

A mordida aberta anterior é um problema multifatorial, e é possível citar alguns dos fatores que influenciam no desenvolvimento dessa má oclusão, como: hábitos bucais de sucção, interposição lingual e deglutição atípica, respiração bucal e padrão de crescimento. Devido à ampla variedade etiológica, existem diversas formas de intervenções sendo essas divididas em 3 tipos de tratamentos diferentes: tratamentos funcionais, tratamentos ortodônticos e tratamentos cirúrgicos (Antoun *et al.,* 2018).

O diagnóstico é a etapa que mais deve ser fundamentada no período do tratamento. Quanto mais atentar-se para a identificação do problema em

questão, melhor será o prognóstico. A integração através de um planejamento vinculado a um plano de tratamento é extremamente essencial. O profissional deve buscar embasamento em características que se evidenciem alteradas, seja por parte da herança genética, dos dentes, de origem esquelética ou funcional. Tudo deve ser iniciado através do exame clínico e de uma documentação composta por exames complementares (Guedes-Pinto, Mello-Moura, 2017). Seguindo esses parâmetros, esse presente trabalho foi desenvolvido com o objetivo de descrever um caso clínico de tratamento ortodôntico de classe I em paciente braquifacial com protrusão superior. O caso foi tratado no curso de Especialização em Ortodontia da Faculdade Sete Lagoas (FACSETE).

DESENVOLVIMENTO

Relato de caso

Paciente A.V.R.F.C., com 12 anos e 02 meses de idade, procurou tratamento ortodôntico relatando queixa estética em relação à aparência do sorriso em virtude da mordida aberta anterior. Na análise clínica extrabucal inicial observou-se que a paciente apresentava uma simetria facial dentro dos padrões de normalidade, perfil reto, padrão suavemente horizontal e selamento labial passivo associado à mordida aberta anterior (Fig. 1 A-B-C).



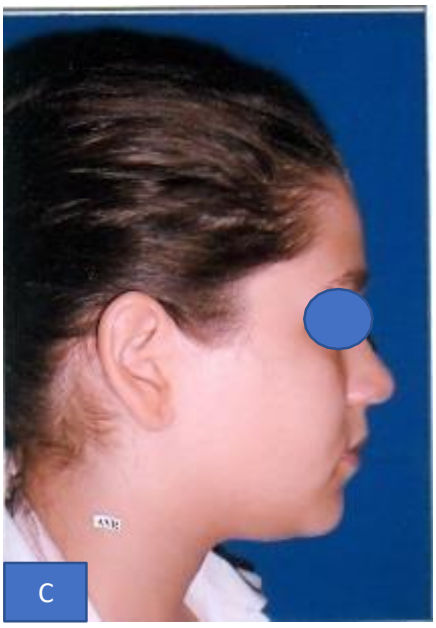

Figura 1: Fotos extrabucais A - frente, B - sorriso e C - perfil iniciais.

No exame clínico intrabucal inicial foi diagnosticado uma má oclusão de classe I, com moderado apinhamento dos incisivos superiores. Diagnosticou-se também um trespasse vertical negativo, como também a coincidência das linhas médias dentárias superior e inferior com o plano sagital mediano (Fig. 2ª-B-C-D-E).

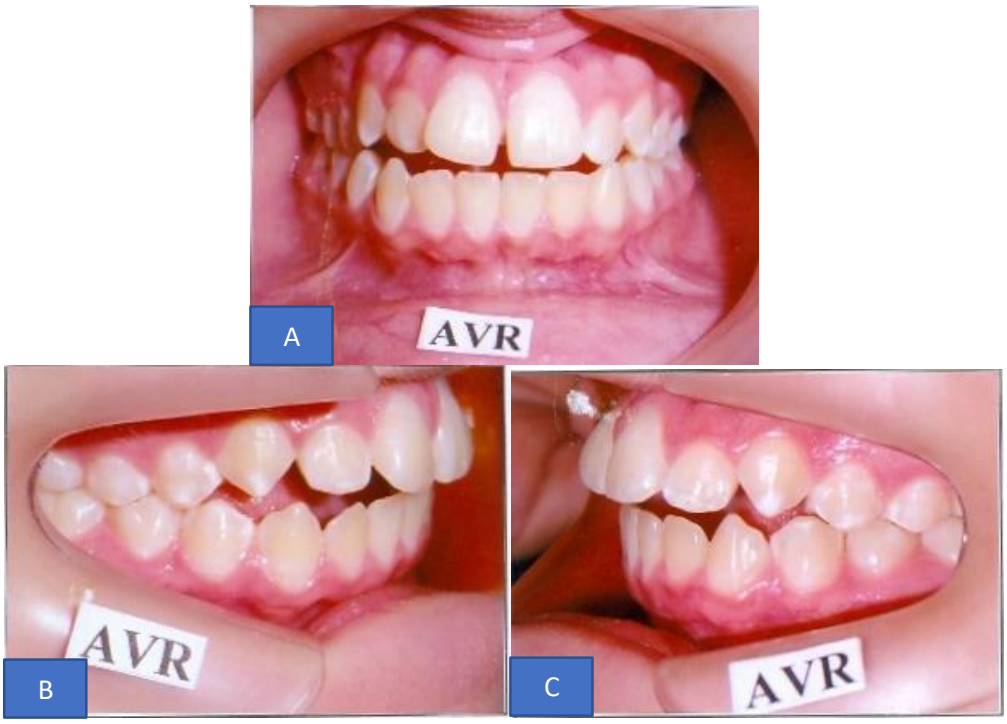

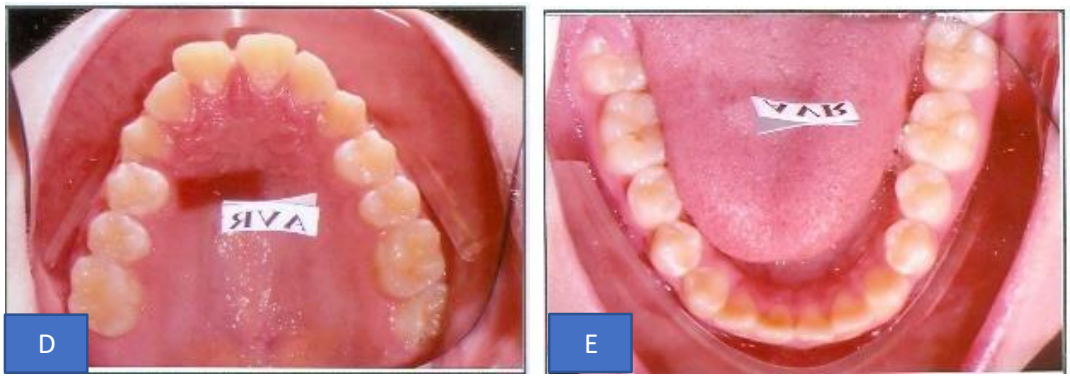

Figura 2: Fotos intrabucais iniciais A - frente, B - lado direito, C - lado esquerdo, D - oclusal superior e E - oclusal inferior.

Pela radiografia panorâmica inicial (Fig. 3) observa-se características de normalidade das estruturas dentoalveolares com a ausência dos elementos dentários terceiros molares superiores direito e esquerdo e inferior esquerdo (dentes 18, 28 e 38).


Figura 3: Radiografia panorâmica inicial.

Na telerradiografia inicial identificou-se um padrão suavemente horizontal, perfil suavemente convexo, trespasse vertical negativo (Fig. 04).


Figura 4: Telerradiografia de perfil inicial.

Neste caso clínico, visto que a paciente apresentava um padrão facial suavemente horizontal e um perfil desfavorável às extrações dentárias, optou-se pelo tratamento compensatório sem extrações. Inicialmente foi instalado um aparelho Quad Helix com mecânica de expansão, giro molar e torque. Por durante 3 meses de ativação, permanecendo por mais 3 meses como contenção. Realizou-se também a colagem dos bráquetes do tipo convencional, instalação de esporões linguais nos incisivos inferiores e elásticos intermaxilares verticais precoce.

Para auxiliar no fechamento da mordida aberta, as colagens dos bráquetes foram realizadas 0,5mm mais cervical em relação ao centro da coroa, de canino a canino de ambos os arcos, proporcionando uma extrusão dos dentes nesta região. Nas fases de alinhamento e nivelamento foi utilizado a seguinte sequência de fios de níquel-titânio (NiTi) .014", .016", .018" e .019"x.025" juntamente aos elásticos verticais anteriores precoces. Foram confeccionadas multi alças entre os dentes 12-13, 13-14, 14-15, 22-23, 23-24, 24-25 concomitante com elástico componente de classe I. Arco ideal com in set de laterais e off set no dente 13 com elástico de intercuspidação (Fig. 5). A paciente se encontra na fase de finalização com o fio 019"x.025" de aço inoxidável.

Pode-se observar que as maiores mudanças ocorridas foram dentárias, não havendo alterações nas características do padrão facial da paciente. A mecânica utilizada proporcionou a correção da mordida aberta anterior, harmonizando e melhorando a estética do sorriso no final do tratamento.

















Figura 5: Alinhamento e nivelamento, confecção de alças e uso de elásticos intermaxilares.

Discussão

A mordida aberta anterior (MAA), é a má oclusão que ocasiona um comprometimento estético e funcional e pode ser definida como a falta de contato entre os dentes superiores e inferiores, não havendo a sobreposição entre eles (Nakao *et al.,* 2016). Ela é frequentemente observada na região dos dentes anteriores, mas também pode ocorrer na região dos dentes posteriores (Verri *et al.,* 2017). A MAA de origem dentária, é reflexo de um mau posicionamento dos dentes causado por fatores externos/ambientais; quando de origem esquelética, ocorre por uma desordem óssea facial, levando ao crescimento vertical da face sendo influenciada pela genética do paciente (Silveira *et al.,* 2019).

Para traçar um plano de tratamento é necessário levar em consideração alguns fatores importantes que irão determinar a melhor maneira de intervir na abordagem da MAA, um dos pontos a se considerar é o sorriso gengival, uma exposição razoável incisivos e gengiva é considerada aceitável do ponto de vista estético ao contrário do excesso ou falta deles, isso nos dá uma noção da necessidade de intrusão ou extrusão de dentes anteriores (Cambiano *et al.,* 2018). E de acordo com Silva *et al.,* em 2019, o diagnóstico precoce da mordida aberta anterior é fundamental para impedir o agravamento dessa maloclusão, e/ou iniciar seu tratamento, com métodos preventivos e terapêuticos adequados. Sua etiologia é multifatorial, podendo ter origem em fatores hereditários e/ou ambientais. É importante diferenciar a mordida aberta anterior dentária da mordida aberta anterior esquelética, para que se estabeleçam as metas e

condutas de tratamento, pois ambas têm etiologias e características morfofisiológicas distintas, bem como tipos diferentes de tratamento.

Devido à complexidade dos fatores etiológicos da MAA, cada caso individual requer um exame cuidadoso e completo para formular um diagnóstico adequado e um plano de tratamento para cada paciente (Hamadi *et al.,* 2017). Por isso, vários tipos tratamentos têm sido utilizados para corrigir a MAA.

Maltagliati (2017) afirmou que, o uso dos elásticos intermaxilares no tratamento das discrepâncias ósseas data da década de 90 do século XIX, pioneiramente introduzida por Calvin Case em Chicago e Henry Baker, em Boston. No início começou a ser utilizados elásticos de borracha natural, posteriormente os elásticos começaram a ser produzidos com materiais sintéticos, livres de látex. O uso de elásticos intermaxilares é uma realidade comum e de suma importância na complementação da correção das más oclusões, principalmente, nos ajustes vertical (intercuspidação) e anteroposterior. De acordo com Cambiano (2018), os elásticos intermaxilares tem sido bastante utilizados no tratamento da MAA, sua mecânica funciona como força vertical promovendo a extrusão dos dentes envolvidos por ele corrigindo seu trespasse vertical.

Os Cirurgiões-Dentistas que atuam no tratamento da MAA devem conhecer todas as nuances, uso de força e medidas a serem tomadas, salientando que o tratamento dessa má oclusão deve ser precoce para gerar resultados mais eficientes. Geralmente, devido à discrepância óssea, utiliza-se elásticos intermaxilares, sem extrações e sem intervenção cirúrgica, buscando intervir na relação anteroposterior oclusal, melhorando o equilíbrio oclusal (Aragón *et al.,* 2017).

CONCLUSÃO

Após analisar os resultados obtidos, pode-se concluir que um bom planejamento ortodôntico e a colaboração do paciente garantem bons resultados ao final do tratamento ortodôntico. Uma mecânica ortodôntica correta utilizada no momento adequado proporciona melhoras tanto estéticas quanto funcionais ao paciente. O uso dos elásticos intermaxilares no tratamento de pacientes com

classe I dentária e protrusão dentária superior é muito eficaz quando ocorre uma excelente colaboração do paciente no uso destes acessórios.

REFERÊNCIAS

ANGLE, E. H. Protrusão forçada de dentes não irrompidos ou parcialmente irrompidos. **Dente Cosmos**. 1891 setembro; 33(9):743-746.

ANTOUN, T. R. A. et al. Mordida aberta anterior- uma revisão da literatura. **Rev. Odontol. Univ. Cid. São Paulo**, [s.l.], v. 30, n. 2, p. 190-199, 2018.

ARAGÓN ML, BICHARA LM, FLORES MC, ALMEIDA G, NORMANDO D. Efficiency of compensatory orthodontic treatment of mild Class III malocclusion with two different bracket systems. **Dental Press J. Orthod**. 2017; 22(6): 49-55.

CAMBIANO AQ, JANSON G, LORENZONI DC, GARIB DG, DÁVALOS DT. Tratamento não cirúrgico e estabilidade de um adulto com má oclusão mordida aberta anterior grave. **J Orthodont Sci** 2018 Feb; 7(2).

FELIZARDO, H. M. A. Estudo comparativo do padrão cefálico em pacientes do Instituto Mineiro de Pesquisa e Ensino Odontológico - IMPEO utilizando análise cefalométrica USP/UNICAMP simplificada. 2019. 47p. Trabalho de Especialização em Ortodontia.

FERNANDES, Aline Maria. Elásticos ortodônticos. Monografia apresentada ao Curso de Especialista Ortodontia da Faculdade CETRO. Belo Horizonte, 2017. Disponível em: https://faculdadefacsete.edu.br/monografia/files/original/07ada53fa0f0febf1eb8cb585b877bbd .pdf. Acesso em: nov. de 2023.

GUEDES-PINTO, Antônio Carlos; MELLO-MOURA, Ana Carolina Volpi. **Odontopediatria. 9 Edição**. Rio de Janeiro: Editora Santos, 2017.

HAMADI WA, SALEH F, KADDOUHA M. Orthodontic treatment timing and modalities in anterior open bite: Case series study. **The Open Dentistry Journal** 2017 Jun-Aug; 11(17): 1874-2106.

MALTAGLIATI, Liliana Ávila. Utilização dos elásticos intermaxilares nos estágios iniciais do tratamento ortodôntico. **Orthod. Sci. Pract**. 2017; 10(39). Disponível em: https://www.researchgate.net/profile/lilianamaltagliati/publication/319634430_utilizacao_dos_elasticos_intermaxilares_nos_estagios_iniciais_do_tratamento_ortodontico/links/5d9a377792851c2f70f20e9b/utilizacao-dos-elasticos-intermaxilares-nos-estagios-iniciais-do-tratamento_ortodontico.pdf. acesso em: nov. de 2023.

MERCADANTE, M. M. N. Etiologia das más oclusões dentais. In: VELLINI-FERREIRA, F. **Ortodontia: Diagnóstico e planejamento clínico. 7.ed**. cap. 12, São Paulo: Artes Médicas, 2016. p. 233- 252.

NAKAO TH, BERTOZ FA, OLIVEIRA DTN, BERTOZ APM, BIGLIAZZI R. Hábitos bucais como fatores de risco para a mordida aberta anterior: Uma revisão de literatura. **Rev Odontol Ara** 2016 Mai-Ago; 37(2): 9-16.

REZENDE, Thamires Guimarães, et al. A classificação de Angle. Uma revisão de literatura. Disponível em: http://www.revista.universo.edu.br/index.php?journal=1reta2&page=article&op=viewArticle &path%5B%5D=7800, Acesso em: nov. de 2023.

ROCHA AS, RODRIGUES AA. Tratamento da Mordida Aberta e Utilização de Mini-Implante na Ortodontia: Uma Revisão Integrativa. **Rev Cient Multi Núcleo do Conhecimento**. 2017, 7(2): 235-244.

SILVA BC, SANTOS DCL, FLAIBAN E, NEGRETE D, SANTOS RL. Mordida aberta anterior - origem e tratamento. **Rev. Odontol. Univ. Cid. São Paulo** 2019 jan-mar; 31(1): 68-73.

SILVEIRA CAS, ALMEIDA JPC, COXIPONÉS CD, FLORES GBP, BRANCHER SP, et al. Tratamento da mordida aberta anterior – Revisão de literatura. **RFO UPF** 2019 Set-Dez; 24(3): 460-8.

VERRI ACG, LEMOS CAA, CRUZ RS, ARAÚJO CAM, SHIBAYAMA R, et al. Tratamento da mordida aberta anterior dentoalveolar e reeducação da postura lingual: Relato de caso clínico. **Arch Health Invest** 2017; 6(9): 423-30.

FACSETE
Faculdade Sete Lagoas
Portaria MEC 278/2016 - D.O.U. 19/04/2016
Portaria MEC 946/2016 - D.O.U. 19/08/2016

Karla Rocha Martins Pacheco

Tratamento ortodôntico com comprometimento dentoalveolar superior com uso de elásticos intermaxilares: relato de caso

Trabalho de conclusão de curso de especialização *Lato Sensu* da Faculdade Sete Lagoas, como requisito parcial para obtenção do título de especialista em Ortodontia.

Área de concentração: Odontologia.

Aprovada em 10/09/2023 pela banca constituída dos seguintes professores:

Profª Renata Torreão Viana de Melo Costa - Orientadora

Profª Antônia Laura Araujo Carvalho - Examinador(a)

Prof. Rafael Douglas Lima Gonçalves - Examinador

Fortaleza, ___de Setembro de 2023.