FACSETE

ESPECIALIZAÇÃO EM IMPLANTODONTIA

PLANEJAMENTO CIRÚRGICO PROTÉTICO NA IMPLANTODONTIA

Aline Jardim da Silva

Santos - SP

2021

PLANEJAMENTO CIRÚRGICO PROTÉTICO NA IMPLANTODONTIA

Aline Jardim da Silva

Monografia apresentada como parte de requisitos da obtenção do título de especialista do curso de pós graduação da ABO – Associação Brasileira de Odontologia.

Orientador: Prof. Eduardo Mongolin

Santos – SP

2021

Silva, Aline Jardim

Planejamento Cirúrgico Prótetico na Implantodontia / Aline Jardim da Silva, 2021

40 fls.

Monografia apresentada para conclusão de curso de Especialização em Implantodontia FACSETE – FACULDADE SETE LAGOAS, 2020

Orientador: : Prof. Eduardo Mongolim

1. Planejamento Reverso 2. Implante 3. Reabilitação

RESUMO

O objetivo deste trabalho é de analisar a importância do planejamento reverso em implantodontia, com a evolução da odontologia, as reabilitações orais tem atingido grande destaque na implantodontia, principalmente quando se trata de elementos unitários a serem repostos, pois desse modo é possível substituir cada elemento perdido com implante no respectivo espaço onde houve a perda dental. O correto planejamento protético prévio auxiliará na decisão pelo ideal procedimento cirúrgico a ser realizado. Torna-se imperativo que o planejamento tenha inicio com a construção de próteses diagnósticas em que os requisitos estéticos e funcionais sejam atingidos e estas, sendo reproduzidas, transformam-se em guias cirúrgicas, as quais servirão de orientação nas etapas subseqüentes. A guia cirúrgica é um referencial para que se consiga alcançar no planejamento protético uma biomecânica satisfatória.

Palavra – chave: implante, planejamento reverso, reabilitação

ABSTRACT

The objective of this work is to analyze the importance of reverse planning in implantology, with the evolution of dentistry, oral rehabilitation has achieved great prominence in implantology, especially when it comes to unitary elements to be replaced, because in this way it is possible to replace each element lost with implant in the respective space where the tooth loss occurred. The correct prior prosthetic planning will assist in the decision for the ideal surgical procedure to be performed. It is imperative that planning begins with the construction of diagnostic prostheses in which the aesthetic and functional requirements are met and these, being reproduced, become surgical guides, which will serve as guidance in the subsequent steps. The surgical guide is a reference for achieving satisfactory biomechanics in prosthetic planning.

Keyword: implant, reverse planning, rehabilitation

SUMÁRIO

1 INTRODUÇÃO 07
2 PROPOSIÇÃO 09
3 REVISÃO DE LITERATURA 10
3.1 HISTÓRICO DO PACIENTE 10
3.2 EXAME INTRA ORAL E EXTRA ORAL 13
3.3 EXAMES RADIOLÓGICOS E DE IMAGEM 15
3.4 BIOSSEGURANÇA EM IMPLANTODONTIA 19
3.5 INDICAÇÕES E CONTRA INDICAÇÕES DOS IMPLANTES 20
3.6 HIGIENE ORAL 22
3.7 TIPOS ÓSSEOS 22
3.8 ESPAÇO PROTÉTICO 24
3.9 SELEÇÃO DOS IMPLANTES E POSIÇÃO IDEAL 24
3.10 MODELOS DE ESTUDO E CONFECÇÃO DO GUIA CIRÚRGICO 25
3.11 GUIA CIRÚRGICO UTILIZADO DO CAD/CAM 32
4 DISCUSSÃO 34
5 CONCLUSÃO 37
REFERÊNCIAS BIBLIOGRÁFICAS 38

1. INTRODUÇÃO

Um dos grandes objetivos da Odontologia é restituir ao paciente a função, o contorno, a estética, a fonética, o conforto e, sobretudo, a saúde bucal (Neves,2001). Porém, na Odontologia tradicional, quanto mais desdentado for o paciente mais difícil será alcançar plenamente esse objetivo. A implantodontia, propiciada a partir da técnica da osseointegração, veio suprir essa grande lacuna na Odontologia. Os avanços científicos e tecnológicos nessa área conduzem a resultados cada vez mais satisfatórios, tanto para o dentista quanto para o paciente edêntulo (Neves, 2001)

Os implantes podem ser a melhor ou a pior escolha para o paciente, dependendo dos cuidados no planejamento, que deve seguir a clássica rotina: história médica e odontológica do paciente, exame clínico, modelos de estudo, enceramento de diagnóstico, diagnóstico por imagem e avaliação da relação osseo-alveolar remanescente e reabilitação protética. (DINATO, 2005)

O termo osseointegração foi utilizado pela primeira vez em 1952 por Per Ingvar Branemark, tema amplamente pesquisado e divulgado até os dias atuais sendo definido como uma conexão direta, estrutural e funcional entre o osso vital organizado e superfície de um implante de titânio capaz de receber carga funcional (FERREIRA, 2007). Inicialmente indicados para solucionar problemas de edentulismo total inferior, Branemark et al. (1977) propuseram a fixação de seis implantes na região interforaminal para suportar uma estrutura protética de 12 elementos (protocolo). Gradativamente outras opções de tratamento com implantes foram ganhando espaço, com possibilidade de fixação em qualquer parte da cavidade oral, desde que tivesse quantidade e qualidade óssea suficiente para realização.

As indicações para colocação de implantes são: ausência unitária de dente, ausência parcial de dentes, ausência completa de dentes, pacientes com controle deficiente da musculatura oral, insatisfação do paciente em relação à prótese total (Neves, 2001).

O objetivo do tratamento restaurador, através de implantes osseointegráveis, é o de preservar a integridade das estruturas nobres intrabucais além de recuperar a estética e a funcionalidade do sistema estomatognático de acordo com a satisfação objetiva e subjetiva do paciente tratado (NEVES et al., 2006).

Para se obter o sucesso do tratamento com implantes, tanto para o profissional quanto para o paciente, faz-se necessário um criterioso planejamento cirúrgico protético (SARTORI, 2004). Esses objetivos só poderão ser alcançados através de um planejamento multidisciplinar antes da colocação do implante, ou seja, existe a necessidade de se ampliar à visão técnica, vislumbrando o resultado final do tratamento reabilitador através de um planejamento prévio. Da mesma forma, a apresentação da proposta de tratamento ao paciente também proporcionará a este o bem-estar psicológico (NEVES et al., 2006).

Dentro do planejamento, em primeira análise, deverá ser verificada a disposição biológica do caso, seja de ordem geral ou localizada como também as de ordem social e econômica que deverão ser consideradas e correlacionadas. O paciente a ser submetido a implante dentário deverá ser submetido à avaliação médica, avaliação odontológica através do exame clínico, exame radiográfico (periapical, panorâmico, oclusal, lateral (perfil), tomografia computadorizada), modelo de estudo (montado em articulador), documentação fotográfica. Diante de um paciente edêntulo, o profissional deve preocupar-se também com os problemas psicológicos que a perda dental ocasionou ao paciente (CARVALHO et al., 2006)

É de fundamental importância mostrar e discutir com o paciente a previsão do resultado e as possíveis limitações do caso antes da reabilitação. A pré visualização do tratamento pode ser realizada através de enceramento diagnóstico e mockup (HADDAD et al., 2008; ALVES et al., 2016).

Nary Filho et al. (2002) esclarecem que nos casos em que constata-se que a reabilitação protética não se mostra ideal em relação à expectativa do paciente, será necessária a indicação de procedimentos de reconstrução que podem ser: cirurgias ortognáticas, ortodontia, cirurgias periodontais, enxertos ou outros procedimentos. Assim, o objetivo deste estudo é fazer uma revisão da literatura para analisar a importância do planejamento reverso em implantodontia.

2. PROPOSIÇÃO

A proposta deste trabalho é descrever a importância do planejamento em reabilitações orais com implantes antes de suas instalações, analisando, discutindo e nomeando as principais fases do planejamento, desde a anamnese do paciente até a marcação da cirurgia.

3. REVISÃO DE LITERATURA

BORNSTEIN (2008) e KLOKKEVOLD (2007) ressaltam que a reabilitação oral com implantes se tornou corriqueira nos consultórios com a previsibilidade de sobrevida, conservação de estruturas adjacentes e também conservação de elementos dentários próximos aos implantes. Considerando todos os tratamentos com implantes relataram sucesso próximo a 90%. Contudo, apesar do índice alto de sucesso, temos que lembrar que a possibilidade de insucesso existe e pode comprometer todo tratamento proposto ao paciente.

FERNANDES (2009) descreveu a importância de delimitar os riscos e as contraindicações da colocação de implantes logo no início, isto é, durante a elaboração de um plano de tratamento correto e apropriado a cada paciente sendo de responsabilidade do dentista fazer uma avaliação meticulosa da condição integral de saúde do paciente.

De acordo com MEZZOMO (2010) e DONADO (2008) para o planejamento de uma reabilitação oral com implantes precisamos primeiramente saber quais pacientes estão aptos a receber os implantes e quais não estão, as indicações e contraindicações.

3.1 HISTÓRICO DO PACIENTE E ANAMNESE

Segundo Carvalho et al. (2006) é de responsabilidade do implantodontista a obtenção da maior quantidade de informações possíveis para se poder chegar a um correto planejamento, tanto cirúrgico como protético e também, obter um prognóstico confiável a respeito do tratamento, para isso, o especialista em implantodontia deve saber distinguir quais informações são verdadeiramente importantes e com influência direta em seu planejamento das informações que tem menos importância dentro do plano de tratamento de um determinado paciente.

O risco cirúrgico, relacionado a fatores endógenos, pode ser minimizado através da realização de uma anamnese bem feita, aplicação de um questionário para avaliação do estado de saúde do paciente; avaliação médica, solicitação de exames pré-operatórios, utilização de medicação pré cirúrgica, diagnóstico e atendimento às emergências médicas, incluindo, ainda, histórias de patologias pregressas, história social, familiar e um interrogatório sobre a saúde sistêmica e os hábitos de vida (Neves, 2001).

Na historia médica, deve-se observar se o paciente esta em tratamento médico, se faz uso de alguma medicação, se tem história de enfermidade: importantes como febre reumática, cardiopatia, diabete , coagulopatia, doenças dos sistemas renal, gastro-intestinal, respiratório, endócrino ou nervoso, alergias ou sensibilidades a drogas ou ainda s e apresenta vícios como drogas, álcool, fumo ou substancias químicas e se faz tratamentos psicológicos. Caso exista um ou mais comprometimentos sistêmicos, é interessante solicitar avaliação médica pois o plano de tratamento poderá ser drasticamente alterado ou, em situações extremas, contra-indicado (Carvalho 2002, Vasconcelos et al. 2002 , Sonis et al ., 1995, Sugerman e Barber, 2002).

Em uma situação ideal, a solicitação de exames laboratoriais complementares ao diagnóstico deve ser adotada como rotina na clínica odontológica, especialmente em especialidades que envolvam intervenções cirúrgicas como a implantodontia (Teixeira, 2006). O hemograma completo com solicitações adicionais de níveis séricos de glicose, cálcio, fosfato, PTH (paratohormônio), fosfatase alcalina, entre outros, fornece informações preciosas sobre a condição de saúde sistêmica do paciente em relação ao metabolismo ósseo e ao potencial de cicatrização do paciente. Também, qualquer dúvida sobre possíveis alterações de saúde pesquisadas através do histórico médico devem ser observadas por meio de exame específico e discutidas com o profissional médico especialista (Teixeira, 2006)

Moy et.al., (2005), avaliando pacientes tratados com implantes de janeiro de 1982 a janeiro de 2003, no que concerne aos fatores de risco associados aos implantes, detectaram que a idade avançada foi considerada como fator de risco importante como também fumantes, diabéticos, irradiados de cabeça e pescoço e pacientes submetidos a terapias a base de estrógeno pós-menopausa. Contudo, verificaram que nesse grupo de pacientes, a falha de implantes foi baixa, não havendo uma contra-indicação absoluta para a colocação de implantes, no entanto, deverá ser informado ao paciente no plano de tratamento o fator de risco existente para o devido consentimento. Deste modo pacientes, portadores de enfermidades, como osteoporose, diabetes, discrasias sangüíneas e idade avançada não são contra-indicações absolutas, e, sim, relativas, pois todas elas no que diz respeito ao estado de saúde geral são passíveis de melhora, enquanto que o fator idade hoje é visto no seu aspecto biológico e não mais, como outrora, no seu aspecto cronológico. Isto quer dizer que em um indivíduo, gozando de uma boa condição física, embora com idade cronológica avançada, é perfeitamente viável a colocação de implantes. Já os fatores de ordem locais, que serão

observados no exame intra e extra-oral associados à análise de modelos diagnósticos e exames radiográficos proporcionarão ao profissional definir o plano de tratamento ideal para o caso.

O paciente diabético apresenta um alto risco de complicações pré - operatórias, pela possibilidade de hipoglicemia, com potencial fatal. A hipoglicemia pode ocorrer por excesso de insulina ou drogar hipoglicemiantes, dieta inadequada e também pelo stress cirúrgico. Em todos os casos o médico deve ser consultado a respeito do estado geral do paciente e, juntamente com o cirurgião-dentista, deve programar o melhor protocolo medicamentoso para o paciente. No diabético, é interessante realizar a cirurgia para inserção do implante acompanhada de cobertura antibiótica, diminuindo o risco de infecção e aumentando o potencial de cicatrização. Isso deve ser feito somente se a diabetes estiver sob controle via medicação e/ou dieta, se não estiver compensado a cirurgia deve ser adiada (Lindhe, 1997; Neves, 2001).

O tratamento não deve ser indicado para pacientes portadores de doenças sistêmicas, como câncer e Aids, inclusive os HIV-soropositivos, uma vez que o tratamento pode resultar em complicações futuras, devido à deficiência dos mecanismos de defesa imunológicos. O risco de infecções aumenta, havendo prejuízo na cicatrização ao redor do implante (Lindhe, 1997).

Em pacientes com osteoporose parece não haver uma base científica que contra-indique a instalação de implantes dentários. Pesquisas realizadas em coelhos e ratos sugeriram que o osso esteriótipo pode afetar a consolidação do tecido ósseo ao redor dos implantes dentários, especialmente em relação ao osso esponjoso, mas que a osseointegração pode ser obtida mesmo em osso estereótipo (Neves, 2001).

O sucesso da implantodontia na atualidade há muito deixou de ser, apenas, a manutenção dos implantes no arco dentário, mas, sim, todo um funcionamento harmônico do elemento artificial que inclui obviamente a dinâmica oclusal, uma estética coerente e conforto ao paciente. Não é menos verdade que a interação multidisciplinar num tratamento reabilitador tão abrangente como é, através de implantes, merece uma atuação efetiva e bem embasada, seguindo, portanto o mapa do planejamento antecipadamente programado (CARVALHO et al., 2006.).

3.2 EXAME INTRA ORAL E EXTRA ORAL

O exame clínico deverá ser realizado, observando-se não somente as estruturas e os tecidos intrabucais como também a face, possíveis assimetrias e cadeias de linfonodos por meio da palpação para averiguar algumas alterações inflamatórias ou de origem infecciosa, associando-se, neste exame, sempre os exames radiográficos e os de imagem com complementares. As lesões de tecido mole, a presença de fistulas, a condição periodontal, a higiene bucal, os desgastes de cúspides ou bordas incisais dos dentes, como também, a condição das próteses existentes, seu estado de conservação e o questionamento sobre o grau de contentamento com elas (CARVALHO et al., 2007).

Precisamos ter uma visão geral das condições clínicas apresentadas pelo paciente candidato á implantodontia. É nesta fase do tratamento que vamos identificar o que ocasionou a perda dos elementos dentais, o que o paciente espera do tratamento a ser proposto e certificarmos de sua saúde e higiene bucal (Quadro 2) (Neves, 2001).

EXAME EXTRA ORAL	EXAME INTRA ORAL
Simetria facial	Cárie dental
Dimensão vertical de oclusão	Padrão de desgaste oclusal
Linha do sorriso	Próteses/ restaurações
Palpação dos mm da mastigação	Doenças da polpa
E gânglios linfáticos	Mobilidade dental
Movimentos Mandibulares	Dentes fraturados
ATM	Hábitos oclusais
	Relações maxilares
	Distância intermaxilar
	Posição do dente e alinhamento

Quadro 2 - Exame extra-oral e intra-oral - Fonte: Neves, 2001, pág 90

Nos tecidos moles intra-orais, a presença ou a ausência de mucosa queratinizada, tecido pendular, fibroses cicatriciais e freios ou bridas com 19 inserção muito próxima ao implante são exemplos de condições que podem influenciar diretamente no desempenho estético-funcional da prótese. É fundamental também o entendimento de que o resultado

estético-funcional final da arquitetura da mucosa periimplantar depende fundamentalmente da presença de suporte ósseo adequado sob a mucosa, como também a colocação adequada do implante, principalmente em relação às distâncias entre dente-implante e o espaço biológico tecidual (Teixeira, 2006).

De acordo com LABANCA et al. (2012) o volume ósseo disponível e a qualidade do osso influenciam no resultado final da reabilitação oral com implantes. A taxa de sucesso dos implantes pode ser afetada por isso, pelo tipo de edentulismo e localização das regiões edêntulas onde os implantes serão colocados. A principal causa de diferença nas taxas de sucesso entre a maxila e a mandíbula é a qualidade óssea. Sendo assim, a colocação de implantes em osso de baixa qualidade leva a resultados menos previsíveis. Isto deve-se ao fato da fraca qualidade óssea proporcionar uma estabilidade primária inadequada, o que pode resultar em micro movimentos e no fracasso do implante. No que à anatomia diz respeito, também estão descritas na literatura diferentes taxas de sucesso para a colocação de implantes. Enquanto na zona da sínfise mandibular se prevê 99% de sucesso, nas zonas posteriores do maxilar superior essa taxa é substancialmente inferior.

Patologia de tecido mole, estomatite herpética, candidíase, estomatite induzida pelo uso de prótese total, hiperplasia gengival, granulomas etc, são condições inflamatórias negativas para a inserção do implante (Neves, 2001). Em relação aos tecidos duros, o exame clínico pode fornecer informações gerais sobre o nível de reabsorção do osso alveolar, a estimativa sobre a espessura aproximada do rebordo edêntulo, as áreas retentivas em ambas as arcadas, reabsorções tipo lâmina de faca em zonas anteriores, a presença de tórus, entre outras características (Teixeira, 2006). Uma avaliação cuidadosa das áreas edentadas e que terão dentes repostos por pônticos em casos de próteses fixas assume grande importância, principalmente nos casos onde a estética está envolvida. Deve-se avaliar as características do rebordo e a possível necessidade de correção cirúrgica com finalidade protética (Telles, 2006).

Com freqüência os implantes são usados para substituir os incisivos laterais ausentes congenitamente. Entretanto, estas restaurações necessitam da ortodontia, cirurgia e prótese. Ocasionalmente situações podem estar presentes, como falta de espaço vestíbulo-lingual da crista alveolar, ápices das raízes muito próximas dos dentes adjacentes ao espaço protético, inversão das papilas após ortodontia. Por isso mesmo os profissionais integrados entre si poderão otimizar o resultado final (KOKICH,2004). Segundo Askary (2003), as restaurações estéticas suportadas por implantes no maxilar anterior apresentam vários desafios clínicos aos

dentistas, dentre eles a necessidade de preservar ou restaurar a arquitetura periimplantar do tecido mole e do tecido duro em torno do local de implante CARVALHO et al., 2007).

Deve-se observar nos dentes vizinhos ao sítio do implante se há presença de lesão ou fístula endodôntica, cistos ou granulomas, se houver estas devem ser tratadas antes da implantodontia (Neves, 2001).

A doença periodontal não é só responsável pela perda do elemento dental, como também é uma grande responsável por alta incidência de infecção e redução do índice de sobrevivência dos implantes. Deste modo, a doença periodontal deve estar plenamente controlada antes da implantodontia (Neves, 2001).

3.3 EXAMES RADIOLÓGICOS E DE IMAGEM

Pode-se utilizar de diversos exames radiográficos desde a radiografia periapical ate a tomografia computadorizada. 0 objetivo de exame radiográfico é avaliar a estrutura óssea, a relação da área desdentada com estruturas anatômicas, perdas ósseas, lesões periapicais e outras alterações das estruturas mineralizadas da cavidade bucal. Estas observações poderão ser feitas de uma forma geral por meio das radiografias panorâmicas e com detalhes, em áreas menores, com as radiografias periapicais. Deve-se salientar que as radiografias panorâmicas apresentam uma distorção tanto no sentido horizontal como vertical e que o coeficiente de distorção devera ser fornecido pelo Radiologista. Os sistemas de implantes tem uma transparência com distorção d e 25% a 30% que deve ser sobreposta a radiografia panorâmica, dando ao profissional uma melhor condição de planejamento do comprimento do implante. Outro dado e que as radiografias periapicais e panorâmicas oferecem apenas duas dimensões para a implantodontia : as medidas horizontais e as verticais; enquanto que as medidas de espessura são conseguidas somente pela tomografia linear ou a computadorizada (Carvalho, P. S).

Frederiksen (1995) conceituou a interpretação radiográfica como um dos mais importantes passos na avaliação pré e pós operatória dos implantes osseointegrados. Entre as técnicas disponíveis atualmente, nenhuma pode ser considerada a modalidade ideal. Deve-se lançar ao da combinação de diferentes técnicas, de acordo com a complexidade e a peculiaridade de cada caso, visando alcançar os melhores resultados com o mínimo custo financeiro e a menor dose de radiação possível.

A radiografia panorâmica deveria ser a primeira escolha para uma avaliação inicial em todos os casos. Possuindo um relativo baixo custo, expondo o paciente a uma pequena dose de radiação e sendo facilmente obtida, fornece uma visão geral da maxila e da mandíbula, detectando alterações patológicas e limitações anatômicas. A partir das informações obtidas neste exame inicial e levando-se em consideração o exposto acima, cabe ao profissional selecionar o melhor ou os melhores métodos de diagnóstico por imagem para o caso em questão (Telles, 2006).



Figura – Panorâmica de paciente

As panorâmicas mostraram uma visão generalizada dos dentes, maxilares e regiões adjacentes, como fossa nasal, seios maxilares, cavidades articulares, canal mandibular e forame mentoniano, sem, entretanto, oferecer imagens detalhadas dressas estruturas (Lindhe, 1997; Misch, 2000).

Pacientes que necessitam a colocação de implantes simples podem se beneficiar de radiografias 2D em conjunto com o guia cirúrgico tradicional. Esta abordagem simples é a mais adequada para pacientes sem limitações anatômicas em relação à altura e densidade óssea, a patologias, a arranjos espaciais e/ou qualquer outra restrição anatômica que comprometa a colocação adequada do implante. No entanto, a representação 2D é um fator limitante para a interpretação anatômica e para o planejamento cirúrgico de casos avançados de implantes que podem se beneficiar com a tecnologia computadorizada, prototipagem rápida do modelo ou perfurações informatizadas. Estes avanços têm 18 dado aos dentistas

sofisticadas ferramentas para melhorar o desafio da colocação de implantes em casos complexos (JABERO, SARMENT, 2006)

Atualmente vive-se uma nova era no planejamento cirúrgico-protético: as chamadas cirurgias virtuais guiadas e o estrondoso desenvolvimento da imaginologia, mostrando ser possível materializar na escala de 1:1 as estruturas anatômicas assim como as imagens volumétricas, cujo nome genérico foi denominado "prototipagem rápida biomédica" (CHILVARQUER et al., 2007). Entre as vantagens observadas, vale salientar a menor morbidade, menor tempo cirúrgico, maior previsibilidade e facilidade na realização do procedimento cirúrgico (VIANA NETO et al., 2009).

Outro recurso auxiliar é a tomografia computadorizada, que fornece as imagens radiográficas de seção transversal e facilitam a avaliação apropriada dos locais potenciais para colocação de implantes (IPLIKCIOGLU; AKCA; CEHRELI, 2002).

A realização da tomografia computadorizada (TC) associada à conversão de imagens, aplicadas em softwares específicos, possibilita um planejamento virtual do ato cirúrgico, tornando possível visualizar em modelo tridimensional a relação dos implantes com a anatomia do paciente. Além da segurança no procedimento e na previsibilidade do caso, a cirurgia guiada sem retalho é uma técnica pouco invasiva, sendo o guia cirúrgico posicionado diretamente na mucosa, e somente o tecido por onde passam os implantes é removido (NASCIMENTO NETO et al., 1997).

Apesar de ser o melhor método na fase de planejamento, a tomografia computadorizada é praticamente contra-indicada após a colocação dos implantes, em função dos artefatos de técnica criados pelo metal dos implantes. A tomografia convencional possui um custo elevado para ser 28 utilizada em exames periódicos e não tem a capacidade de mostrar toda a área ao redor dos implantes. Desta forma, o acompanhamento dos pacientes é mais bem executado por meio de radiografias intra-orais e panorâmicas, apesar de suas limitações (Telles, 2006). Outro exame de imagem indicado nesse momento seria a radiografia com subtração digital, na qual o computador digitaliza e manipula as imagens radiográficas para "subtrair" os detalhes indesejados do fundo entre duas imagens, de modo a produzir uma imagem clara (Reddy 1993).

É somente por meio da tomografia computadorizada e de suas imagens tridimensionais que se pode analisar as estruturas anatômicas internas com pouca distorção e sem superposição de imagens, selecionar pontos anatômicos a serem observados com mais

acuidade, definir a angulação necessária para a colocação do implante e avaliar mais precisamente o volume ósseo das estruturas anatômicas (Sahuinco & Souza, 2006).

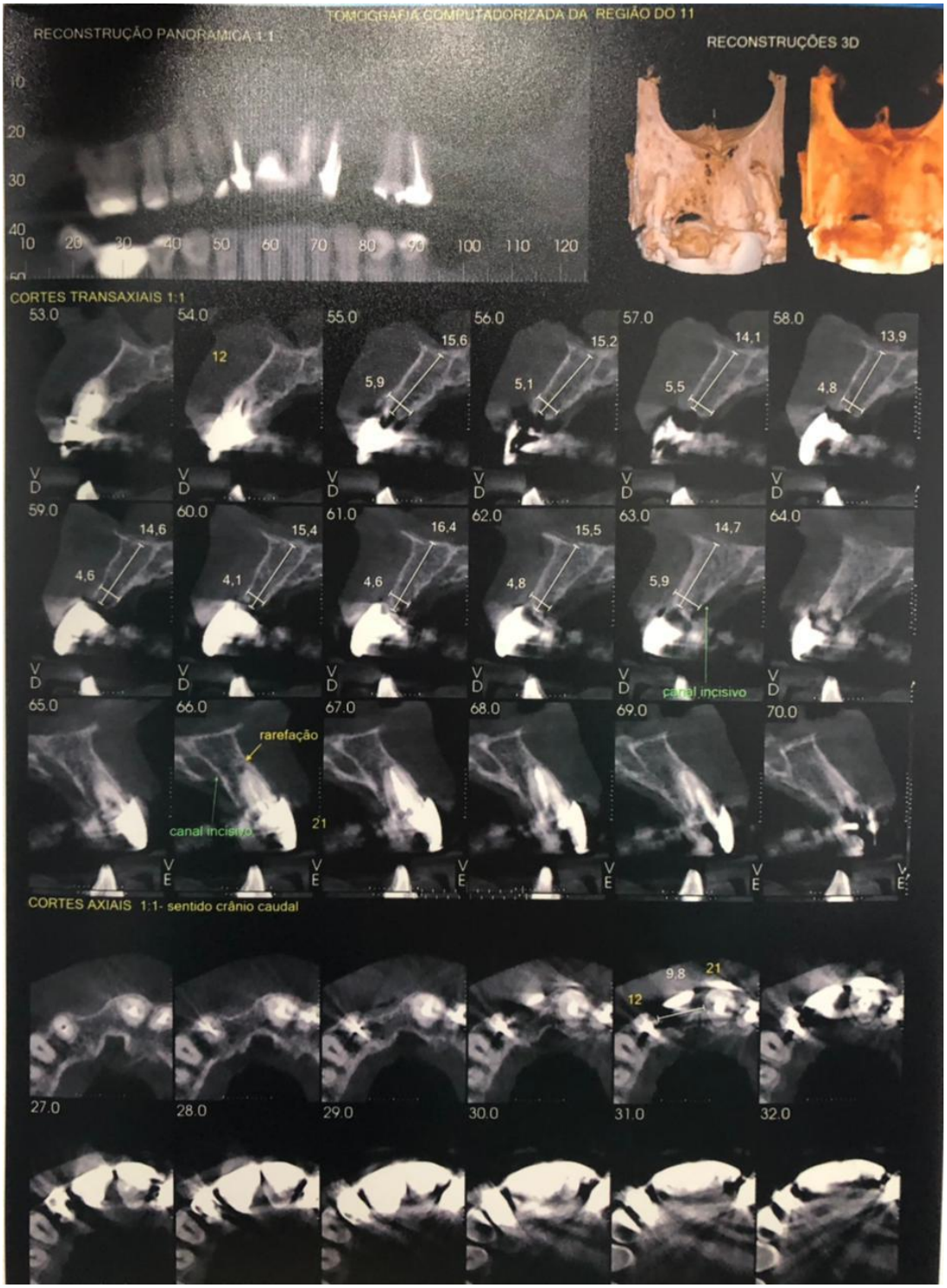

Figura – Tomografia Computadorizada

As fotografias intra e extra-bucais de acordo com NETO (2013) são importantes auxiliares no diagnóstico e no planejamento do caso. São também importantes ferramentas para demonstrar e esclarecer ao paciente as particularidades relativas ao seu tratamento. Um protocolo fotográfico deve ser estabelecido e efetuado para registrar e auxiliar na identificação de anormalidades passíveis ou não de correção.



Figura – Conjunto de fotografias intra e extra bucais para planejamento

3.4 BIOSSEGURANÇA EM IMPLANTODONTIA

Segundo GABRIEL et al, em se tratando de segurança no momento da técnica, torna-se importante também levar em consideração o controle da infecção cruzada, pois quando negligenciado, implica em risco de infecção aos pacientes. Com base nisso, surge a preocupação de como proporcionar esse controle quando da utilização dos guias cirúrgicos, ou seja, a total eliminação de microrganismos da superfície do mesmo, mantendo assim, a cadeia asséptica.

Tendo o conhecimento da importância de manter a assepsia em todos os passos de uma cirurgia para colocação de implantes dentários e da necessidade de manter a dimensão exata do guia cirúrgico, torna-se a esterilização por calor úmido o método mais indicado e seguro de esterilização. Após a autoclavagem, tanto o guia inferior quanto o superior apresentaram alteração de coloração que segundo o fabricante é normal, porém, não houve alteração dimensional significativa nos guias cirúrgicos prototipados após a autoclavagem,

garantindo assim, maior segurança para o profissional e para o paciente. (GABRIEL et al, 2011)

3.5 INDICAÇÕES E CONTRA INDICAÇÕES DOS IMPLANTES

A cirurgia de implantes osseointegrados é uma opção de tratamento para qualquer pessoa, independente de sexo ou idade. As exceções para este tratamento são pacientes com doenças crônicas e incontroláveis ou 30 anormalidades das membranas mucosas e/ou ósseas. O tratamento com implantes osseointegrados é ideal para pacientes que não podem usar próteses completas e que tenham osso adequado para a inserção de implantes (Hobo et al., 1997).

As indicações dos implantes osseointegrados podem ser divididas didaticamente em 4 grupos distintos (Teixeira, 2006):

1. Edentulismo parcial e total;

2. Confecção de elementos unitários. Pelo custo biológico de uma prótese convencional em relação à remoção de estrutura dentária sadia dos dentes adjacentes ao espaço edêntulo, como também pela conservação do tecido ósseo nesse local, a confecção de próteses unitárias implantossuportadas é considerada atualmente opção de primeira escolha nos casos de edentulismo unitário com dentes adjacentes hígidos. Deve ser questionada, entre outras situações, em pacientes jovens ainda em fase de crescimento; em pacientes que optam por uma solução economicamente mais acessível, ou em casos de exclusão do procedimento cirúrgico por causa sistêmica ou escolha pessoal do paciente;

3. Edentulismos com distribuição desfavorável ou número insuficiente de pilares naturais para próteses fixas. Há possibilidade de se criar apoio para restaurações protéticas em zonas onde exista necessidade de suporte dentário; 4. Insatisfação ou rejeição a próteses totais ou parciais removíveis. Pode-se contra-indicar os implantes osseointegrados nas seguintes situações (Teixeira, 2006):

a) doenças locais ou sistêmicas com influência direta no metabolismo orgânico, isto é, que comprometam a capacidade cicatricial ou regenerativa. Exemplos: distúrbios endócrinos,

renais, hematológicos e cardiovasculares. Estes pacientes só devem receber tratamento se estiverem com a doença controlada e com a autorização do médico responsável;

b) radioterapia localizada sobre a região edêntula (complexo bucomaxilofacial). Estes pacientes podem apresentar diminuição do aporte sanguíneo na região e possíveis danos nas células mesenquimais indiferenciadas presentes na medula óssea, estes dois fatores causam o insucesso dos implantes, além de poderem potencializar o risco de osteorradionecrose;

c) pacientes em fase de crescimento. Durante o crescimento das arcadas dentárias, o implante irá se comportar como um dente anquilosado, podendo permanecer em infra-oclusão pelo não acompanhamento do crescimento das arcadas. Pacientes jovens devem ter seu crescimento avaliado por testes específicos para determinar seu estágio de desenvolvimento esquelético (ex. índice carpal);

d) gravidez. Devido a fatores como o uso de radiação ionizante nas tomadas radiográficas para avaliar o local a ser operado, as alterações hormonais inerentes à gravidez e os possíveis efeitos teratogênicos das drogas ministradas no pré, trans e pós-operatório, cirurgias para a colocação de implantes não devem ser feitas em pacientes grávidas;

e) expectativas idealísticas sobre o tratamento ou supermotivação do paciente. Os pacientes com expectativas irreais ou desinformados devem ser detalhadamente instruídos sobre as vantagens, bem como as desvantagens do tratamento com implantes, antes de qualquer atitude clínica;

f) falta de treinamento e/ou experiência do profissional. Os profissionais responsáveis pelas etapas cirúrgica e restauradora devem possuir conhecimento necessário para otimizar o desempenho estéticofuncional da prótese implantossuportada. Vários outros itens já foram discutidos como possíveis contraindicações dos implantes osseintegrados. A osteoporose e o bruxismo, por exemplo, são condições que embora devam ser controladas por tratamento medicamentoso com reposição hormonal e por dispositivos oclusais, respectivamente, não representam uma contraindicação de consenso na literatura. Em relação a pacientes que perderam dentes por doença periodontal, também não existe contraindicação absoluta para o tratamento com implantes (Teixeira, 2006). Esses pacientes necessitam é de tratamento antes do procedimento de colocação dos implantes e de um controle mais rigoroso na fase de manutenção dos implantes.

3.6 HIGIENE ORAL

Segundo KINANE (1999), BECKER (2006) e HANDELSMAN (2006) é importante o controle da placa bacteriana para a obtenção de osseointegração, uma vez que a presença de inflamação pode comprometer a qualidade e a capacidade de cicatrização da gengiva e da mucosa, o que justifica que um alto índice de placa bacteriana e a presença de cáries seja uma contraindicação relativa ao tratamento com implantes. Taxas elevadas de fracasso dos implantes foram associadas a uma fraca higiene oral. Devem ser analisadas também as dificuldades motoras ou motivacionais do paciente.Com relação a pacientes que perderam dentes por doença periodontal, também não existe contraindicação absoluta para tratamento com implantes. Apresentando retorno a condição de saúde periodontal, este paciente estará apto para receber implantes, e deverá receber também atenção especial quanto ao controle de placa bacteriana na manutenção do tratamento, Pacientes edêntulos parciais com histórico de doença periodontal, devido a presença de uma microbiota oral diferenciada em relação aos edêntulos totais, devem receber também especial atenção quanto a manutenção da saúde dos tecidos peri-implantares, dado o potencial patogênico da microflora bucal presente bem como seu histórico de suscetibilidade à doença periodontal. Avaliar a saúde periodontal do paciente é obrigatório e deve concluir-se antes da colocação de qualquer implante dental. Pacientes que fazem uso de nicotina, álcool, ou drogas, contudo, pode ter um efeito negativo sobre vascularização do sítio cirúrgico e deve-se então, ter cautela ao planejar implantes para esses indivíduos. Tendo já avaliado se o paciente é ou não candidato a reabilitação com implantes, passamos ao planejamento do caso, seguindo algumas etapas.

3.7 TIPOS ÓSSEOS

Misch et al. (2000, p.114) analisaram que a densidade óssea é diretamente relacionada à resistência dos ossos que recebem o tratamento de implante. Ocorre, segundo o autor, uma diferença de dez vezes a resistência entre o osso tipo I e o osso tipo IV.

O osso disponível descreve a quantidade de osso na área edêntula, considerado para implantação. O osso é medido em largura, altura, comprimento, angulação e na relação entre a altura da coroa/ corpo do implante (Misch, 2006).

Na seleção dos implantes deve-se considerar o diâmetro, comprimento e a área que irá receber o implante. Lekholm e Zarb (1985), citaram quatro tipos de densidade óssea encontradas nas arcadas dentárias:

a. qualidade 1, formado por osso compacto homogêneo;

b. qualidade 2, apresenta uma camada de osso compacto envolvendo osso trabecular denso;

c. qualidade 3, apresenta uma camada espessa de osso cortical envolvendo osso trabecular denso;

d. qualidade 4, apresenta uma camada fina de osso cortical envolvendo um osso trabecular de pouca densidade.

O dentista deve estimar primeiro a altura óssea disponível pela avaliação radiográfica nas regiões edêntulas ideais e opcionais, onde os implantes são necessários para a prótese desejada. Uma radiografia panorâmica ainda é o método mais comum para a determinação preliminar da altura óssea disponível (Misch, 2006). A altura óssea mínima sugerida para uma sobrevida previsível a longo prazo nos implantes endósseos é 9 mm (Misch, 2006).

Fadanelli et al. (2005, p.172) descrevem os tipos ósseos encontrados nos diversos clientes e as probabilidades em se obter sucesso no tratamento de implantodontia identificando esses tipos ósseos antecipadamente: Tanto o osso tipo I, encontrado frequentemente na mandíbula; quanto o osso de tipo VI, geralmente encontrado na maxila, podem representar uma dificuldade na colocação de implantes orais. A maior quantidade de perda de implantes, na mandíbula, foi em osso tipo I, provavelmente devido ao sobreaquecimento durante o preparo cirúrgico. E a maior quantidade de perda de implantes, na maxila, foi em osso tipo VI, provavelmente devido à falta de estabilidade inicial na colocação do implante. Para que as falhas na colocação sejam mínimas, o cirurgião deve estar apto a realizar modificações na técnica operatória de acordo com o tipo de osso encontrado.

A densidade óssea geralmente está diminuída após a perda dentária. A diminuição da densidade nos maxilares está relacionada ao período em que a região tem estado edêntula sem o devido carregamento, à densidade original do osso, às inserções musculares, à flexão e torção da mandíbula, à parafunção antes e após a perda dentária, às influências hormonais e às condições sistêmicas (Misch, 2006).

Mendonça (2006) publicou que a biomecânica de implantes, deverá ser analisada individualmente para cada parte do diagnóstico em cada paciente. O envolvimento de toda a estrutura deverá ser considerado. Conhecimentos e domínio desse universo biomecânico se faz indispensável para qualquer plano de tratamento que vai desde o local, tamanho, diâmetro,

tipo de rosca e superfície do implante, como a arquitetura óssea, envolvendo a densidade, cicatrização, qualidade e quantidade. Faz-se presente também a análise da passividade, dos pilares e adaptação da prótese, juntamente com a oclusão que exercerá cargas de tensão, pressão e torque.

3.8 ESPAÇO PROTÉTICO

É importante que o protesista participe ativamente de um planejamento que envolva implantes, determinando as necessidades protéticas do paciente, bem como as limitações do caso clínico (Telles, 2006). Ao planejar a reabilitação de um paciente totalmente desdentado, um aspecto importante é a avaliação do espaço protético disponível. Este espaço pode ser determinado montando-se dentes a partir de planos de cera ajustados em boca e duplicando-se a prótese em resina acrílica transparente. Estes artefatos nos permitirão avaliar o espaço existente entre os futuros dentes artificiais e o rebordo remanescente (Telles, 2006).

A indicação de overdentures é estritamente dependente da existência de um espaço protético mínimo, que deve ser diagnosticado antes do estabelecimento do plano de tratamento (Telles, 2006). Nos casos onde o paciente já tiver implantes instalados, ainda assim a determinação do espaço protético disponível será um fator relevante, tanto no planejamento protético a ser oferecido, quanto na seleção dos intermediários protéticos (Telles, 2006).

3.9 SELEÇÃO DOS IMPLANTES E POSIÇÃO IDEAL

Henry e Rosenberg (1994) relataram a aplicação de carga precoce em implantes colocados na região anterior da mandíbula. Foram colocados seis implantes Branemark com ancoragem bicortical em cinco pacientes edêntulos. Quatro deles não foram submersos e receberam carga imediata com uma prótese bilateral após sete a nove semanas de cicatrização; os dois implantes remanescentes foram mantidos sepultados para serem ativados em caso de falhas. O comprimento dos implantes variou de 7 a 15 mm e a qualidade óssea era tipo II em quatro pacientes e tipo IV em um paciente.

No acompanhamento de dois anos, nenhum implante foi perdido. Eles sugeriram que, após sete a nove semanas, o tempo total da criação da interface osso/implante parece ter

capacidade suficiente para suportar carga e sustentar uma prótese com extensões reduzidas dos cantilevers. Jimênez-Lopes (2000) afirma que os implantes dentários são submetidos a cargas oclusais, quando colocados em função, que podem variar drasticamente e, em geral, irão se unir a uma série de forças tanto na função mastigatória normal como nas parafuncionais e no desenho em si das próteses, que serão determinadas de êxito ou fracasso do trabalho.

Há uma posição espacial do implante no interior do tecido ósseo que é ideal e compatível com uma prótese estética, com a fonética e com a função estomatognática. Analisaremos a seguir a posição considerada ideal dos implantes, considerando três planos espaciais na região anterior (Scarso et al., 2001).

Plano antero-posterior (sentido vestíbulo-lingual/ palatal) A posição ideal do implante neste sentido dependerá do sistema de retenção utilizado na prótese, como, por exemplo, em prótese cimentada, o ideal é que o longo eixo do implante coincida com o longo eixo do dente. Já em próteses parafusadas, o ideal seria que o longo eixo do implante coincida com um ponto imaginário entre a borda incisal e o cíngulo. Variações neste plano causam implantes muitos vestibularizados ou muito palatinizados (Scarso et al., 2001).

Plano médio lateral (sentido mésio-distal) Não importa o sistema de retenção utilizado pela prótese, pois a inserção do implante será sempre no centro da coroa clínica, para não comprometer a região das ameias e papila gengival (Scarso et al., 2001).

Plano supero-inferior (sentido ápico-coronal) A plataforma do implante deve ser posicionada 2 a 3 mm do nível da junção cemento-esmalte do dente adjacente que estiver posicionado corretamente. Caso não haja dente adjacente como referência, a plataforma do 38 implante deverá ser posicionada 1 a 1,5 mm apicalmente à crista óssea (Scarso et al., 2001). Se a mucosa ceratinizada for pouco espessa, deve-se aprofundar o implante 1 mm apicalmente ao colo cirúrgico. As variações do ideal neste plano podem causar sucos periimplantares rasos ou profundos, dentes curtos ou longos (Scarso et al., 2001).

3.10 MODELOS DE ESTUDO E CONFECÇÃO DO GUIA CIRÚRGICO

O sucesso a longo prazo do tratamento com implantes dentais começa com o plano de tratamento abrangente e com uma excelente cirurgia de instalação. É amplamente aceito que a

posição ideal do implante dental seja direcionada pelas próteses finais de acordo com sua estética, função e fatores biomecânicos. Caso os implantes dentais são sejam instalados e posicionados corretamente, com base nesses fatores, podem ocorrer complicações protéticas, aumentando a morbidade ao caso. Desse modo, para minimizar a possibilidade de um posicionamento inadequado dos implantes dentais, um plano de tratamento abrangente deve ser realizado com o uso de radiografias e guias cirúrgicos. (Carl E. Misch – Livro Prótese sobre implantes dentais, pág. 420).

As informações reveladas por um bom enceramento, associadas ao diagnóstico por imagem permitem ao profissional chegar a conclusões relativas ao tipo de prótese final a ser colocada e ao tipo de implante em que essa prótese ficará mais bem adaptada. (BIANCHINI, 2008).

O correto posicionamento dos implantes permite a facilidade nos procedimentos protéticos como também a axialidade das forças mecânicas. (PINTO et al, 2004 apud VIANA NETO,2009).

As etapas preliminares à cirurgia para instalação de implantes dentários são tão importantes quanto o ato operatório propriamente dito. (MORESCHI et al, 2011).

O modelo diagnóstico é importante na implantodontia, pois é através dele que o cirurgião-dentista poderá avaliar a condição óssea, dentária e oclusal do paciente. Com ele o profissional avalia as condições dos dentes remanescentes: quanto ao número, distribuição no arco e forma dos dentes, se há sinais de desgaste não fisiológico, posição dentária (giroversões), extrusão, inclinação, paralelismo, a sua distância em relação à área edêntula e estética (Misch, 2000; Scarso et al., 2001).

A análise dos modelos de estudo articulados é de extrema importância para o diagnóstico, planejamento e a execução do tratamento em Implantodontia. As relações dentárias como também a relação maxilomandibular podem ser analisadas de maneira tanto estática quanto dinâmica, permitindo que a oclusão e os movimentos mandibulares sejam estudados sem a interferência de reflexos neuromusculares. O articulador semi-ajustável, apesar de suas limitações, apresenta-se como um excelente recurso para reproduzir em laboratório a situação clínica do paciente. O resultado da análise dos modelos articulados pode determinar a inclusão de ajustes oclusais, procedimentos ortodônticos ou, ainda, em casos complexos, cirurgia ortognática pré-operatória visando um posicionamento mais favorável das arcadas (Teixeira, 2006).

Estão disponíveis vários tipos de articuladores com uma gama de movimentos e ajustes, o que torna a classificação e nomenclatura muito confusas. Na literatura, existem diversas classificações; entretanto, a classificação mais simples e mais utilizada na maioria das vezes assemelha-se à do "Glossário dos Termos Protéticos". Os articuladores podem ser classificados em 4 grupos de acordo com seus ajustes. A classificação baseia-se na capacidade do articulador em aceitar os 5 registros mais comuns dos pacientes: (1) transferência do arco facial, (2) registro da relação cêntrica, (3) registro protusivo, (4) registros laterais (Bennet) e (5) distância intercondilar. (Carl E. Misch – Livro Prótese sobre implantes dentais, pág. 420).

Tabela – Opção de articuladores

	Eixo de Articulação (Arco Facial)	Registro RC	Movimento Protrusivo	Excursão Lateral	Movimento Bennet
Não ajustável (Simples e Padrão Médio)	**Não**	**Sim**	**Não**	**Não**	**Não**
Semi Ajustável	**Aproximado (arbitrário)**	**Sim**	**Sim (linha reta)**	**Sim (linha reta)**	**Arbitrário**
Totalmente Ajustável	**Sim (cinemático)**	**Sim**	**Sim (curvo)**	**Sim (curvo)**	**Sim**

Fonte Tabela: (Carl E. Misch – Livro Prótese sobre implantes dentais, pág. 420).

Exemplos de diversos articuladores utilizados em implantodontia:



Simples



Arbitrário

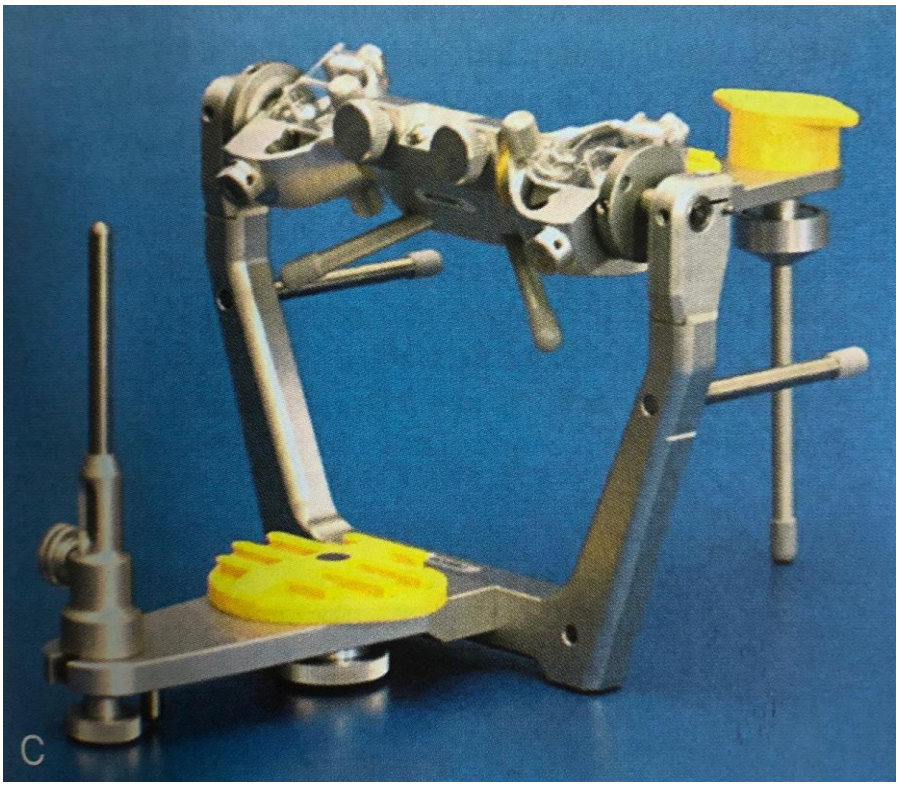

Semiajustável



Totalmente Ajustável

Os modelos de estudo permitem realizar um enceramento diagnóstico dos dentes faltantes, seja no edentulismo total quanto no parcial, através do qual será definida a necessidade protética do paciente. A partir deste enceramento serão obtidos guias com marcadores para as imagens tomográficas, guias para procedimentos cirúrgicos e referência para construção de restaurações provisórias e definitivas (Telles, 2006).

O enceramento diagnóstico poderá ser feito de duas formas: através do enceramento progressivo ou pelo enceramento com dentes de estoque (Volpato & Zani, 1997; Scarso et al., 2001).

Certamente um dos fatores mais críticos na obtenção de um resultado estético ideal é a coordenação dos procedimentos diagnósticos, cirúrgicos e protéticos. Este é um fator extremamente crítico para implantes colocados em áreas estéticas, pois pequenas variações na angulação podem ter efeitos profundos na aparência da restauração final. A confecção de um guia radiográfico/cirúrgico torna-se, então, um requisito nestes pacientes para otimizar a colocação dos implantes nos locais adequados do ponto de vista protético, assegurando a obtenção de perfis de emergência esteticamente corretos (Telles, 2006). Com base na montagem dos modelos de estudo em articulador, a realização de um enceramento diagnóstico fornece um esboço da futura restauração protética. Esse enceramento, uma vez aprovado pelo paciente, pode ser transformado em um guia utilizado tanto nas tomadas radiográficas quanto durante a cirurgia para implantação para o posicionamento correto dos implantes (Teixeira, 2006).

Com base na montagem dos modelos de estudo em articulador, a realização de um enceramento diagnóstico fornece um esboço da futura restauração protética. Esse enceramento, uma vez aprovado pelo paciente, pode ser transformado em um guia utilizado tanto nas tomadas radiográficas quanto durante a cirurgia para implantação para o posicionamento correto dos implantes (Teixeira, 2006). Existem diversas maneiras laboratoriais de se obter os guias a partir do enceramento diagnóstico. O importante é que todos eles, independente da técnica utilizada, permitam ao cirurgião uma comunicação precisa das necessidades protéticas no momento da instalação cirúrgica dos implantes (Telles, 2006).

Nos pacientes desdentados, a duplicação da montagem em cera dos dentes ou mesmo da prótese existente, desde que esta esteja com os dentes artificiais corretamente posicionados, tanto do ponto de vista estético quanto funcional, será suficiente para alcançar tais objetivos (Telles, 2006). O objetivo do guia radiográfico é obter a posição ótima do

implante sobre o rebordo ósseo subjacente, ou seja, uma posição compatível denteimplante. Para a confecção do guia, deve-se fazer uma réplica em acrílico incolor do enceramento diagnóstico. O posicionamento dos marcadores radiopacos (tubos ou cones metálicos, guta percha, dente radiopaco) é feito a seguir, com a finalidade de se obter uma referência passível de visualização (radiopaco), em exames radiográficos que possam projetar a futura posição do implante (Scarso, 2001).

Após a disposição correta dos tubos ou cones metálicos, o passo seguinte será checar a adaptação do guia radiográfico na cavidade oral do paciente, pois se necessário deve-se reembasá-lo na boca para que ele não se desadapte durante o exame radiográfico e cause distorções no resultado deste. Após este passo faz-se o revestimento do guia radiográfico com uma fina película de chumbo, para tornar visível o contorno do dente. Finalmente, pode-se encaminhar o guia para o centro de radiologia (Scarso et al., 2001).

O guia cirúrgico é um dispositivo de acrílico que orienta a perfuração óssea com direcionamento ideal de grande auxílio no posicionamento dos implantes durante a sua inserção, sendo essencial para uma continuidade entre a restauração planejada e a fase cirúrgica. Ele oferece uma correta posição e angulação dos implantes, facilitando os procedimentos protéticos e permitindo maior axialidade das forças aplicadas nos cilindros, com excelente resultado para o paciente (Scarso et al., 2001; Todescan & Inada, 2005).



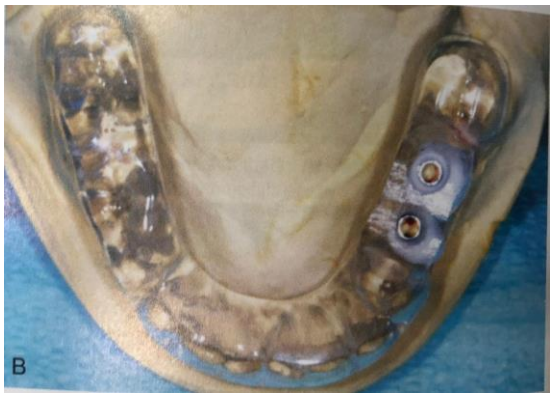

Figura: Guias cirúrgicos

Fonte Tabela: (Carl E. Misch – Livro Prótese sobre implantes dentais, pág. 420).

O dentista confecciona o guia cirúrgico após consulta pré-cirúrgica, estando determinados o desenho protético final, o esquema oclusal, a localização, o tamanho e a angulação do implante. O guia cirúrgico dita a colocação do corpo do implante, que oferece a

melhor combinação do suporte para as forças repetitivas de oclusão, estética e necessidades de higienização. Um plano bem desenvolvido deve ser transferido precisamente, deixando pouca decisão no momento da cirurgia (Misch, 2006).

A técnica introduzida por O'Neily & Mc Glumphy (1993) descreve o processo de obtenção e uso de um guia cirúrgico, planejado para permitir ao cirurgião o mesmo eixo horizontal e vertical do implante intra-ósseo, durante a fase cirúrgica de posicionamento do implante, como também para definir o plano de tratamento. O guia pode ser usado com toda a série de brocas cirúrgicas, o que minimiza a chance de, inadvertidamente, dilatar o sítio do implante, como resultado do uso da peça de mão livre.

A modificação do guia radiográfico é, muitas vezes, possível para construir um guia cirúrgico se um enceramento ideal dos dentes foi usado como modelo para o guia radiográfico. A posição ideal dos dentes foi já está presente, e o alargamento das perfurações de acesso e as aberturas vestibular e lingual do guia são alcançadas facilmente. Quando o longo eixo dos dentes é visível e pode ser mantido, após verificar a disponibilidade óssea, o alargamento do canal do longo eixo garante um direcionamento preciso do implante (Misch, 2006).

3.11 GUIA CIRÚRGICO UTILIZADO DO CAD/CAM

Partindo das TC as tecnologias CAD/CAM estão sendo incorporadas nas áreas medicas-odontologica, na manipulação de imagens e conversão destas em arquivos vetoriais tridimensionais. A partir de uma tomografia computadorizada é possível obter um modelo físico, fabricado por prototipagem rápida (ou rapid prototyping - RP). A prototipagem rápida (RP) refere-se a um grupo de emergentes tecnologias para a fabricação de objectos físicos diretamente dos arquivos CAD (JEE e SACHS, 2000).

Os modelos físicos formados por RP auxiliam implantodontistas a planejar antecipadamente as cirurgias, executar a instalação dos implantes virtualmente podendo transferir esta cirurgia virtual para o a boca do paciente com o auxilio de um guia cirúrgico digital , dando condições para aumentar a eficiência na tarefa e diminuindo o tempo de cirurgia, beneficiando também o paciente (D'URSO et al, 1999). O planejamento antecipado da cirurgia é um benefício importante oportunizado pela utilização do CAD/CAM e RP na

área odontológica, principalmente para a recuperação funcional e estética de em grandes tratamentos reabilitadores.

Para obter-se de um guia cirúrgico apartir do sistema CAD/CAM é necessário um preparo pré-tomográfico do paciente, no qual é realizado um enceramento diagnóstico colocando os dentes em posições ideias e assim duplica-lo com resina acrílica incolor, obtendo-se então um guia tomográfico. Neste guia, são feitas marcações de guta-percha bem distribuídas e assimétricas , para então realizar a prova e o ajuste do guia tomográfico e posteriormente confeccionar um alívio interoclusal com silicone.

Realiza-se uma tomografia do paciente com a guia tomográfica e o registro de silicone em posição e, em seguida, uma tomografia apenas da guia tomográfica, sem o registro de silicone. Utilizando de um software de planejamento, a empresa realiza um planejamento virtual dos implantes e componentes protéticos. Este planejamento é enviado para o profissional que fará ou não modificações no planejamento e assim que aprovado por parte do profissional , retorna a empresa que irá confeccionar um guia cirúrgico que oferece ao implantodontista a possibilidade de instalar os implantes mantendo as inclinações e posições exatamente como foi realizadas no planejamento virtual.

4 DISCUSÃO

Com a evolução dos implantes e a procura cada vez maior pela estética, a realização do planejamento reverso se mostrou vital, tornando-se um procedimento de primeira escolha, para definir o posicionamento dos implantes e possibilitar um perfil de emergência correto da prótese em relação ao tecido gengival (ADELL et al., 1990; BARROS et al., 1998; MISCH, 2000; AVELAR, 2005; CARVALHO et al., 2006; STARHAN, 2006; THADDEU et al., 2006; CARVALHO et al., 2007; MARÃO et al., 2008).

Carvalho (2006), Kim (2005), Misch (2006) salientam ser relevante em Implantodontia que a totalidade da técnica seja analisada e alicerçada na prática clínica conjunta dos profissionais envolvidos, bem como na literatura.

Acrescentam Carvalho (2006) e Mendes (2010) que o desempenho conjunto do cirurgião e do protesista é de extrema relevância dentro da visão de um correto planejamento reverso possibilitando assim, diminuir os riscos de fracassos na reabilitação.

LABANCA et al. (2012), SPIEKERMANN, JANSEN e RICHTER (1995), SUMMERS (1994), TOUATI et al. (2008) e FUGGAZZOTTO, SHANAMAN e MANOS (1997) frisam a importância do exame extra e intra oral durante o planejamento de uma reabilitação com implantes. Deve ser analisado os dentes, lábios, bochecha, o palato mole e duro, os sinais de infecções e patologias, o tipo de edentulismo, o osso disponível e sua qualidade, o biotipo e os tecidos periodontais, as distâncias biológicas, os aspectos oclusais e o estado de higiene oral.

Dinato e Nunes, (2006) esclareceram que os sintomas pós-operatórios, como dor, edema e inflamação são bastante reduzidos, fazendo com que o paciente tenha um pósoperatório mais confortável, possibilitando o retorno a suas atividades profissionais e sociais em um menor intervalo de tempo.

Para Francischone (2002) a fase pré-cirúrgica é de vital importância para um resultado pré-determinado e previsível, assim, o planejamento reverso torna-se indispensável, pois nesse caso é estabelecido um protocolo baseado na identificação do defeito protético que o paciente possui e construção de uma simulação clínica do resultado, tendo como objetivo a previsibilidade como chave do tratamento com implantes, principalmente em áreas estéticas.

Barros et al. (1998) concluíram que o planejamento reverso assume um papel fundamental, principalmente em pré maxila, que é a região mais crítica para a reposição de dentes, pois vários fatores estão envolvidos como estética, função, fonação, oclusão, observação crítica do paciente, qualidade e quantidade óssea, espaço interdental e inter arcos. De acordo com Misch (2000), dentro deste planejamento, a oclusão tem papel preponderante. Entretanto, outros fatores de risco devem ser levados em consideração, tais como tabagismo, diabete, próteses com cantilever extenso e desadaptação dos componentes protéticos. Os conceitos oclusais estabelecidos visam minimizar os fatores de risco biomecânico, evitando sobrecarga na interface osso/implante. Avelar (2005) ressaltou de forma especial as distâncias biológicas.

Carvalho et al. (2007) concluíram que o planejamento reverso deve conter a anamnese; exames radiológicos e de imagem; exame clínico; avaliação do anseio do paciente; confecção de modelos de estudo; opções de plano de tratamento; confecção de guia cirúrgico; preparo do paciente; seleção dos implantes: tipo de osso tipo III e tipo IV, casos com espessura e pouca altura, casos com pouca espessura e altura favorável, instalação de implante supra-crestal; próteses de carga imediata, ancoragem Zigomática.

Através da anamnese é possível detectar o diagnóstico correto das patologias préexistentes, aliado a avaliação anatômico, funcional e estética que são fundamentais para definir as dificuldades do caso e os limites de técnica (CARVALHO e OKAMOTO, 1987). Dessa forma, a anamnese (CARVALHO, 2002; MADEIRO et al., 2005; CARVALHO et al., 2007) e o exame clínico do paciente continuam sendo indispensáveis para o sucesso final do caso (FREDHOLM et al., 1993). Madeiro et al. (2005) concluíram que é fundamental que o se realize um planejamento adequado, além de se observar as limitações, alterações e distúrbios que os pacientes diabéticos não compensados podem apresentar. O uso de radiografias especializadas ou exames específicos, se o caso requerer, serão uma conseqüência do exame clínico e se tomarão valiosos auxiliares no planejamento.

No que tange às complicações das reabilitações com implantes, Starhan (2006) cita o mal-posicionamento dos mesmos, que pode ser resultado de um planejamento inadequado ou a perda de orientação durante o procedimento cirúrgico pela falta de quantidade óssea. Os casos que abarcam próteses tipo protocolo para Marão et al. (2008) devem abranger o planejamento para o sucesso dessa modalidade protética. Ressalta-se ainda que, de acordo com a complexidade e a peculiaridade de cada caso deve-se lançar mão da combinação de diferentes as vantagens observadas, vale salientar a menor morbidade, menor tempo cirúrgico,

maior previsibilidade e facilidade na realização do procedimento cirúrgico (VIANA NETO ET al., 2009), além do alcance dos melhores resultados com o mínimo custo financeiro e a menor dose de radiação possível.

O uso de guia cirúrgico destaca-se como um instrumento valioso para se alcançar o sucesso no tratamento com implantes (SYKARAS e WOODY, 2001; ARITTA, 2006; DINATO 2004). Segundo Viana Neto et al. (2009), o guia cirúrgico está diretamente relacionado a um bom planejamento.

No que se refere ao planejamento em implantodontia é unanimidade entre os autores que os fatores clínicos citados na revisão de literatura são de extrema importância para o sucesso do tratamento que foi proposto para o paciente.

5 CONCLUSÃO

Após extensa revisão de literatura pode-se concluir que:

♣ O planejamento reverso em prótese sobre implante é de suma importância para o êxito estético-funcional desse tipo de reabilitação;

♣ É importante no relacionamento paciente/profissionais uma vez que torna o planejamento visível e aplicado.

♣ Possibilita o maior conforto do paciente, através da redução do tempo cirúrgico e diminuição da sintomatologia dolorosa e edema

♣ Oferece previsibilidade do tratamento reabilitador e precisão na instalação correta dos implante quanto ao número, quantidade, inclinação e angulação, dando assim ao cirurgião maior segurança durante o ato cirúrgico, além de definir uma harmonia da arquitetura gengival bilateral, e das proporções estéticas nas dimensões dos dentes.

REFERÊNCIAS BIBLIOGRÁFICAS

1. ARITTA, C. A. Prótese sobre implante no segmento posterior. Implantnews. v. 3, n. 4, p. 25-26, 2006.
2. AVELAR, R. P. Design dos implantes e implicações mecânicas, funcionais e estéticas. ImplantNews, v. 2, n. 5 p. 574-575, nov./dez. 2005.
3. BARROS, L. A. B. et al. Importância do planejamento protético-cirúrgico visando estética em implantes osseointegrados (caso clínico). Odontologia Clínica, Araraquara, v. 8, n. 1, p. 4-11, 1998.
4. CARVALHO, P. S. P. et al. Planejamento cirúrgico protético em implantodontia. Rev. Inovations Journal, v, 37, n. 4, p. 12-18, 2006.
5. CARVALHO, P. S. P. A história médica do paciente e a terapia medicamentosa. Opinion Makers, São Paulo, 2002.
6. CARVALHO NB, Gonçalves SLMB, Guerra CMF, Carreiro AFP. Planejamento em implantodontia: uma visão contemporânea. Rev Cirurgia Traumatol Bucomaxilo-facial. 2006; 6(4):17-22.
7. CHIAPASCO, M.; ROMEO, E. Reabilitação Oral com Prótese Implantossuportada para Casos Complexos. 1.ed. Sao Paulo: Santos, 2007. 494.p.
8. DINATO, J.; NUNES, L. S. Tratamento protético sobreimplante no desdentado total na atualidade. Implantnews. v. 3, n. 5, p. 452-60, 2006.
9. GALLINA, C; VIEGAS, VN. Overdentures e próteses fixas para reabilitação com implantes em maxila edêntula. Rev. Odontol. Univ. Cidade SP 2007; v.19, n.1, p. 61-7.
10. JIMÊNEZ-LOPES, V. Reabilitação bucal em prótese sobre implantes. Barcelona: Quintessence, p. 239-246, out. 2000.
11. LABANCA, M.;et al.Implant Fundamentals, part 1: Patient assessment and extraction, A Peer Reviewed Publication by hu-fried 2012; 1-19
12. LINDHE J. Tratado de periodontia clínica e implantodontia oral. Rio de Janeiro: Guanabara Koogan; 1997. Cap 28. págs. 623-9. Cap 30. págs. 640-51

13. MAGINI RS, GOMES JUNIOR R. Implantodontia do sonho à realidade, Planejamento. Florianópolis: Multimeios; 2007.

14. MISCH CE. Implantes dentários contemporâneos. 2ª ed. São Paulo: Santos; 2000. 2° edição.

15. MISCH CE. Prótese Sobre Implantes. São Paulo: Santos; 2006. págs. 43- 156.

16. NARY FILHO, H. et al. Considerações sobre o uso de fixações zigomáticas no tratamento de maxilas atróficas. In: GOMES, L. A. Implantes osseointegrados: técnicas e arte. São Paulo: Santos, 2002.

17. NASCIMENTO NETO, J. B. S. et al. Uso de guias cirúrgicos radiográficos em tomografias convencionais multidirecionais controladas por computador aplicadas a implantodontia. Rev Fac Odont Pernamb. v. 15, n. 1-2, p. 44-7, 1997.

18. NEVES JB. Implantodontia oral, otimização da estética: uma abordagem dos tecidos mole e duro. [S.n]: Rona Editora; 2001. pág. 81-124. Novas tecnologias ligadas à saúde: tomografia convencional vs computadorizada [texto na internet]. Disponível em:
http://novastecnologiassaude.blogspot.com/2008/05/tomografiaconvencionalvs.html, data de acesso: 28/07/2020.

19. OKESON, J. P. Fundamentos de oclusão e desordens temporo-mandibulares. 2 ed. São Paulo: Artes Médicas, 1992.

20. PUPPIN, A. A. C. et al. Grau de satisfação dos pacientes tratados com implantes osseointegrados no Ambulatório de Cirurgia Bucomaxilofacial da Faculdade de Odontologia da Pontifícia Universidade Católica do Rio Grande do Sul-PUCRS. Rev. odonto ciênc; v. 14, n. 28, p. 107-19, dez. 1999.

21. RIGATO JL. Biomecânica: forças horizontais, verticais e os cantileveres em implantodontia. BCI. 1999;6(3):38-42.

22. SAHUINCO HLC, Souza RP. Análise da maxila edêntula por meio da tomografia computadorizada e radiografia panorâmica no planejamento cirúrgico de implantes dentários. Rev Imagem. 2006; 28(2):737.

23. SARTORI, I. A. M. Preparo protético visando o planejamento cirúrgico em implantologia. Rev Biodonto: publicações científicas. v. 1, n. 3, jun./ago., 2004.

24. SCHIEL, H. J.; KUNZEL, J. Planejamento pré-operatório cirúrgico e protético: princípios da implantologia oral hoje. Rev. Bras. Implant. v. 1, n. 15, p. 15, 18, jan./mar. 1999.

25. STARHAN, M. Reconstrução Parcial da Maxila para Correção de Complicação com Implantes. In: Anais do 16º Congresso Odontológico Rio-grandense, Porto alegre, 2006. Disponível em: . Acesso em: 26 set. 2009.

26. SYKARAS, N.; WOODY, R. D. Coversion of na implant radiographic template into a surgical template. J. Prosthodont, v. 10, n. 2, p. 108-112, 2001.

27. THADDEU, C. S. et al. Planejamento para Reabilitação de Maxilas Atrésicas. In: In: Anais do 16º Congresso Odontológico Rio-grandense, Porto alegre, 2006. Disponível em: . Acesso em: 26 set. 2009.

28. VIANA NETO, A. et al. Cirurgia guiada virtual para reabilitação oral: revisão de literatura e relato de caso. Rev. Cir. Traumatol. Buco-Maxilo-fac., Camaragibe v.9, n.2, p. 45 - 52, abr./jun.2009.

29. VOLPATO CAM, Fedeli Junior A, Zani IM. Aplicação clínica de guia cirúrgico como meio complementar para o posiconamento dos Implantes. BCI. 1997;4(4): 59- 64