FACULDADE SETE LAGOAS - FACSETE

PATRÍCIA MARIA LOPES ROCHA CORRÊA

ENXERTO AUTÓGENO DE MENTO ESTABILIZADO EM REGIÃO DE INCISIVOS INFERIORES

SETE LAGOAS
2018

ENXERTO AUTÓGENO DE MENTO ESTABILIZADO EM REGIÃO DE INCISIVOS INFERIORES

Patricia Maria Lopes Rocha Corrêa[1]
João de Paula Martins Júnior[2]

RESUMO

Este trabalho tem como objetivo apresentar através do relato de caso clínico, a cirurgia para a remoção e fixação de enxerto autógeno intrabucal de mento para a futura reabilitação da área com implante de carga imediata do tipo Slim. Caso clínico: paciente C.L.S.C., sexo feminino, 27 anos de idade, melanoderma, procurou a clínica de Especialização em Implantodontia e Prótese Dentária da FACSETE- Faculdade de Odontologia de Sete Lagoas/MG, relatando perda do dente decíduo 71 e agenesia do dente 31, constatando a necessidade de restabelecimento da função mastigatória e estética desse dente. Foi realizado o enxerto ósseo autógeno de mento com o auxílio do piezo elétrico. Desta forma, podemos concluir que o enxerto ósseo autógeno obtido da área doadora mento constitui uma alternativa segura e eficaz para reconstrução de defeitos em rebordo alveolar.

Palavras-chaves: Enxerto ósseo. Implantes dentários. Piezo elétrico.

ABSTRACT

This study aims to present, through the clinical case report, the surgery for the removal and fixation of autogenous graft intrabuccal de ment for the future rehabilitation of the area with implant of immediate load of the type Slim. Clinical case: CLSC female patient, 27 years old, melanoderma, sought the Clinic of Specialization in Implant Dentistry and Dental Prosthesis of the Faculty of Dentistry of Sete Lagoas, MG, reporting loss of deciduous tooth 71 and tooth agenesis 31, stating the need for reestablishment of the masticatory and aesthetic function of this tooth. The autogenous bone graft was made with the aid of the electric piezo. Thus, we can conclude that the autogenous bone graft obtained from the donor area is a safe and effective alternative for the reconstruction of defects in the alveolar ridge.

Key-words: Bone graft. Dental implants. Electric piezo.

[1]Especializanda em Implantodontia pela Faculdade Sete Lagoas (FACSETE); graduada em Odontologia pela PUC MINAS 2002; Especialista em Saúde Coletiva, PUC-MINAS, 2003. Especialista em Gestão da Clínica na Atenção Primária EAD/SENAC (2010). Especialista em Atenção Básica em Saúde da Família UFMG (2011). Mestre em Ensino em Saúde, UFVJM, 2013.

[2]Mestre pela Universidade Federal de São Paulo - UNIFESP do Programa de Pós-Graduação em Medicina Interna e Terapêutica; Especialista em Implantodontia pela Clínica Integrada de Odontologia (CIODONTO); Especialista em Prótese Dentária pela Faculdade Sete Lagoas – FACSETE; graduado em Odontologia pela UNOESTE. Orientador.

INTRODUÇÃO

A ausência de germes dentais, chamada de agenesia dental ou anodontia, é um dos problemas mais freqüentes da dentição humana, caracterizando-se pela diminuição do número de dentes presentes e pode acontecer na dentição decídua, permanente ou em ambas. Segundo alguns estudos, a prevalência da agenesia dental (exceto para terceiros molares) varia de 5% a 10% em populações européias e asiáticas (ARTE *et al.,* 1996). De acordo com Cua-Benward *et al.* (1992), os dentes mais afetados na população norte americana são os segundos pré-molares 3,4% e incisivos laterais superiores 2,2%. Os terceiros molares mostram-se ausentes em, aproximadamente, 20% da população.

Segundo Toledo (1996), a agenesia dental ocorre quando um ou mais botões epiteliais primitivos deixam de se formar a partir da lâmina dentária. A não formação do dente é de origem congênita, isto é, instala-se durante a vida intra-uterina (GUEDES-PINTO, 1997). Por outro lado, a presença da agenesia, especialmente do incisivo lateral maxilar em determinados grupos familiares, é aceita por alguns como ausência dentária por fator hereditário (SILVA *et al.,* 2003).

É necessário portanto, em pacientes que apresentam agenesia dentária, a reabilitação do sistema estomatognático. Uma alternativa seria a instalação de implante seguido de prótese implantossuportada. Para isto, devemos observar se a área a ser instalado o implante tem osso suficiente para recebê-lo. Caso contrário, o enxerto ósseo autógeno é uma ótima alternativa.

A realização de enxertos ósseos autógenos continua sendo um dos principais tratamentos de escolha para pacientes onde o volume de osso é insuficiente para receber implantes ósseointegráveis (MISCH, 1997). A quantidade e a qualidade de osso do leito receptor do implante são considerados como um dos principais fatores para o sucesso dos tratamentos. Alguns procedimentos reconstrutivos da maxila e da mandíbula podem ser realizados para restabelecer estes fatores, sendo considerados tratamentos cirúrgicos de maior complexidade e que podem comprometer os tratamentos implantológicos, quando realizados e indicados de forma inadequada.

Os enxertos ósseos autógenos são removidos de uma área doadora do próprio paciente e seu uso em reconstruções de defeitos ósseos da cavidade bucal foi primeiramente descrito por Branemark *et al.* em 1975. Atualmente ainda é considerada a solução ideal para a reabilitação de pacientes que sofreram algum tipo de trauma local ou perderam osso peri-implantar e gostariam de ser reabilitados com implantes, uma vez que apresentam propriedades osteogênicas, osteoindutoras e osteocondutoras. Além disso, pode ser considerado um procedimento rápido e previsível (MISCH, 1997). Os enxertos ósseos autógenos podem ser obtidos tanto de locais extraorais como calota craniana, crista ilíaca, tíbia e costela quanto intraorais como tuberosidade maxilar, sínfise mandibular, corpo mandibular, ramo ascendente e zigoma.

DESENVOLVIMENTO

Revisão da literatura

A reconstrução óssea realizada previamente à instalação de implantes dentários é considerada uma alternativa viável e previsível, com elevadas taxas de sucesso tanto em relação aos enxertos quanto em relação aos implantes instalados na área enxertada (KELLER,1994). Do ponto de vista biológico, temos que a melhor opção reconstrutiva ainda é o osso autógeno, sendo o ramo e o mento mandibular os melhores sítios doadores dentre as áreas intrabucais (MONTAZEM, 2000). Por apresentar um acesso facilitado, pela quantidade e qualidade óssea adequada e pela proximidade entre o sítio doador e receptor, o mento é uma área doadora frequentemente utilizada pelos cirurgiões no tratamento dos diferentes tipos de defeito ósseo. A abordagem dessa área doadora permite a remoção de um bloco ósseo corticomedular, proporcionando uma rápida incorporação do enxerto bem como um menor potencial de reabsorção (TRIPLETT, 1996). O enxerto de sínfise mandibular requer um período de reparação menor, quando comparado com enxertos homógenos e técnica de regeneração tecidual guiada (MISCH, 1997). Já os enxertos da tuberosidade maxilar, são mais indicados para reconstrução de pequenos defeitos. A região anterior da mandíbula oferece também vantagens como reabsorção óssea reduzida entre 0 a 25% e ausência de cicatriz cutânea. Já a região do ramo apresenta menor incidência de complicações, mas tem como

desvantagens um acesso mais difícil e o risco de lesão do feixe vásculonervoso do nervo alveolar inferior (MISCH,1997).

Segundo Misch (1997), o ramo possui maiores vantagens sobre a sínfise, porém o acesso pode ser limitado em alguns pacientes, onde o tamanho e o volume do defeito residual é que irá ditar a escolha da área doadora. O mento possui um acesso mais rápido e fácil, se revasculariza mais rápido e tem um índice de reabsorção menor que o ramo, mesmo sendo essa diferença clinicamente insignificante. No estudo de Mazzonetto (2000), sobre mensuração do ganho de espessura óssea após enxerto de sínfise na pré-maxila, através de tomografias convencionais lineares, foi encontrado que 75% das áreas tiveram aumento em sua espessura. A sínfise foi selecionada por apresentar vantagens em relação às áreas extraorais, como menor morbidade por dispensar a hospitalização e pela ausência de cicatrizes visíveis e de complicações na área doadora. Porém, é importante ressaltar que esta técnica tem como desvantagem a coleta de quantidade óssea limitada, sendo indicada para defeitos de até três dentes. Cranin (2001), indicou o enxerto corticomedular mandibular, por ser previsível e apresentar como vantagens: baixo custo, pouca morbidade e desconforto em apenas uma área do corpo. Outro ponto a ser ressaltado é o fato da estabilização do enxerto ser um fator decisivo para a cicatrização do mesmo. A falta de adaptação do bloco ao leito receptor, pode gerar a interposição de tecido fibroso entre os mesmos (LINDEN, 2000). Em 2005, Schwantz-Arad recomendou o preenchimento de eventuais espaços entre o enxerto e o rebordo com osso particulado e o recobrimento com membrana reabsorvível para aumentar ainda mais as taxas de sobrevida desse enxerto.

Neste caso clínico, optou-se pela piezocirurgia, por suas diversas qualidades, pois oferece uma maior facilidade operatória para o cirurgião dentista e apresenta um pós-cirúrgico melhor para o paciente, quando comparada com modalidades tradicionais (SOHN *et al.,* 2007). A utilização de cirurgias com piezo elétrico vem se tornando cada vez mais comum devido à sua maior vantagem, que é o corte seletivo, ou seja, atua apenas em tecido mineralizado, não agindo sobre tecidos anatômicos nobres, como vasos, nervos e membranas (PEREIRA *et al.,* 2012).

Relato de caso clínico

Paciente C.L.S.C., 27 anos de idade, relata não ter qualquer problema sistêmico ou alergia medicamentosa.

A paciente procurou curso de especialização de Implantodontia e Prótese Dentária da Faculdade Sete Lagoas – FACSETE com o desejo de reabilitação estética e funcional no local da ausência dental. A paciente usava aparelho fixo para manter o espaço e dente de estoque preso ao aparelho ortodôntico com a finalidade estética.

Na primeira consulta foi feita a anamnese, exame clínico, confecção de modelos de estudo e seção de fotos para documentação.



Figura 1: Fotos iniciais da paciente.



Figura 2: Fotos intra-bucal.

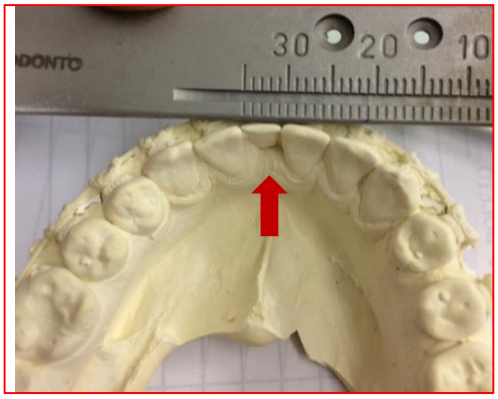

Figura 3: Fotos do Modelo: 4mm de espaço M-D.

Foi pedido uma tomografia para melhor estudo do caso.

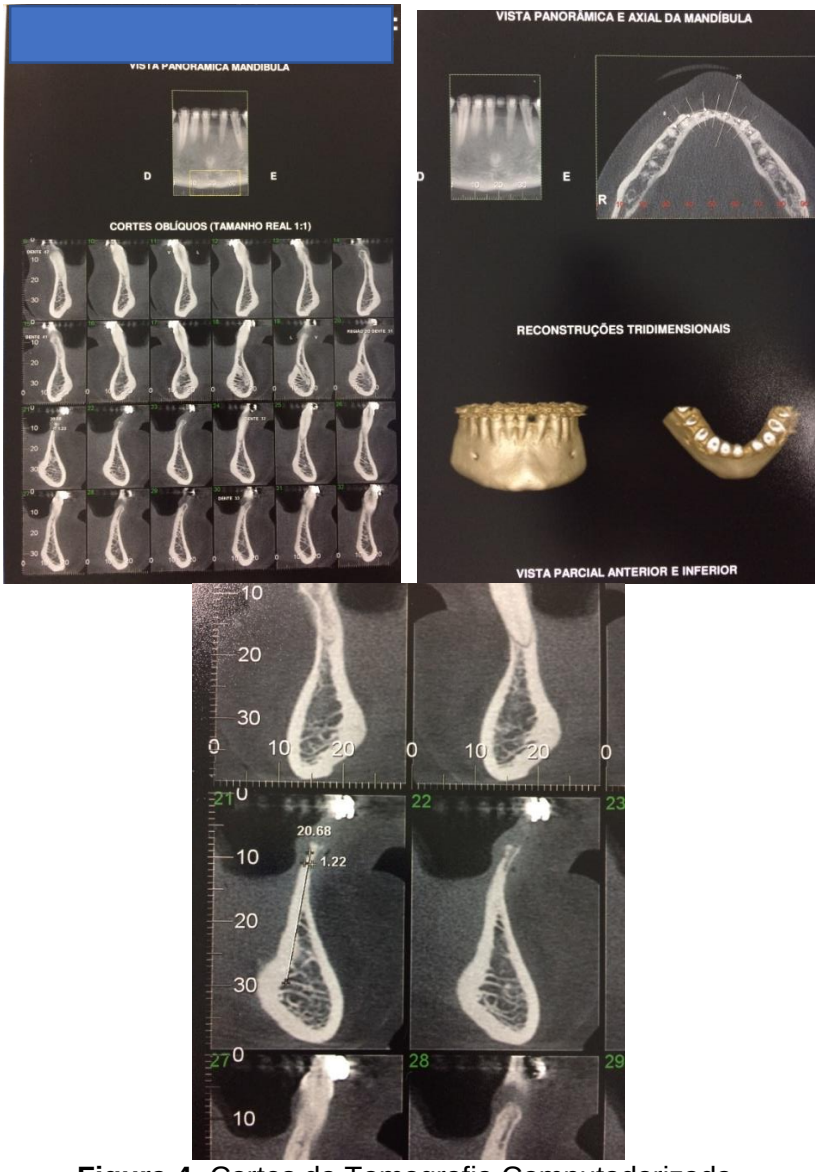

Figura 4: Cortes da Tomografia Computadorizada.

.

Ao exame clínico inicial foi constatado reabsorção da parede óssea vestibular e a impossibilidade de fazer a instalação imediata do implante, necessitando primeiramente de um enxerto ósseo e após 6 meses a instalação do implante.

No pré-operatório a paciente foi medicada com dexametasona 4mg., 1 comprimido 1 hora antes da cirurgia, profilaxia antibacteriana com amoxicilina de 500mg 4 comprimidos, também uma hora antes da cirurgia.

Pós-operatório continuou com amoxicilina 1 comprimido de 500mg de 8 em 8 horas durante 7 dias e 1 comprimido de dexametasona de 4mg., uma vez ao dia por três dias.

Seqüência para técnica cirúrgica escolhida

- ✓ Anestesia infiltrativa no fundo do saco do vestíbulo na região de canino a canino inferior e anestesia local na região lingual anterior;
- ✓ Incisão na crista óssea e relaxamento bilateral na altura do canino com incisões distais envolvendo mucosa e periósteo, proporcionando o descolamento do retalho em sua espessura total;
- ✓ A osteotomia foi realizada utilizando aparelho ultrassônico piezoelétrico até chegar no osso medular. Foram feitos dois cortes verticais em direção à crista do rebordo alveolar ambos de aproximadamente 8 milímetros. Os dois foram unidos através de um corte reto, paralelo ao plano oclusal. A osteotomia foi finalizada com o rompimento completo da cortical óssea na região mentoniana;
- ✓ Sutura com fio de seda 4.0mm;



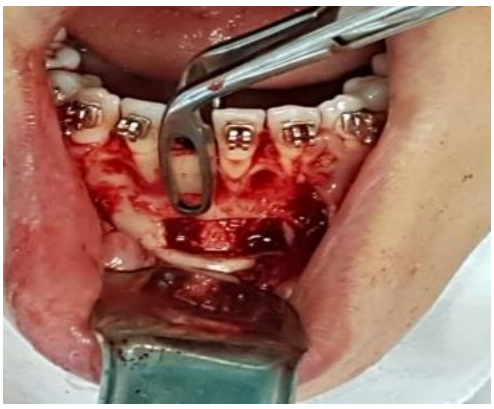



Figura 5: Fotos da cirurgia de enxerto autógeno do mento.

CONCLUSÃO

O mento é uma área doadora que oferece enxertos autógenos corticomedulares com qualidade e quantidade suficiente para reconstruções de pequena a média amplitude (TRIPLETT, 1996). Misch (1997), afirmou que as áreas enxertadas com osso da sínfise, obtiveram um ganho em altura ou em largura com alto índice de sucesso, demonstrando que este enxerto é uma alternativa previsível e viável para a reconstrução de defeitos ósseos onde serão instalados implantes osseointegrados. A cirurgia de enxerto teve succeso e a paciente ficou satisfeita com o resultado.

REFERÊNCIAS

ARTE, S.; NIEMINEN, P.; PIRINEN, S.; THESLEFF, I.; PELTONEN, L. **Gene defect in hypodontia: exclusion of EGF, EGFR, and FGF-3 as candidate genes.** J. Dent. Res., Helsinki, v. 75, n.6, p. 1346-1352, aug/1996.

BRANEMARK PI, LINDSTROM J, HALLEN O, BREINE U, JEPPSON P-H, OHMAN A. **Reconstruction of the defective mandible. Scand J Plast Reconstr Surg.** 1975;9(2):116-28.

CUA-BENWARD, G. B.; DIBAJ, S.; GHASSEMI, B. **The prevalence of congenitally missing teeth in class I, II, III maloclusions.** J. Clin. Ped. Dent., Boston, v. 17, n. 1, p. 15-17, mar/1992.

CRANIN AN, KATZAP M, DEMIRDJAN E, LEY J. **Autogenous bone ridge augmentation using mandibular symphysis as a donor.** J Oral Implantol, 2001;27(1)43-7.

GUEDES-PINTO, A. C. **Fatores hereditários determinantes das maloclusões.** In:_____ Odontopediatria: 6. edição. Santos: 1997. cap. 38, p. 723-729.

KELLER EE, ECKERT SE, TOLMAN DE. **Maxillary antral and nasal one-stage inlay composite bone graft: preliminary report on 30 recipient sites.** J Oral Maxillofac Surg. 1994;52(5):438-47.

LINDEN MSS, TRENTIN MS, LINDEN LAS. **Enxerto autógeno do mento para reconstrução de área anterior do maxilar traumatizado objetivando a colocação futura de implantes.** RGO Rev Gauch Odontol. 2000; 48(4):190-4.

MAZZONETTO R, PASSERI L, MOREIRA R, SCHEIDEGGER SILVA L. **Avaliação da eficácia de enxertos da sínfise mandibular na reconstrução de defeitos ósseos em região anterior de maxila: estudo por meio de tomografia convencional linear.** Rev Bras Implant 2000;6(1):19-22.

MISCH CM. **Comparison of intraoral donor sites for onlay grafting prior to implant placement.** Int J Oral Maxillofac Implants. 1997;12(6):767-76.

MONTAZEM A, VALAURI DV, ST-HILAIRE H, BUCHBINDER D. **The mandibular symphysis as a donor site in maxillofacial bone grafting: a quantitative anatomic study.** J Oral Maxillofac Surg. 2000;58(12):1368-71.

PEREIRA, C C S et al. **Piezosurgey Applied to Implant Dentistry: Clinical and Biological Aspects.** J Oral Implantol. São Paulo, 2012.

SCHWARTZ-ARAD D, LIRAN L, LIAT S. **Surgical success of intraoral autogenous block onlay bone grafting for alveolar ridge augmentation.** 2005; Implant Dent. 14(2):131-8.

SILVA, E. R.; PERES, R. C. R.; SCAREL-CAMINAGA, R. M.; CONTO, F.; LINE, S. R. P. **Absence of mutations in the promoter region of the lef1 gene in patients with hypodontia.** Braz. J. Oral Sciences, Piracicaba, v. 2, n. 4, p. 144-146, Jan/Mar2003.

SOHN, DONG-SEOK et al. **Piezolectric Osteotomy for intraoral Hervesting of Bone Blocks.** J Periodontics Restorative Dent, Daegu, v. 27, n. 2, p.127-131, 2007.

TOLEDO, O. A. **Crescimento e desenvolvimento; noções de interesse odontopediátrico.** In_____. Odontopediatria: fundamentos para a prática clínica: 3 edição. São Paulo: Premier, 1996. Cap. 1, p. 17-36.

TRIPLETT RG, SCHOW SR. **Autologous bone grafts and endosseous implants: complementary techniques.** J Oral Maxillofac Surg. 1996;54(4):486-94.