FACULDADE SETE LAGOAS

CLEBER DA CUNHA SOARES FILHO

ASPECTOS ETIOLÓGICOS E TRATAMENTO DA PERI-IMPLANTITE

ALFENAS, 2017

CLEBER DA CUNHA SOARES FILHO

ASPECTOS ETIOLÓGICOS E TRATAMENTO DA PERI-IMPLANTITE

Monografia apresentada ao Curso de Especialização *Lato Sensu* da Faculdade Sete Lagoas, núcleo Alfenas, como requisito parcial para conclusão do curso de Implantodontia.
Orientadora**:** Profa. Esp. Sheila Maria Fernandes de Oliveira Santos Mendes

ALFENAS, 2017

FOLHA DE APROVAÇÃO

Dedico, aos meus pais, por todo amor que me dedicaram.

AGRADECIMENTOS

Aos professores deste curso, pelos ensinamentos transmitidos e compartilhados.

Aos colegas, pelas trocas de dúvidas e conhecimentos.

Aos pacientes, que nos permitiram crescer profissionalmente.

RESUMO

Propôs-se, por meio de uma revisão de literatura, revisar aspectos referentes à etiologia e ao tratamento da peri-implantite. Observou-se que o principal objetivo do tratamento é o controle da infecção e, depois, a reosseointegração das áreas afetadas. Apesar das variações existentes na literatura, ainda não há um tratamento padrão-ouro para a peri-implantite. Mas, afirma-se que este deve ser realizado através de acesso cirúrgico. Um grande número de estudos clínicos mostra sucesso no preenchimento ósseo através do acesso cirúrgico, com ou sem enxerto ósseo. A desinfecção dos defeitos infraósseos possui inúmeros protocolos descritos. O uso do laser cirúrgico, debridametno com bolinhas de algodão em solução salina, uso de clorexidina como irrigante, antibióticos sistêmicos, bem como a remoção do pilar protético, que possibilita a limpeza das conexões internas, além de permitir a certeza de que a infecção foi eliminada.

Palavras-chave: Peri-implantite. Etiologia. Tratamento.

ABSTRACT

It was proposed, through a literature review, to review aspects related to the etiology and peri-implantite treatment. It was observed that the main objective of the treatment is the infection control and then the reosseointegration of the affected areas. Despite the variations in the literature, there is still no gold standard treatment for peri-implantitis. But, it is stated that this must be performed through surgical access. A large number of clinical studies show success in bone filling through surgical access, with or without bone graft. The disinfection of the infra-red defects has numerous protocols described. The use of surgical laser, debridametno with cotton balls in saline solution, use of chlorhexidine as an irrigant, systemic antibiotics, as well as the removal of the prosthetic abutment, which makes it possible to clean the internal connections, besides allowing certainty that the infection was Eliminated.

Keywords: Peri-implantitis. Etiology. Treatment.

LISTA DE FIGURAS

Figura 1 - Profundidade de sondagem de 9mm na superfície distal do implante instalado na região do dente 44 24

Figura 2 - Aspecto radiográfico revelando a acentuada reabsorção óssea no implante instalado na região do dente 44 24

Figura 3 - Membrana reabsorvível sobreposta ao substituto ósseo nos procedimentos de regeneração óssea guiada. 25

Figura 4 - Aspecto clínico após 15 dias, revelando uma discreta fenestração da membrana. 25

Figura 5 - Aspecto tomográfico após 95 dias, evidenciando o preenchimento ósseo na parede vestibular do implante instalado na região do dente 44. 25

Figura 6 - – Instalação do implante na região do 46, e preenchimento ósseo no defeito peri-implantar após 6 meses dos procedimentos de regeneração óssea guiada 26

SUMÁRIO

1 INTRODUÇÃO 09
2 PROPOSIÇÃO 11
3 REVISÃO DA LITERATURA 12
3.1 DOENÇAS PERI-IMPLANTARES: DEFINIÇÕES 12
3.2 ETIOLOGIA 12
3.3 TRATAMENTO 19
4 DISCUSSÃO 27
5 CONCLUSÃO 30
REFERÊNCIAS BIBLIOGRÁFICAS 31

1 INTRODUÇÃO

A terapia com implantes dentais tem demonstrado, através de estudos longitudinais, ser uma modalidade terapêutica com níveis de sucesso notórios em longo prazo. Porém, os implantes osseointegrados são suscetíveis a doenças que podem, eventualmente, levar à perda dos mesmos. As doenças peri-implantares (mucosite e peri-implantite) são as principais causas de falhas que acometem os implantes já osseointegrados (FERREIRA et al., 2016).

A peri-implantite é uma doença de natureza infecciosa ao redor dos implantes dentários, induzida por mudanças microbiológicas (ATA-ALI et al., 2011). Que leva à incapacidade do implante em função de manter a osseointegração (CHARALMPAKIS et al. 2011). Ela representa uma condição clínica que inclui a presença de uma lesão inflamatória na mucosa periimplantar e perda de osso periimplantar, tendo como principais fatores etiológicos o acúmulo de placa subgengival e a colonização dos espaços na interface entre implante e pilar (BERGLUNDH; LINDHE; LANG, 2010; RECH; BATTOCHIO, 2012).

Má higiene oral, tabagismo e histórico prévio de doença periodontal são fatores de risco para a doença peri-implantar (SHIOTA et al., 2015). Os patógenos podem ser transmitidos para áreas sadias vizinhas dos dentes e implantes, e a limpeza interna das conexões protéticas já é fundamental (VALE et al., 2012).

A literatura relata que a peri-implantite é um fator muito comum nos pacientes reabilitados com implantes (VALE et al., 2012). Em 2008, sua prevalência foi estimada entre 28% e 56% dos indivíduos (ZITZMAN; BERGLUNDH, 2008).

Algumas características devem ser avaliadas nos tecidos periimplantares tais como perda óssea peri-implantar com profundidade de sondagem aumentada, perda óssea marginal, sangramento pós-sondagem, presença de exsudação ou supuração e avaliação radiográfica (RECH; BATTOCHIO, 2012).

Sem o devido conhecimento para o exame da condição de saúde ou doença, os diagnósticos podem ser feitos de forma equivocada, assim como a adoção de terapêuticas desnecessárias, comprometendo o restabelecimento da saúde do paciente (VALE, 2012).

Sendo assim, foi realizada uma pesquisa bibliográfica utilizando-se os bancos de dados do Medline (Scielo e Lilacs) no período de referência entre 2000 e

2016. A estratégia utilizada incluiu unitermos como: peri-implantite, doenças peri-implantares, diagnóstico, tratamento. A pesquisa foi limitada a artigos completos e publicados nos idiomas português e inglês. E, todos os níveis de evidência foram incluídos, tais como relato de caso, experimentos animais, revisões bibliográficas e estudos estatísticos.

2 PROPOSIÇÃO

Este trabalho se propôs a revisar a literatura sobre aspectos referentes à etiologia e ao tratamento da peri-implantite.

3 REVISÃO DA LITERATURA

3.1 DOENÇAS PERI-IMPLANTES: DEFINIÇÕES

As doenças peri-implantares foram alvo de discussão nos últimos anos e devem obrigatoriamente ser consideradas pelo clínico. Elas podem ser divididas em duas classes: mucosite e peri-implantite. Na primeira, os sinais clínicos são similares aos da periodontite (vermelhidão, sangramento, supuração e edema da mucosa peri-implantar). Na peri-implantite, também observa-se perda óssea e profundidade de sondagem aumentada (ZITZMAN; BERGLUNDH, 2008).

Segundo Santamaria et al. (2012), para os implantes, a mucosite peri-implantar é definida com a reação inflamatória nos tecidos moles ao redor dos implantes em função, sem sinais de perda óssea, enquanto a peri-implantite é a inflamação da mucosa ao redor do implante associada à perda de suporte ósseo.

Para Comparin et al. (2014), a peri-implantite exibe uma resposta inflamatória que, além de afetar os tecidos moles, leva a perda do osso alveolar, causando a perda do suporte tecidual e pode ter como produto final a perda do implante.

3.2 ETIOLOGIA

De acordo com Bullon et al. (2004), a presença de microorganismos periodontopatogênicos nos sítios peri-implantares é um fator de risco para o desenvolvimento da peri-implantite e o processo de desenvolvimento da peri-implantite é similar à doença periodontal. A morfologia peculiar dos tecidos peri-implantares também podem explicar a progressão mais rápida da doença. Os tecidos peri-implantares possuem aporte sanguíneo diferente dos tecidos periodontais. As estruturas vasculares ao redor de implantes são ramos terminais originados do periósteo. O tecido conjuntivo periodontal é nutrido pelos vasos supraperiosteais do processo alveolar e vasos do ligamento periodontal. A mucosa

peri-implantar frente ao desafio microbiano demonstra maior resposta dos linfócitos T, quando comparada ao tecido periodontal. Isto requer a apresentação do antígeno pelas células dendríticas (um grupo de células da medula óssea) e supridas via corrente sanguínea. Assim, a vascularização reduzida dos tecidos peri-implantares pode ter um papel importante na maior extensão do infiltrado inflamatório presente na peri-implantite.

Melo et al. (2007) relataram que a microbiota presente no sulco/bolsa periimplantar é semelhante à presente no sulco/bolsa periodontal e indivíduos portadores de peri-implantites são colonizados por patógenos periodontais como *Porphyromonas gingivalis*, *Tannerella forsythia*, *Fusobacterium nucleatum* e *Treponema denticola*.

Santamaria et al. (2010) descreveram que as condições que podem aumentar a prevalência das doenças periimplantares são a higiene oral pobre; implantes colocados em pacientes com histórico de doença periodontal apresentam, significativamente, mais doença periimplantar e menor taxa de sobrevivência; maior prevalência de peri-implantites em pacientes fumantes comparados aos não fumantes e menor taxa de sobrevivência. Indivíduos com diabetes descontrolada apresentam maior risco para doenças periimplantares.

Berglundh et al. (2011) discutiram as diferenças entre peri-implantite e periodontite, ressaltando que ambas compartilham o mesmo agente etiológico, porém, progridem em taxas diferentes (a peri-implantite parece ter características mais agressivas). Segundo eles, o infiltrado celular inflamatório (ICI) diverge entre as duas entidades. Na doença peri-implantar, o ICI parece estar mais apicalmente localizado, com maiores proporções de granulócitos e macrófagos. Além disso, a localização dos granulócitos parece ser diferente. Na periodontite, eles estão em áreas associadas ao epitélio da bolsa; na peri-implantite, o infiltrado se encontra mais espalhado, atingindo compartimentos perivasculares, apicais à área da bolsa. Assim, o ICI é mais extenso nas lesões peri-implantares. Esta diferença pode ser explicada pela composição singular do tecido peri-implantar, com um crescimento moderado de colágeno tipo V, quando comparado aos tecidos periodontais. Em condições patológicas, este aumento se mostra ainda maior, podendo influenciar a homeostasia e aumentar a penetração bacteriana.

Ata-Ali et al. (2011) relataram que estudos microbiológicos em tecidos peri-implantares saudáveis: demonstraram a presença de largas proporções de

microrganismos cocóides, com baixa proporção de espécies anaeróbias/aeróbias, um pequeno número de espécies gram-negativas e baixa detecção de bactérias periodontopatogênicas. Também encontraram pequenas concentrações de bacilos anaeróbios gram-negativos em alguns implantes. 2) Microbiota associada à peri-implantite: nos implantes com peri-implantite, os estudos mostram que há predominância (concentrações acima de 1 x 106) de cinco espécies microbianas: A. actinomycetemcomitans, *P. gingivalis, T. denticola, T. forsythia* e *P. intermedia*. Os estudos mostram ainda que o *A. actinomycetemcomitans* e *P. gingivalis* são os patógenos mais predominantes na destruição peri-implantar).

Estudos mostraram que as características de superfície dos implantes influenciam a progressão da peri-implantite. No estudo de Albouy et al. (2011), após quatro semanas de remoção da ligadura em cães, quatro superfícies diferentes (lisa, jateamento de areia, jateamento de areia e ataque ácido, e anodizada) receberam tratamento mecânico (sem antibióticos ou terapia química). O ganho ósseo ocorreu nas superfícies lisa e jateada. A superfície anodizada apresentou perda óssea adicional pós-tratamento. A infecção foi resolvida apenas nas superfícies lisa e jateada sem ataque ácido

Apesar da etiologia infecciosa (placa bacteriana), a peri-implantite parece ser influenciada pela resposta do hospedeiro. Segundo Persegani et al. (2012), as citocinas pró-inflamatórias liberadas por células do hospedeiro em resposta a produtos bacterianos, como lipopolissacarídeos e endotoxinas, estão diretamente ligadas ao processo de perda de estruturas de suporte peri-implantar. Uma citocina pró-inflamatória é definida como aquela produzida durante o curso da resposta inflamatória e está intimamente relacionada com a sua progressão. Entre elas, IL-1β, IL6, IL8 e TNF-α estão fortemente associadas à progressão da doença periodontal devido a sua capacidade de interação com a reabsorção óssea. Pacientes com peri-implantite também apresentam maiores níveis de IL-6 salivar. A inflamação peri-implantar também aumenta os níveis de IL-1β, TNF-α, IL-8 e da proteína inflamatória de macrófagos-1 alfa (MIP-1α), além dos níveis de IL-17.

Koyanagi et al. (2013) utilizando metodologias mais sensíveis à presença de microrganismos descreveram uma microbiota mais complexa nos casos de peri-implantite. Houve baixa prevalência de bactérias periodontopatogênicas em sítios peri-implantares, mas com maior prevalência de *Dialister spp., Eubacterium spp.* e *Peptostreptococus spp.* Segundo eles, a microbiota é mais complexa e diversa do

que em um sítio periodontal doente.

No estudo de Rakic et al. (2013) os níveis dos marcadores para o *turnover* ósseo (sRANKL, RANK e OPG) foram quantificados em sítios implantares saudáveis, com peri-implantite e em sítios periodontais com periodontite diagnosticada. Todas as citocinas mostraram maiores níveis nos sítios com peri-implantite, quando comparado aos implantes sadios, apesar da proporção sRANKL/OPG não ter sido significante. Os níveis de RANK foram significativamente maiores na peri-implantite do que na periodontite crônica, com a sRANKL e a proporção sRANKL/OPG sendo significativamente maiores na periodontite.

Fonseca et al. (2014) mediram os níveis de citocinas do fluido crevicular e saliva (IL-1β, IL-2, IL-4, IL-5, IL-6, IL-7, IL-8, IL-10, IL-12, IFN-γ e TNF-α) em pacientes com mucosite (MU) e peri-implantite (PI). Os níveis de IL-1β, foram maiores para bolsas profundas comparados aos de MU. Para IL-4 e IL-10, houve diferenças entre bolsas rasas e profundas, sendo os maiores para bolsas rasas. Os níveis de IL-8 no ducto parotídeo foram crescentes em caso de peri-implantite e podem indicar resposta sistêmica à infecção.

Ferraz et al. (2015) afirmaram que as citocinas pró-inflamatórias também são utilizadas como marcadores da doença peri-implantar, auxiliando no processo preventivo destas patologias. As IL-1β, TNF-α, IL-6, IL-10, dentre outros, mostraram aumento de suas expressões no FSPI, em diversas situações, notadamente em sítios peri-implantares clinicamente inflamados (mucosite), ou mesmo em presença de peri-implantite.

Shiota et al. (2015) relataram que a remoção incompleta do cimento após a cimentação de coroa protética pode causar uma inflamação aos tecidos moles ao redor do implante, e a rugosidade por ele causada pode propiciar a colonização bacteriana e uma possível doença peri-implantar. A dificuldade de visualização dos excessos pode ocorrer principalmente pelo desenho da prótese e sua colocação subgengival. Além disso, pode haver uma dificuldade de detecção radiográfica do cimento residual. A sobrecarga oclusal também pode causar peri-implantite, pois os implantes são menos toleráveis às forças não axiais, e estudos sugerem que a carga oclusal é concentrada no osso marginal, que pode sofrer microfraturas, levar à perda óssea peri-implantar e, quando associado à má higienização oral, pode resultar na doença peri-implantar.

Shiota et al. (2015) citaram que na peri-implantite observa-se,

clinicamente, sangramento/supuração a sondagem, profundidade de sondagem ≥4 mm e evidência radiográfica de perda óssea marginal que segue além da esperada inicialmente nos implantes em função, ou seja, maior do que 1,5 mm durante o primeiro ano em função. Pode ser observada perda óssea maior do que 0,2 mm/ano ou que ultrapasse três roscas do implante. As tomadas radiográficas são realizadas com radiografias periapicais pela técnica do paralelismo. Também observa-se que a osseointegração pode ser mantida apicalmente ao defeito, e a destruição óssea progredir como uma cratera delimitada ao redor do implante, sem nenhum sinal de mobilidade. Entretanto, as reabsorções ósseas marginais podem não estar relacionadas com infecção, mas sim pela inserção profunda do implante ou a colocação de dois implantes adjacentes muitos próximos. O condicionamento gengival em regiões estéticas pode ocasionar uma distância entre a plataforma do implante até a margem gengival maior do que 5 mm, e uma inflamação durante o processo de remodelação do tecido peri-implantar pode ser observada. Desta forma, o tipo e o formato do implante, a conexão e a supraestrutura protética podem afetar as dimensões do tecido peri-implantar e dificultar a inserção correta da sonda periodontal, provocando distorções nas profundidades de sondagem.

Em relação às técnicas radiográficas, Gulineli et al. (2015) afirmaram que a radiografia panorâmica fornece uma completa visualização das estruturas ao redor do implante. Contudo, sua utilização é limitada devido à baixa resolução, ausência de detalhes e distorção da imagem. As radiografias periapicais são frequentemente utilizadas para verificar o nível da crista óssea ou perda óssea interproximal na peri-implantite. No entanto, há uma dificuldade na avaliação das paredes ósseas vestibular, lingual e lesões intraósseas, limitando as técnicas radiográficas convencionais. Atualmente, as tomografias computadorizadas *multi-slice* e *cone-beam* apresentam um volume de imagem com muitas vantagens na Implantadontia, tais como a representação das imagens infraósseas em três planos (3D), escala real da imagem e sem qualquer sobreposição e distorção. Além disso, a análise da imagem computadorizada permite a detecção de pequenas mudanças na densidade óssea.

Segundo Ferreira et al. (2016), o papel da IL-1β e do TNF-α é o de permitir a migração de células inflamatórias para os tecidos (estão presentes na fase aguda da resposta contra a infecção); estimular o processo inflamatório e a destruição tecidual; induzir à perda óssea; estimular a liberação MMP; causar a

degradação da matriz extracelular. A IL-6 é uma citocina que estimula a proliferação de células plasmáticas, com consequente produção de anticorpo e, dependendo a sua concentração, ela pode ter ação anti-inflamatória, inibindo a produção de IL-1β e do TNF-α em conjunto com a IL-10. Com a redução destas citocinas, a quimiotaxia dos polimorfonucleares e o aumento da permeabilidade vascular estariam diminuídos, diminuindo a diapedese das células e, consequentemente, o exsudato. Ao contrário das citocinas pró-inflamatórias, as quimiocinas pertencem à família das citocinas quimiotáticas que estimulam e regulam a migração de leucócitos do sangue para os tecidos. Células inflamatórias podem liberar diferentes quimiocinas, que interagem com tipos bacterianos específicos e podem estimular as células do hospedeiro a produzirem um conjunto de características nas células imunológicas (células T, macrófagos e *natural killer*). A IL-8 é uma quimiocina da resposta inata, necessária para o recrutamento dos PMNs e subsequente estimulação dos monócitos e macrófagos. Mudanças vasculares também estão relacionadas a esta citocina, permitindo a transmigração de células inflamatórias para o tecido conjuntivo através do sulco. Ao se comparar implantes e dentes saudáveis, foram encontradas maiores concentrações de IL-6, -8, -10, -12, -1ß e TNF-α em implantes. Foi encontrada uma tendência aumentada estatisticamente significativa apenas nas concentrações de IL-8 e TNF-α. Sugeriu-se que estes valores maiores podem ter sido encontrados em implantes saudáveis, comparados a dentes, devido a reações às moléculas do titânio, diferenças na anatomia peri-implantar e acúmulo de placa. O acúmulo de placa e a porcentagem de bactérias encontradas em dentes foram maiores, quando comparados aos implantes, apesar de não ter sido fornecido o dado relativo ao índice de placa, não justificando a maior quantidade de citocinas encontrada nos implantes.

Ferreira et al. (2016) recomendaram o monitoramento frequente dos tecidos peri-implantares em relação à presença de inflamação. O dente e o implante, respectivamente acometidos pela periodontite e PI, apresentam diferenças estruturais nos tecidos de suporte, que podem influenciar a defesa do organismo frente à agressão bacteriana. Entretanto, a destruição do tecido ósseo de suporte é uma característica em comum das duas doenças. Esta perda óssea localizada tem sido alvo de intervenções terapêuticas e estratégias preventivas. Assim, o entendimento dos mecanismos inerentes ao processo inflamatório, que leva à destruição do osso, é de grande importância para a avaliação diagnóstica e para o

planejamento de estratégias de tratamento. Consequentemente, é importante considerar o mecanismo de ação dos fatores que estimulam a reabsorção óssea, sua identificação e, se possível, sua modulação. Uma estratégia para monitorar as condições dos tecidos peri-implantares é através da quantificação local de citocinas no fluido crevicular (FC), uma vez que o balanço entre citocinas pró-inflamatórias e inibidoras da inflamação, associado à regulação da expressão de seus receptores, pode fornecer dados importantes sobre o processo saúde/doença nos implantes em função. Uma vez que os parâmetros clínicos para distinguir saúde/doença e o exame radiográfico apenas representam uma visão pretérita da doença, a avaliação das condições inflamatórias do sulco ou bolsa peri-implantar poderia ser considerada uma alternativa no diagnóstico das doenças peri-implantares.

Alécio et al. (2016) avaliaram se a união entre implantes e/ou a presença de gengiva artificial influencia no sangramento a sondagem dos tecidos peri-implantares, em 183 pacientes reabilitados com 916 implantes de titânio (Implacil De Bortoli, São Paulo, Brasil) em função, pelo menos por um ano. Os implantes foram examinados para avaliação do sangramento a sondagem, sendo divididos de acordo com o tipo de prótese: unitárias, parciais e totais; e de acordo com a ausência ou presença de gengiva artificial. O teste estatístico com equação de estimativa generalizada foi usado para testar possíveis associações. Ao menos um ponto de sangramento a sondagem foi detectado em 85 (50,9%), 304 (58,2%) e 129 (56,8%) implantes das próteses unitárias, parciais e totais, respectivamente. Em relação à gengiva artificial, 378 (56,1%) dos implantes sem e 140 (57,9%) dos implantes com esta característica apresentaram sangramento a sondagem. Não foram verificadas diferenças significativas entre os grupos. Concluiu-se que as características protéticas das reabilitações peri-implantares (presença de gengiva artificial e união entre os implantes) não influenciam no resultado do índice de sangramento a sondagem. Porém, este fato isolado deve ser avaliado com cautela no momento do diagnóstico, pois a atividade da doença peri-implantar pode ocorrer sem a presença de sangramento a sondagem. Uma associação entre os instrumentos diagnósticos deve ocorrer para que se tenha a correta avaliação da evolução da doença peri-implantar.

3.3 TRATAMENTO

No estudo de Karring et al. (2005), o aparelho ultrassônico foi comparado às curetas de plástico para o tratamento não cirúrgico. O retratamento foi realizado três meses após a terapia inicial. Não houve diferença estatística entre os dois grupos. Nenhum implante apresentou ganho ósseo. Quatro dos 11 implantes (ultrassom) e um (cureta plástica) não apresentaram sangramento a sondagem após seis meses.

O sucesso do tratamento da peri-implantite está relacionado com a prevenção da infecção aguda, estabilidade mecânica da ferida com a manutenção de um coágulo sanguíneo preenchendo o defeito ósseo, criação de uma superfície de implante condutiva à formação óssea e criação de uma barreira que impeça o crescimento de tecido conjuntivo no interior do defeito ósseo. Após o controle efetivo da infecção inicia-se a terapia cirúrgica corretiva, utilizando-se dois tipos de tratamentos: o ressectivo e o regenerativo. A cirurgia ressectiva visa reduzir a profundidade de sondagem e obter uma morfologia tecidual favorável à higiene, almejando saúde periimplantar. A terapia regenerativa visa à recuperação do osso de suporte perdido com o aumento vertical da crista óssea, utilizando-se as técnicas de enxertia e regeneração óssea guiada que, ao longo do tempo, demonstraram resultados efetivos no tratamento da peri-implantite (PARENTE et al., 2007).

A terapia medicamentosa de eleição para peri-implantites inclui amoxicilina, amoxicilina com clavulanato de potássio, amoxicilina associada ao metronidazol ou eritromicina e as tetraciclinas, durante 7 a 10 dias. A associação da antibioticoterapia com a raspagem e debridamento dos tecidos contaminados mostrou-se mais eficiente do que apenas o tratamento mecânico das peri-implantites. A terapia a laser reduz a contaminação bacteriana e a inflamação. O laser de diodo de alta intensidade é eficiente no tratamento das peri-implantites. A utilização da PDT para descontaminação da superfície dos implantes dentários possui boa indicação, evitando a resistência bacteriana causada pela irrigação com clorexidina a longo prazo. Além disso, ainda há os benefícios da irradiação com o laser de baixa potência para os tecidos periimplantares, como a analgesia e modulação do processo inflamatório, por meio de efeitos fotofísicos, fotoquímicos e fotomecânicos nas células do tecido irradiado. Ainda, pode ser tratada através de

eliminação de bolsa ou utilizando a técnica da regeneração óssea guiada, que parece ser o tratamento mais indicado para os defeitos ósseos periimplantares. No tratamento cirúrgico pode ocorrer regeneração óssea e reosseointegração com o uso de membranas para recobrir osso autógeno particulado (LOMBARDI, 2010).

Para Santamaria et al. (2010), é fundamental o uso da sondagem para estimular mecanicamente a mucosa periimplantar em busca de sangramento a sondagem, supuração e aumento na profundidade de sondagem, o que indicaria a presença de inflamação e uma possível perda de suporte ósseo.

De acordo com Furrer et al. (2011), a implantoplastia, uma técnica na qual se realizam o alisamento e o polimento das roscas das superfícies implantares, torna-se mais uma alternativa no tratamento destes quadros inflamatórios. Áreas de inflamação crônica periimplantar, com bolsas maiores que 4 mm e evidências radiográficas de perda óssea, quando submetidas à cirurgias ressectivas associadas a implantoplastia, ou a terapia ressectiva isoladamente, mostraram, após seis anos, responder melhor a combinação das terapias, indicando que quando há exposição das roscas do implante ao ambiente da bolsa o alisamento destas pode ser uma terapia adjuvante efetiva a longo prazo. Cirurgias ósseas regenerativas periimplantares são aquelas que visam formação de novo tecido ósseo sadio, eliminação de bolsas e, ainda, posicionamento coronal do retalho para recobrimento dos defeitos. As técnicas de preenchimento do defeito ósseo podem ser realizadas utilizando osso autógeno ou material sintético. Como alternativa ao osso autógeno, enxertos sintéticos como o de fluorhidroxiapatita associados, ou não, a membrana reabsorvível sintética, também demonstraram redução na profundidade de sondagem (PS) e um ganho de preenchimento ósseo em lesões periimplantares moderadas após um ano da enxertia.

Ohana et al. (2011) afirmaram que a associação de debridamento mecânico, jato de pó abrasivo, limpeza com ácido cítrico, laserterapia e enxerto ósseo autógeno parece tender a resultados mais promissores. A antibioticoterapia com o uso de amoxicilina e metronidazol, durante 12 ou 17 dias, associada ao tratamento cirúrgico mostrou-se uma medida benéfica.

Heitz-Mayfield et al. (2011), em avaliação sobre um protocolo cirúrgico anti-infeccioso, que incluía debridamento a retalho aberto e descontaminação da superfície do implante, associado com amoxicilina e metronidazol sistêmicos, concluíram que a peri-implantite moderada a avançada pode ser tratada com

sucesso, na maioria dos pacientes, quando um rigoroso protocolo anti-infeccioso é seguido. Além disso, um protocolo rigoroso pós-operatório, ótimo controle de placa e aderência do paciente às terapias de manutenção são requisitos cruciais para o sucesso do tratamento e não devem ser subestimados.

No estudo de Charalmpakis et al. (2011), o fumo foi significantemente correlacionado com o fracasso do tratamento de peri-implantite. O desenvolvimento precoce da doença foi também significantemente associado com fracasso. Plástica óssea em conjunto com antibióticos durante a cirurgia foi significantemente associada com lesões controladas.

Lee et al. (2012) relataram que as doenças peri-implantares compartilham inúmeras similaridades com as doenças periodontais. Sítios com doença periodontal prévia e pacientes portadores de doença periodontal não são contraindicações absolutas à terapia com implantes. Porém, afirmaram que pacientes portadores de doença periodontal e com bolsas residuais pós-terapia demonstram maior perda óssea peri-implantar do que portadores de doença periodontal sem bolsas residuais. Assim, bolsas residuais aumentam o risco de peri-implantite; porém, sua ausência não exime o paciente do risco.

Segundo Taba Jr. et al. (2012), uma terapêutica que tem mostrado resultados promissores é a terapia fotodinâmica (TFD) com laser de baixa potência. A forma de descontaminação não gera calor como no laser convencional e também não causa resistência bacteriana como os antibióticos. O processo ocorre devido a fotoindução de oxigênio reativo que destrói a membrana bacteriana sem danificar as células do hospedeiro. Os autores afirmaram que é um método eficaz para a redução da contagem bacteriana e melhora dos parâmetros moleculares de inflamação.

Segundo Rech; Battochio (2012), o uso de antibióticos sistêmicos antes e durante os tratamentos da peri-implantite é muito comum, sendo três esquemas os mais recomendados: clindamicina, 150 mg por via oral três vezes ao dia; amoxicilina com ou sem ácido clavulânico, 500 mg quatro vezes ao dia; hiclato de doxiciclina, 100 mg duas vezes ao dia por via oral. Quando se optar por utilizar a amoxicilina, a adição de metronidazol é recomendada. Todos os regimes devem ser iniciados dois dias antes de iniciar o tratamento e continuar durante dez dias. A regeneração óssea guiada (ROG) também é utilizada para tratar defeitos ósseos ao redor de implantes. Seu processo envolve a utilização de uma membrana reabsorvível ou não

reabsorvível, permitindo o crescimento ósseo no defeito, inibindo a infiltração dos tecidos moles.

No estudo de Vale et al. (2012), foi utilizada pedra pomes umedecida em soro e escova Robson para a descontaminação da superfície dos implantes, fazendo-se em seguida a aplicação de uma solução de cloridrato de tetraciclina 50 mg/ml na superfície dos implantes. Após este procedimento foi associado um enxerto de tecido conjuntivo subepitelial para melhorar o volume e tratar as fenestrações. A seguir, foi realizado um desgaste na overdenture do paciente na região correspondente aos implantes, evitando compressão das áreas operadas, o que levaria a um comprometimento no processo de cicatrização local. Nas terapias de suporte periodontal, além da remoção de biofilme supragengival e utilização de pedra-pomes e escova Robson nos implantes, também foram executadas irrigações subgengivais nos implantes com iodo povidine 10% (tópico). Concluiu-se que a terapia de suporte realizada no pós-operatório até os 18 meses de acompanhamento contribuiu para manutenção da saúde periimplantar e estabilidade dos resultados conseguidos com os procedimentos cirúrgicos.

O estudo de Schwarz et al. (2013) observou que, quando comparado à combinação agente anti-infeccioso + curetas plásticas + esfregaço com bolinhas de algodão embebidas em solução salina (CPS), o uso de *laser* cirúrgico (Er:YAG) não demonstrou diferenças para o desfecho da terapia regenerativa associada à Implantoplastia. O ganho clínico de inserção foi de 1 mm (Er:YAG) e 1,2 mm (CPS). Em quatro anos de acompanhamento, o grupo CPS apresentou maiores reduções de sangramento a sondagem (85,2% *versus* 71,6%) e de ganho de inserção clínica (1,5 mm *versus* 1,2 mm), mas sem diferenças estatísticas

No caso clínico apresentado por Shibli (2014), em que havia presença de fragmento na região vestibular, sugerindo sequestro do biomaterial/enxerto ósseo, condizente com defeito ósseo peri-implantar, utilizou-se detoxificação por meio de laser de Er, Cr:YSGG, associada à terapia regenerativa com L-PRF. A restauração implantossuportada foi mantida para facilitar os procedimentos de reposicionamento tecidual. O retalho foi elevado totalmente para exposição do defeito peri-implantar, a lesão foi curetada e debridada com curetas periodontais de metal, para remoção de todo o tecido de granulação, e a região foi tratada com laser de Er, Cr:YSGG. O *laser* Er,Cr:YSGG foi utilizado com potência de 2,5 W, segundo os parâmetros indicados. Decorridos 120 dias da terapia antimicrobiana e regenerativa, o implante

foi reavaliado clínica e radiograficamente e notou-se defeito de tecido mole peri-implantar na região vestibular e distal, com exposição da porção cervical do implante. Uma segunda intervenção cirúrgica foi realizada, utilizando enxerto de tecido conjuntivo subepitelial para aumento de espessura vestibular e cobertura e/ou redução da exposição do implante. Doze meses após o tratamento da peri-implantite, constatou-se a ausência de sinais clínicos da doença

Comparin et al. (2014) apresentaram um caso clínico, de paciente de 73 anos, portadora de prótese sobreimplante de quatro elementos, em substituição aos dentes 44, 45, 46 e 47 , a qual se apresentava bem adaptada, sem mobilidade, em função por aproximadamente dois anos. Além disso, foi detectada uma discreta recessão na região vestibular do elemento 44, a qual apresentou sangramento a sondagem leve peri-implantar e profundidade de sondagem aumentada (FIGURA 1). O exame radiográfico panorâmico e o levantamento periapical revelaram extensa reabsorção óssea ao redor dos implantes 46 e 47, e perda de aproximadamente 50% no 44, confirmando a severidade da peri-implantite (FIGURA 2). O implante 44, mesmo sendo de maior comprimento, foi atingido pela doença peri-implantar com severidade similar aos implantes curtos previamente instalados na região dos dentes 46 e 47. O plano de tratamento proposto foi baseado na remoção dos implantes 46 e 47, tratamento cirúrgico da peri-implantite do implante 44 e endodontia do dente 43. Previamente ao tratamento cirúrgico, procedeu-se ao debridamento mecânico fechado do implante 44, com curetas plásticas especificas e irrigação com solução de clorexidina a 0,2%, seguida de soro fisiológico. Nos implantes 46 e 47, devido a severa mobilidade, somente irrigações com as mesmas soluções foram realizadas. Os demais elementos dentários receberam raspagem subgengival e profilaxia. A paciente recebeu orientações de higiene e foi submetida a antibioticoterapia com amoxicilina 500 mg e metronidazol 400 mg por dez dias, aliada ao uso de enxaguatórios a base de digluconato de clorexidina a 0,2%, duas vezes ao dia por 15 dias. A terapia antimicrobiana teve inicio dois dias antes da cirurgia. A prótese sobreimplante foi removida. Na cirurgia removeu-se os dois implantes na posição dos dentes 46 e 47. Procedeu-se à descontaminação da superfície do implante 44 após a qual os defeitos ósseos foram preenchidos com osso xenógeno particulado, de granulação pequena, tanto nos alvéolos dos implantes posteriores quanto no defeito peri-implantar. O implante 44 recebeu um parafuso de cobertura para que a cicatrização fosse submersa e não houvesse nenhuma interferência no processo de

neoformação óssea. O enxerto ósseo foi recoberto por uma membrana não reabsorvível (FIGURA 3), a qual foi adaptada o rebordo, visando recobrir a área enxertada. Em seguida, o retalho foi suturado. A sutura foi removida após 15 dias (FIGURA 4). Após 95 dias, foi realizado um exame tomográfico que revelou o preenchimento quase completo do defeito ósseo peri-implantar (FIGURA 5). Um novo implante foi proposto para confecção de uma nova prótese inferior. Nessa cirurgia, foi possível observar clinicamente o preenchimento ósseo obtido após seis meses de regeneração e uma fina camada de tecido conjuntivo ao redor da cervical do implante. Em seguida, foram instalados cicatrizadores nos dois implantes (FIGURA 6). Após 9 meses, os resultados obtidos demonstraram melhora nos parâmetros clínicos e radiográficos, demonstrando resolução da peri-implantite.



FIGURA 1 – Profundidade de sondagem de 9mm na superfície distal do implante instalado na região do dente 44.
Fonte: Comparin et al. (2014)

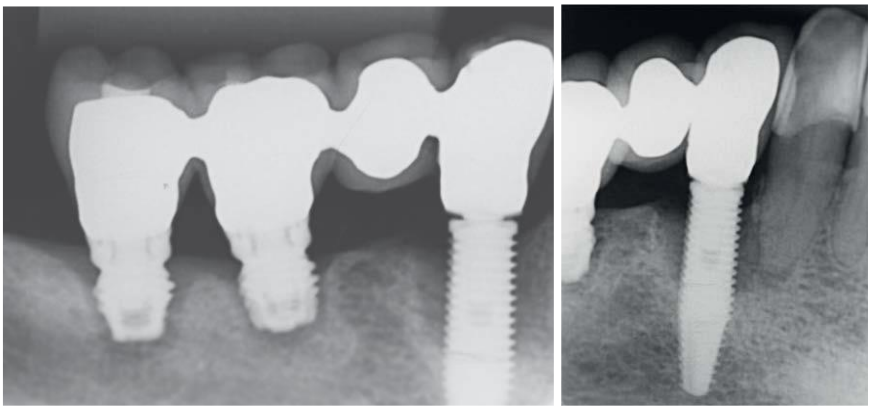

FIGURA 2 – Aspecto radiográfico revelando a acentuada reabsorção óssea no implante instalado na região do dente 44.
Fonte: Comparin et al. (2014)

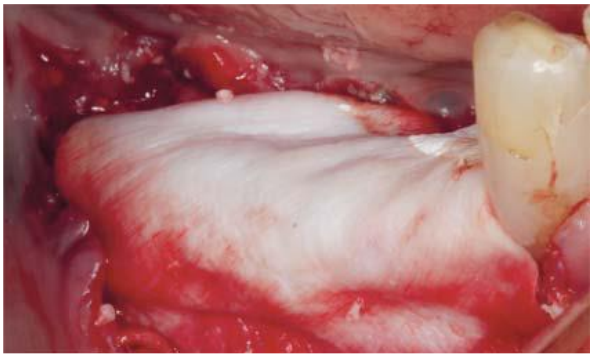

FIGURA 3 – Membrana reabsorvível sobreposta ao substituto ósseo nos procedimentos de regeneração óssea guiada.
Fonte: Comparin et al. (2014)



FIGURA 4 – Aspecto clínico após 15 dias, revelando uma discreta fenestração da membrana.
Fonte: Comparin et al. (2014)

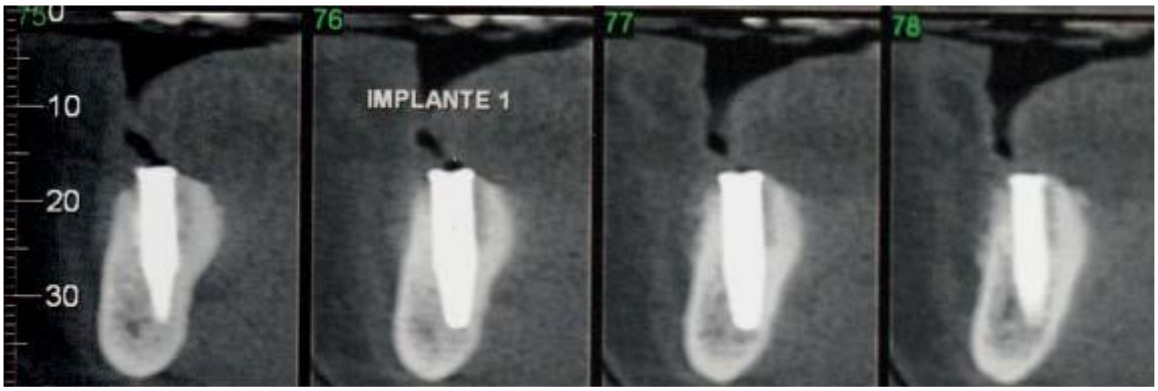

FIGURA 5 – Aspecto tomográfico após 95 dias, evidenciando o preenchimento ósseo na parede vestibular do implante instalado na região do dente 44.
Fonte: Comparin et al. (2014)

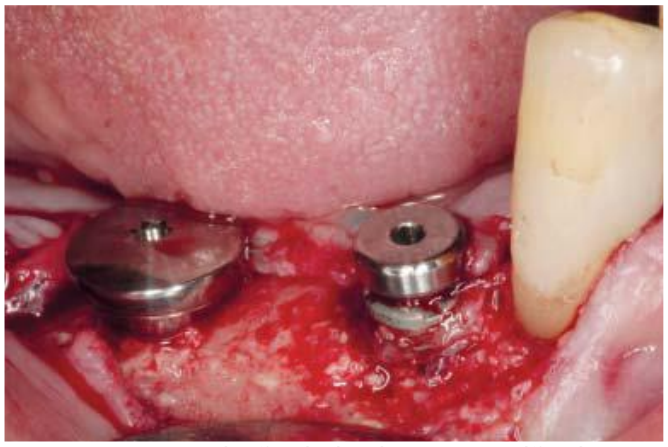

FIGURA 6 – Instalação do implante na região do 46, e preenchimento ósseo no defeito peri-implantar após 6 meses dos procedimentos de regeneração óssea guiada.
Fonte: Comparin et al. (2014)

Campos et al. (2015) indicaram a implantoplastia como forma de tratamento da peri-implantite, que consiste no alisamento e polimento, com instrumentos rotativos (brocas de alta rotação), das roscas do implante que foram expostas à cavidade oral e, consequentemente, contaminadas com bactérias e sofrendo perda óssea. O objetivo deste procedimento é o de reduzir a aderência da placa, facilitar a limpeza das superfícies dos implantes por parte do paciente e propiciar uma boa adaptação do epitélio juncional, para estabilização da doença. A técnica é capaz de estabilizar a doença, pois é um método de descontaminação eficaz da superfície do implante reduzindo o risco de uma reinfecção.

4 DISCUSSÃO

A peri-implantite é uma lesão inflamatória da gengiva marginal com migração do epitélio juncional e exposição da superfície do implante devido a perda óssea cervical e formação da bolsa peri-implantar (MELO et al. 2007; LOMBARDI, 2010; SANTAMARIA et al., 2010; FURRER et al., 2011; TABA JR., et al., 2012; COMPARÍN et al., 2014). Apresenta caráter multifatorial, sendo que os fatores etiológicos mais citados foram o acúmulo de placa subgengival e a colonização dos espaços na interface entre implante e pilar, as características de superfície dos implantes, tabagismo, diabetes mellitus, preexistência de cárie, doença periodontal e padrão de higiene inadequado (PARENTE et al., 2007; MELO et al. 2007; SANTAMARIA et al., 2010; FURRER et al., 2011; ALBOUY et al., 2011; PERSEGANI et al., 2012; COMPARÍN et al., 2014; SHIOTA et al., 2015; GULINELI et al., 2015).

A mucosite é pré-requisito para o desenvolvimento da peri-implantite, assim como a gengivite sempre precede a periodontite (MELO et al., 2007; GULINELI et al., 2015).

As principais bactérias envolvidas na peri-implantite são semelhantes às encontradas nas doenças periodontais. Há predomínio de anaeróbios Gram-negativos, principalmente de fusobactérias e espiroquetas, e de microorganismos formadores de pigmentos negros como a *Prevotella intermedia*. A incidência de peri-implantite pode variar de 0 a 14,4% (MELO et al., 2007; GULINELI et al., 2015).

Estudos apontaram o papel das citocinas na patogênese da peri-implantite e sugeriram uma estratégia diagnóstica alternativa da peri-implantite, através do monitoramento das citocinas associadas à inflamação dos tecidos peri-implantares (PERSEGANI et al., 2012; FERRAZ et al., 2015; FERREIRA et al., 2016).

Os principais parâmetros para diagnóstico e avaliação da severidade das doenças peri-implantares são; sangramento a sondagem, profundidade da sondagem peri-implantar, mobilidade e avaliação radiográfica revelando perda óssea peri-implantar (RECH; BATTOCHIO, 2012; COMPARIN et al., 2014; GULINELI et al., 2015). E nível clínico de inserção (FERREIRA et al., 2016). O sangramento a sondagem é considerado um indicador de atividade de doença peri-implantar. Sítios

sangrantes levam a crer que um processo inflamatório está instalado e que, se não controlado, pode induzir reabsorção óssea ao redor dos implantes, resultando em perda de suporte ósseo ou em um estágio mais avançado: a perda da osseointegração (ALÉCIO et al. 2016). No entanto, existem fatores que podem influenciar negativamente as leituras da profundidade do sulco peri-implantar: pressão aplicada na sonda, grau de inflamação dos tecidos, contorno da prótese, dentre outros (FERREIRA et al., 2016).

O exame radiográfico é utilizado para avaliar e acompanhar o nível ósseo peri-implantar, mas apresenta limitações como dificuldade na detecção de perdas ósseas iniciais, detecção de mudanças na densidade óssea somente após longos períodos de tempo, ausência de detecção nas faces vestibulares e linguais dos implantes, e distorções de posicionamento (RECH; BATTOCHIO, 2012; FERREIRA et al., 2016).

Diferentes terapias têm sido sugeridas, na literatura, para o tratamento das infecções dos tecidos peri-implantares: debridamento mecânico, uso de antimicrobianos tópicos e/ou sistêmicos, terapias cirúrgicas, além de diferentes tipos de lasers (FURRER et al., 2011; HEITZ-MAYFIELD et al., 2011; 2011b; FERREIRA et al., 2016).

A manutenção da saúde dos tecidos periimplantares, tais como resolver a inflamação e impedir a progressão da doença, é fator primordial para o sucesso em longo prazo da terapia com implantes (SANTAMARIA et al., 2010; HEITZ-MAYFIELD et al. 2011). Deve-se realizar a descontaminação da superfície do implante através do debridamento mecânico associado à antibioticoterapia local e sistêmica com as tetraciclinas (RECH e BATTOCHIO, 2012; VALE et al., 2012). O estabelecimento de um protocolo de higienização é de suma importância, assim como a inclusão do paciente em programas de manutenção (COMPARIN et al., 2014).

O uso do laser foi citado como de grande eficácia (SHIBLI et al.,2014). A limpeza com ácido cítrico, laserterapia e enxerto ósseo autógeno parece tender a resultados mais promissores (OHANA et al., 2011). Afirmou-se que o uso do laser cirúrgico, apesar de eficaz, é uma opção de custo muito elevado (SCHWARZ et al., 2013).

A PDT, utilizada na descontaminação da superfície dos implantes, evita a resistência bacteriana causada pela irrigação com clorexidina a longo prazo (LOMBARDI, 2010; FURRER et al., 2011; TABA JR., et al., 2012).

Afirmou-se que a associação de técnicas de tratamento é válida e, muitas vezes, necessária. A aplicação não-cirúrgica de iodo povidine 10%, associado à abordagem cirúrgica, para a descontaminação da superfície dos implantes e correção tecidual periimplantar, por meio de enxerto de tecido conjuntivo, e uma rigorosa terapia de suporte periodontal tornaram o resultado clínico satisfatório (FURRER et al., 2011; VALE et al., 2012).

O mais importante componente no tratamento é interromper a perda óssea progressiva pelo controle de placa e eliminação da bolsa. Em casos especiais pode ser possível restaurar o osso perdido usando-se procedimentos cirúrgicos regenerativos (BOTTINO et al., 2005; COMPARIN et al., 2014). Furrer et al. (2011); Bianchini et al. (2014); Campos et al. (2015) apresentaram a técnica da implantoplastia, que se mostrou eficaz e segura por reduzir a aderência da placa, facilitar a higienização da superfície do implante por parte do paciente e melhorar a adaptação do epitélio juncional.

O enxerto conjuntivo subepitelial deve ser considerado, principalmente quando a recessão mucosa pós-cirúrgica prejudica a estética, ou quando há necessidade de aumento da mucosa queratinizada (PARENTE et al., 2007; VALE et al., 2012; COMPARIN et al., 2014; SHIBLI et al., 2014).

Nos casos em que o tratamento da peri-implantite não pode ser indicado em virtude da severidade da doença peri-implantar com perda óssea acima de 50% da superfície do implante, os procedimentos mais indicados estão baseados na remoção do implante, seguido por regeneração óssea guiada e instalação de um novo implante (COMPARIN et al., 2014).

Para o alcance do sucesso destes pacientes deve-se observar a presença de um tecido gengival saudável ao redor dos implantes, tanto para garantir a estética quanto para uma verdadeira condição de saúde oral e saúde geral (PARENTE et al., 2007; VALE et al., 2012; COMPARIN et al., 2014; SHIBLI et al., 2014; FERREIRA et al., 2016).

Apesar das inúmeras publicações sobre o tratamento das doenças peri-implantares, poucos estudos abordam os tratamentos preventivos e protocolos de higienização e manutenção pós-implantação.

5 CONCLUSÃO

Pode-se concluir, em relação aos aspectos etiológicos e tratamento da peri-implantite que:

a) apresenta caráter multifatorial, sendo que os fatores etiológicos mais citados foram o acúmulo de placa subgengival e a colonização dos espaços na interface entre implante e pilar, as características de superfície dos implantes, tabagismo, diabetes mellitus, preexistência de cárie, doença periodontal e padrão de higiene inadequado;

b) um efetivo tratamento da peri-implantite compõe-se da seguintes fases: 1) fase pré-tratamento com instrução de higiene oral, remoção ou acessibilidade da prótese para controle de placa; 2) fase de debridamento não cirúrgico e reavaliação; e 3) fase de acesso cirúrgico, quando não houve resolução da inflamação;

c) o principal objetivo do tratamento é o controle da infecção e, depois, a reosseointegração das áreas afetadas;

d) apesar das variações existentes na literatura, ainda não há um tratamento padrão-ouro para a peri-implantite. Um grande número de estudos clínicos mostra sucesso no preenchimento ósseo através do acesso cirúrgico, com ou sem enxerto ósseo. Mas, afirma-se que este deve ser realizado através de acesso cirúrgico;

e) a desinfecção dos defeitos infraósseos possui inúmeros protocolos descritos. O uso do laser cirúrgico, debridamento com bolinhas de algodão em solução salina, uso de clorexidina como irrigante, antibióticos sistêmicos, bem como a remoção do pilar protético, que possibilita a limpeza das conexões internas, além de permitir a certeza de que a infecção foi eliminada;

f) não há método de desinfecção ideal, e a associação de dois métodos não deve ser descartada.

REFERÊNCIAS BIBLIOGRÁFICAS

ALBOUY J-P.; ABRAHAMSSON, I.; BERGLUNDH, T. Spontaneous progression of experimental peri-implantitis at implants with different surface characteristics. An experimental study in dogs. **J Clin Periodontol,** v. 38, n. 1, p. 1-6, Feb. 2011.

ALÉCIO, A. B. W. et al. As características protéticas das reabilitações implantossuportada podem influenciar no sangramento a sondagem? Um estudo retrospectivo em 916 implantes. **ImplantNewsPerio,** v. 1, n. 2, p. 271-275, fev./mar. 2016.

ATA-ALI J. et al. Peri-implantitis: associated microbiota and treatment. **Med Oral Patol Oral Cir Bucal,** v. 16, n. 7, p. 937-943, 2011.

BERGLUNDH, T.; ZITZMANN, N. U.; DONTI, M. Are peri-implantitis lesions different from periodontitis lesions? **J Clin Periodontol,** v. 38, Suppl. 11, p. 188-202, Nov. 2011.

BERGLUNDH, T.; LINDHE, J.; LANG, N. P. Mucosite Periimplantar e periimplantite. In: LINDHE, J.; LANG, N. P.; KARRING, T. **Tratado de periodontia clínica e implantologia oral.** 5. ed. Rio de Janeiro: Guanabara Koogan, 2010.

BIANCHINI, M. A. **Diagnóstico e tratamento das alterações peri-implantares**. São Paulo: Santos, 2014.

BULLON, P. et al. Immunohistochemical analysis of soft tissues in implants with healthy and peri-implantitis condition, and aggressive periodontitis. **Clin Oral Implants Res,** v. 15, n. 5, p. 553-559, Oct. 2014.

CAMPOS, C. M. et al. Implantoplastia como forma de tratamento da peri-implantite. **ImplantNewsPerio,** v. 12, n. 5, p. 411-418, set./out. 2015.

CHARALMPAKIS, G. et al. A follow-up study of peri-implantitis cases after treatment**. J Clin Periodontol,** v. 38, n. 9, p. 864-871, Sep. 2011.

COMPARIN, E. L.; CORO, E. R.; CLAUDINO, M. Tratamento químico, mecânico e cirúrgico-regenerativo da peri-implantite: relato de caso clínico com nove meses de acompanhamento em um sítio mandibular posterior extenso. **ImplantNews,** v. 11, n. 1, p. 93-100, jan./fev. 2014.

FERRAZ, M. A.; ZENÓBIO, E. G.; SOARES, R. V. Parâmetros clínicos e moleculares podem ser usados como biomarcadores das doenças peri-implantares e periodontais? **ImplantNewsPerio,** v. 12, n. 6, p. 750-754, nov./dez. 2015.

FERREIRA, S. D. et al. O papel das citocinas na peri-implantite – revisão narrativa da literatura. **ImplantNewsPerio,** v. 1, n. 1, p. 69-74, jan./fev. 2016.

FONSECA, F. J. et al. Cytokines expression in saliva and peri-implant crevicular fluid of patients with peri-implant disease. **Clin Oral Implants Res,** v. 25, n. 2, p. 68-72, Feb. 2014.

FURRER, S. K. et al. Peri-implantite: alternativas de tratamento. **ImplantNews,** v. 8,n. 3, p. 297-304, maio/jun. 2011.

GULINELI, J. L. et al. Peri-implantite (Parte I): etiologia, características e diagnóstico. **ImplantNewsPerio,** v. 9, n. 5, p. 394-400, set./out. 2015.

HEITZ-MAYFIELD, L. J. A. et al. Anti-infective surgical therapy of periimplantitis. A 12-month prospective clinical study. **Clin. Oral Implants Res,** v. 22, n. 8, p.1-6, Feb. 2011.

KARRING, E. S. et al. Treatment of peri-implantitis by the Vector system - a pilot study. **Clin Oral Implants Res,** v. 16, n. 3, p. 288-293, Jun. 2005.

KOYANAGI, T. et al. Comprehensive microbiological findings in peri-implantitis and periodontitis. **J Clin Periodontol,** v. 40, n. 3, p. 218-226, Mar. 2013.

LEE, J.C-Y. et al. Residual periodontal pockets are a risk indicator for peri-implantitis in patients treated for periodontitis. **Clin Oral Implants Res,** v. 23, n. 3, p. 325-333, Mar. 2012.

LOMBARDI, F. L. **Periimplantite: modalidades de tratamentos**. 2010. Monografia (Especialização em Implantodontia). Araras/SP: Centro Universitário Herminio Ometto – UNIARARAS, 2010.

MELO, L. et al. Microbiologia das doenças periimplantares. Revisão de literatura. **Revista de Odontologia da UNESP,** v. 36, n. 1, p. 61-69, jan./mar. 2007.

OHANA, R. A. E. et al. Obtenção de reosseointegração em implantes acometidos por periimplantite. **ImplantNews,** v. 8, n. 2, p. 191-198, mar./abr. 2011.

PARENTE, E. V. et al. Periimplantite: revisão de literatura. **ImplantNews,** v. 4, n. 4, p. 393-308, jul./ago. 2007.

PERSEGANI, F. J. et al. Expressão de citocinas na saliva de pacientes com peri-implantite. **ImplantNews,** v. 9, n. 6ª-PBA, p.106-112, nov./dez. 2012.

RAKIC, M. et al. Bone loss biomarkers associated with peri-implantitis. A cross-sectional study. **Clin Oral Implants Res,** v. 24, n. 10, p. 110-116, Oct. 2013.

RECH, C. A.; BATTOCHIO, V. L. Diagnóstico e tratamento da peri-implantite. **ImplantNews,** v. 9, n. 4, p. 577-583, jul./ago. 2012.

SANTAMARIA, M. P. et al. Conceito atual das doenças peri-implantares: parte básica e implicações clínicas. **ImplantNews,** v. 7, n. 3a-PBA, p.123-128, mai./jun. 2010.

SANTAMARIA, M. P. et al. Peri-implantite: etiologia de fatores de risco. **ImplantNews,** v. 9. n. 6a (PBA), p. 171-179, nov./dez. 2012.

SCHWARZ, F. et al. Four-year follow-up of combined surgical therapy of advanced peri-implantitis evaluating two methods of surface decontamination. **J Clin Periodontol,** v. 40, n. 10, p. 962-967, Oct. 2013.

SHIBLI, J. A. Tratamento de peri-implantite utilizando fibrina rica em plaquetas e leucócitos (L-PRF), e laser de ER, CR:YSGG. **ImplantNewsPerio,** v. 8, n. 4, p. 391-395, jul./ago. 2014.

SHIOTA, R. et al. Paradigmas associados às doenças peri-implantares: o que se sabe e o que ainda precisa ser pesquisado. **ImplantNewsPerio,** v. 9, n. 4, p. 350-356, jul./ago. 2015.

TABA JR. M. et al. Avanços e desafios da pesquisa básica aplicada em Implantodontia. **ImplantNews,** v. 9, 6ª-PBA, p. 166-170, nov./dez. 2012.

VALE, H. F. et al. Manutenção longitudinal do tratamento da peri-implantite. **PerioNews,** v. 6, n. 4, p. 417-424, jul./ago. 2012.

ZITZMANN, N. U.; BERGLUNDH, T. Definition and prevalence of peri-implant diseases. **J Clin Periodontol,** v. 35, Suppl. 8, p. 286-291, Sep. 2008.