FACULDADE SETE LAGOAS – FACSETE

Fernando de Oliveira Martorelli

DISPLASIA FIBROSA PERIAPICAL: RELATO DE CASO CLÍNICO.

RECIFE

2016

FACULDADE SETE LAGOAS – FACSETE

Fernando de Oliveira Martorelli

DISPLASIA FIBROSA PERIAPICAL: RELATO DE CASO CLÍNICO.

Artigo Científico apresentado ao Curso de Especialização *Lato Sensu* da FACSETE/Centro de Pós Graduação em Odontologia-CPO, como requisito parcial para conclusão do Curso de Especialização em Cirurgia BucoMaxiloFacial.

Área de Concentração: Cirurgia BucoMaxiloFacial.

Orientador: Prof. Dr. Sérgio Bartolomeu de Farias Martorelli

RECIFE

2016

FACULDADE SETE LAGOAS – FACSETE

Monografia intitulada **"Displasia fibrosa periapical: relato de caso clínico."** de autoria do aluno Fernando de Oliveira Martorelli, aprovada pela banca examinadora constituída pelos seguintes professore:

Prof. Dr. Sérgio Bartolomeu de Farias Martorelli – CPO Recife

Prof. Dr. Rômulo Valente – CPO Recife

Recife, 6 de dezembro de 2016

RESUMO

A Displasia Fibrosa é uma lesão fibroóssea benigna que representa cerca de 2% de todas os tumores ósseos. Devido à sua similaridade com outras lesões fibro-ósseas, seu diagnóstico é baseado na correlação clínica, radiológica e histopatológica. É classificada em monostótica, quando há o envolvimento de somente um osso, ou poliostótica, quando há o envolvimento de mais de um osso envolvido. Como forma de tratamento possui desde tratamento conservador à técnicas cirúrgicas radicais de acordo com a extensão da lesão. O objetivo do presente trabalho é realizar uma breve revisão da literatura e apresentar o caso clínico de uma paciente com displasia fibrosa tratado de forma cirúrgica conservadora.

Palavras-chaves: displasia fibrosa, lesão fibro-óssea, tratamento.

1 INTRODUÇÃO

As lesões fibro-ósseas (LFO) são caracterizadas pela substituição de tecido ósseo normal por tecido fibroso benigno contendo quantidades variáveis de material mineralizado, sendo as mais comuns a displasia fibrosa (DF), o fibroma cemento-ossificante (FCO) e a displasia cemento-óssea (DCO) (TOLENTINO et al., 2009). Essas lesões são de difícil diagnóstico microscópico e sua diferenciação baseia-se na correlação clínica, radiográfica e microscópica. Diagnóstico específico é crítico, pois apesar de apresentar aspectos microscópicos semelhantes, exibem comportamento, tratamento e prognóstico distintos (WALDRON, 1993).

A displasia fibrosa tem sido considerada uma doença óssea rara que representa 2,5% de todas as doenças ósseas e 7% de todos os tumores ósseos benignos. A etiologia ainda é desconhecida, mas há estudos que relatam sobre a ocorrência de alterações enzimáticas, metabólicas e mutações genéticas. A displasia fibrosa pode ser classificada em monostótica – quando afeta um único osso –ou poliostótica – quando afeta múltiplos ossos, e esta última, quando associada a áreas de pigmentação cutânea e hiperfunção de glândula endócrinas , recebe o nome de Síndrome de McCune-Albright.

Em 70 a 80% dos casos, ocorrerá como displasia fibrosa monostótica, e os ossos mais comumente afetados foram os ossos longos (fêmur, tíbia, costelas). Em 20 a 30% dos casos, ocorrerá como displasia fibrosa poliostótica, com envolvimento craniofacial em 50% dos pacientes (PETROCELLI, 2014).

O tratamento para a displasia fibrosa ainda é controverso, mas o que predomina é o tratamento cirúrgico, através da ressecção da lesão, seja de forma conservadora ou radical. O presente trabalho tem como objetivo realizar uma breve revisão da literatura e exposição de caso clínico tratado de forma cirúrgica, porém de maneira conservadora.

2 REVISÃO DA LITERATURA

A displasia fibrosa foi descrita por Von Recklinghausen em 1891 e a denominou-a "osteíte disseminada fibrosa." Albright, em 1937, denominou uma condição sindrômica como "síndrome de Albright", em que a displasia fibrosa poliostótica está associada com doença endócrina, puberdade precoce, ossificação esquelética prematura e manchas na pele semelhantes a café-com-Leite. Lichtenstein, em 1938, fez uma classificação primária da displasia monostótica e poliostótica de acordo com o número de ossos envolvidos na displasia. Thoma, em 1954, foi o primeiro a descrever uma "displasia fibrosa facial". Obwegeser, em 1973, introduziu uma classificação de acordo com a evolução da doença, com uma primeira forma denominada "juvenil", com uma regressão após a puberdade, e uma segunda forma denominada "persistente" (PETROCELLI, 2014).

A displasia fibrosa é uma lesão benigna tumoral do osso caracterizada pela parada do desenvolvimento, onde todos os componentes do osso normal estão presentes, mas não se diferenciam em suas estruturas maduras. É uma lesão pseudoneoplásica de etiologia desconhecida, marcada pelo desenvolvimento de tecido fibroso e traves osteoides, substituindo gradualmente o osso normal. (FLORES, 2010).

As DFs consistem em alterações do desenvolvimento resultantes de mutação pós-zigótica do gene GNAS 1, afetando os processos de proliferação e diferenciação de pré-osteoblastos. Estas lesões podem envolver um único osso (monostótica) ou vários ossos (poliostótica) (BOYCE; BHATTACHARYYA; COLLINS, 2013).

A forma monostótica representa cerca de 80 a 85% dos casos, ocorrendo igualmente entre os sexos. Apresenta evolução lenta e progressiva desde a infância, manifestando-se clinicamente no início da adolescência. Segundo alguns autores, não deve evoluir após o término da puberdade. As localizações mais comuns são as costelas, fêmur, tíbia, maxila e ossos do crânio, em ordem decrescente de frequência (FLORES, 2010).

O tipo poliostótica acomete 20% a 25% dos casos e, pode ser dividida em 3 subtipos: o tipo craniofacial, onde somente ossos do complexo craniofacial são

afetados (POSNICK , 1998), incluindo a mandíbula e a maxila (PONTUAL et al., 2004); o tipo Lichtenstein-Jaffe, onde múltiplos ossos do esqueleto são envolvidos e em alguns casos há pigmentações café-com-leite na pele (RICALDE; HORSWELL, 2001) e o tipo Síndrome de Mc Cune-Albright, que se caracteriza por pigmentações cor de café-com-leite na pele, variações endócrinas (BECELLI et al., 2002; POSNICK , 1998; RICALDE; HORSWELL, 2001) e níveis plasmáticos de cálcio, fosfato, fosfatase alcalina e paratormônio alterados (BECELLI et al., 2002; NEVILLE et al., 2004)

Barrionuevo e col. classificaram a displasia, de acordo com sua evolução,em três etapas: a primeira, latente ou assintomática; a segunda, fase sintomática; e a terceira, fase associada a complicações. Sendo que a maioria dos pacientes é diagnosticada na terceira etapa, quando já há comprometimento de outras estruturas.(NASER, 2009).

Nos ossos maxilares, as DFs se apresentam comumente em indivíduos na 1ª e 2ª décadas de vida, com a maioria dos casos localizados em maxila, havendo predileção pelo sexo feminino (OLIVEIRA, 2008).

Em relação à etiopatogenia da displasia fibrosa óssea (DFO), existem inúmeras controvérsias na literatura, que vão desde a natureza congênita, alterações de desenvolvimento com forte influência dos hormônios sexuais, distúrbios endócrinos, traumatismo ou até mesmo um caráter hereditário (ANTUNES, 2004).

Radiograficamente, as DFs dos ossos gnáticos são pobremente delimitadas, não havendo distinção clara entre as margens da lesão e o osso adjacente normal (MACDONALD-JANKOWSKI, 2004). Lesões iniciais podem ser em grande parte radiolúcidas ou mistas, ao passo que lesões em estágios avançados revelam padrão radiopaco, descrito como semelhante a “vidro despolido”. Na maioria dos casos, as DFs tendem a estabilizar com a maturação esquelética. Intervenções cirúrgicas são realizadas para regularização de deformidades cosmeticamente inaceitáveis ou em caso de prejuízo funcional (JUNDT, 2005).

Ao exame anatomopatológico, pode se verificar duas formas distinguidas macroscopicamente: uma forma compacta, caracterizada pelo tecido osteoide, que

progressivamente se ossifica e assume aspecto de osso maduro e; a forma cística, que apresenta uma ou mais cavidades circundadas pela alterações descritas anteriormente. Microscopicamente, as características das duas formas é única, proliferação de tecido fibroso com ossificação progressiva e destruição do osso afetado (FLORES, 2010).

O tratamento depende da sua extensão, da idade e do envolvimento funcional e/ou estético do paciente. O acompanhamento clínico é o mais utilizado, porém nas lesões extensas, com deformidade estética ou funcional, pode-se instituir o tratamento cirúrgico (DE CONTO et al., 2003; CENTO et al., 2007)

Alguns autores preconizam o tratamento clínico da DFO, sendo o tratamento cirúrgico, quando escolhido, amplamente discutido e controverso. alguns autores defendem as técnicas cirúrgicas conservadoras, que segundo Chen será definida conforme as zonas de envolvimento da lesão. Outros, como Jackson, defendem as técnicas radicais como sendo a única forma de se obter a cura definitiva.

Atualmente, o tratamento cirúrgico está indicado com o objetivo de correção estética facial ou de sintomas clínicos importantes. A maioria dos casos de DFO merece acompanhamento, podendo desaparecer com a maturação esquelética. A sua persistência, com sintomatologia ou deformidade estética importante, sugere análise para possível correção cirúrgica (FLORES, 2010)

Desta forma, o presente trabalho teve como objetivo fazer uma breve revisão da literatura e relatar um caso clínico diagnosticado como DF, confrontando os achados clínicos, radiográficos e abordagem terapêutica com o encontrado na literatura.com diagnóstico de lesões fibroósseas, sendo displasia fibrosa.

3 RELATO DE CASO CLÍNICO CIRÚRGICO

Paciente M.G.S.P, 60 anos, feminina, leucoderma, natural de Patos-PB, procurou o ambulatório do Serviço de cirurgia Bucomaxilofacial do Hospital dos Servidores do Estado de Pernambuco, sendo encaminhada por seu Cirurgião-Dentista já portando exame de imagem (tomografia volumétrica de feixe cônico da mandíbula) tendo como principal queixa principal “um caroço” na face.

Durante a anamnese, referiu que há mais ou menos 1 ano percebeu um caroço na face, do lado esquerdo. Não referiu nenhuma sintomatologia ou desconforto na região. Interrogada sobre perda de sensibilidade na região, houve resposta negativa por parte da paciente.

Ao exame clínico extra-oral, a paciente apresentava discreto aumento de volume na região de corpo e ramo mandibular direito com ausência de sinais flogísticos na região.

O exame intra-oral evidenciou aumento de volume na região da mucosa gengivo-vestibular em região de corpo de mandíbula na vestibular dos elementos de 46 a 48 de consistência rígida, sem presença de flutuação e/ou fístulas.

Ao exame tomográfico, evidenciou-se um aumento de volume com expansão de cortical com áreas difusas em seu interior. (Figs. 01 e 02)

Foram solicitamos os exames pré-operatórios de rotina, que não apresentaram quaisquer alterações significantes ou contra-indicantes para o ato operatório proposto. Sob anestesia geral inalatória combinada com endovenosa mediante intubação nasotraqueal, realizou-se a antissepsia intra e extra-oral do paciente com solução de clorexidine a 0,12 e a 2%, respectivamente, sendo, em seguida, realizada a aposição dos campos operatórios e o tamponamento da encruzilhada oro-faringea.

Realizou-se uma infiltração sub-periostal de solução de cloridrato de bupivacaína a 0,5% com adrenalina a 1:100.000 na região com o intuito de obter-se diminuição de sangramento no campo operatório e promover uma hidrodissecção periostal.

À seguir, foi realizada uma incisão mucoperiostal através de lamina 15 em linha muco-gengival na vestibular dos elementos 46 a 48 (Fig. 04); descolamento do retalho e exposição da área a ser biopsiada (Fig. 05). Através da broca 702 acoplada a motor elétrico sob irrigação externa com solução fisiológica 0,9% (SF 0,9%)(Fig. 06), delimitou-se a área a ser removida por uma osteotomia e com emprego de uma alavanca reta de Seldin foi removido o fragmento (Fig. 07), curetando-se toda a área operada por meio da cureta de Lucas.

Após, empreendeu-se um acabamento das bordas das osteotomias/ostectomias, para em seguida ser realizado o toalete da ferida operatória com solução fisiológica e sutura com fio de sutura Vycril™ 3-0 a pontos isolados (Fig. 10). Foram prescritas medicações antibióticas, anti-inflamatórias e analgésicas, bem como recomendações pós-operatórias de rotina.

A peça operatória foi fixada em solução de formalina a 10% e encaminhada para laboratório de patologia (Fig. 11), que firmou em definitivo o diagnóstico de displasia fibrosa (Fig. 12). A paciente retornou com 30 dias para avaliação pós-operatória apresentando resultado satisfatório de cirurgia (Fig. 13).



Fig. 01 – Exame radiográfico convencional em norma PA .
Fonte: Imagens obtidas do acervo do Dr. Fernando Martorelli.

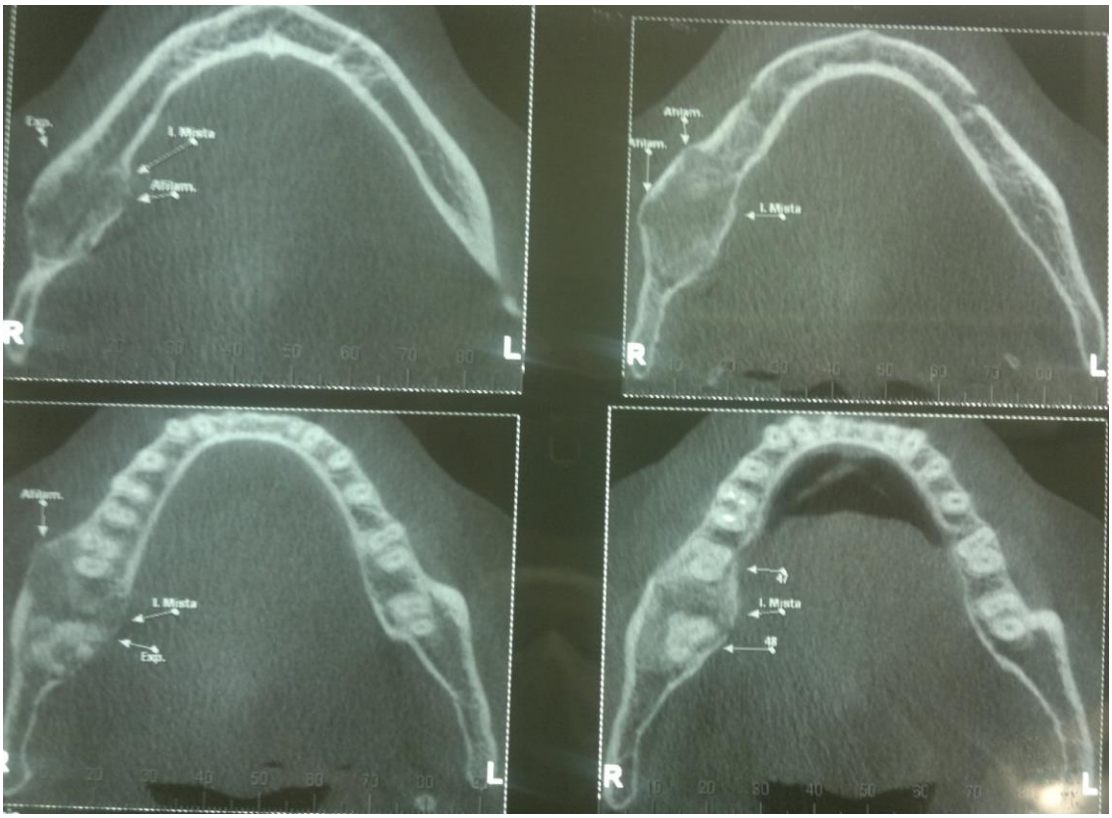

Fig. 02 – Exame tomográfico inicial em corte axial evidenciando expansão de cortical.
Fonte: Imagens obtidas do acervo do Dr. Fernando Martorelli.



Fig. 03 – Aspecto inicial intra-oral da lesão.
Fonte: Imagens obtidas do acervo do Dr. Fernando Martorelli.



Fig. 04 – Incisão utilizando-se da lâmina de bisturi nº 15.
Fonte: Imagens obtidas do acervo do Dr. Fernando Martorellli.



Fig. 05 – Exposição da lesão após descolamento de retalho.
Fonte: Imagens obtidas do acervo do Dr. Fernando Martorelli.



Fig. 06 – Delimitação da área a ser ressecada por meio de broca 702 para peça reta .
Fonte: Imagens obtidas do acervo do Dr. Fernando Martorelli.



Fig. 07 – Utilização de Alavanca reta de Seldin para remoção de lesão.
Fonte: Imagens obtidas do acervo do Dr. Fernando Martorelli.

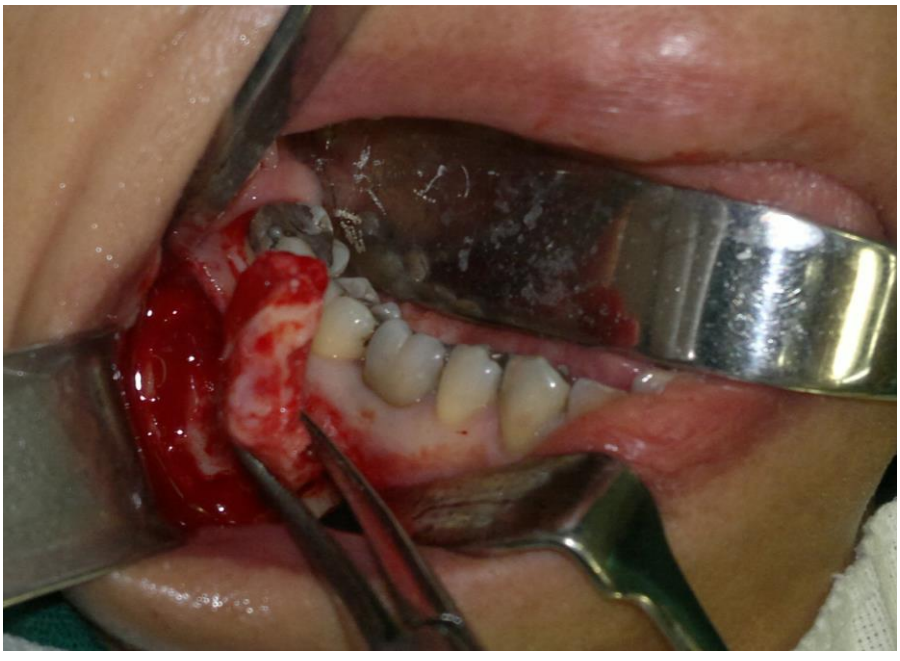

Fig. 08 – Remoção de lesão Fibro-óssea.
Fonte: Imagens obtidas do acervo do Dr. Fernando Martorelli.

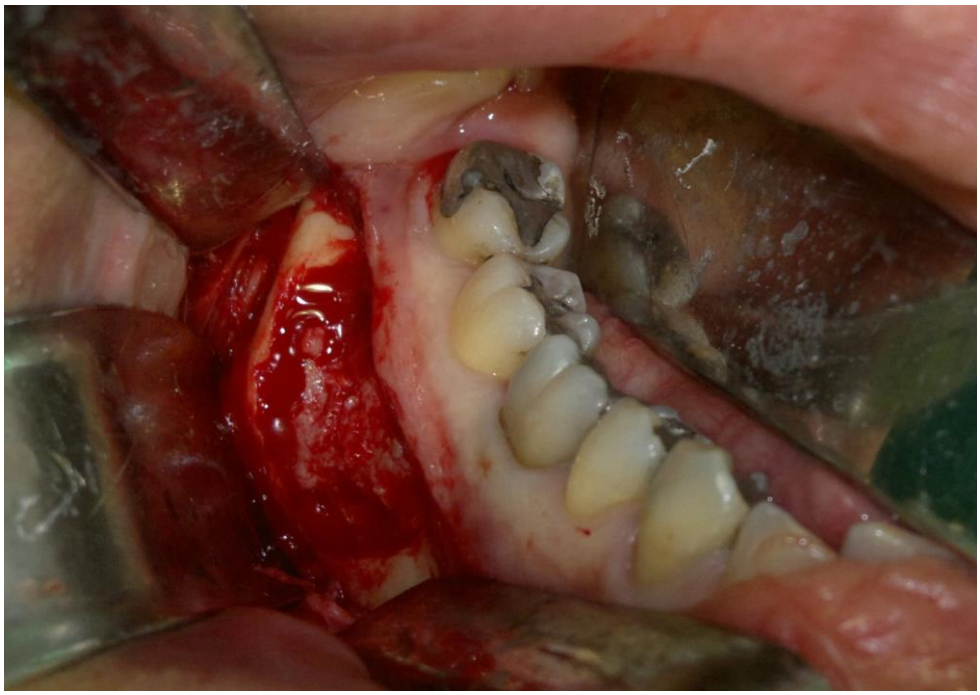

Fig. 09 – Mandíbula após remoção de lesão.
Fonte: Imagens obtidas do acervo do Dr. Fernando Martorelli.



Fig. 10 – Sutura realizada com Vycril™ 3-0 a pontos isolados .
Fonte: Imagens obtidas do acervo do Dr. Fernando Martorelli.



Fig. 11 – Espécime a ser enviado para exame histopatológico .
Fonte: Imagens obtidas do acervo do Dr. Fernando Martorelli.

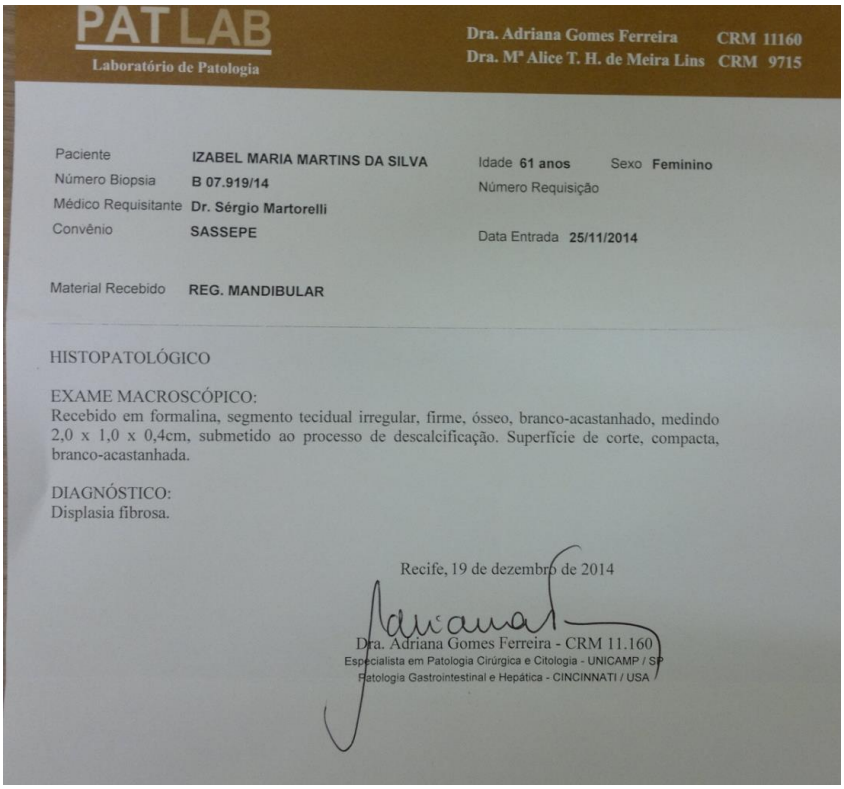

PAT LAB
Laboratório de Patologia

Dra. Adriana Gomes Ferreira CRM 11160
Dra. Mª Alice T. H. de Meira Lins CRM 9715

Paciente IZABEL MARIA MARTINS DA SILVA
Idade 61 anos Sexo Feminino
Número Biopsia B 07.919/14
Número Requisição
Médico Requisitante Dr. Sérgio Martorelli
Convênio SASSEPE
Data Entrada 25/11/2014

Material Recebido REG. MANDIBULAR

HISTOPATOLÓGICO

EXAME MACROSCÓPICO:
Recebido em formalina, segmento tecidual irregular, firme, ósseo, branco-acastanhado, medindo 2,0 x 1,0 x 0,4cm, submetido ao processo de descalcificação. Superfície de corte, compacta, branco-acastanhada.

DIAGNÓSTICO:
Displasia fibrosa.

Recife, 19 de dezembro de 2014

Dra. Adriana Gomes Ferreira - CRM 11.160
Especialista em Patologia Cirúrgica e Citologia - UNICAMP / SP
Patologia Gastrointestinal e Hepática - CINCINNATI / USA

.

Fig. 12 – Laudo histopatológico .
Fonte: Imagens obtidas do acervo do Dr. Fernando Martorelli



Fig. 13 –Aspecto pós-operatório de 30 dias .
Fonte: Imagens obtidas do acervo do Dr. Fernando Martorelli.

4 DISCUSSÃO

As lesões fibro-ósseas benignas são um grupo de patologias ósseas que compartilham características histológicas semelhantes, haja vista a grande quantidade de artigos concordantes sobre o tema (WALDRON, 1993; TOLENTINO et al., 2009; WANG ,2015)

A displasia fibrosa apresentam-se comumente em indivíduos entre a primeira e segunda década de vida do sexo feminino e com predileção da maxila na maioria dos casos. No caso apresentado, corroborando com a literatura, trata-se de uma paciente do sexo feminino. Contudo, o tempo de evolução, a idade da paciente (sexagenária) e a localização em mandíbula distoa dos encontradas na literatura.

Radiograficamente, a lesão apresentava-se com aspecto de radiolucidez de margens imprecisas em sua delimitação com o osso normal adjacente tal qual relatado na literatura.

Com relação ao tratamento, há uma controvérsia entre a maioria dos autores entre o tratamento conservador e o tratamento cirúrgico. Somos concordes com De Conto (2003), Cento (2007) e Simonato (2009) que para o tratamento das displasias fibrosas deve-se levar em consideração a extensão da lesão, a idade do paciente em questão e o grau de envolvimento funcional/estético do mesmo. Em quanto alguns autores preconizam para o tratamento das displasias fibrosas o tratamento cirúrgico radical como única forma de cura, outros preferem o tratamento clinico conservador ou em casos onde haja queixa estética ou funcional, a realização de cirurgias conservadoras, compartilhando com nosso pensar. Sendo que, no caso em pauta, fez-se necessário realizar a biopsia para conclusão diagnóstica e para melhoria cosmética da paciente, já que a lesão já promovia no caso relatado, deformidade na hemi-face direita.

5 CONCLUSÃO

A displasia fibrosa é uma lesão fibro-óssea benigna de difícil diagnóstico devido a sua semelhança clínica, radiográfica e histopatológicas com outras lesões fibro-ósseas. Tendo preferencialmente uma terapêutica conservadora, faz-se necessário um correto diagnóstico através de biópsia, reservando-se o tratamento menos conservador aos casos onde há comprometimento estético e/ou funcional.

Periapical fibrous dysplasia: Case report**.**

ABSTRACT

Fibrous Dysplasia is a benign fibrous lesion that accounts for about 2% of all bone tumors. Due to its similarity with other fibro-osseous lesions, its diagnosis is based on clinical, radiological and histopathological correlation. It is classified as monostotic, when there is the involvement of only one bone, or polyostotic, when there is involvement of more than one involved bone. As a form of treatment it has from conservative treatment to radical surgical techniques according to the extension of the lesion. The objective of the present work is to perform a brief review of the literature and present the case of a patient with fibrous dysplasia treated conservatively.

Key-words: Dysplasia, fibro-osseous lesion, treatment

6 REFERÊNCIAS BIBLIOGRÁFICAS

ANTUNES, A.A; FILLHO, J.R; ANTUNES, A.P. Displasia Fibrosa Óssea: Estudo retrospectivo – Revisão de Literatura. **Revista Brasileira de Cirurgia de Cabeça e Pescoço**. 2004; 33(1):21-26.

BECELLI, R.; PERUGINI, M.; CERULLI, G.; CARBONI, A.; RENZI, G. Surgical treatment of fibrous dysplasia of the craniomaxillo-facial area: review of the literature and personal experience from 1984 to 1999. **Minerva Stomatologica**, Italy, v. 51, n. 7-8, p. 293-300, 2002

BOYCE, M.; BHATTACHARYYA, N; COLLINS, M.T. Fibrous Dysplasia and Fibroblast Growth Factor-23 Regulation. **Curr Osteoporos Rep**. 2013 June ; 11(2): 65–71

CENTO, E. A.; LOMASNEY, L M.; DEMOS, T. C,; HAMMADEH, R.; MAGOVERN, B. Radiologic case study. Monostotic fibrous dysplasia. **Orthopedics**, United States, v. 30, n. 2, p. 166-70, 2007

DE CONTO, F.; MENDES, F. J. D.; RHODEN, R. M. Displasia fibrosa monostótica dos maxilares: revisão de literatura e relato de caso. **Revista Brasileira de Patologia Oral**, Brasil, v. 2, n. 4, p. 37-42, 2003

FLORES, J.A.M. et al. Displasia fibrosa da mandíbula. Revista da AMRIGS, Porto Alegre, 54 (1): 77-80, jan.-mar. 2010.

JUNDT, G. **Fibrous dysplasia**. In: Barnes L, Eveson JW, Reichart P, Sidransky D. World Health Organization Classification of Tumors. Pathology & Genetics of Head and Neck Tumours. Lyon: IARC Press, 2005. p. 321-2

MACDONALD-JANKOWSKI, D.S. Fibro-osseous lesions of the face and jaws. **Clin Radiol**. 2004; 59(1):11-25.

NASER G.A, BRAVO C.G, CARRASCO D.M.I, RÍOS D.C. Displasia fibrosa de temporal, caso clínico y revisión del tema. **Rev Otorrinolaringol Cir Cab Cuello**. 2009;69:259-64

NEVILLE, B. W.; DAMM, D. D.; ALLEN, C. M.; BOUQUOT, J. E. **Patologia Oral & Maxilofacial**. 2. ed. Rio de Janeiro: Guanabara Koogan; 2004. 798p

OLIVEIRA, A.C.A, et al. Fibromas ossificantes centrais e displasias fibrosas dos maxilares: Estudo clínico, radiográfico e histopatológico de 28 casos. **Pesq Bras Odontoped Clin Integr**, João Pessoa, 8(1):111-115, jan./abr. 2008

PETROCELLI, M; KRETSCHMER, W. Conservative treatment and implant rehabilitation of the mandible in a case of craniofacial fibrous dysplasia: a case report. **J Oral Maxillofac Surg**., v.72, p. 327-330, 2014.

PONTUAL, M. L. A.; TUJI, F. M.; YOO, H. J.; BÓSCOLO, F. N.; LMEIDA, S. M. Estudo epidemiológico da displasia fibrosa dos maxilares numa amostra da população brasileira. **Odontologia ClínicaCientifica**, Brasil, v. 3, n.1, p. 25-9, 2004

POSNICK, J. C. Fibrous dysplasia of the craniomaxillofacial region: current clinical perspectives. **The British Journal of Oral & Maxillofacial Surgery**, Scotland, v. 36, n. 4, p. 264-73, 1998

RICALDE, P.; HORSWELL, B. Craniofacial fibrous dysplasia of the fronto-orbital region: a case series and literature review. **Journal of Oral and Maxillofacial Surgery**, United States, v. 59, n. 2, p. 157-67, 2001.

SIMONATO, L. E, et al. Displasia fibrosa monostótica: relato de caso com acompanhamento clínico/radiográfico de 10 anos. **Salusvita**, Bauru, v. 28, n. 1, p. 73-84, 2009

TOLENTINO, E.S. et al. Fibroma cemento-ossificante sintomático: Relato de caso clínico**. Rev Odontol UNESP**, Araraquara. jan./fev., 2010; 39(1): 63-67

WALDRON, C. A. Fibrous-osseous lesions of the jaws. **J. oral Maxillofac. Surg**., v. 51, n. 8, p. 828-35, 1993.

ANEXOS

ANEXO 1

TERMO DE CORREÇÃO METODOLÓGICA

ANEXO 2

TERMO DE CORREÇÃO DA LÍNGUA PORTUGUESA

ANEXO 3

TERMO DE CORREÇÃO DA LÍNGUA INGLESA