FACULDADE SETE LAGOAS - FACSETE

CAROLINA DE SOUZA RODRIGUES DAMAZIO

LEVANTAMENTO DE SEIO MAXILAR COM A UTILIZAÇÃO DE L-PRF PARA INSTALAÇÃO DE PROTOCOLO BRANEMARK

SETE LAGOAS
2022

LEVANTAMENTO DE SEIO MAXILAR COM A UTILIZAÇÃO DE L-PRF PARA INSTALAÇÃO DE PROTOCOLO BRANEMARK

MAXILLARY SINUS RAISING WITH THE USE OF L-PRF FOR INSTALLING THE BRANEMARK PROTOCOL

Carolina de Souza Rodrigues[1]
João de Paula Martins Júnior[2]

RESUMO

A implantodontia é um método eficaz de reestabelecer função mastigatória e estética dentária de pacientes que por algum motivo perderam um ou mais elementos dentários. Comumente, na região posterior da maxila ocorre reabsorção óssea devido à pneumatização do seio maxilar após a perda dos dentes, impossibilitando a instalação de implantes. A alternativa para o tratamento nesse caso é a cirurgia de levantamento de seio maxilar. Essa técnica associada ao enxerto ósseo tem sido um recurso satisfatório para o paciente que precisa ser reabilitado e não possui estrutura óssea suficiente. O estudo tem como principal objetivo apresentar um caso clínico de levantamento de seio maxilar bilateral, com a instalação de implantes em maxila para confecção de uma prótese protocolo e discutir alguns fatores importantes para o sucesso desse tipo de tratamento.

Palavras-chave: Implante Dentário; Levantamento de seio maxilar; Enxerto ósseo.

ABSTRACT

Implantology is an effective method of restoring masticatory function and dental aesthetics in patients who for some reason have lost one or more dental elements. Commonly, in the posterior region of the maxilla, bone resorption occurs due to pneumatization of the maxillary sinus after tooth loss, making it impossible to install implants. The alternative for treatment in this case is maxillary sinus lift surgery. This technique associated with bone graft has been a satisfactory resource for the patient who needs to be rehabilitated and does not have sufficient bone structure. The main objective of the study is to present a clinical case of bilateral maxillary sinus lifting, with the installation of implants in the maxilla to make a protocol prosthesis and to discuss some important factors for the success of this type of treatment.

Keywords: Dental implant; Maxillary sinus lift; Bone graft.

[1]Especializanda em Implantodontia pela Faculdade Sete Lagoas (FACSETE); Graduada em Odontologia pela Universidade Federal dos Vales do Jequitinhonha e Mucuri (UFVJM) em 2017.

[2]Mestre pela Universidade Federal de São Paulo –UM IFESP do Programa de Pós-Graduação em Medicina Interna e Terapêutica; Especialista em Implantodontia pela Clínica Integrada de Odontologia (CIODONTO); Especialista em Prótese Dentária pela Faculdade Sete Lagoas – FACSETE, em 2019; Graduado em Odontologia pela UNOESTE. Orientador.

INTRODUÇÃO

Os implantes ósseo-integrados necessitam de uma quantidade de osso mínima quando instalados em maxila atrófica para manter a estabilidade. (ALMEIDA et al, 2006). A perda prematura dos pré-molares e molares na maxila reduz o volume ósseo, tornando-a, uma área desafiadora para a implantodontia. A insuficiente altura óssea e a grande proximidade com o seio maxilar limitam a viabilidade dos implantes dentais, nesses casos os implantes só são possíveis, graças às cirurgias de enxerto ósseo (PINTO, 2011). Diante da temática em questão entende-se que os enxertos ósseos visando o levantamento de seio maxilar na implantodontia são na atualidade uma alternativa segura e viável para a reabilitação de pacientes com perda parcial ou total dos dentes (BORBA et al, 2018). Segundo Borba et al (2018) ainda postulam que o objetivo da técnica de levantamento do seio maxilar é aumentar a altura óssea vertical, permitindo instalação de implantes ósseo-integrados, para suporte de próteses fixas. Na cirurgia é inserido o enxerto, entre a mucosa sinusal e o assoalho nasal. Uma abertura óssea na parede lateral do seio é feita e acrescenta-se material de enxerto, permitindo instalar implantes, durante um mesmo momento cirúrgico, quando o rebordo residual apresentar estabilidade primária, ou num segundo momento, quando passar o período de cicatrização da área receptora do enxerto, quando o rebordo residual não apresentar quantidade de osso suficiente, para assegurar a estabilidade primária do implante.

Vários materiais de enxertia óssea podem ser associados à técnica cirúrgica com resultados previsíveis e comprovação científica de longos anos. Um dos materiais utilizado mais recentemente associado à técnica de levantamento do seio maxilar e que vêm apresentando resultados promissores é a Fibrina Rica em Plaquetas (PRF).

No que diz respeito à sua utilização em odontologia, Choukroun e os seus colaboradores foram pioneiros no uso da PRF para promover a regeneração óssea em implantodontia, abordagem que foi, posteriormente, alargada a outros âmbitos como: enxerto de alvéolos, cirurgias periodontais estéticas, endodontia regenerativa, entre outras. O alcance das aplicações clínicas do PRF é amplo, porém, um conhecimento preciso deste biomaterial, da sua eficácia e dos seus limites são necessários para otimizar o seu uso sistemático na prática clínica diária (DEL CORSO, TOFFLER e EHRENFEST, 2010).

A Fibrina Rica em Plaquetas (PRF) é um concentrado, obtido de sangue centrifugado sem qualquer aditivo, que pode ser considerado um biomaterial de cicatrização autólogo, com incorporação de leucócitos, plaquetas e uma vasta gama de proteínas-chave em uma matriz densa de fibrina. Tem ainda a vantagem de reduzir o edema, a dor pós-operatória e o aparecimento de processos infeciosos. A utilização da PRF, como material bioativo, pode ser considerada como um procedimento econômico e com benefícios comprovados e o seu uso sistemático no tratamento dos defeitos ósseos em implantodontia deve ser considerado como uma opção clínica de relevante interesse

Nesse contexto, o estudo em questão tem como principal objetivo apresentar um caso clínico de levantamento de seio maxilar bilateral, com instalação de implantes dentários evidenciando alguns fatores importantes para o sucesso desse tipo de tratamento.

DESENVOLVIMENTO

Relato de caso clínico

Paciente, 66 anos, sexo masculino procurou o tratamento odontológico especializado com o intuito de reabilitar área edêntula na região de mandíbula e maxila com implantes dentários. Na anamnese paciente relatou não apresentar nenhuma alteração sistêmica e não fazer uso de nenhuma medicação. No exame de imagem foi observado na maxila presença de 5 dentes com comprometimento periodontal e uma diminuição da altura óssea remanescente para realização dos implantes na região (Figura 1).

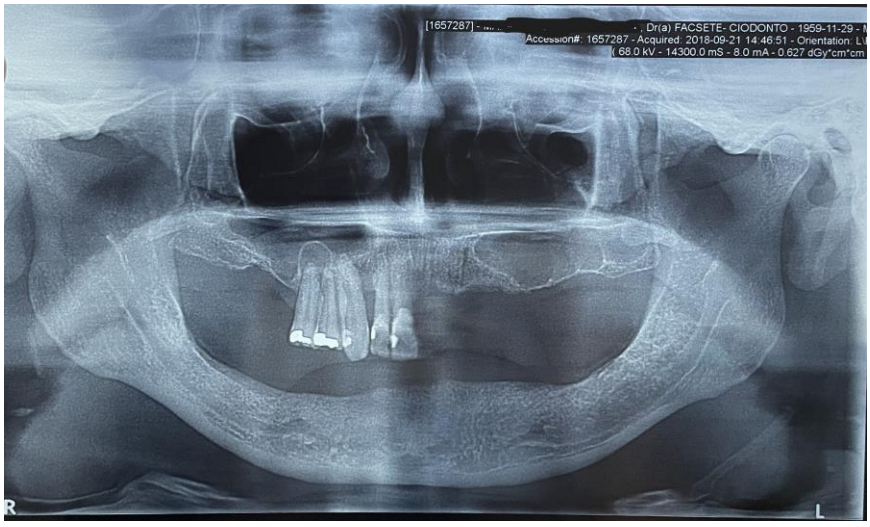

Figura 1 - Radiografia Panorâmica Inicial

Diante das características do caso, foi proposto para o paciente exodontia e instalação de prótese provisória, enquanto aguardava o período de cicatrização do arco superior, foi realizado a instalação dos implantes inferiores. Após o período de 90 dias foi feito o levantamento de seio maxilar bilateral com a utilização de L-PRF e biomaterial, Osteosynt 40:60 (Figura 2). Foi prescrito para o pré e pós-operatório Amoxicilina 500 mg a cada 8 horas por 7 dias, Dexametasona de 4mg durante 3 dias e Dipirona Sódica 500 mg para caso de dor. Neste procedimento utilizou-se a técnica de Janela Lateral que consiste em aumentar a altura do seio maxilar, colocando enxerto no assoalho abaixo da membrana do seio maxilar.

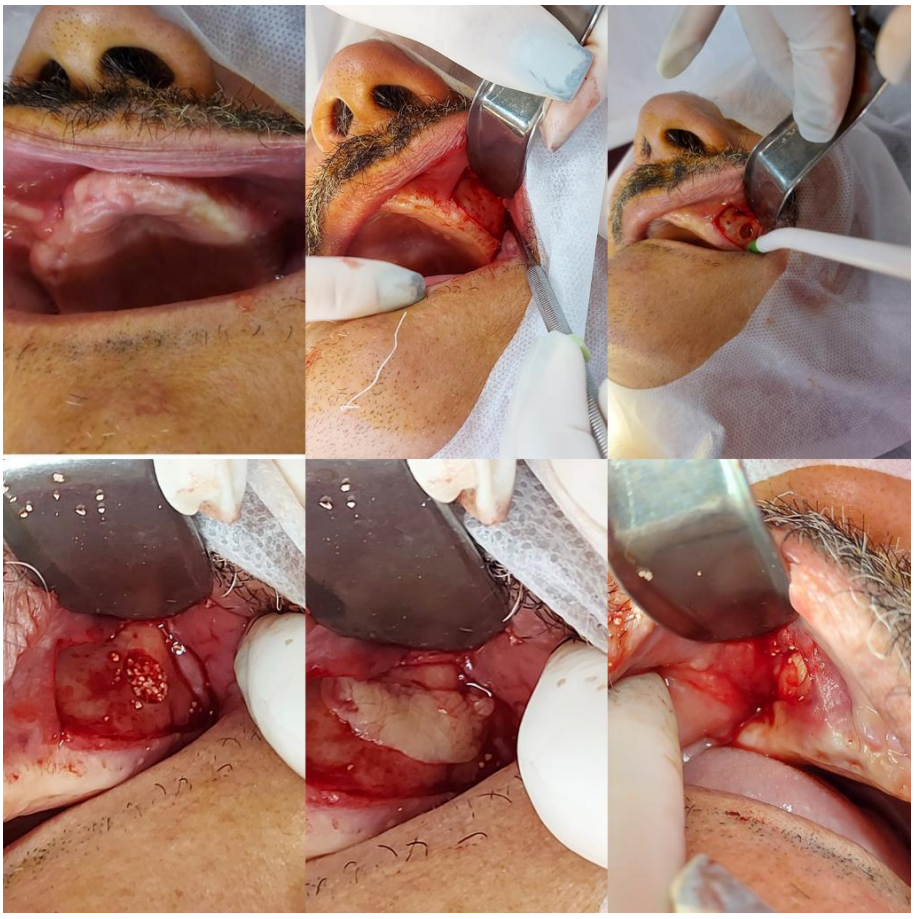

Figura 2 - Procedimento cirúrgico de Levantamento de seio maxilar

Após o período de 6 meses foi realizado nova radiografia panorâmica que constatou necessidade de nova cirurgia de levantamento de seio maxilar devido ao ganho ósseo não ter sido suficiente para instalação dos implantes (Figura 3).

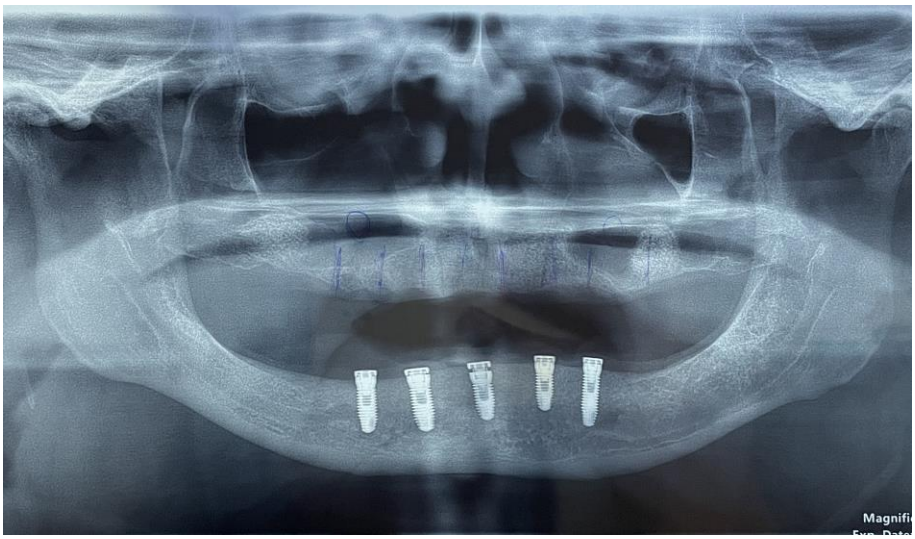

Figura 3 - Radiografia Panorâmica após 6 meses do levantamento de seio maxilar

Optamos pela instalação dos implantes e levantamento de seio maxilar bilateral na mesma cirurgia devido ao remanescente ósseo presente ser suficiente para a estabilidade primária dos implantes dentários. Os exames de imagem apresentam total incorporação do implante ao leito receptor e ao enxerto realizado após 6 meses de acompanhamento odontológico especializado (Figura 4).

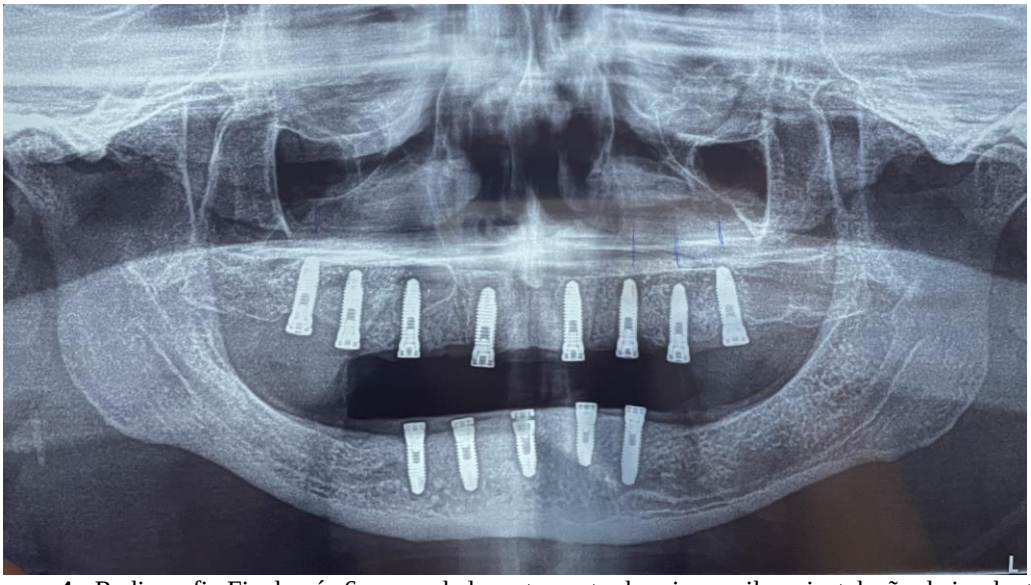

Figura 4 - Radiografia Final após 6 meses de levantamento de seio maxilar e instalação de implantes dentários

Discussão

O levantamento do assoalho do seio maxilar é atualmente um recurso muito utilizado para a reconstrução óssea de região posterior da maxila, como no caso clínico descrito, em pacientes que sofreram reabsorção do osso alveolar e/ou pneumatização do seio maxilar. Albuquerque (2014) afirma que esses processos de atrofias ocorrem em toda maxila e mandíbula assim que um elemento dentário é perdido, mas a porção posterior da maxila tem o agravante, que é o seio maxilar associado a uma qualidade e quantidade óssea ruim. Essa condição é um fator que frequentemente contraindica a colocação de implantes osteointegrados nas regiões atrofiadas, por isso, a reabilitação do paciente através da elevação do assoalho do seio maxilar se tornou um procedimento rotineiro na implantodontia. Tradicionalmente nestes casos o tratamento era executado em dois tempos cirúrgicos. Inicialmente se realiza o enxerto do seio maxilar e subseqüentemente cerca de 6 a 12 meses após a enxertia coloca-se os implantes (BORBA et al, 2018). Evidências científicas comprovam resultados satisfatórios do levantamento de seio maxilar com a instalação simultânea de implantes, como realizado no caso clínico. Os autores relatam que nestas situações o planejamento correto e a execução criteriosa da técnica cirúrgica são cruciais para obtenção da estabilidade primaria do implante, fator fundamental para osseointegração.

Segundo Borba et al (2018) as grandes vantagens desta abordagem em um estágio cirúrgico são a diminuição do tempo de tratamento, a redução do custo e a menor morbidade pois evita a necessidade de uma segunda cirurgia. O que define a técnica a ser utilizada é a quantidade e a qualidade óssea remanescente (SANTOS, 2007), dispondo-se de duas técnicas cirúrgicas distintas: Técnica da abertura de janela lateral com enxerto ósseo e a técnica de elevação atraumática do seio maxilar com osteótomos de summers. Criada por Dr. Hilt Tatum em 1974, a técnica da abertura de janela lateral visa aumentar a altura do seio maxilar, colocando enxerto no assoalho abaixo da membrana do seio maxilar (SANTOS, 2007). Este procedimento é indicado em casos de osso remanescente com menos de cinco milímetros e mais de dois milímetros de altura óssea subsinusal. É realizado um retalho mucoperiostal na crista alveolar para exposição da parede óssea lateral da maxila. Em seguida, faz-se osteotomia circular com brocas diamantadas de corte e

remove-se a janela óssea. A membrana sinusal é deslocada cuidadosamente do assoalho do seio e, o material de enxerto é inserido no seio e o retalho posteriormente suturado O uso desta técnica permite um ganho ósseo em altura vertical entre cinco e doze milímetros (REIS, 2014). A técnica proposta por Summers em 1994, por sua vez, preconiza a utilização de osteótomos (instrumentos de formato cilíndrico com a extremidade côncava) que irão deslocar o osso alveolar para dentro da cavidade sinusal, elevando o assoalho, o periósteo e a membrana do seio maxilar com o mínimo de trauma e sem que ocorra a perfuração da membrana sinusal, uma vez que não há contato direto entre esta e os osteótomos. Esta técnica tem sua indicação em locais onde o remanescente ósseo apresenta altura mínima entre cinco a seis milímetros e só é possível devido à baixa densidade óssea desta região, fatos que possibilitam o ganho ósseo de até quatro milímetros em altura (BORBA et al, 2018) Este procedimento é mais conservador e menos invasivo para o levantamento do seio maxilar, pois o osso não é removido o que proporciona bom suporte para os implantes (PIRES, 2012). Para que se possa colocar o implante simultaneamente ao enxerto ósseo (cirurgia de um estágio), é necessária uma altura mínima do osso alveolar de cinco a dez milímetros sob o seio maxilar e uma largura mínima de quatro milímetros para permitir a estabilização primária do implante, situação apresentada no caso supracitado. A colocação do implante em um segundo ato operatório, posteriormente ao procedimento de enxertia, é indicada quando a altura do rebordo alveolar residual for menor que seis milímetros e, sua largura, menor que quatro milimetros (REIS, 2014) Além de uma boa execução da técnica cirúrgica de levantamento do seio maxilar, a escolha do material de enxertia é de fundamental importância para o sucesso do tratamento.

Devido às propriedades osteocondutoras do material substituto ósseo, é aconselhável recomendar a combinação de PRF com materiais de enxerto ósseo para a elevação do seio maxilar (INCHINGOLO et al., 2010; TARTULLO et al., 2012; ZHANG et al., 2012; CHOUKROUN et al., 2006). Enquanto alguns estudos compararam o PRF em combinação com o enxerto ósseo e sem PRF, todos reportaram que houve melhorias na formação de novo osso com o uso de PRF, e a maioria destes estudos descreveu que possibilita a diminuição do período de cicatrização quando o PRF é utilizado

(INCHINGOLO et al., 2010; TARTULLO et al., 2012; ZHANG et al., 2012; CHOUKROUN et al., 2006).

Além das dificuldades já existentes impostas pela dificuldade da técnica, não são raros os casos em que novas complicações ocorrem ou são encontradas durante o procedimento cirúrgico (CONSTANTINO, 2002). Essas complicações podem atrasar o procedimento ou até postergar o seu término para um segundo tempo cirúrgico (GOMES, 2002). Dentre as dificuldades mais comuns estão as perfurações da membrana sinusal; dificuldades anatômicas dos seios maxilares (septos ósseos, seios estreitos); membranas sinusais pouco resistentes em pacientes fumantes; pacientes que fazem uso constante de descongestionantes nasais; pacientes com sinusites e infecções nos seios maxilares (CONSTANTINO, 2002).

Outra das utilizações do PRF é na reparação da membrana de Schneider. Em vinte por cento dos procedimentos a elevação do seio maxilar (mais frequentemente naqueles procedimentos com abertura da janela lateral) reporta ter havido perfuração da membrana de Schneider (HERNANDEZ-ALFARO et al., 2008; SCHWARTZ-ARAD et al., 2004). Normalmente, as perfurações são cobertas com uma membrana de colágeno absorvível com colocação de implantes em simultâneo ou com colocação de implantes quatro a seis meses após o período de cicatrização (HERNANDEZ-ALFARO et al., 2008; SCHWARTZ-ARAD et al., 2004; BECKER et al., 2008).

O PRF tem mostrado resultados promissores quando aplicado sobre a membrana de Schneider perfurada (Choukroun et al., 2006; Toffler et al., 2010; Bosshardt et al.,2014). O PRF tem também vindo a ser utilizado no fechamento da janela de acesso maxilar lateral.

CONCLUSÃO

A decisão sobre procedimentos a serem adotados, sobre qual tipo de recursos e técnicas a utilizar cabe ao profissional, dentro de cada caso específico. Essa decisão deve ser baseada no conhecimento e na experiência do profissional sempre ancorada na busca de evidências científicas, bem como nas necessidades do paciente. Assim, é preciso realizar uma séria avaliação das condições do paciente, especialmente sobre a estrutura óssea designada para o implante, não apenas com a observação visual, mas também amparada em

recursos de radiografias adequadas. Decidida a cirurgia, o profissional deve apoiar-se em materiais comprovadamente eficazes, respeitando o prazo em meses de recuperação.

Após análise das características, indicações, contra-indicações, anatomia e fisiologia dos seios paranasais, complicações pré, trans e pós-operatórias da cirurgia de levantamento de seio maxilar juntamente com a instalação de implantes dentários, podemos concluir que é um procedimento que pode ser realizado como rotina da clínica odontológica, tomando para esta cirurgia os cuidados necessários para sua eficiência clínica.

REFERÊNCIAS

ALMEIDA, L.P.B., et al. Estudo comparativo das técnicas cirúrgicas de levantamento de seio maxilar em implantodontia: revisão de literatura. X ENCONTRO LATINO AMERICANO DE INICIAÇÃO CIENTÍFICA E VI ENCONTRO LATINO AMERICANO DE PÓS-GRADUAÇÃO. Paraíba, 2006.

ALBUQUERQUE, Julio Maciel Santos de et al. Enxerto ósseo bovino como alternativa para cirurgias de levanta-mento de assoalho de seio maxilar. Rev. Cir. Traumatol. Buco-Maxilo-fac., Paraíba, 2014.

BECKER, S., TERHEYDEN, H., STEINRIEDE, A., BEHRENS, E., SPRINGER, I., & WILTFANG, J. Prospective observation of 41 perforations of the Schneiderian membrane during 30 sinus floor elevation. Clinical Oral Implants Research. 2008; 19(12), 1285-1289. BORBA, AM. et al. Necessidade de levantamento de seio maxilar. XIV Jornada Acadêmica de Odontologia. UNIVAG – Centro Universitário, 2018.

CHOUKROUN, J.; DISS, A.; SIMONPIERI, A.; GIRARD, M-O.; SCHOEFFLER, C.; DOHAN, S. L.; DOHAN, A.; MOUHYI, J.; DOHAN, D. M. Platelet-rich fibrin (PRF): A second-generation platelet concentrate. Part IV: Clinical effects on tissue healing. Oral Surg Oral Med Oral Pathol Oral Radiol Endod, v.101, p.56- 60, 2006.CRESPO, O impacto da falta de dentes (Edentulismo) disponível em: https://hmsportugal.wordpress.com/2012/.../o-impacto-da-falta-de-dentes...

CONSTANTINO A. Elevação de seios maxilares com perfuração de membrana – estudo prospectivo clínico e histológico de 4 anos. Rev. Bras. Implant. v.8, n.3, p.8-11, 2002

DEL CORSO, M., TOFFLER M., EHRENFEST DMD. Use of Autologous Leukocyte and Platelet-Rich Fibrin (L-PRF) Membrane in Post-Avulsion Sites: An overview of Choukroun's PRF. The Journal of Implant & Advanced Clinical Dentistry, v.1, n. 9, p. 27-35, 2010

GOMES L. A.Implantes Osseointegrados – Técnica e Arte. Livraria Santos Editora, 2002 , p. 109-121.

HERNÁNDEZ-ALFARO, F., TORRADEFLOT, M., & MARTI, C. Prevalence and management of Schneiderian membrane perforations during sinus-lift procedures. Clinical Oral Implants Research., 2008; 19(1), 91-98.

INCHINGOLO, F, TATULLO, M, MARRELLI, M, INCHINGOLO, A M, SCACCO, S, INCHINGOLO, A D, CAGIANO, R. Trial with Platelet-Rich Fibrin and Bio-Oss used as grafting materials in the treatment of the severe maxillar bone atrophy: Clinical and radiological evaluations. Eur Rev Med Pharmacol Sci, 2010; 14(12), 1075-1084.

OMARAGI,CT, et al Levantamento de seio maxilar com enxertos: revisão de literatura [monografia]. Bauru: APCD regional; 2010.

PINTO, PG. Levantamento de seio maxilar e instalação de implante no mesmo tempo cirúrgico. Journal of Biodentistry and Biomaterials. 2011;4:17-23.

PIRES, Bruna. Avaliação de diferentes técnicas de levantamento de seio maxilar (sinus lift) destinadas a implantodontia : revisão de literatura. 2012. 24 f. Trabalho de Conclusão de Curso (Graduação em Odontologia) – Faculdade de Odontologia, Universidade Federal do Rio Grande do Sul, Porto Alegre, 2012.

REIS, JC, et al. Cirurgia de levantamento de seio maxilar viabilizando o uso de implantes. Investigação. 2014;13:29-33

SANTOS, J. Transplante de osso homólogo em odontologia classificação, riscos e benefícios. Dissertação (Mestrado em Cirurgia e Traumatologia Buco Maxilo Facial) - Universidade Veiga de Almeida. Rio de Janeiro, 2007

SCHWARTZ-ARAD, D., HERZBERG, R., & DolEV, E. The prevalence of surgical complications of the sinus graft procedure and their impact on implant survival. Journal of Periodontology. 2004; 75(4), 511-516.

TATULLO M, MARRELLI M, CASSETTA M, PACIFICI A, STEFANELLI L V, SCACCO S, 47 INCHINGOLO F. Platelet Rich Fibrin (P.R.F.) in reconstructive surgery of atrophied maxillary bones: Clinical and histological evaluations. International Journal of Medical Sciences. 2012; 9(10), 872-880.

ZHANG, Y., TANGL, S., HUBER, C., LIN, Y., QIU, L., & RAUSCH-FAN, X. Effects of Choukroun's platelet-rich fibrin on bone regeneration in combination with deproteinized bovine bone mineral in maxillary sinus augmentation: A histological and histomorphometric study. Journal of Cranio-maxillofacial Surgery., 2012; 40(4), 321- 328.

FACSETE
Faculdade Sete Lagoas
Portaria MEC 278/2016 - D.O.U. 19/04/2016
Portaria MEC 946/2016 - D.O.U. 19/08/2016

Carolina de Souza Rodrigues

LEVANTAMENTO DE SEIO MAXILAR COM A UTILIZAÇÃO DE L-PRF PARA INSTALAÇÃO DE PROTOCOLO BRANEMARK

Trabalho de conclusão de curso de especialização *Lato Sensu* da Faculdade Sete Lagoas, como requisito parcial para obtenção do título de especialista em Implantodontia.

Área de concentração: Implantodontia.

Aprovada em __/__/__ pela banca constituída dos seguintes professores:

Prof. Dr. João de Paula Martins Júnior - Orientador

Isadora França Vieira da Silva

Prof.ª Dr.ª Isadora França Vieira da Silva

Prof.ª Dr.ª Maria Helena Martins

Sete Lagoas, __ de _____ de 2022.