Aline De Sá Novaes Bastos

CORREÇÃO DE MORDIDA ABERTA EM PACIENTE COM APINHAMENTO SEVERO: Relato de caso

Sete Lagoas
2024

FACSETE – Faculdade sete Lagoas

CORREÇÃO DE MORDIDA ABERTA EM PACIENTE COM APINHAMENTO SEVERO: Relato de caso

Trabalho de Conclusão de Curso para título de especialista em Ortodontia, apresentado à Coordenação do Centro de Pós-graduação em Odontologia da Faculdade Sete Lagoas.

Orientador: Prof. Mauro Emanuel Costa De Melo

Sete Lagoas
2024

FACSETE
Faculdade Sete Lagoas
Portaria MEC 278/2016 - D.O.U. 19/04/2016
Portaria MEC 946/2016 - D.O.U. 19/08/2016

CORREÇÃO DE MORDIDA ABERTA EM PACIENTE COM APINHAMENTO SEVERO: Relato de caso

Trabalho de conclusão de curso intitulado "**correção da mordida aberta em paciente com apinhamento severo: relato de caso"** de autoria da aluna **Aline De Sá Novaes Bastos**

Aprovada em 08/08/2021 pela banca constituída dos seguintes professores:



Orientador: Prof. Me. Mauro Emanuel Costa de Melo



Coorientador: Prof. Me. Mauro Antônio Macêdo de Oliveira



Coordenador: Prof. Dr. Ney Tavares Lima Neto

Natal/RN, 02 de julho de 2024.

RESUMO

Este estudo relata o caso clínico de uma paciente adolescente com mordida aberta anterior e apinhamento dentário severo, submetida a um tratamento ortodôntico multidisciplinar. O plano terapêutico incluiu disjunção maxilar para correção da deficiência transversal da maxila, seguida pela exodontia dos primeiros pré-molares superiores e inferiores para alívio do apinhamento. A fase subsequente envolveu o uso de aparelho fixo para alinhamento dos dentes e retração dos incisivos superiores para fechamento da mordida aberta. Resultados indicaram uma significativa melhoria na oclusão, estética facial e função mastigatória da paciente. A comparação com a literatura destacou a eficácia das abordagens utilizadas, evidenciando a importância da disjunção maxilar e exodontia seletiva em casos similares. A estabilidade dos resultados foi sustentada por um protocolo de contenção adequado. Considerações éticas foram observadas ao longo do estudo, respeitando princípios bioéticos e o consentimento informado da paciente. Limitações incluem a natureza retrospectiva do estudo de caso e a subjetividade na interpretação dos resultados clínicos. Em conclusão, este estudo contribui para o entendimento da correção ortodôntica da mordida aberta e apinhamento dentário severo, ressaltando a necessidade de investigações adicionais para aprimorar estratégias terapêuticas e garantir resultados duradouros.

Palavras-chave: Mordida aberta, apinhamento dentário, tratamento ortodôntico, disjunção maxilar, exodontia seletiva.

ABSTRACT

This study reports a clinical case of a teenage patient with anterior open bite and severe dental crowding, who underwent multidisciplinary orthodontic treatment. The therapeutic plan included maxillary expansion to correct transverse maxillary deficiency, followed by extraction of the first upper and lower premolars to relieve crowding. Subsequent phases involved the use of fixed appliances for teeth alignment and retraction of upper incisors to close the open bite. Results showed significant improvement in occlusion, facial aesthetics, and masticatory function of the patient. Comparison with the literature highlighted the effectiveness of the approaches used, emphasizing the importance of maxillary expansion and selective extractions in similar cases. The stability of the outcomes was maintained through an appropriate retention protocol. Ethical considerations were observed throughout the study, respecting bioethical principles and obtaining informed consent from the patient. Limitations included the retrospective nature of the case study and subjectivity in interpreting clinical results. In conclusion, this study contributes to understanding orthodontic correction of anterior open bite and severe dental crowding, underscoring the need for further research to refine therapeutic strategies and ensure long-lasting results.

Keywords: Open bite, dental crowding, orthodontic treatment, maxillary expansion, selective extractions.

SUMÁRIO

1 INTRODUÇÃO.....7

2 REVISÃO DE LITERATURA.....9

3 DESCRIÇÃO DO CASO CLÍNICO.....11

4 PLANO DE TRATAMENTO.....15

5 METODOLOGIA.....19

6 RESULTADOS E DISCUSSÕES.....21

7 CONCLUSÃO.....25

REFERÊNCIAS.....26

1. INTRODUÇÃO

O presente estudo se dedica à análise e relato de um caso clínico envolvendo a correção de mordida aberta em uma paciente com apinhamento severo, uma maloclusão dentária que afeta tanto a estética quanto a função mastigatória dos indivíduos. A mordida aberta é caracterizada pela ausência de contato vertical entre os dentes superiores e inferiores ao fechar a boca, sendo uma condição que pode ter origem em fatores genéticos, hábitos orais, como a respiração bucal, e aspectos relacionados ao desenvolvimento craniofacial (Maciel & Lima, 2005). Este estudo se justifica pela necessidade de compreender as complexidades no tratamento ortodôntico desses casos, visando não apenas a correção estética, mas também a restauração da função mastigatória adequada.

A importância deste tema reside na frequência com que a mordida aberta, especialmente quando associada ao apinhamento severo, é diagnosticada na prática clínica ortodôntica. Essa condição não apenas compromete a estética facial dos pacientes, mas também pode resultar em dificuldades funcionais significativas, como a mastigação e a fonação adequadas (Reichert et al., 2013). Compreender os desafios específicos enfrentados no tratamento desses casos é crucial para o desenvolvimento de abordagens terapêuticas eficazes e personalizadas.

O objetivo deste estudo é relatar detalhadamente o caso de uma paciente do sexo feminino, 13 anos e 02 meses de idade, diagnosticada com mordida aberta anterior associada a apinhamento dentário severo. A análise deste caso clínico não se restringirá apenas à descrição dos procedimentos adotados, mas também à discussão dos resultados alcançados e das estratégias terapêuticas utilizadas para restaurar a oclusão e a harmonia facial da paciente.

Este trabalho está estruturado em consonância com as diretrizes metodológicas da pesquisa científica em ortodontia, incluindo uma revisão crítica da literatura relevante e uma análise profunda das abordagens clínicas disponíveis para casos semelhantes. Ao oferecer uma contribuição original ao campo, espera-se que este estudo não apenas informe a prática clínica, mas também inspire novas investigações e aprimoramentos nas técnicas de tratamento ortodôntico para maloclusões complexas como a mordida aberta associada ao apinhamento severo.

Ao situar o leitor no contexto do tema, este trabalho visa não apenas documentar um caso clínico específico, mas também ampliar o conhecimento sobre as melhores práticas e os resultados esperados no tratamento ortodôntico de maloclusões que desafiam a harmonia e a função dentofacial dos pacientes.

2. REVISÃO DE LITERATURA

A mordida aberta anterior associada ao apinhamento dentário severo é uma maloclusão complexa que apresenta desafios significativos tanto para diagnóstico quanto para tratamento na ortodontia contemporânea. Esta condição é caracterizada pela falta de sobreposição vertical dos dentes anteriores quando os molares estão em oclusão, podendo resultar em complicações funcionais e estéticas se não for adequadamente tratada (Maciel & Lima, 2005).

A etiologia da mordida aberta pode ser multifatorial, envolvendo componentes genéticos, hábitos orais como a respiração bucal, e fatores relacionados ao crescimento craniofacial. Estudos indicam que a respiração bucal crônica pode interferir no desenvolvimento normal da oclusão, contribuindo para a manifestação da mordida aberta em pacientes jovens (Maciel & Lima, 2005).

O apinhamento dentário severo é frequentemente observado em casos de mordida aberta, complicando ainda mais o tratamento ortodôntico. Esse apinhamento pode ser classificado de acordo com sua gravidade, variando de leve a severo, dependendo da quantidade de espaço disponível na arcada dentária e da posição dos dentes (Cruz et al., 2018). O grau de apinhamento influencia diretamente no plano de tratamento ortodôntico a ser adotado, incluindo a possibilidade de exodontias seletivas para criar espaço e facilitar a movimentação dentária (Araújo & Caldas, 2019).

As abordagens terapêuticas para correção da mordida aberta em pacientes com apinhamento severo incluem uma variedade de técnicas ortodônticas e, em alguns casos, procedimentos cirúrgicos auxiliares. A disjunção maxilar é frequentemente indicada para corrigir deficiências transversais da maxila, permitindo a expansão ortopédica da arcada superior e melhorando a relação entre os arcos dentários (Chrcanovic & Custódio, 2009).

A decisão de realizar extrações dentárias, particularmente dos primeiros ou segundos pré-molares, é um ponto crítico no plano de tratamento ortodôntico. Estudos como o de Araújo e Caldas (2019) discutem os benefícios e as considerações ao optar pela exodontia para aliviar o apinhamento severo e facilitar o alinhamento dos dentes remanescentes. Essa escolha estratégica é essencial para alcançar resultados estáveis e esteticamente satisfatórios ao final do tratamento.

A estabilidade dos resultados do tratamento da mordida aberta em pacientes com apinhamento severo também é um tema de interesse na literatura ortodôntica. Estudos

como o de Janson et al. (2003) investigam a estabilidade das correções ortodônticas não exodônticas, destacando a importância de protocolos de contenção adequados para prevenir recidivas e manter os resultados alcançados a longo prazo.

Embora o tratamento ortodôntico precoce seja preferível, a correção da mordida aberta em pacientes adultos apresenta desafios únicos devido ao crescimento esquelético completo. Tavares e Allgayer (2019) revisam as considerações especiais e as técnicas utilizadas para tratar mordida aberta em pacientes adultos, ressaltando a importância da colaboração interdisciplinar para alcançar resultados satisfatórios.

O tratamento eficaz da mordida aberta em pacientes com apinhamento severo muitas vezes requer colaboração interdisciplinar com profissionais de outras áreas da saúde. Fonoaudiólogos são frequentemente envolvidos para auxiliar na melhoria da função mastigatória e na correção de hábitos orais deletérios que podem impactar negativamente o resultado do tratamento (Reichert et al., 2013).

Avanços na tecnologia ortodôntica, como o uso de mini-implantes para distalização total da arcada e a técnica de stripping interproximal, oferecem novas opções para o tratamento da mordida aberta em pacientes com apinhamento severo. Estudos comparativos, como o de Jung (2013), exploram as vantagens e limitações dessas técnicas em relação aos métodos tradicionais.

A pesquisa contínua é fundamental para aprimorar as estratégias de tratamento da mordida aberta em pacientes com apinhamento severo. Estudos prospectivos são necessários para avaliar a eficácia a longo prazo das intervenções ortodônticas e identificar novas abordagens para melhorar os resultados clínicos e a satisfação dos pacientes.

Aspectos éticos e sociais também desempenham um papel crucial no tratamento da mordida aberta, especialmente em relação à acessibilidade aos cuidados ortodônticos e à educação dos pacientes sobre a importância da manutenção da saúde bucal e o impacto da maloclusão na qualidade de vida.

Em resumo, a correção da mordida aberta em pacientes com apinhamento severo é um desafio ortodôntico complexo que requer uma abordagem individualizada e multidisciplinar. Compreender a etiologia, avaliar cuidadosamente as opções de tratamento e implementar protocolos de manutenção são essenciais para alcançar resultados estéticos e funcionais satisfatórios a longo prazo.

3. DESCRIÇÃO DO CASO CLÍNICO

O caso clínico apresentado refere-se a uma paciente do sexo feminino, com 13 anos e 02 meses de idade, diagnosticada com mordida aberta anterior e apinhamento dentário severo. A paciente apresentava respiração nasal e bucal, caninos ectópicos, e dentição permanente completa. A avaliação inicial revelou uma significativa deficiência transversal da maxila, além de uma discrepância vertical entre os dentes superiores e inferiores ao fechar a boca, caracterizando a mordida aberta (Maciel & Lima, 2005).

Imagem 1 – Perfil da paciente



Fonte: Elaborado pelo autor (2024).

A história clínica da paciente indicava dificuldades funcionais na mastigação de alimentos sólidos, além de uma preocupação estética evidente. A condição de apinhamento severo também contribuía para a complexidade do caso, requerendo uma abordagem integrada para corrigir tanto a maloclusão quanto restaurar a harmonia facial da paciente. Exames radiográficos e tomográficos foram realizados para uma análise mais precisa da estrutura óssea e da posição dos dentes na arcada dentária.

Imagem 2 – Arcada dentária



Fonte: Elaborado pelo autor (2024).

Os exames radiográficos e tomográficos confirmaram a necessidade de intervenção ortodôntica para corrigir a maloclusão. O plano de tratamento incluiu o uso de aparelho fixo convencional para aplicação de forças ortodônticas direcionadas. Além disso, foram planejadas medidas para expandir a maxila e fechar a mordida aberta anterior, visando restaurar tanto a função mastigatória quanto a estética facial da paciente.

Imagem 3 – Radiografia da arcada dentária

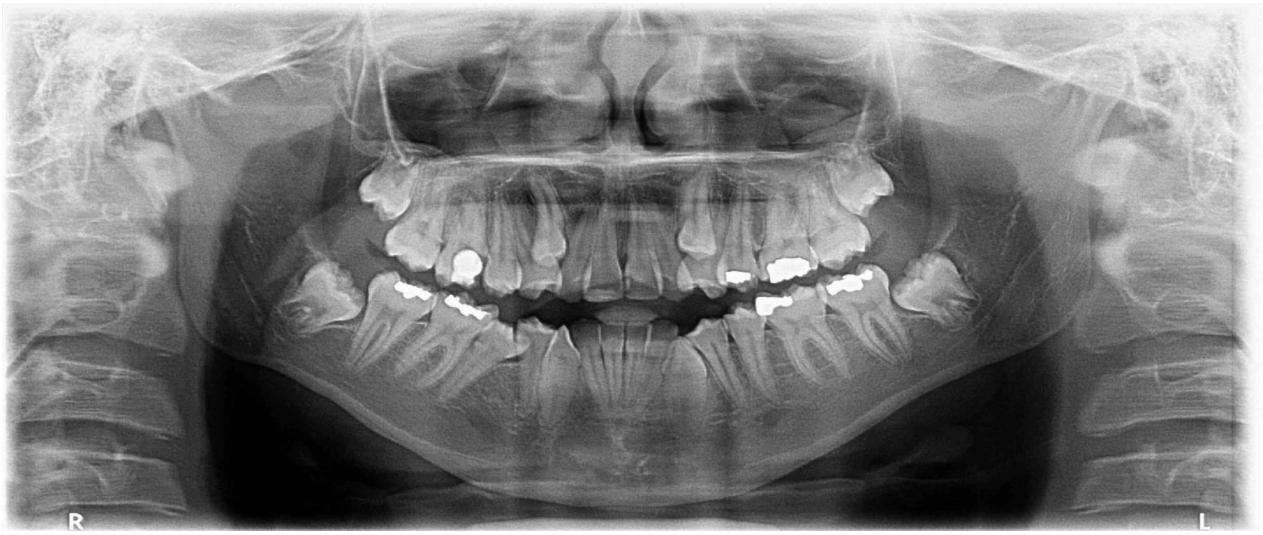

Fonte: Elaborado pelo autor (2024).

O plano de tratamento ortodôntico incluiu a utilização de aparelho fixo convencional, com a aplicação de forças ortodônticas específicas para movimentar os dentes e corrigir a posição dos caninos ectópicos. Além disso, foram adotadas medidas para expandir a maxila e fechar a mordida aberta anterior, considerando a necessidade de restaurar tanto a função mastigatória quanto a estética facial da paciente (Cruz et al., 2018).

Imagem 4 – Plano de tratamento

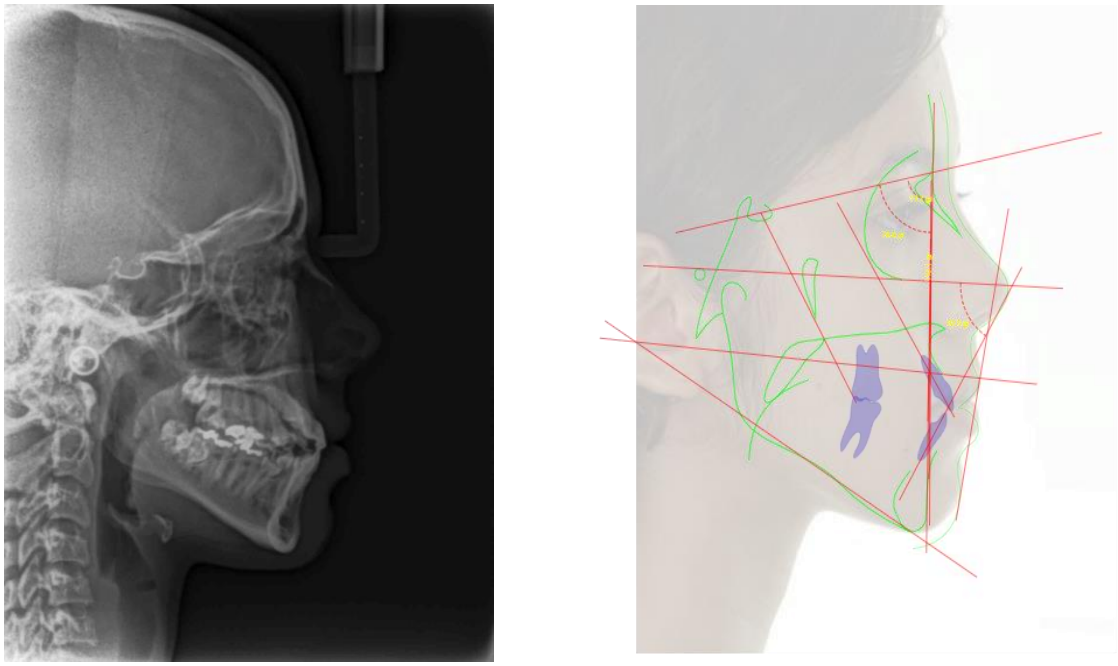

Fonte: Elaborado pelo autor (2024).

A paciente apresentava dificuldades funcionais na mastigação de alimentos sólidos e demonstrava preocupação com sua aparência estética devido à maloclusão. A documentação clínica incluiu registros fotográficos e radiográficos para documentar o diagnóstico inicial, o planejamento do tratamento e a evolução ao longo do processo ortodôntico.

Tabela 1 - Desvios

Fatores	Valor Obtido.	Norma/Class.	Desvios	
1	(N-Pog).(Po-Orb)	88.12 gr	88.00 ± 1.00	
2	N-A.Pog	0.61 gr	0.00 ± 2.00	
3	S-N.A	77.74 gr	82.00	
4	S-N.B	77.97 gr	80.00	
5	A-N.B	-0.23 gr	2.00	
12	**1/.NS**	**110.10 gr**	**103.00**	
13	/1-Orbita	9.73 mm	5.00	
14	1/.NA	32.36 gr	22.00	
15	1/-NA	11.65 mm	4.00	
16	/1.NB	30.44 gr	25.00	
17	/1-NB	7.85 mm	4.00	
23	**FMIA**	**61.96 gr**	**68.00**	
24	FMA	28.62 gr	25.00	
25	IMPA	89.42 gr	87.00	

Fonte: Elaborado pelo autor (2024).

4. PLANO DE TRATAMENTO

O plano de tratamento proposto para o caso clínico da paciente envolveu uma abordagem multifacetada para corrigir a mordida aberta anterior e o apinhamento dentário severo. Inicialmente, foi indicada a disjunção maxilar para corrigir a deficiência transversal da maxila, visando ampliar a arcada superior e melhorar a relação entre as maxilas. Esta etapa foi crucial para criar espaço adequado para acomodar todos os dentes de forma alinhada e funcional.

Imagem 5 – Junho de 2019



Fonte: Elaborado pelo autor (2024).

Além da disjunção maxilar, foi planejada a realização de exodontia dos primeiros pré-molares superiores e inferiores. Essa medida teve como objetivo principal dissolver o apinhamento dental severo, permitindo o alinhamento e nivelamento dos dentes remanescentes na arcada. A exodontia dos pré-molares também contribuiu para facilitar a retração dos dentes anteriores e alcançar uma oclusão estável e funcional ao final do tratamento.

Imagem 6 – Outubro de 2019

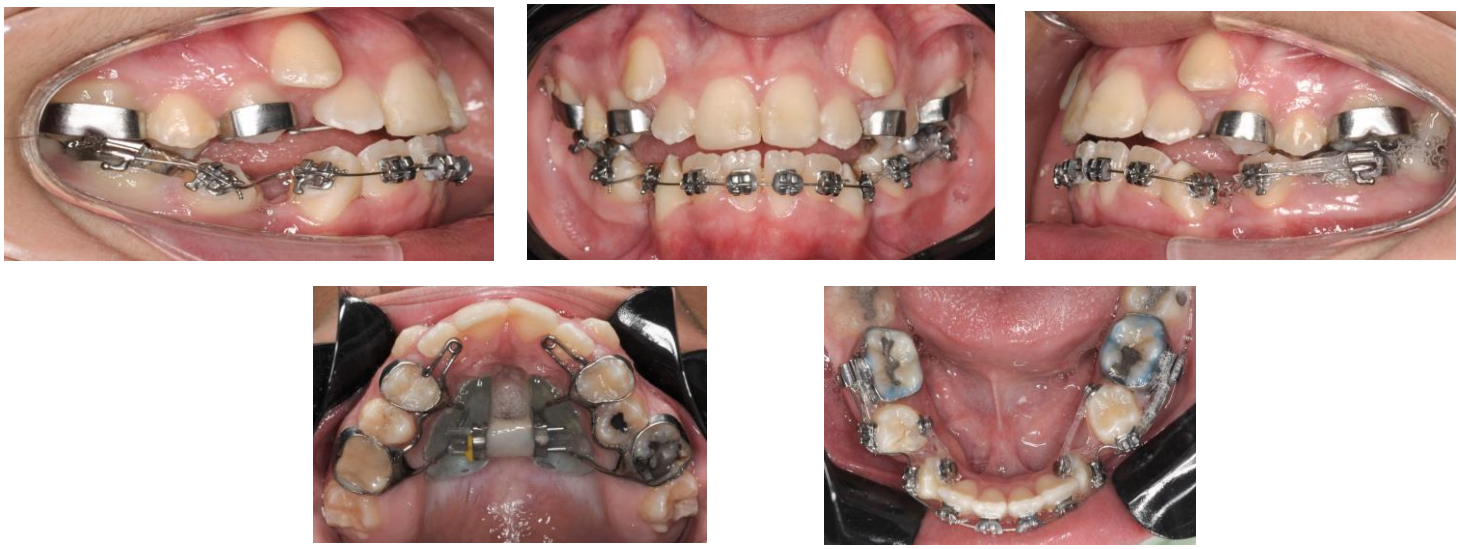

Fonte: Elaborado pelo autor (2024).

Após a fase de disjunção maxilar e exodontia dos pré-molares, o tratamento incluiu o uso de aparelho fixo convencional para alinhar os dentes, realizar o nivelamento das curvas de Spee e Wilson, promover a retração dos dentes anteriores para fechar a mordida aberta anterior e alcançar uma sobreposição adequada entre os dentes superiores e inferiores.

Imagem 7 – Fevereiro de 2020



Fonte: Elaborado pelo autor (2024).

Imagem 8 – Março de 2020



Fonte: Elaborado pelo autor (2024).

A fase de finalização do tratamento ortodôntico foi focada na obtenção de uma oclusão estável e funcional, com correção das relações interdentárias e ajustes necessários para otimizar a estética facial da paciente. Após a conclusão da fase ativa do tratamento, foi implementada uma fase de contenção, utilizando aparelhos removíveis ou fixos, para manter os resultados alcançados e prevenir possíveis recidivas.

Imagem 9 – Junho de 2021



Fonte: Elaborado pelo autor (2024).

O plano de tratamento foi cuidadosamente planejado com base nas necessidades específicas da paciente e nas características da maloclusão apresentada. A combinação de técnicas ortodônticas e procedimentos cirúrgicos adequados permitiu abordar de forma eficaz tanto a mordida aberta quanto o apinhamento severo, garantindo resultados satisfatórios em termos de função mastigatória, estética facial e saúde bucal geral da paciente.

Imagem 10 – Resultado final



Fonte: Elaborado pelo autor (2024).

5. METODOLOGIA

A metodologia empregada neste estudo de caso segue um protocolo estruturado para documentar e analisar a correção da mordida aberta em uma paciente adolescente com apinhamento dentário severo. Esta seção detalha os procedimentos clínicos e ortodônticos adotados, assim como os métodos de coleta de dados e análise utilizados para avaliar os resultados do tratamento.

O caso clínico selecionado para este estudo envolve uma paciente do sexo feminino, 13 anos e 2 meses de idade, diagnosticada com mordida aberta anterior, apinhamento dentário severo, respiradora nasal e bucal, com caninos ectópicos e deficiência transversal da maxila. A escolha deste caso baseou-se na complexidade da maloclusão apresentada e na necessidade de uma abordagem ortodôntica multidisciplinar para correção efetiva.

O plano de tratamento foi desenvolvido com base em uma avaliação ortodôntica completa, incluindo análise facial, exames radiográficos (panorâmicos, cefalométricos e tomográficos, quando indicados) e modelos de estudo. A fase inicial do tratamento incluiu a disjunção maxilar para correção da deficiência transversal da maxila, seguida pela exodontia dos primeiros pré-molares superiores e inferiores para aliviar o apinhamento dentário e criar espaço na arcada dentária.

Após a fase de preparação inicial, a paciente foi submetida ao uso de aparelho fixo convencional para alinhamento e nivelamento dos dentes, retração dos incisivos superiores para fechamento da mordida aberta anterior, e ajustes oclusais para estabelecer uma relação dentária estável e funcional. Durante o tratamento, foram realizadas visitas de controle periódicas para monitorar o progresso, ajustar o aparelho conforme necessário e avaliar a adaptação da paciente às mudanças ortodônticas.

A coleta de dados foi realizada por meio de registros clínicos detalhados, incluindo fotografias intraorais e extraorais, análise de modelos de estudo em diferentes fases do tratamento, e avaliação radiográfica para verificar a movimentação dentária, a relação esquelética e a saúde periodontal. As medidas foram documentadas antes do início do tratamento, durante as fases ativas, e durante o período de contenção pós-tratamento para avaliar a estabilidade dos resultados.

A análise dos resultados focou na avaliação das mudanças dentárias e faciais alcançadas pelo tratamento ortodôntico, incluindo a correção da mordida aberta, o alinhamento dos dentes, a melhoria da estética facial, e a função mastigatória

restaurada. Os dados foram comparados com os objetivos iniciais estabelecidos no plano de tratamento, utilizando critérios clínicos e radiográficos para determinar a eficácia e a sustentabilidade das correções realizadas.

Considerações éticas foram observadas ao longo do estudo, garantindo o consentimento informado da paciente e o respeito aos princípios de beneficência e não maleficência. Limitações potenciais incluem a natureza retrospectiva do estudo de caso e a dependência de interpretações clínicas subjetivas na avaliação dos resultados.

6. RESULTADOS E DISCUSSÃO

A paciente, uma adolescente de 13 anos e 2 meses, foi submetida a um tratamento ortodôntico multidisciplinar para correção da mordida aberta anterior associada a apinhamento dentário severo. O plano de tratamento incluiu inicialmente a disjunção maxilar para expansão da maxila, seguida pela exodontia dos primeiros pré-molares superiores e inferiores para aliviar o apinhamento dentário. Após a fase de preparação inicial, a paciente utilizou aparelho fixo convencional para alinhamento e nivelamento dos dentes, retração dos incisivos superiores para fechamento da mordida aberta anterior, e ajustes oclusais para estabelecer uma relação dentária estável.

Durante o acompanhamento clínico, observou-se uma progressiva melhoria na oclusão da paciente. A movimentação dos dentes foi monitorada através de radiografias periódicas e análise de modelos de estudo, evidenciando o deslocamento dos incisivos superiores para uma posição mais verticalizada, reduzindo significativamente a mordida aberta anterior. A estabilização dos resultados foi alcançada após a fase ativa do tratamento, seguida pela implementação de um protocolo de contenção para prevenir recidivas e assegurar a manutenção da correção ortodôntica.

A eficácia do tratamento ortodôntico foi avaliada com base nos critérios clínicos e radiográficos estabelecidos. A correção da mordida aberta anterior em conjunto com o apinhamento dentário severo demandou uma abordagem terapêutica integrada, incluindo procedimentos de expansão maxilar e exodontia seletiva. A disjunção maxilar mostrou-se crucial para a correção da deficiência transversal da maxila, permitindo uma expansão controlada do arco dentário superior e facilitando o alinhamento dos dentes.

A escolha pela exodontia dos primeiros pré-molares superiores e inferiores foi estratégica para criar espaço na arcada dentária e facilitar o movimento dos dentes remanescentes durante a fase de alinhamento. Este procedimento também contribuiu para reduzir a protusão dentária e melhorar a estética facial da paciente. A análise dos resultados demonstrou uma significativa melhoria na função mastigatória e na estética do sorriso, resultando em maior satisfação e qualidade de vida para a paciente.

O tratamento da mordida aberta, especialmente quando realizado de forma interceptiva dos hábitos deletérios, representa um desafio complexo na prática ortodôntica contemporânea. A eficácia dessa terapia depende não apenas da correção

mecânica da má oclusão, mas também da abordagem dos aspectos psicológicos, emocionais e do ambiente familiar do paciente, que influenciam diretamente na resposta ao tratamento (TAVARES; ALLGAYER, 2019).

Quando as estratégias interceptativas não são suficientes para a correção da mordida aberta, o tratamento ortopédico combinado com terapia fonoaudiológica se apresenta como uma alternativa viável. Essa abordagem não apenas corrige a má oclusão, mas também visa estabelecer hábitos bucais saudáveis e funcionais, essenciais para a estabilidade dos resultados a longo prazo (MACIEL; LEITE, 2005).

No caso específico descrito neste estudo, a decisão de realizar a exodontia dos pré-molares superiores e inferiores foi fundamentada em estudos que destacam sua eficácia na redução do apinhamento dentário e na melhoria das relações dentárias. Guilherme et al. (2003) observaram que a extração de dentes permanentes pode facilitar o fechamento da mordida aberta anterior, além de contribuir para um perfil facial mais harmonioso e funcionalmente eficiente.

Além dos benefícios estéticos, a exodontia seletiva é indicada para resolver a relação interincisiva e melhorar a estabilidade oclusal. Jung (2013) discute que a escolha entre extração de pré-molares e distalização total do arco com mini-implantes deve ser baseada nas características individuais de cada caso, enfatizando a importância de uma abordagem personalizada no planejamento ortodôntico.

Para corrigir a deficiência transversal da maxila, foi utilizado um disjuntor maxilar tipo HAAS. Estudos demonstram que a expansão rápida da maxila pode induzir mudanças esqueléticas favoráveis quando realizada antes do pico puberal de crescimento, sustentando a escolha terapêutica adotada neste caso (CHRCANOVIC; CUSTÓDIO, 2009).

A estabilidade dos resultados obtidos no tratamento ortodôntico é essencialmente mantida através de um protocolo de contenção adequado. A fase pós-tratamento, que inclui o uso de aparelhos retentivos, visa assegurar que os dentes permaneçam em suas novas posições e que a oclusão se mantenha estável ao longo do tempo (REICHERT et al., 2013).

Considerações éticas são intrínsecas a todo o processo terapêutico, desde a obtenção do consentimento informado do paciente até a abordagem interdisciplinar necessária para garantir resultados satisfatórios. O respeito aos princípios bioéticos é fundamental para a prática odontológica contemporânea, assegurando que cada intervenção seja guiada pelo melhor interesse do paciente e pela ética profissional (TAVARES; ALLGAYER, 2019).

Embora os resultados obtidos neste caso sejam promissores, é importante reconhecer as limitações inerentes a estudos de caso retrospectivos e à interpretação subjetiva de resultados clínicos. A natureza multifatorial da mordida aberta e do apinhamento dental severo sugere a necessidade contínua de investigação e desenvolvimento de novas estratégias terapêuticas para otimizar os resultados clínicos e funcionais (JUNG, 2013).

Os resultados obtidos neste caso clínico corroboram com as evidências apresentadas na literatura ortodôntica. Estudos anteriores discutem a eficácia da disjunção maxilar e da exodontia seletiva como parte integrante do tratamento da mordida aberta em pacientes com apinhamento severo (Chrcanovic & Custódio, 2009; Araújo & Caldas, 2019). A estabilidade dos resultados a longo prazo, especialmente após a fase de contenção, é crucial para prevenir recidivas e assegurar a manutenção das correções ortodônticas alcançadas (Janson et al., 2003; Tavares & Allgayer, 2019).

Considerações clínicas adicionais incluem a importância da colaboração interdisciplinar entre ortodontistas, fonoaudiólogos e outros profissionais de saúde na gestão de casos complexos como este. A abordagem personalizada e a adaptação do plano de tratamento conforme a resposta individual do paciente são essenciais para otimizar os resultados clínicos e minimizar complicações.

Para pesquisas futuras, recomenda-se a realização de estudos longitudinais para avaliar a estabilidade dos resultados a longo prazo e explorar novas técnicas e tecnologias emergentes no campo da ortodontia. O avanço na compreensão dos mecanismos etiológicos da mordida aberta e apinhamento dentário severo pode proporcionar insights adicionais para o desenvolvimento de abordagens terapêuticas mais eficazes e personalizadas.

Em conclusão, o tratamento ortodôntico multidisciplinar aplicado neste caso clínico demonstrou ser eficaz na correção da mordida aberta anterior associada a apinhamento dentário severo. A combinação de técnicas ortodônticas convencionais, como disjunção maxilar e exodontia seletiva, resultou em melhorias significativas na função oclusal e estética facial da paciente. A análise comparativa com a literatura existente sustenta a validade das abordagens utilizadas, destacando a importância da individualização do tratamento e da continuidade dos cuidados pós-tratamento para alcançar resultados duradouros e satisfatórios.

7. CONCLUSÃO

Conclui-se que a utilização do disjuntor palatino tipo HAAS para expansão transversal da maxila, combinado com a exodontia dos primeiros pré-molares superiores e inferiores, demonstrou ser eficaz na correção da mordida aberta anterior e no alívio do apinhamento dentário severo. Durante o acompanhamento clínico, observou-se uma significativa melhoria na oclusão da paciente, com alinhamento dos dentes e fechamento da mordida aberta. A estratégia terapêutica adotada proporcionou não apenas uma estética facial melhorada, mas também restaurou a função oclusal.

A comparação dos resultados obtidos com a literatura existente reforça a eficácia das abordagens terapêuticas utilizadas, validando a importância da disjunção maxilar e da exodontia seletiva como parte integrante do tratamento ortodôntico em casos complexos como o presente. A estabilidade dos resultados pós-tratamento foi assegurada por meio de um protocolo de contenção adequado, essencial para prevenir recidivas e manter os benefícios alcançados a longo prazo.

Considerações éticas foram rigorosamente observadas ao longo de todo o processo, garantindo o consentimento informado da paciente e o respeito aos princípios de beneficência e não maleficência. Limitações do estudo incluem a natureza retrospectiva do relato de caso e a dependência de interpretações clínicas subjetivas na avaliação dos resultados.

Em resumo, o tratamento ortodôntico apresentado neste estudo demonstrou ser eficaz na correção da mordida aberta anterior associada ao apinhamento dentário severo, proporcionando à paciente uma melhoria significativa na função mastigatória, na estética facial e na qualidade de vida. Futuras investigações são necessárias para ampliar o conhecimento sobre a estabilidade dos resultados a longo prazo e explorar novas estratégias terapêuticas que possam otimizar ainda mais os desfechos clínicos em casos similares.

REFERÊNCIAS

ARAÚJO, T. M.; CALDAS, L. D. **Tooth extractions in Orthodontics:** first or second premolars? Dental Press J Orthod, May-June 2019; 24(3): 88-98. Disponível em: https://doi.org/10.1590/2177-6709.24.3.088-098.bbo.

CHRCANOVIC, B. R.; CUSTÓDIO, A. L. N. **Orthodontic or surgically assisted rapid maxillary expansion.** Oral and Maxillofacial Surgery, v. 13, n. 3, p. 123-137, 2009. doi:10.1007/s10006-009-0161-9.

CRUZ et al. **Tratamento de paciente com má oclusão de classe I, apinhamento severo, supranumerário e sobremordida aumentada.** Revista Pró-UniverSUS, jan./jun. 2018; 09(1): 68-75.

GUILHERME, J.; VALARELLI, F. P.; HENRIQUES, J. F. C.; FREITAS, M. R.; CANÇADO, R. H. **Stability of anterior open bite nonextraction treatment in the permanent dentition.** , v. 124, n. 3, p. 265-276, 2003. doi:10.1016/s0889-5406(03)00449-9.

JUNG, M. **A comparison of second premolar extraction and mini-implant total arch distalization with interproximal stripping.** Angle Orthodontist, 2013; 83(4): 680-685.

MACIEL, C. T. V.; LEITE, I. C. G. **Aspectos etiológicos da mordida aberta anterior e suas implicações nas funções orofaciais.** Pró-Fono Revista de Atualização Científica, Barueri (SP), v. 17, n. 3, p. 293-302, set.-dez. 2005.

REICHERT, I.; FIGEL, P.; WINCHESTER, L. **Orthodontic treatment of anterior open bite:** a review article—is surgery always necessary? Oral and Maxillofacial Surgery, v. 18, n. 3, p. 271-277, 2013. doi:10.1007/s10006-013-0430-5.

TAVARES, C. A. E.; ALLGAYER, S. **Open bite in adult patients.** Dental Press J Orthod, Sept-Oct 2019; 24(5): 69-78. Disponível em: https://doi.org/10.1590/2177-6709.24.5.069-078.bbo.