CENTRO DE PÓS-GRADUAÇÃO EM ODONTOLOGIA
FACULDADE DE TECNOLOGIA SETE LAGOAS

Josef Whillis Alves de Aquino

# REABILITAÇÃO ESTÉTICA ANTERIOR EM CERÂMICA METAL-FREE: Relato de Caso Clínico

Recife
2021

Josef Whillis Alves de Aquino

# REABILITAÇÃO ESTÉTICA ANTERIOR EM CERÂMICA METAL-FREE: Relato de Caso Clínico

Trabalho de Conclusão de Curso de Especialização Lato Sensu apresentado ao Centro de Pós-Graduação em Odontologia - CPGO, como requisito parcial para a obtenção do título de especialista em Prótese Dentária.

Orientador: Prof. Dr. Túlio Pessoa de Araújo

Recife
2021

Josef Whillis Alves de Aquino

# REABILITAÇÃO ESTETICA ANTERIOR EM CERAMICA METAL FREE. RELATO DE CASO

Monografia apresentada ao curso de Especialização Lato Sensu da Faculdade Sete Lagoas - FACSETE e Centro de Pós-Graduação em Odontologia - CPGO, como requisito parcial para a obtenção do título de especialista em Prótese Dentaria.

Aprovada em 15/08/22 pela banca constituída dos seguintes professores:



Prof. Dr. Tulio Pessoa de Araújo
Orientador

Recife, 17 de junho de 2021

## RESUMO

Este trabalho tem como objetivo apresentar o caso clinico de comprometimento da estética do paciente. No mesmo foram realizadas coroas e facetas metal free confeccionadas através do sistema IPS e-Max. Foi realizado enceramento diagnostico através do modelo de estudo e o mock-up, possibilitando medir as expectativas e simular o resultado final antes mesmo de iniciar o tratamento. Na seguinte sessão foi realizado preparo paras as facetas no elementos 11 e 21 e preparos para coroas totais no 12 e 22. A moldagem foi feita na msma semana com silicone de adição utilizando a técnica do duplo fio. Na ukltima sessão foi feito a prova e cimentação da peças com o cimento resinoso dual relyx U200 e o cimento foto variolink. De acordo com o presente trabalho foi possível concluir que o sistema IPS e-MAX supriu a necessidade estética do paciente.



Palavras-chaves: Estética dentaria, cerâmicas, Prótese dentaria

## ABSTRACT

This work aims to present the clinical case of compromised patient aesthetics. In the same, metal free crowns and veneers were made using the IPS e-Max system. A diagnostic wax-up was performed using the study model and the mock-up, making it possible to measure expectations and simulate the final result even before starting the treatment. In the following session, preparation was carried out for facets in elements 11 and 21 and preparations for total crowns in elements 12 and 22. The impression was taken in the same week with addition silicone using the double wire technique. In the last session, the parts were tested and cemented with dual relyx U200 resin cement and variolink photo cement. According to the present work, it was possible to conclude that the IPS e-MAX system met the patient's esthetic needs.



Key words: Aesthetic dentistry, Ceramics, Dental prosthesis

**SUMÁRIO**

**1 INTRODUÇÃO .....7**

**2 RELATO DE CASO.....8**

**3 DISCUSSÃO .....13**

**4 CONSIDERAÇÕES FINAIS .....15**

**REFERÊNCIAS BIBLIOGRÁFICAS.....16**

## 1 INTRODUÇÃO

Os princípios da odontologia estética fundamentam-se em harmonizar de forma natural os tecidos dentais e gengivais. Nos dias atuais, a estética dental tem uma grande importância na autoestima e autoaceitação das pessoas. (JORGE et al., 2019)

Assim o grande aumento da harmonização facial impulsiona pacientes cada vez mais a ter um sorriso mais harmônico, que com a facilidade de acesso a tratamentos reabilitadores minimamente invasivos, faz-se possível solucionar de forma menos danosa as estruturas dentarias, ocasionando uma reabilitação duradoura conforme as limitações clinicas de cada paciente, dos materiais, da técnica e destreza do operador. (BRUNETTO et al., 2019; FURTADO et al.,2018)

A procura por estética anteriormente mencionada difundiu as próteses livres de metal no mercado, por serem materiais que possibilitam adesão, biocompatibilidade, resistência ao manchamento e propriedades opticas similares ao natural. (BRUNETTO et al., 2019)

É importante conhecer as propriedades dos materiais restauradores disponíveis no mercado, visto que as cerâmicas metal free que antes eram limitadas a região anterior atualmente está sendo usado na região posterior devido a suas propriedades mecânicas. As reabilitações em cerâmica necessitam de diversos fatores para que tenha êxito no tratamento, desde a moldagem até o procedimento de cimentação. (VIEIRA et al.,2018)

Estão disponíveis no mercado da odontologia estética diversas opções restauradoras de forma direta ou indireta, dentre elas a resina composta e a cerâmica. As cerâmicas estão sendo largamente utilizada por serem materiais que reproduzem a estrutura dentaria com naturalidade. (SHIBAYAMA et al 2016)

Perante o exposto, este trabalho objetiva apresentar um caso clinico de paciente com comprometimento estético do sorriso, realizando a reabilitação dos elementos anteriores com facetas e coroa total em cerâmica.

## 2 RELATO DE CASO

Paciente gênero masculino, 41 anos, compareceu ao consultório odontológico relatando insatisfação com a estética dos dentes anteriores, especificamente: cor e formato. (Figura 1) Através do exame clinico foi identificado a presença de dentes com formato irregular (11; 21) e de tamanho insatisfatório para o sorriso ideal. Observamos também o elemento 12 com a coroa fraturada e sorriso com alteração cromática.

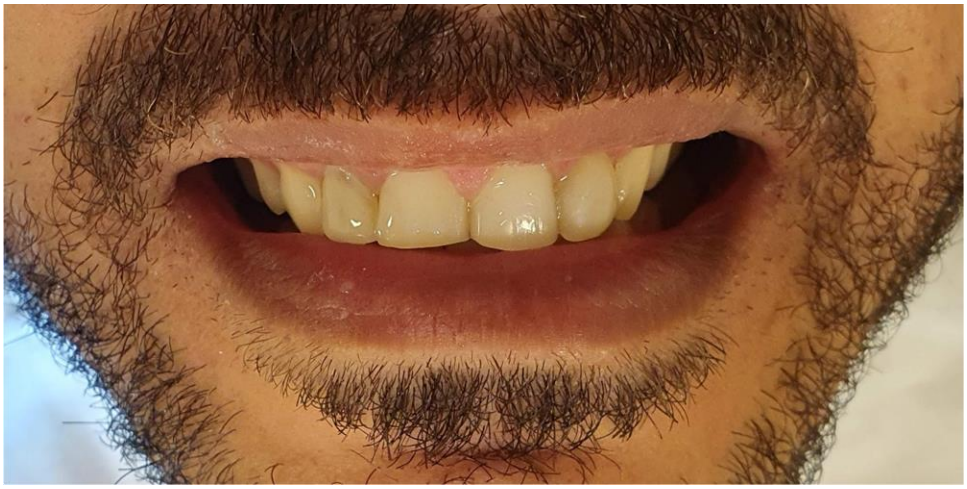

***Figura 1**- Fotografia inicial*

Ao exame radiográfico, foi identificado ausência de tratamento endodôntico no elemento 12 e tratamento endodôntico satisfatório no elemento 22.

Para um correto planejamento o paciente foi submetido a moldagem com silicone de condensação em passo duplo, denso (Optosil Confort Putty, kulzer, Hanau, Alemanha) e leve (Xantopren , kulzer, Hanau, Alemanha). Após a obtenção dos modelos de estudo em gesso tipo IV, (Durone, Dentsply sirona, York, Pensilvania) foram montados em articulado semi-ajustável (Bio-Art) e enviados ao laboratório para enceramento diagnostico dos centrais e laterais superiores. (Figura 2) De acordo com o enceramento foi realizado mock up para apresentar o planejamento proposto ao paciente, que aprovou o tratamento. (Figura 2)



***Figura 2*** *- enceramento e mockup*

Na primeira etapa foi realizado tratamento endodôntico no elemento 12 e desobturação de 2/3 do tratamento endodôntico (12; 22) com brocas largo para instalação de pinos de fibra de vidro (Angelos Londrina-PR, Brasil). Os pinos de fibra de vidro foram limpados com álcool absoluto, aplicado ácido fosfórico 37% (FGM, Joinville- SC, Brasil) para uma limpeza superficial, lavados em água corrente e aplicado o silano. A cimentação foi feita com o cimento resino autoadesivo (Relyx U-200, 3M, Saint Paul, Minesota, EUA) e posteriormente reconstrução imediata em resina composta da coroa do dente 12.

Após confecção dos núcleos de preenchimento foi proposto ao paciente realizar clareamento em consultório odontológico. O paciente aceitou e realizou 3 sessões de clareamento para melhorar o substrato dentinario, previamente aos preparos dentários.

Os preparos do tipo chanfro largo foram feitos com brocas diamantadas 3146 (kG Sorensen, Cotia- SP, Brasil) de granulação fina e extrafina no elemento 12 e 22 e preparos para laminados em esmalte foram feitos nos elementos 11 e 21. (Figura 3). Para isso foi feito uma canaleta de orientação com broca esférica 1012 (kG Sorensen, Cotia- SP, Brasil) na cervical e na face vestibular. Subsequente foram realizados sulcos de orientações na face vestibular com broca 4142 (kG Sorensen, Cotia- SP, Brasil). O desgaste foi feito respeitando os planos de inclinação (cervical, médio e incisal) com broca 3146 (kG Sorensen, Cotia- SP, Brasil).



**Figura 3-** Guias de desgaste

Para o preparo subgengival, foi utilizado fio retrator #00 (ultradent, Indaiatuba-SP, Brasil) (Figura 4) embebido em solução hemostática dando ao término uma profundidade de 0,5 milímetros intrassucular.



***Figura 4-*** *Preparo dental*

Para a confecção dos laminados e das coroas o paciente foi submetido a moldagem com silicone de adição (Express XT Denso Light Body, 3M, Saint Paul, Minesota, EUA) utilizando mais um fio retrator #0 (ultradent, Indaiatuba-SP, Brasil) tornando a técnica do duplo fio e da dupla impressão. O fio retrator #0 foi removido e a pasta leve (Express XT Light Body, 3M, Saint Paul, Minesota, EUA) do silicone de adição foi levado em todos os preparos.

A partir do modelo de gesso obtido pelo molde, foram confeccionados em discilicato de lítio laminados cerâmicos para os elementos 11;21 e coroas para o 12;22 de acordo com a tomada de cor predefinida. (Figura 5)



***Figura 5****- Peças em Emax*

Após as peças estarem prontas, foi realizado a prova em boca para conferir a adaptação com termino e constatar que as mesmas tinham adaptações satisfatórias. As peças foram condicionadas com ácido fluorídrico10% (FGM, Joinville- SC, Brasil) (Figura 6)



***Figura 6 -*** *Condicionamento das Peças*

e após 20 segundos lavas com água corrente e secadas com jato de ar, condicionadas com ácido fosfórico 37% (FGM, Joinville- SC, Brasil) por 60 segundos e novamente lavas e secadas.

Para o processo de cimentação foi realizado a silanização (Figura 7) com o agente de união (Angelos Londrina-PR, Brasil).

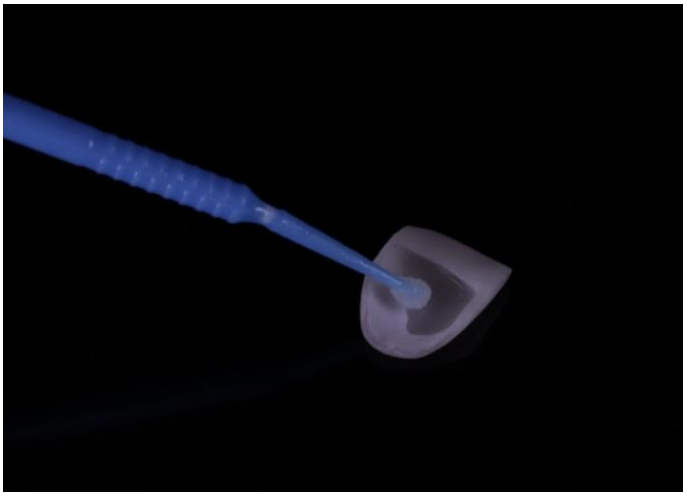

***Figura 7**- Silanização*

De forma modificada foi feito o isolamento relativo dos dentes para receber profilaxia com pedra pomes e água. O preparo dos dentes foi realizado com ácido fosfórico 37% (FGM, Joinville- SC, Brasil) por 15 segundos e aplicação de adesivo (3M, Saint Paul, Minesota, EUA) fotopolimerização por 40 segundos.

As peças foram cimentadas com cimento resinoso (Variolink, Ivoclair Vivadent, Schanan, Liechtenstein) e resultado foi aprovado pelo paciente e pelo profissional envolvido.



***Figura 8**- Fotografia final*

## 3 DISCUSSÃO

O sorriso pode interferir na imagem dos indivíduos perante a sociedade, influenciando sua vida pessoal e profissional, tornando assim a busca por estética um dos maiores incentivos para o desenvolvimento de materiais restauradores. Com isso, a reabilitação oral através de próteses metal free tornou-se o tratamento de escolha na reconstrução de estruturas coronárias perdidas, devido à alta translucidez, opacidade e por apresentar melhor biocompatibilidade biológica quando comparadas com a metalocerâmica.

O paciente deste caso estava insatisfeito com seu sorriso, procurou atendimento querendo um resultado estético e mais harmônico. Após o exame inicial, optou-se por reabilitá-lo com coroas e facetas em emax. (STEFFEN et al., 2016; VETROMILLA.,2016)

Ao longo do tratamento é de grande importância para o planejamento a execução do enceramento e confecção do mock-up, tornando possível ter maior previsibilidade, visualização, medir as expectativas do paciente e evitar possíveis falhas que prejudicariam o resultado final. Desde o início dos tempos o ser humano tem o desejo de visualização para ter uma melhor aceitação. O mock up atua como um ensaio provisório por meio do uso da resina acrílica ou bisacrílica e através do mesmo é possível ver a real necessidade de desgaste. (FARIAS-NETO et al., 2015)

Para planejar um preparo coronário é muito importante conhecer a morfologia dos dentes em questão e saber qual a necessidade de retenção para indicar o melhor término cervical de acordo com o material a ser utilizado. (VOLPATTO, Bruna Varini; SOUZA, Francilene Fernandes., 2020)

A cerâmica IPS e-MAX é um tipo de material que permite um preparo mais conservador quando comparado a outros materiais, devido a sua elevada estética e resistência. Quando falamos em resistência as cerâmicas de dissilicato de lítio possuem uma elevada resistência flexural (400Mpa), tornando o material mais resistente a fratura e desgaste, permitindo ser confeccionadas restaurações cerâmicas do tipo laminado até coroas totais. (MATHIAS et al., 2018)

Para uma adesão eficaz entre a peça protética e a estrutura dental, existe uma variedade de agentes de cimentação, porém o cimento resinoso é o material

de escolha para as restaurações estéticas metal free por serem cimentos que apresentam melhor adesão e melhor selamento marginal comparado a cimentos convencionais.

Para o caso a escolha do sistema de ativação quimicamente justifica-se pela possibilidade de ativação dual (pela mistura do ativador e iniciador) nas coroas totais e para as facetas o sistema de ativação física (por fonte de luz) por serem cimentos que não tem tendência ao manchamento. (PONCE., 2017)

## 4 CONSIDERAÇÕES FINAIS

Com a execução do presente caso clinico através do sistema IPS e-max, entra-se em conclusão, que a reabilitação tem que ser interdisciplinar através de um bom planejamento para a confecção de um resultado estético e satisfatório para o paciente.

## REFERÊNCIAS BIBLIOGRÁFICAS

JORGE, Caroline de Freitas et al. **O desafio do restabelecimento de um sorriso antiestético por meio de prótese fixa metal-free**. Arch. Health Invest, p. 6-12, 2019.

BRUNETTO, Juliana Lujan et al. **Reabilitação estética anterior associando prótese metalocerâmica e prótese fixa metal-free: relato de caso**. Arch. Health Invest, p. 13-19, 2019.

FURTADO, Daiany Catão et al. **A importância da reabilitação oral estética na alteração de forma e cor dos dentes: relato de caso clínico**. Arch. Health Invest, p. 502-507, 2018.

VIEIRA, Alex Correia et al. **Reabilitação estética e funcional do sorriso com restaurações cerâmicas de diferentes espessuras.** Rev. Odontol. Araçatuba (Impr.), p. 32-38, 2018.

SHIBAYAMA, Ricardo et al. **Reabilitação estética dos elementos anteriores utilizando o sistema IPS e MAX.** Rev Odontol Araçatuba, v. 37, n. 2, p. 09-16, 2016.

STEFFEN, Susana **Pertille et al. Inter-relação dentística x prótese x periodontia para reabilitação estética e funcional: relato de caso.** CEP, v. 99025, p. 270, 2016.

VETROMILLA, Bruna Muhlinberg. **Reabilitação protética com restaurações livres de metal**. 2016. Tese de Doutorado. Universidade Federal de Pelotas.

FARIAS-NETO, Arcelino; BANDEIRA, Alinne Silva; MIRANDA BFSD, Sánchez-Ayala A. **O emprego do mock-up na Odontologia: trabalhando com previsibilidade.** Full dent **sci**, v. 6, n. 22, p. 256-60, 2015.

VOLPATTO, Bruna Varini; SOUZA, Francilene Fernandes. **Fatores determinantes para o sucesso da prótese fixa**. 2020.

MATHIAS, Amanda Penha et al. **REABILITAÇÃO ESTÉTICO FUNCIONAL COM E-MAX**. REVISTA UNINGÁ, v. 55, n. 1, p. 155-165, 2018.

PONCE, Alcira Cinthia Rodriguez. **Influência da translucidez e espessura de uma cerâmica reforçada por dissilicato de lítio no grau de conversão de agentes de cimentação.** 2017.