FACULDADE SETE LAGOAS - FACSETE

DANIEL RODRIGUES ROCHA

ORTODONTIA PARA O TRATAMENTO DA CLASSE III DE ANGLE - UMA REVISÃO

Fortaleza - CE

2024

DANIEL RODRIGUES ROCHA

ORTODONTIA PARA O TRATAMENTO DA CLASSE III DE ANGLE - UMA REVISÃO

Monografia apresentada ao Curso de Especialização em Ortodontia da Faculdade Sete Lagoa, como requisito para obtenção do título de Especialista em Ortodontia Bioprogressiva.

Orientador: Prof. Dr Jorge Lincolins Pereira Soares

Fortaleza - CE

2024

FACSETE
Faculdade Sete Lagoas
Portaria MEC 278/2016 - D.O.U. 19/04/2016
Portaria MEC 946/2016 - D.O.U. 19/08/2016

Monografia intitulada **"ORTODONTIA PARA TRATAMENTO DE CLASSE III DE ANGLE - UMA REVISÃO"** de autoria do aluno **DANIEL RODRIGUES ROCHA.**

Aprovada em 23/06/2023 pela banca constituída dos seguintes professores

Prof. Dr. Jorge Lincolins Pereira Soares – IESO - Fortaleza

Profª. Dra. Renata Torreão Viana de Melo Costa – IESO - Fortaleza

Profª. Dra. Antônia Laura Carvalho– IESO - Fortaleza

Fortaleza - CE

2024

ROCHA, DANIEL RODRIGUES
Título: ORTODONTIA PARA TRATAMENTO DE CLASSE III DE ANGLE - UMA REVISÃO
Orientador: Prof. Dr Jorge Lincolins Pereira Soares
Monografia: Especialização em Ortodontia.
Especialização, 2024.

1. Ortodontia. 2. Classe III. 3. Tratamento.

Faculdade Sete Lagoas FACSETE – IESO, Fortaleza – CE.
I. Título.
II. Jorge Lincolins Pereira Soares.

RESUMO

INTRODUÇÃO: Segundo a classificação de Edward H. Angle, a oclusão dentária é dividida em (I,II e III), e subdivisões. A classe de Angle III está presente quando a cúspide mesiovestibular do primeiro molar superior está ocluindo à distal do sulco mesiovestibular do primeiro molar inferior. O diagnóstico e o tratamento da maloclusão do tipo classe III, requer conhecimento dos ortodontistas, para uma precisão diagnóstica e um bom planejamento, ciente da complexidade e dificuldades, sendo fundamental a individualização do caso, neste aspecto, a filosofia de Rickettes é excelente para esse tipo de tratmanto. O tratamento da maloclusão de classe III, tem como objetivo promover a harmonia entre as estruturas craniofaciais e dentárias através da ortodontia e/ou da cirurgia ortognática quando indicada e aceita pelo paciente. **OBJETIVO:** Descrever através de uma revisão bibliográfica o tratamento ortodôntico de paciente classe III de Angle. **METODOLOGIA:** Foi realizada uma revisão bibliográfica sobre o tratamento ortodôntico classe III de Angle, com o objetivo de reconhecer o diagnóstico e o tratamento, para aprofundamento do tema, foi feita uma busca nas bases de dados: Scielo, Pubmed e Periódicos CAPES. Foram encontrados artigos sendo selecionados apenas utilizando os descritores: ortodontia, classe III, tratamento, no período dos últimos anos. Os critérios de inclusão foram: estudos de casos clínicos, artigos em inglês e português; excluíram-se trabalhos que não contemplaram o assunto. Este trabalho dispensa a aprovação do comitê de ética em pesquisa por tratar-se de uma revisão assegurada nas resoluções 466/2012, 510/2016 e 674/2022 do CNS/CONEP/MS. **CONCLUSÃO:** O tratamento ortodôntico para paciente classe III, apresenta uma terapêutica menos invasiva que a cirurgia ortognática. A mecânica ortodôntica melhora a função mastigatória, através da remodelação dentária e óssea. Essa compensação dentária promove a suavização do padrão facial, dessa forma, melhorando a autoestima do indivíduo. A técnica bioprogressiva de Ricketts, é uma excelente escolha para o tratamento da classe III, por ser uma mecânica pautada na versatilidade de recursos para movimentações dentárias seguras e controladas, sendo uma mecânica capaz de resolver a maloclusão, com controle e versatilidade, além da possibilidade da individualização e previsibilidade do tratamento.

Palavras-chaves: Ortodontia, Classe III, Tratamento.

ABSTRACT

INTRODUCTION: According to Edward H. Angle's classification, dental occlusion is divided into (I, II and III), and subdivisions. Angle class III is present when the mesiobuccal cusp of the upper first molar is occluding the distal mesiobuccal groove of the lower first molar. The diagnosis and treatment of class III malocclusion requires knowledge from orthodontists, for diagnostic accuracy and good planning, aware of the complexity and difficulties, with the individualization of the case being fundamental. In this aspect, Rickettes' philosophy is excellent for this. type of treatment. The treatment of class III malocclusion aims to promote harmony between the craniofacial and dental structures through orthodontics and/or orthognathic surgery when indicated and accepted by the patient. **OBJECTIVE:** To describe, through a literature review, the orthodontic treatment of an Angle class III patient. **METHODOLOGY:** A bibliographical review was carried out on Angle class III orthodontic treatment, with the aim of recognizing the diagnosis and treatment, to deepen the topic, a search was made in the databases: Scielo, Pubmed and CAPES Periodicals. Articles were found being selected only using the descriptors: orthodontics, class III, treatment, in the period of recent years. The inclusion criteria were: clinical case studies, articles in English and Portuguese; works that did not address the subject were excluded. This work does not require approval from the research ethics committee as it is a review assured in resolutions 466/2012, 510/2016 and 674/2022 of CNS/CONEP/MS. **CONCLUSION:** Orthodontic treatment for class III patients presents a less invasive therapy than orthognathic surgery. Orthodontic mechanics improves chewing function through tooth and bone remodeling. This dental compensation promotes the softening of the facial pattern, thus improving the individual's self-esteem. The Ricketts bioprogressive technique is an excellent choice for the treatment of class III, as it is a mechanic based on the versatility of resources for safe and controlled tooth movements, being a mechanic capable of resolving malocclusion, with control and versatility, in addition to the possibility individualization and predictability of treatment.

Keywords: Orthodontics, Class III, Treatment.

SUMÁRIO

1. INTRODUÇÃO 09

2. OBJETIVOS 11

2.1. Específicos 11

3. METODOLOGIA..... 12

4. REVISÃO DA LITERATURA 13

5. DISCUSSÃO 16

6. CONCLUSÃO..... 22

REFERÊNCIAS

ÍNDICE DE ABREVIATURAS

REM – Movimento ocular rápido

VAS – Vias Aéreas Superiores

CBCT - Tomografia computadorizada de feixe cónico

AO – Aparelho oral

DRL – Dispositivos de retenção da língua

MAD – Dispositivo de avanço mandibular

RCMP – Posicionador mandibular controlado remotamente

ERM – Expansão rápida da maxila

MARME – Expansão rápida da maxila assistida por mini-implante

1. INTRODUÇÃO

Segundo a classificação de Edward H. Angle, a oclusão dentária é dividida em (I,II e III), e subdivisões. A classe III está presente quando a cúspide mesiovestibular do primeiro molar superior está ocluindo à distal do sulco mesiovestibular do primeiro molar inferior.

O diagnóstico e o tratamento da maloclusão do tipo classe III, requer conhecimento dos ortodontistas, para uma precisão diagnóstica e um bom planejamento, ciente da complexidade e dificuldades, sendo fundamental a individualização do caso.

A classe III é um dos principais desafios enfrentados pelos ortodontistas, tanto na precisão diagnóstica quanto no planejamento de cada caso, pela sua complexidade e dificuldades tanto na maloclusão quanto na estrutura óssea e musculatura.

Entre os fatores relacionados com a maloclusão do tipo classe III estão: os fatores genéticos, fatores de crescimento ósseo, que podem influenciar diretamente no hipodesenvolvimento do terço médio da face, na protrusão e projeção mandibular, ou na ocorrência simultânea das duas situações.

A grande problematização da intervenção da maloclusão classe III é o período do diagnóstico da oclusão para o planejamento das possíveis formas de tratamento, ao considerar um prognóstico mais estável e harmonioso.

A intervenção precoce com uso de aparelho ortodôntico, para o remodelamento ósseo da maxila é para contenção da mandíbula mostra-se eficaz para a correção da maloclusão.

O tratamento da maloclusão de classe III, tem como objetivo promover a harmonia entre as estruturas craniofaciais e dentárias através da ortodontia e/ou da cirurgia ortognática quando indicada e aceita pelo paciente.

A cirurgia ortognática, muitas vezes é descartada pelo paciente, em virtude dos riscos do envolvimento cirúrgico, dos cuidados pós-operatórios e dos elevados custos do procedimento.

Promovendo o planejamento do tratamento de forma individualizada, considerando as limitações e potencialidades de cada paciente, utilizando forças controladas com movimentos biológicos, com autocontrole de torque e estabilidade.

O objetivo deste estudo foi realizar uma revisão sobre o tratamento de ortodontia para pacientes classe III.

2. OBJETIVO

Descrever através de uma revisão bibliográfica o tratamento ortodôntico de paciente classe III de Angle.

2.1. Específicos

- Conhecer as características do tratamento ortodôntico de paciente classe III de Angle.
- Especificar a importância do diagnóstico e da individualização do tratamento ortodôntico de paciente classe III de Angle.
- Constatar o papel da técnica bioprogressiva de Ricketts para o tratamento ortodôntico de paciente classe III de Angle.

3. METODOLOGIA

Foi realizada uma revisão bibliográfica sobre o tratamento ortodôntico classe III classe III de Angle , com o objetivo de reconhecer o diagnóstico e o tratamento.

Para aprofundamento do tema, foi feita uma busca nas bases de dados: Scielo, Pubmed e Periódicos CAPES.

Foram encontrados artigos sendo selecionados apenas utilizando os descritores: Ortodontia, Classe III , Tratamento, no período dos últimos anos.

Os critérios de inclusão foram: estudos de casos clínicos, artigos em inglês e português; excluíram-se trabalhos que não contemplaram o assunto.

Este trabalho dispensa a aprovação do comitê de ética em pesquisa por tratar-se de uma revisão assegurada nas resoluções 466/2012, 510/2016 e 674/2022 do CNS/CONEP/MS.

4. REVISÃO DE LITERATURA

“Para o diagnóstico preciso das maloclusões, a análise das discrepâncias dentárias e cefalométricas devem ser realizadas (Carlini MG, Miguel JAM, Goldner MTA. 2002)”.

“A cefalometria de Ricketts é uma ferramenta essencial para a individualização do tratamento, que possibilita a interpretação das variações dos valores de referências de seus fatores cefalométricos, proporcionando o planejamento de maneira segura, controlada e eficiente (Deguchi, T.; Mcnamara, J. A. 1999)”.

“Para a maloclusão de classe III, a posição maxilar e mandibular é realizada em menção aos planos Ba-Na e Frankfurt. A avaliação de dirversos fatores,deflexão craniana, convexidade do ponto A base anterior do crânio, corpo mandibular, profundidade facial e profundidade maxilar, evidenciam as implicações dessas bases ósseas sobre a maloclusão, possibilitando um diagnóstico seguro (Deguchi, T.; Mcnamara, J. A. 1999)”.

“O fator antecipador que a cefalometria de Ricketts, em casos de classe III, são os sinais de alarme que determinam a complexidade de tratamento dessa oclusopatia. Para tanto, são considerados a posição do ramo mandibular, o ângulo da deflexão craniana, a localização do pório, o ângulo facial e comprimento do corpo mandibular. Quanto maior a convergência dos fatores, menores serão as expectativas do prognóstico (Baccetti, T.; Franchi, L.; Mcnamara Jr., J. A..2007)”.

“Ricketts afirma que, além do recurso cefalométrico, a análise do padrão facial do paciente deve ser enaltecida no momento do diagnóstico, visto que as características dolicofaciais, mesofaciais e braquifaciais determinam a previsibilidade do crescimento, bem como respondem às limitações e possibilidades terapêuticas. O padrão facial elucida a condição de tonicidade muscular do indivíduo e as suas implicações oclusais (Baccetti, T.; Franchi, L.; Mcnamara Jr., J. A..2007)”.

O cálculo do índice VERT, é um recurso essencial para o planejamento do caso clínico, em razão da possibilidade da individualização do tratamento, é o instrumento utilizado para a identificação do padrão facial por meio da análise dos fatores cefalométricos (Baccetti, T.; Franchi, L.; Mcnamara Jr., J. A..2007)”.

“A abordagem ortodôntica na das maloclusões de classe III precisa ser muito bem diagnosticada, a fim de possibilitar a indicação da intervenção apenas pelas compensações dentárias (Araújo, Ea; Araújo, Cv.2008)”.

“O tratamento ortodôntico da classe III de Angle, não bem indicada, pode resultar na excessiva verticalização dos incisivos superiores, retroinclinação dos incisivos inferiores, evidenciando ainda mais a projeção mandibular, comprometendo a estética facial do paciente (Baccetti, T.; Franchi, L.; Mcnamara Jr., J. A..2007)”.

“A terapia bioprogressiva garante ao profissional, por intermédio de seus instrumentos e ferramentas de análise e interpretação, a realização de um diagnóstico preciso e seguro, tal como o planejamento individualizado e o plano de tratamento com previsibilidade em seu resultado (Baccetti, T.; Franchi, L.; Mcnamara Jr., J. A..2007)”.

“No tratamento de pacientes com má oclusão de Classe III, é essencial para diagnosticar corretamente avaliar os componentes da má oclusão. Ao lidar com uma classe III dentoalveolar, pode ser possível alcançar uma oclusão ideal apenas com movimentação ortodôntica (Carlini MG, Miguel JAM, Goldner MTA. 2002).

“A etiologia da má oclusão é esquelética, ou uma combinação de fatores esqueléticos e dentários, então o tratamento deve ser associado a cirurgia ortognática com ortodontia convencional é frequentemente necessário para obter uma resultado mais próximo do ideal (DAHER et al., 2007)”.

“Em um caso de diagnóstico precoce de Classe III má oclusão com deficiência maxilar no final dentição decídua ou mista precoce, ou seja, durante a período de crescimento um aparelho de expansão palatina rápida combinado com uma máscara facial de protração pode ser um opção de tratamento (DAHER et al., 2007)”.

5. DISCUSSÃO

“A má oclusão de Classe III de Angle é um tipo de alteração dentoesqueletal cuja incidência varia entre 3% e 13% da população (Georgalis K, Woods MG.2015)”.

Uma prevalência aproximada de 5 a 6% parece ser mais consensual entre clínicos na América do Norte e no Brasil, esses números se modificam com base na procedência étnica (Georgalis K, Woods MG.2015)”.

“A Classe III de Angle é caracterizada por uma posição mais avançada da mandíbula em comparação à maxila, o que também pode ser associado a uma posição mais mesial do primeiro molar mandibular permanente (DILIO et al., 2014)”.

Embora a Classe III de Angle seja frequentemente considerada sinônimo de prognatismo uma mandíbula prognática, acaba sendo apenas um dos muitos componentes que caracterizam essa complexa má oclusão (Araújo, Ea; Araújo, Cv.2008)”.

“A má oclusão de Classe III de Angle pode ser tratada de diversas maneiras, dependendo do grau dessa má oclusão e idade do paciente, os tratamentos poderão ser ortopédicos, ortodônticos compensatório ou ortodônticos cirúrgicos (DILIO et al., 2014)”.

“A abordagem da Classe III de Angle requer cuidados especiais no diagnóstico e nas decisões quanto à época de tratamento e tipos de intervenção (DILIO et al., 2014)”.

“A situação mais comum na Classe III de Angle, observada em cerca de 30% dos casos, é uma combinação de dois fatores: prognatismo mandibular e retrusão maxilar (Georgalis K, Woods MG.2015)”.

“A má oclusão de Classe III, de origem essencialmente esquelética, produz uma acentuada deformidade facial. A Classe III pode ser interceptada durante a fase de crescimento e desenvolvimento craniofacial mediante o uso de aparelhos ortodônticos e ortopédicos (Rocha, E. A.;et al,.2013)”.

“A má oclusão de Classe III é caracterizada por discrepâncias dentárias e faciais, e normalmente está associada a alterações esqueléticas e a um componente genético. A retrusão maxilar é a causa de grande parte das más oclusões de Classe III (Rocha, E. A.;et al,.2013)”.



1. Classificação de Angle (I,II,III)[1].

Fonte: https://www.odontoup.com.br/classificacao-de-angle/[1].



2. Classe III de Angle

Fonte: https://petalumaorthodontics.com/ortho-101/bite-classification/cl-iii-malocclusion/[2].

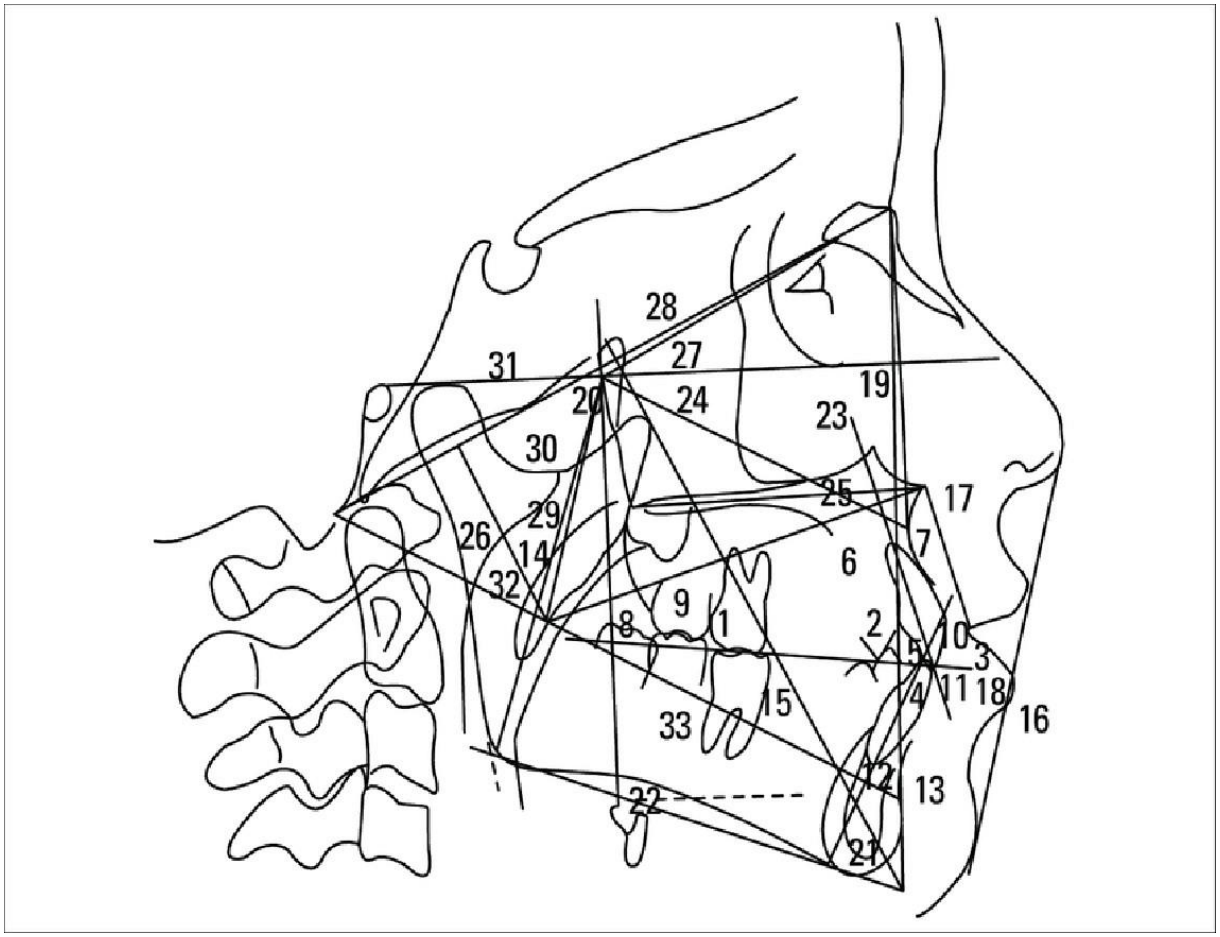

3. Cefalometria.

Fonte:https://www.researchgate.net/figure/FiguRa-7-Tracado-completo-33-fatores-em-norma-lateral_fig5_237592572[3].

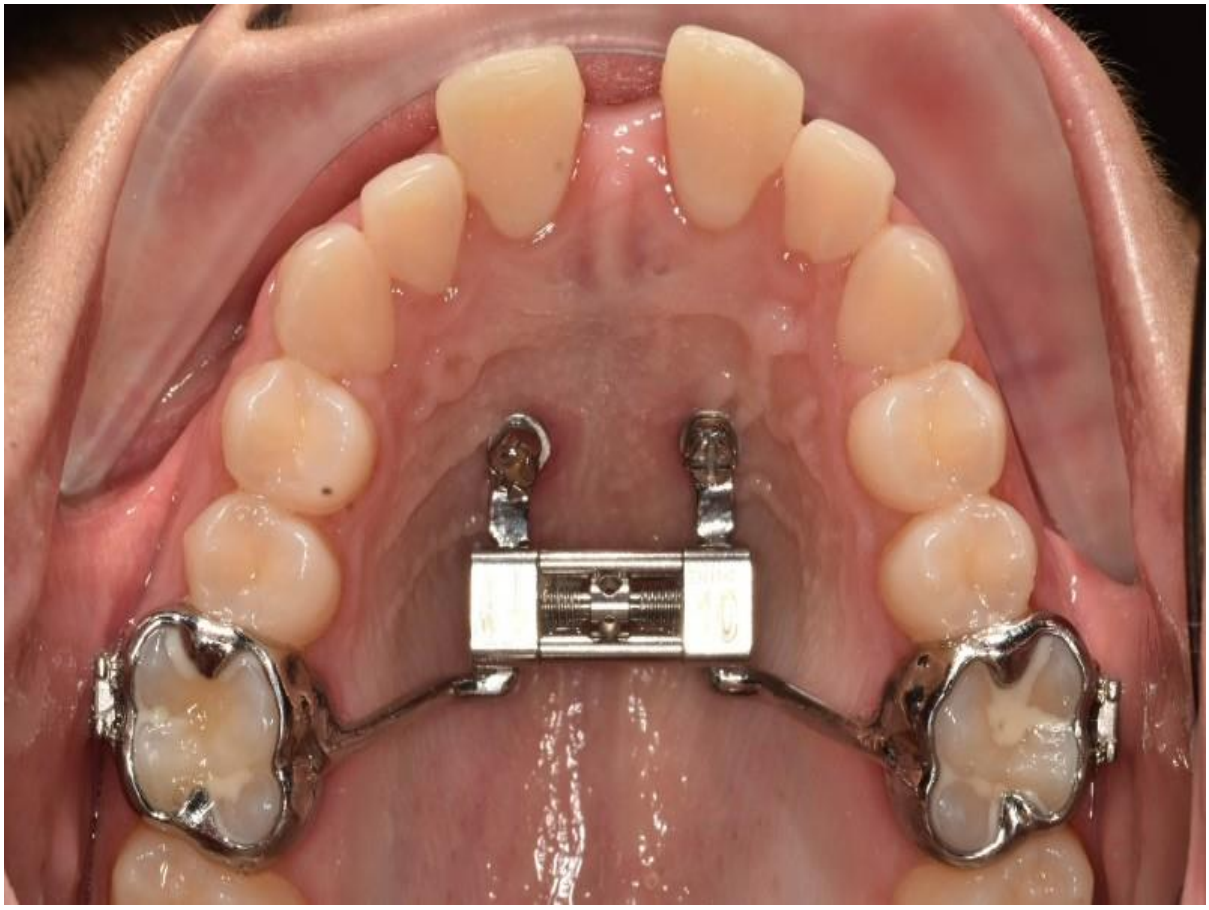

4.Expansão rápida da maxila assistida por mini-implantes (MARPE).

.

Fonte:https://dbortho.com/blogs/orthodontic-digest/advanced-mini-implants-discover-the-mini-implant-single-visit-protocol-for-marpe-with-dr-richard-cousley[4].

6. CONCLUSÃO

O tratamento ortodôntico ou sejá a mecânica para paciente classe III de Angle, apresenta uma terapêutica menos invasiva que a cirurgia ortognática, ela melhora a função mastigatória, através da remodelação dentária e óssea, quando possível. Essa compensação dentária promove a suavização do padrão facial, dessa forma, melhorando a autoestima do indivíduo.

A técnica bioprogressiva de Ricketts, é uma excelente escolha para o tratamento da classe III, por ser uma mecânica pautada na versatilidade de recursos para movimentações dentárias seguras e controladas, sendo uma mecânica capaz de resolver a maloclusão, com controle e versatilidade, além da possibilidade da individualização e previsibilidade do tratamento.

À medida que a ciência evolui, vão surgindo novos estudos e técnicas, sugerimos mais aprofundamentos sobre o tema.

REFERÊNCIAS

Araújo, Ea; Araújo, Cv. Abordagem clínica não-cirúrgica no tratamento da má oclusão de Classe III. R Dental Press OrtodonOrtop Facial 128 Maringá, v.13, n.6, p.128-157, nov/dez. 2008.

Baccetti, T.; Franchi, L.; Mcnamara Jr., J. A. Growth in the untreated Class III subject. Semin. Orthod., Philadelphia, v. 13, p. 130-142, Sept. 2007.

Carlini MG, Miguel JAM, Goldner MTA. Tratamento precoce da má-oclusão Classe III de Angle com expansão rápida e uso de máscara facial: relato de um caso clínico. Rev Dental Press Ortod Ortop Facial. 2002 mar-abr;7(2):71-5.

Deguchi, T.; Mcnamara, J. A. Craniofacial adaptations induced by chincup therapy in Class III patients. Am. J. Orthod. Dentofacial Orthop., St. Louis, v. 115, no. 2, p. 175-182, Feb. 1999.

Daher, W; Caron, J; Wechsler, Mh. Nonsurgicaltreatmentofanadultwith A Class Iii Malocclusion. Am J Orthoddentofacialorthop, V. 132, P. 243-51, August, 2007.

DILIO, RC; MICHELETTI, KR; CUOGHI, OA; BERTOZ, APM. Tratamento compensatório da má oclusão de classe III. Revisão de literatura. Arch Health Invest, v.3, n.3, p.84-93, 2014.

Georgalis K, Woods MG. A study of Class III treatment: orthodontic camouflage vs orthognathic surgery. Aust Orthod J. 2015 Nov;31(2):138-48. PMID: 26999886.

Rocha, E. A.; Rocha, C. C. A. A.; Paschoalino, V. M.; Mota, Y. A.; Chaves, M. Das G. A. P.; Leite, F. P. P. Reabilitação Oral com PPF e PPR Conjugadas como Solução Protética para Tratamento Ortopédico de Classe III. ARCHIVES OF HEALTH INVESTIGATION, *[S. l.]*, v. 2, n. 2-Supp.1, 2013. Disponível em: https://archhealthinvestigation.com.br/ArcHI/article/view/122. Acesso em: 13 nov. 2024.