FACSETE - Faculdade de Sete Lagoas

ABO – Associação Brasileira de Odontologia - Santos

Especialização em Implantodontia

Giovanna Barbosa Silva Lopes

Implantes dentários em pacientes com osteoporose

Santos - SP

2024

Giovanna Barbosa Silva Lopes

Implantes dentários em pacientes com osteoporose

Monografia apresentada à Facsete – Faculdade Sete Lagoas, como requisito para obtenção do Título de Especialista em Implantodontia, sob orientação do Prof. Dr. José Carlos Curvelo.

Santos – SP

2024

Lopes, Giovanna Barbosa Silva

Implantes dentários em pacientes com osteoporose. Giovanna Barbosa Silva Lopes, 2024

Número de fls. 49

Referências Bibliográficas p. 46

Monografia apresentada para conclusão de curso de Especialização em Implantodontia FACSETE – FACULDADE SETE LAGOAS, 2024

Orientador: Prof. Dr. José Carlos Curvelo

Palavras chave: osteoporose, taxas de sucesso, implantes.

Giovanna Barbosa Silva Lopes

IMPLANTES DENTÁRIOS EM PACIENTES COM OSTEOPOROSE

Esta monografia foi julgada e aprovada para obtenção do Título de Especialista em Implantodontia pela **FACSETE – FACULDADE SETE LAGOAS**

Santos, 31 de agosto de 2024

_____

Prof. Dr. José Carlos Curvelo

_____

Prof. Dr. Presidente da Banca

_____

Prof. Dr. Convidado

RESUMO

Os implantes se popularizaram e hoje são uma realidade na vida de muitos pacientes. No entanto, algumas condições necessitam de uma avaliação mais atenta e criteriosa para seu uso, como na presença de osteoporose. A osteoporose é uma doença que afeta a densidade óssea, podendo interferir na osseointegração dos implantes. Além disso, os bifosfonatos, medicamentos largamente utilizados no tratamento de doenças que interferem no metabolismo ósseo, também podem provocar osteonecrose e perda dos implantes. O objetivo deste trabalho é mostrar a possibilidade de realização de terapia com implantes em pacientes com osteoporose, buscando a excelência dos resultados.

Palavras-chave: osteoporose, taxas de sucesso, implantes.

ABSTRACT

Implants have become popular and are now a reality in the lives of many patients. However, some conditions require a more careful and careful assessment for its use, such as the presence of osteoporosis. Osteoporosis is a disease that affects bone density and can interfere with the osseointegration of implants. Furthermore, bisphosphonates, medications widely used in the treatment of diseases that interfere with bone metabolism, can also cause osteonecrosis and loss of implants. The objective of this work is to show the possibility of carrying out implant therapy in patients with osteoporosis, seeking excellent results.

Keywords: osteoporosis, success rates, implants.

.

LISTA DE ILUSTRAÇÕES

Figura 1 – Os quatro tipos de qualidades ósseas 11

Figura 2 – Os quatro tipos de densidades ósseas 11

Figura 3 – Drenagem de secreção purulenta 25

Figura 4 – Cirurgia para remoção do sequestro ósseo 26

Figura 5 – Pequena área com alteração após laserterapia 26

ABREVIATURAS E SIGLAS

BF – Bifosfonato

CMO – Conteúdo ósseo mineral

DMO – Densidade mineral óssea

SUMÁRIO

1 INTRODUÇÃO 10
2. PROPOSIÇÃO 14
3 REVISÃO DA LITERATURA 15
3.1 Osteoporose 15
3.2 Bifosfonatos 22
3.3 Implantes na presença de osteoporose 28
4. DISCUSSÃO 43
5. CONCLUSÃO 45

1 INTRODUÇÃO

A osteoporose é considerada uma doença esquelética e sua característica principal é a baixa densidade óssea. A osteoporose atinge uma grande parcela da população mundial, na maioria mulheres mais velhas. Um desequilíbrio da remodelação óssea provoca uma diminuição constante no volume e na quantidade óssea, o que leva a uma deterioração das microestruturas no osso trabecular e aumenta a porosidade da cortical (Sertanejo et al., 2023).

Existem dois tipos primários de osteoporose: pós-menopausa e osteoporose senil. A osteoporose causada após menopausa ocorre em função da aceleração da perda óssea devido ao baixo nível de estrógeno, por outro lado a osteoporose senil, ocorre em idade avançada e em atuação conjunta com redução da massa óssea (Alghamdi et al., 2013).

Ademais, prevê-se que as condições provocadas pela osteoporose afetam a osseointegração dos implantes dentários (Alghamdi et al., 2013).

A partir dos estudos de Branemark, em meados dos anos 1960, foram identificadas a conexão entre os ossos e elementos como o titânio. Branemark denominou essa conexão como osseointegração e em 1965 os primeiros pacientes edêntulos foram reabilitados por meio dessa técnica. No entanto, para que ocorra a osseointegração é necessária estabilidade primária, que é a resistência ao movimento obtida no final da inserção do implante e depende da qualidade óssea apresentada (Tribst et al., 2021).

Misch (2011) classificou a qualidade óssea em quatro tipos, que podem ser visualizados na Figura 1. A Qualidade 1 é composta de osso compacto homogêneo. A Qualidade 2 tem uma camada espessa de osso cortical circundando um osso trabecular denso. A Qualidade 3 possui uma fina camada de osso cortical ao redor de um osso trabecular denso de resistência favorável. A Qualidade 4 tem uma fina camada de osso cortical circundando um núcleo de osso trabecular de baixa densidade (Misch, 2011).

A figura 1 ilustra os tipos de qualidades ósseas.

Figura 1 – Os quatro tipos de qualidades ósseas

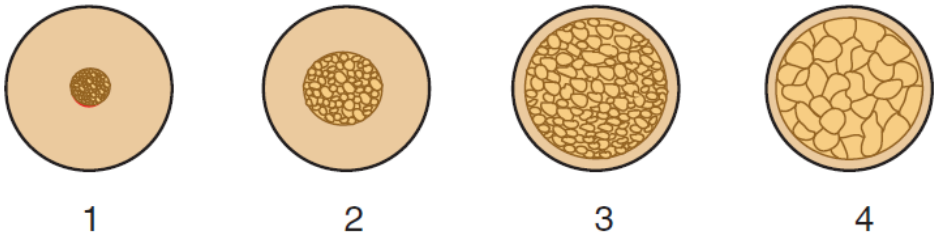

Fonte: Misch et al., 2011.

Os ossos mandibulares e maxilares possuem densidade diferentes, e Misch (2011) os separou em quatro tipos: D1 (corresponde ao osso cortical denso), D2 (osso cortical denso, espesso e poroso na margem e trabecular grosso no interior), D3 (osso com margem cortical porosa fina e osso trabecular fino no interior) e D4 (quase todo o volume constituído por osso trabecular fino). O osso de densidade D1 possui a maior quantidade de contato osso-implante. A Figura 2 exemplifica os quatro tipos de densidades ósseas.

Figura 2 – Os quatro tipos de densidades ósseas

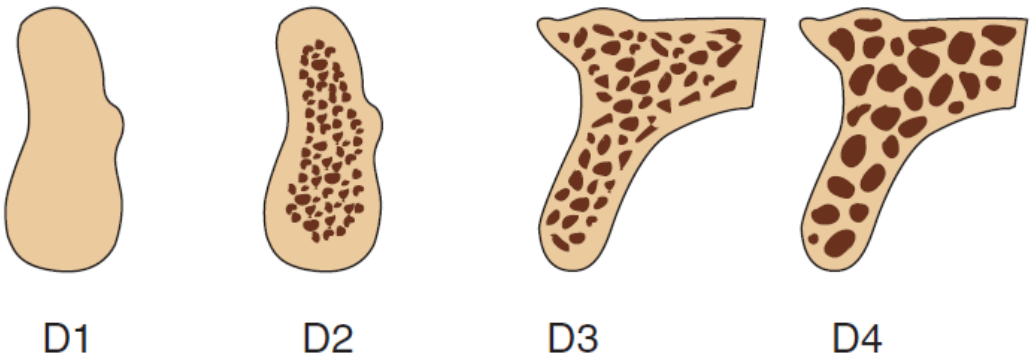

Fonte: Misch et al., 2011.

Na Figura 2, a imagem D1 corresponde ao osso cortical denso; a imagem D2 é o osso cortical denso, espesso e poroso na margem e trabecular grosso no interior; a imagem D3 corresponde ao osso que possui margem cortical porosa fina e osso trabecular fino no interior; a imagem D4 quase não apresenta osso cortical, sendo quase todo o volume constituído por osso trabecular fino.

Em relação à localização anatômica típica das densidades ósseas, Misch (2011) descreveu como sendo:

- D1 – osso cortical denso – presente na região anterior da mandíbula e pode ser comparado, em questão de tato, a uma tábua de carvalho.
- D2 – osso cortical poroso e trabecular grosso – presente na região anterior da mandíbula, região posterior da mandíbula, região anterior da maxila;
- D3 – osso cortical poroso e trabecular fino – presente na região anterior da maxila, região posterior da maxila;
- D4 – osso trabecular fino – presente na região posterior da mandíbula e pode ser comparado, em questão de tato, ao isopor.

Misch (2011) salientou que o osso de densidade D1 possui a maior quantidade de contato osso-implante, portanto menor risco para implantes.

A osteoporose é uma doença sistêmica progressiva caracterizada por diminuição da massa óssea e deterioração da microarquitetura, levando à fragilidade do osso e aumentando o risco de fraturas. Existe pouco osso, porém quando presente é normal. Fisiologicamente o osso é continuamente depositado por osteoblastos e absorvido nos locais onde os osteoclastos estão ativos. Normalmente, a não ser nos ossos em crescimento, há equilíbrio entre deposição e absorção óssea; na osteoporose existe desproporção entre atividade osteoblástica e osteoclástica, com predomínio da última, ocorrendo uma maior absorção óssea (Gali, 2001).

O esqueleto acumula osso até a faixa dos 30 anos, sendo a massa óssea maior no homem do que na mulher. Daí por diante perde 0,3 % ao ano. Na mulher a perda

é maior nos 10 primeiros anos pós-menopausa, podendo chegar a 3% ao ano, e é maior na mulher sedentária. A osteoporose é uma condição comum. De acordo com critérios da Organização Mundial de Saúde, 1/3 das mulheres brancas acima dos 65 anos são portadoras de osteoporose; estima-se que cerca de 50% das mulheres com mais de 75 anos venham a sofrer alguma fratura osteoporótica. A osteoporose pode ser primária (idiopática) ou secundária. A forma primária é classificada em tipo I e tipo II. No tipo I, também conhecida por tipo pós-menopausa, existe rápida perda óssea e ocorre na mulher recentemente menopausada. Predominantemente atinge o osso trabecular e é associada a fraturas das vértebras e do rádio distal. A tipo II, ou senil, é relacionada ao envelhecimento e aparece por deficiência crônica de cálcio, aumento da atividade do paratormônio e diminuição da formação óssea. A osteoporose secundária é decorrente de processos inflamatórios, como a artrite reumatóide; alterações endócrinas, como hipertireoidismo e desordens adrenais; mieloma múltiplo; por desuso; por uso de drogas como heparina, álcool, vitamina A e corticóides. Os corticóides inibem a absorção intestinal do cálcio e aumentam sua eliminação urinária, diminuem a formação osteoblástica e aumentam a reabsorção osteoclástica (Gali,2001).

De acordo com Sertanejo et al. (2023) a relação entre osteoporose e a instalação de implantes requer uma abordagem cuidadosa.

O objetivo deste trabalho, portanto, é mostrar as possibilidades de realização de implantes em pacientes com osteoporose, colocando todos os cuidados e fornecendo todas as orientações na hora de realização do procedimento, buscando a excelência dos resultados.

2. PROPOSIÇÃO

Este estudo tem por objetivo verificar a taxa de sucesso dos implantes dentários, especificamente em pacientes que apresentam histórico de osteoporose.

3 REVISÃO DA LITERATURA

3.1 Osteoporose

A osteoporose é um processo patológico que leva a um decréscimo de massa óssea e tem aumentado rapidamente na população mundial, tornando-se assim um problema importante de saúde pública. Para Chiarelli et al. (2004), é mencionado de forma frequente que os pacientes com osteoporose devem ser vistos como pacientes em risco potencial para tratamento com implantes orais devido sua condição óssea. Embora pesquisas com animais tenham demonstrado esse prejuízo na formação óssea ao redor de implantes em amostras osteoporóticas, estudos em humanos têm demonstrado que a instalação de implantes em pacientes diagnosticados com osteoporose pode ser bem sucedida por muitos anos, desde que seja empregado um período de cicatrização maior.

Segundo Tavares et al. (2023), diariamente os implantes dentários são procurados por adultos jovens e idosos. Com o aumento desta procura têm surgido mais pessoas com problemas de osseointegração devido a doenças como a osteoporose, pelo que tem havido uma maior necessidade na procura de resoluções para estes déficits. Para os autores, a maior dificuldade da implantodontia em pacientes com osteoporose é a osseointegração. E, para melhorar os déficits vitamínicos e hormonais que a causam, são necessários medicamentos e suplementos vitamínicos.

Slagter et al. (2008) elaboraram estudo para investigar a influência da osteoporose na reabsorção de desdentados e se a osteoporose aumenta a perda do implante. Para isso consultaram as bases de dados MEDLINE, EMBASE e Cochrane Central Register of Controlled Trials (CENTRAL) para associação de osteoporose e reabsorção óssea/perda de implantes. Foram definidos critérios de inclusão e exclusão e realizada avaliação da qualidade dos demais estudos após a exclusão. Foi aplicada a abordagem Cochrane para estudos de coorte. A avaliação metodológica

das publicações elegíveis utilizando a abordagem Cochrane resultou na inclusão de 11 publicações na avaliação final. A maioria dos estudos tratou da associação entre a extensão da reabsorção ou atrofia dos maxilares edêntulos e o conteúdo mineral ósseo (CMO) sistêmico (femoral, coluna lombar, metacarpo) ou a densidade mineral óssea (DMO). Quatro estudos relataram uma associação significativa entre a extensão da reabsorção e o CMO e/ou DMO do esqueleto. Quatro estudos avaliaram o efeito dos implantes endoósseos nas alterações do CMO ou da DMO mandibular e a associação entre os estados sistemáticos da DMO e a perda de implantes. Esses estudos não revelaram nenhuma associação entre o status da DMO sistêmica, o status da DMO mandibular, a qualidade óssea e a perda do implante. Os autores concluíram que, embora não tenha sido possível tirar conclusões firmes sobre o efeito da osteoporose na reabsorção de maxilares edêntulos, com ou sem implantes, devido aos diferentes parâmetros aplicados nos vários estudos, o uso de implantes endoósseos em pacientes com osteoporose não é contra-indicado.

A osteoporose é uma doença sistêmica na qual a condição esquelética é caracterizada por uma diminuição da massa óssea normalmente mineralizada. É considerada a doença óssea metabólica mais comum e constitui um importante problema de saúde pública. Dada a evidência de que os processos alveolares fornecem a estrutura óssea para o suporte dentário, o declínio da massa esquelética tem de estar correlacionado com um risco aumentado de perda óssea oral e tem uma consequência negativa na estabilidade dentária. Dados de pesquisas anteriores confirmam que o envelhecimento e a depleção de estrogênio têm uma influência negativa tanto na retenção dentária quanto na preservação residual da crista alveolar. Assim, Sanfilippo et al. (2003), elaboraram artigo para determinar como a evolução morfoestrutural da maxila edêntula se deve principalmente a fatores mecânicos como resultado de alterações na função maxilar. Os autores consideraram também as vantagens da reabilitação protética suportada por implantes osseointegrados, focando o papel terapêutico deste procedimento na preservação do rebordo alveolar residual da atrofia.

Conforme Shibli et al. (2008), a osteoporose é uma doença óssea metabólica que leva à fragilidade óssea e ao aumento do risco de fratura óssea. A osteoporose

pode representar uma contraindicação ou um fator de risco para a osseointegração; entretanto, esse campo ainda é controverso na literatura. Os autores avaliaram o contato osso-implante de um implante carregado que foi recuperado (devido a falha protética) de uma mulher com osteoporose tipo 1. Histologicamente, o implante estava osseointegrado e parecia rodeado por tecido ósseo saudável. O contato osso-implante apresentou média de 40,07% (+/- 1,07%). Nenhuma reação de corpo estranho foi encontrada no contato osso-implante, embora tenha sido observado crescimento epitelial na interface. Os dados encontrados neste relato de caso demonstraram que a histologia óssea peri-implantar não é alterada mesmo quando um paciente foi diagnosticado com osteoporose.

A osteoporose é uma das principais causas de fraturas em mulheres idosas. A densitometria óssea é utilizada para detectar a osteoporose. Foi observado que também pode ser analisado no maxilar. A osteoporose pode estar associada à reabsorção do rebordo residual, periodontite e perda dentária; também os mesmos tratamentos podem afetar os maxilares. Estrugo-Devesa et al. (2013) realizaram uma busca na base de dados Medline-Pubmed para pesquisar a associação entre osteoporose e doenças bucais nos últimos 5 anos. Quarenta e dois artigos foram obtidos após o processo de seleção. Os autores afirmaram que em referência à doença periodontal os resultados são conflitantes, mas parece haver maior prevalência da doença e perda dentária e reabsorção da crista. Os bifosfonatos orais apresentam pouco risco de causar osteonecrose e não há relação na falha do implante dentário entre pacientes que tomam bifosfonatos. Não há evidências científicas claras que possam vincular a osteoporose às doenças bucais.

Para Arioka et al. (2019), a osteoporose está associada à diminuição da densidade óssea e ao aumento da fragilidade óssea, mas não está claro como esta doença afeta a cicatrização óssea alveolar. Assim, elaboraram estudo para determinar até que ponto a osteoporose afeta o esqueleto da mandíbula e, em seguida, avaliar possíveis mecanismos pelos quais um fenótipo osteoporótico pode afetar a taxa de consolidação óssea alveolar após a extração dentária. Usando um modelo de camundongo ovariectomizado acoplado a imagens tomográficas microcomputadorizadas, ensaios histológicos, moleculares e celulares, demonstraram

pela primeira vez que os esqueletos apendicular e da mandíbula desenvolvem fenótipos osteoporóticos. Em seguida, demonstraram que camundongos osteoporóticos apresentam atrofia do ligamento periodontal (LPD) e que essa atrofia foi acompanhada por uma redução no conjunto de células osteoprogenitoras no LPD. A escassez de células osteoprogenitoras derivadas de PDL em camundongos osteoporóticos foi associada a uma cicatrização significativamente mais lenta do alvéolo de extração. Coletivamente, essas análises demonstraram que o esqueleto da mandíbula é suscetível aos efeitos adversos da osteoporose que se manifestam como osso alveolar mais fino e poroso, afinamento do ligamento periodontal e reparo ósseo mais lento. Esses achados têm significado clínico potencial para pacientes osteopênicos mais velhos submetidos a procedimentos reconstrutivos, concluíram os autores.

Alves et al (2017) elaboraram uma revisão de literatura com o intuito de avaliar as principais complicações surgidas atualmente na área da Implantodontia. As falhas que ocorrem na terapia com implantes osseointegráveis são multifatoriais e se relacionam muitas vezes a fatores sistêmicos, hábitos de tabagismo e consumo excessivo de álcool e outras drogas, diabetes, osteoporose, planejamento malfeito dos casos, falta de estabilidade primária, superaquecimento do leito ósseo e problemas com a anatomia da região onde o implante será inserido. A falta de observação dos critérios estabelecidos dificultam ou impedem a adequada reabilitação funcional e estética. A falha dos implantes osseointegráveis pode chegar a 10%. A osteoporose é uma contraindicação para a terapia com implantes osseointegráveis; mas, se os implantes apresentarem maior ancoragem e um período de cicatrização mais longo após o tratamento de superfície para ampliar o contato ósseo, pode ter sucesso. Em relação à pacientes que apresentam necrose devido à utilização de BFs, os resultados são bastante controversos, uma vez que em estudos verificados pelos autores desta revisão, não encontraram diferenças significativas das taxas de sucesso dos implantes. Isso se deve, talvez, pela falta de protocolos consistentes na avaliação e tratamento da doença.

De acordo com a literatura médica, a osteoporose e as patologias ósseas relacionadas estão a aumentar em proporções epidémicas. A etiologia exata da

doença é desconhecida, mas fatores hormonais, dietéticos e genéticos contribuem para a perda relacionada de densidade óssea. No processo da doença, ocorre perda óssea em todo o corpo. Pesquisas indicam que a mandíbula e a maxila são afetadas e apresentam manifestações orais. Não há dados científicos que contraindiquem o uso de implantes osseointegrados de dois tempos em indivíduos osteoporóticos, afirmaram Baxter et al. (1993).

Segundo Mattson et al. (2002), a osteoporose é uma doença que afeta principalmente as mulheres, mas também pode ocorrer em homens. É caracterizada por uma perda de densidade mineral óssea (DMO) e muitas vezes culmina em uma fratura do quadril, punho e/ou vértebras. O diagnóstico da osteoporose é frequentemente feito através de medições de densidade óssea. São frequentemente expressos em termos relativos (pontuações T e pontuações Z); o escore Z é o número de desvios padrão do valor médio correspondente à idade de mulheres saudáveis. Um escore Z baixo indica que a densidade óssea é menor do que deveria ser para a idade e o sexo do paciente. A osteoporose é definida como uma perda de DMO de 2,5 desvios padrão ou mais abaixo da média estabelecida. A osteoporose pode ser tratada por vários métodos, sendo o mais comum o uso de estrogênio, com ou sem progestina ou progesterona. O uso de estrogênio sozinho é conhecido como terapia de reposição de estrogênio (TRE) e terapia de reposição hormonal combinada (TRH). Outros medicamentos utilizados no tratamento da osteoporose são os moduladores seletivos do receptor de estrogênio (SERMs) e os bifosfonatos. Os SERMs parecem oferecer muitos dos benefícios positivos do estrogênio, com menos efeitos adversos na mama ou no útero. Recentemente, um estudo duplo-cego randomizado com quase 3.000 mulheres não encontrou nenhum benefício geral na redução de doenças cardíacas para aquelas que tomavam estrogênio. Na verdade, no primeiro ano de uso de estrogênio, as doenças cardíacas foram maiores neste grupo do que naqueles que tomaram placebo. A relação entre a DMO sistêmica e o estado periodontal foi investigada. Em alguns pacientes, existe uma correlação entre a diminuição da massa óssea mandibular e a perda dentária. Em outros, não existe tal correlação. As mulheres na pós-menopausa que tomaram TRH tiveram maior retenção dentária e menor probabilidade de edentulismo. Um estudo recente não encontrou correlação entre os níveis clínicos de inserção e a DMO da coluna lombar. Muitos fatores

possíveis contribuem para o desenvolvimento da osteoporose e das doenças periodontais. Para Mattson et al. (2002) é difícil estabelecer uma correlação direta entre a perda dentária, a perda óssea e a perda de inserção resultante da periodontite e a diminuição da DMO associada à osteoporose, mas os estudos estão em andamento.

Segundo Bandela et al. (2015), a osteoporose é uma doença óssea comum em mulheres de meia idade na pós-menopausa. Os ossos osteoporóticos ficarão fracos e propensos a fraturas. Osteoporose significa “osso poroso” é uma “doença silenciosa”. O osso saudável parece microscopicamente um favo de mel, mas, em pacientes com osteoporose, os espaços são muito maiores. O osso osteoporótico terá menos densidade ou massa e a estrutura do tecido ósseo é anormal. À medida que o osso se torna menos denso, eles ficam mais fracos e com maior probabilidade de fraturar. As mulheres têm quatro vezes mais probabilidade de desenvolver osteoporose do que os homens. A manutenção da saúde bucal de adultos com osteoporose é importante. A fraqueza e a perda óssea também podem afetar as cristas que sustentam as dentaduras, resultando em próteses mal ajustadas. Os pacientes necessitam de novas dentaduras com mais frequência do que aqueles que têm ossos fortes e saudáveis. A melhor forma de lidar com os problemas é evitar atrasar ou adiar o tratamento odontológico. Visitas regulares ao dentista e um estilo de vida saudável são necessários para fortalecer e manter uma boa saúde óssea. Por fim, os autores recomendam uma dieta bem balanceada com grandes quantidades de vitamina D e cálcio, com atividade física regular.

Segundo Inagaki et al. (2007), na osteoporose pós-menopausa, a falta de estrogênio afeta a remodelação do tecido ósseo de tal forma que, na maioria dos pacientes com periodontite, a quantidade de osso reabsorvido excede a que está sendo formada, resultando em perda óssea líquida. A osteoporose pode ser tratada por uma variedade de métodos, a terapia de reposição hormonal (TRH), os moduladores seletivos do receptor de estrogênio (SERM) e os bifosfonatos. Os tratamentos de TRH ou bifosfonatos melhoram o resultado clínico da doença periodontal e podem ser um tratamento adjuvante para preservar a massa óssea periodontal.

Nos últimos anos, considerável atenção tem sido dada à inter-relação entre o surgimento de um processo sistêmico de redução da massa óssea e a possibilidade de uma reabsorção significativa do osso alveolar. O grau de perda óssea alveolar aumenta com a idade e isto pode estar relacionado, pelo menos em parte, às condições sistêmicas que também estimulam o desenvolvimento da osteoporose. Embora numerosos estudos tenham documentado o possível papel da osteoporose como um fator de deterioração tanto na perda dentária quanto na reabsorção óssea mandibular, o artigo de Bianchi et al. (2002) mostrou como a evolução morfoestrutural da mandíbula desdentada está principalmente correlacionada a fatores mecânicos como resultado de modificações em sua função. Os autores sugerem considerar as vantagens terapêuticas proporcionadas pela reabilitação protética sobre implantes osseointegrados, em termos de restabelecimento das condições de carga através de padrões de propagação de forças mecânicas semelhantes às fisiológicas.

A associação entre osteoporose e saúde bucal permanece controversa, afirmou Dervis (2005). É importante confirmar se existe um papel da osteoporose na perda óssea nos maxilares, doenças periodontais, perda dentária e outras alterações nos tecidos orais. O autor elaborou um estudo para revisar e resumir a literatura publicada sobre as associações entre a osteoporose e diversas condições bucais, como perda óssea nos maxilares, doenças periodontais e perda dentária. Foi realizada uma busca na base de dados informatizada MEDLINE e incluídas informações clínicas relativas à osteoporose sistêmica e estudos em animais que relataram possíveis associações entre osteoporose e alterações nos tecidos dentários e orais. O foco da revisão foram estudos envolvendo métodos de avaliação da densidade mineral óssea (DMO); métodos para avaliar alterações relacionadas à osteoporose em locais intraorais; associações entre DMO mandibular e DMO esquelética; alterações nos maxilares, tecidos periodontais e articulação temporomandibular concomitantes à osteoporose; alterações nos tecidos orais após deficiência de estrogénio; e efeitos da terapia de reposição hormonal de estrogênio e/ou cálcio e vitamina D na saúde bucal. Foram identificados 97 estudos realizados em diversas partes do mundo. Evidências de estudos prospectivos apoiam a afirmação de que indivíduos com osteoporose podem apresentar risco aumentado de manifestações de osteoporose oral; no entanto, tal risco não está definitivamente comprovado. Estudos sugerem que achados em

radiografias panorâmicas dentárias podem ser usados para detectar indivíduos com baixa DMO. Dervis (2005) salientou que são necessários mais estudos bem controlados para melhor elucidar a inter-relação entre a perda óssea sistémica e oral e para esclarecer se os dentistas poderiam fornecer um alerta precoce útil para o risco de osteoporose.

3.2 Bifosfonatos

Para Fiorillo et al. (2022), a implantologia representa o padrão ouro para a reabilitação oral, infelizmente, muitas vezes, apesar de não existirem contra-indicações locais para este tipo de reabilitação, existem incertezas relativamente ao estado geral de saúde dos pacientes. Muitos pacientes tomam medicamentos bifosfonatos, muitas vezes sem primeiro consultar um cirurgião oral ou dentista. Foi elabora então uma revisão para destacar eventuais contraindicações a esse tipo de tratamento relatadas na literatura, em pacientes que tomam ou já tomaram medicamentos bifosfonatos. Apenas 9 manuscritos (ECR, Estudos Multicêntricos e Ensaios Clínicos) respeitaram os parâmetros e foram incluídos na revisão, extraindo-se resultados importantes. Os autores compreenderam que o uso de medicamentos bifosfonatos não representa uma contraindicação absoluta à terapia com implantes, ficando evidente como a profilaxia farmacológica adequada e um protocolo adequado reduzem os riscos de falhas dos implantes. Além disso, os valores de perda óssea marginal ao longo do tempo parecem, mesmo que não estatisticamente significativos, ser melhores na reabilitação de implantes com associação de medicamentos bifosfonatos. Apenas algumas moléculas como o risedronato ou corticosteróides, ou algumas condições como tabagismo ou diabetes mostraram um alto risco de falha cirúrgica. Assim, embora o estudo de Fiorillo et al. (202) tenha considerado diferentes estudos para um total de 378 pacientes e pelo menos 1.687 implantes dentários diferentes, mostrando melhores resultados em alguns casos para terapia com implantes dentários em casos de ingestão de bifosfonatos, são necessários mais estudos clínicos, randomizados e multicêntricos, com maior duração e acompanhamento para esclarecer plenamente esta situação que muitas vezes afeta

negativamente a qualidade de vida dos pacientes e coloca os profissionais diante de dúvidas.

De acordo com Anil et al. (2013), a osteoporose emergiu como um importante problema de saúde que afeta indivíduos de meia-idade e idosos. É caracterizada por redução da massa e força óssea, resultando em maior suscetibilidade a fraturas. A doença está associada a vários factores de risco, e cada vez mais evidências sugerem que pode estar associada a problemas de saúde oral, como doença periodontal, redução da densidade óssea do maxilar e perda dentária. Além dos efeitos da osteoporose na saúde bucal, a osteonecrose dos maxilares relacionada aos bifosfonatos é uma grande preocupação para o dentista. A osteonecrose dos maxilares relacionada aos bifosfonatos é um efeito adverso recentemente descrito da terapia com bifosfonatos. Os mecanismos exatos pelos quais estes medicamentos causam necrose dos maxilares permanecem obscuros e uma verdadeira relação de causa e efeito entre a osteonecrose dos maxilares e o uso de bifosfonatos ainda não foi estabelecida. Portanto, qualquer forma de tratamento dentoalveolar invasivo deve ser realizada com cautela em pacientes em uso de bifosfonatos.

A osteoporose é muito comum, principalmente em mulheres na pós-menopausa e é caracterizada por uma diminuição da massa e força óssea. A osteoporose também afecta o maxilar e é considerada uma potencial contra-indicação à colocação de implantes dentários. O artigo de Mellado-Valero et al. (2010) revisou a literatura sobre o efeito da osteoporose na osseointegração de implantes. Modelos experimentais demonstraram que a osteporose afeta o processo de osseointegração, que pode ser revertido com tratamento. No entanto, estudos em indivíduos com osteoporose não mostraram diferenças na sobrevivência dos implantes em comparação com indivíduos saudáveis. Portanto, a osteoporose não pode ser considerada uma contraindicação para a colocação de implantes. Os bifosfonatos orais são os agentes farmacológicos mais comumente utilizados no tratamento da osteoporose. Embora tenha havido casos de osteonecrose da mandíbula em pacientes tratados com bifosfonatos, eles são muito raros e estão mais comumente associados a bifosfonatos intravenosos em pacientes com neoplasias ou outras doenças graves. No entanto, os doentes tratados com bifosfonatos devem ser

informados por escrito sobre a possibilidade desta complicação e devem dar consentimento informado. Deixar de usar bifosfonatos antes da colocação do implante não parece ser necessário.

De acordo com Cotrim et al. (2011), os bisfosfonatos são potentes inibidores da remodelação óssea, sendo esta uma razão para serem utilizados no tratamento de doenças que interferem no metabolismo ósseo. Apesar de serem amplamente utilizados como agentes terapêuticos na redução da morbidade dos doentes oncológicos e no tratamento da osteoporose pós-menopausa, nos últimos anos, têm sido relatados casos de osteonecrose dos maxilares em pacientes que fazem uso desta classe de drogas. A osteonecrose dos maxilares induzida por bisfosfonatos é definida como uma exposição óssea necrótica que permanece na cavidade oral por mais de oito semanas em pacientes que fazem uso da droga e não foram irradiados na região de cabeça e pescoço. A osteonecrose tem sido descrita em pacientes que fazem uso de bisfosfonatos após procedimentos cirúrgicos bucais, incluindo o procedimento de instalação de implantes dentais. Desta forma, torna-se de grande valia que o cirurgião-dentista reconheça seus sinais e sintomas e saiba como tratar o paciente acometido por esta doença.

Leite et al. (2015) relataram dois casos clínicos em que as pacientes desenvolveram osteonecrose associada ao uso de bisfosfonatos após instalação de implantes dentários. Os BFs são fármacos usados no tratamento de várias patologias ósseas, podem ser administrados via oral ou endovenosa e são empregados no tratamento de patologias ósseas, doença de Paget, osteoporose, hipercalcemia, displasias ósseas, osteoartrite e doenças ósseas pediátricas. Seu uso, como todo medicamento, apresenta reações adversas e complicações, entre elas se encontra a osteonecrose dos maxilares. A osteonecrose tem etiologia diversificada, podendo aparecer espontaneamente ou após procedimento cirúrgico invasivo, como as exodontias e as cirurgias para instalação de implantes, traumas, infecções e má higiene bucal. Pacientes com osteonecrose apresentam dor, edema, sangramento drenagem de pus persistente, halitose severa, parestesia do lábio inferior e mobilidade dentária. É mais frequente na maxila, devido à maior taxa de remodelação óssea do local. No caso clínico relatado, paciente fez uso de BFs alguns meses antes da cirurgia

para implantes. Dois anos depois de instalado, foi detectado drenagem de secreção purulenta no implante, que foi removido. Seis meses depois, apresentou abcesso com drenagem ativa e terapia com antibióticos e bochechos com clorexidina foram prescritos. Após três meses, apresentou drenagem de secreção purulenta que foi tratada e o elemento se manteve sem alteração por 12 meses, quando apresentou novamente drenagem ativa de secreção purulenta. Foi realizada curetagem e preenchimento com osso bovino liofilizado e membrana de colágeno absorvível, sutura e antibioticoterapia.

As Figuras 3, 4 e 5 ilustram a evolução do tratamento realizado por Leite et al. (2015).

Figura 3 – Drenagem de secreção purulenta



Fonte: Leite et al., 2015.

Três meses depois apresentou mobilidade e secreção purulenta, o implante foi removido e instalado outro, com controle semanal da região durante seis meses, que permaneceu inalterado durante mais de quatro anos. Depois de nove anos da primeira cirurgia, a paciente apresentou exposição de fragmento ósseo, que foi removido e enviado para biópsia.

Figura 4 – Cirurgia para remoção do sequestro ósseo

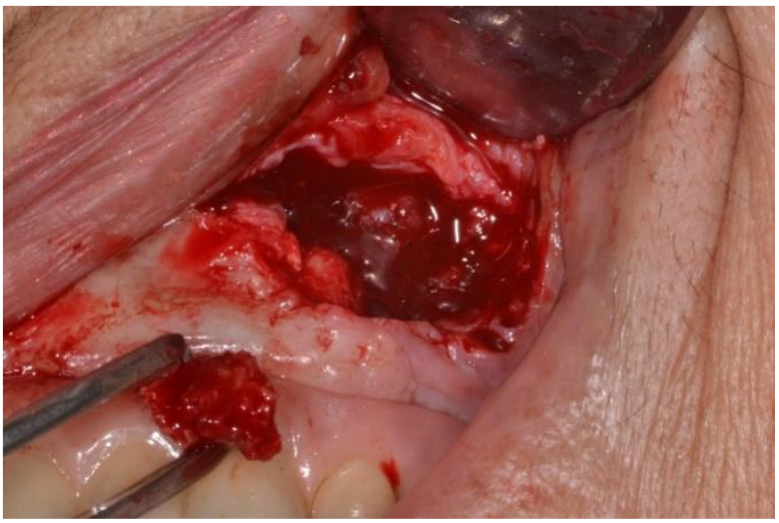

Fonte: Leite et al., 2015.

O exame histopatológico confirmou a suspeita de osteonecrose induzida por BFs. A paciente realizou laserterapia uma vez por semana e ainda apresenta exposição óssea.

Figura 5 – Pequena área com alteração depois de tratamento com laserterapia



Fonte: Leite et al., 2015.

O caso descrito por Leite et al. (2015) foi tratado a princípio como se fosse periimplantite e a suspeita de osteonecrose surgiu quando da observação de sequestro ósseo que perdurou por mais de oito semanas. A paciente não relatou no início do tratamento que fez uso de bisfosfonato alguns meses antes, por isso é importante que o cirurgião dentista questione especificamente o uso desses medicamentos. Ainda não existe consenso quanto ao protocolo de tratamento da osteonecrose, mas a laserterapia e aplicação tópica de antibióticos e bochechos com clorexidina são as terapias não invasivas mais indicadas. Com isso, ficou evidente a importância da anamnese correta e das medidas preventivas que devem ser usadas nos pacientes que utilizam ou utilizaram BFs.

Menuci Neto et al. (2011) relataram que o conhecimento a respeito dos tipos de bifosfonatos, sua apresentação, posologia, benefícios e efeitos adversos é importante para entender a implicação desses fármacos frente a Implantodontia, pois é cada vez mais discutida a sua relação com o risco de osteonecrose dos maxilares. Os BFs são utilizados na redução dos sintomas e complicações das doenças ósseas, como osteoporose, doença de Paget, mieloma e tumores com metástases ósseas. Os BFs podem se manter no tecido ósseo por dez anos. Devem ser administrados em jejum e ingeridos com água. Medicamentos ou alimentos que contenham cálcio, magnésio e ferro diminuem a sua absorção. A liberação nos ossos é lenta e amostras do fármaco foram encontradas na urina até oito anos depois do término do tratamento em pacientes jovens. Efeitos adversos: náuseas, vômitos, diarreia, dor abdominal e osteonecrose dos maxilares associada ao uso de BFs intravenosos e orais, sendo que os primeiros possuem risco significativamente maiores que os segundos. A osteonecrose dos maxilares associada ao uso de bifosfonatos ocorre quando surge uma área de exposição óssea por mais de oito semanas sem cicatrização espontânea em paciente que utiliza ou já utilizou BFs. Teorias sugerem que os ossos mandibulares e maxilares estão sujeitos a maior remodelação óssea para manter sua dinâmica e que cirurgias, infecções e traumas no local predispõem ao surgimento das osteonecroses. A prevenção envolve a manutenção de uma excelente higiene oral para evitar doenças dentárias e periodontais. A colocação de implantes deve ser evitada em pacientes oncológicos que fazem uso de BFs. As extrações dentárias estão entre os fatores de risco para o desenvolvimento de osteonecroses associadas

ao uso de BFs, juntamente com as cirurgias periodontais envolvendo tecido ósseo e as instalações de implantes. Terapia com corticosteroides, diabetes, fumo, álcool são outros fatores de risco observados. O tratamento da osteonecrose é conservador, envolvendo eliminação da dor, controle da infecção dos tecidos moles e duros, diminuição da progressão ou ocorrência da osteonecrose. A laserterapia pode ser utilizada com sucesso, pois garante uma recuperação menos dolorosa.

3.3 Implantes na presença de osteoporose

Para Chen et al. (2013), existem relatos conflitantes quanto à associação entre tabagismo, radioterapia, diabetes e osteoporose e o risco de falha do implante dentário. A partir disso, os autores realizaram uma meta-análise para avaliar a associação entre tabagismo, radioterapia, diabetes e osteoporose e o risco de falha do implante dentário. A pesquisa abrangente no MEDLINE e EMBASE, até janeiro de 2013, foi realizada para identificar estudos potenciais. Referências de estudos relevantes também foram pesquisadas. A triagem, a extração de dados e a avaliação da qualidade foram realizadas de forma independente e em duplicata. Uma meta-análise de efeitos aleatórios foi usada para reunir estimativas de riscos relativos (RR) com intervalos de confiança (IC) de 95%. Assim, um total de 51 estudos foram identificados nesta meta-análise, com mais de 40.000 implantes dentários colocados sob condições de risco. Os RR agrupados mostraram uma associação direta entre tabagismo (n = 33; RR = 1,92; IC 95%, 1,67-2,21) e radioterapia (n = 16; RR = 2,28; IC 95%, 1,49-3,51) e o risco de problemas dentários. falha do implante, enquanto nenhum impacto inverso do diabetes (n = 5; RR = 0,90; IC 95%, 0,62-1,32) no risco de falha do implante dentário foi encontrado. A influência da osteoporose no risco de falha do implante dentário foi direta, mas não significativa (n = 4; RR = 1,09; IC 95%, 0,79-1,52). A análise de subgrupo não indicou influência do desenho do estudo, localização geográfica, duração do acompanhamento, tamanho da amostra ou idade média dos pacientes recrutados. Os autores concluíram que o tabagismo e radioterapia foram associados a um risco aumentado de falha de implantes dentários.

Da mesma maneira, a relação entre diabetes e osteoporose e o risco de falha do implante justifica um estudo mais aprofundado.

O sucesso da osseointegração depende em parte do estado do leito hospedeiro. Portanto, surgiram preocupações sobre a osteoporose, uma condição que se acredita estar associada à diminuição da qualidade e quantidade óssea. No entanto, a literatura ortopédica indica que as fraturas osteoporóticas cicatrizam rapidamente e que o nível de massa óssea e as estimativas dos parâmetros associados à remodelação óssea apresentam sobreposição considerável entre pacientes com osteoporose e indivíduos controle. Parece também que a osteoporose, diagnosticada num local específico do esqueleto, não é necessariamente observada noutro local distante. Embora a prevalência da osteoporose aumente entre os idosos e após a menopausa, os resultados deste estudo indicam que a taxa de falha do implante não está correlacionada com a idade e o sexo. Uma revisão da literatura e dos resultados de uma série de pacientes tratados não fornece uma base teórica ou prática convincente para esperar que a osteoporose seja um fator de risco para implantes dentários osseointegrados (Dao et al., 1993).

De acordo com Al-Sabbagh et al. (2015), estudos demonstraram uma associação inconsistente entre falha do implante e densidade mineral óssea. Foi relatado que a prevalência da osteoporose em adultos nos EUA varia de 5% a 10% nas mulheres e de 2% a 4% nos homens. Foi relatado também que a prevalência de osteonecrose da mandíbula relacionada aos bifosfonatos (BRONJ) varia de 0% a 4,3% dos pacientes que tomam BPs orais. Assim, os autores elaboraram um estudo para calcular o risco de perda de implantes dentários e a incidência de BRONJ em pacientes com osteoporose na Faculdade de Odontologia da Universidade de Kentucky (UKCD). O estudo analisou dados coletados de pacientes que tiveram implantes colocados entre 2000 e 2004 no UKCD. Os dados foram coletados a partir de entrevistas com pacientes em relação à sobrevivência do implante e aos parâmetros de satisfação do paciente, e as entrevistas foram realizadas no consultório, em uma consulta de manutenção agendada, ou por telefone. Entre 203 pacientes que receberam 515 implantes, a prevalência de osteoporose foi de 23,3% para mulheres e 1,2% para homens. Nenhum dos 20 pacientes que relataram histórico

de uso de BP oral apresentou BRONJ, e não houve falhas de implantes em pacientes com histórico de osteoporose. Neste estudo, a osteoporose não conferiu risco de falha do implante, e a terapia oral com BP não foi associada à BRONJ.

O estudo de Chambrone et al. (2016) resumiu evidências recentes sobre o impacto da osteoporose na periodontologia e na implantodontia, na prevalência de doenças, na fisiopatologia e nos resultados do tratamento. Pacientes com osteoporose devem ser orientados sobre a importância de retornar para manutenção periodontal periódica, pois cuidados bucais inadequados podem levar a um desenvolvimento mais rápido da periodontite. Não há informações definitivas sobre o desenvolvimento de osteonecrose da mandíbula relacionada aos bifosfonatos associada à terapia com implantes dentários. Pacientes com periodontite grave, submetidos à terapia com bifosfonatos intravenosos (por períodos prolongados) e submetidos a procedimentos cirúrgicos periodontais/peri-implantares mais invasivos (que podem promover trauma cirúrgico dentoalveolar superior) podem ser alertados sobre a possibilidade de desenvolver osteonecrose relacionada aos bifosfonatos. Assim, a avaliação individualizada de risco deve ser realizada pelas equipes médica e odontológica antes de qualquer tratamento odontológico. Os autores enfatizaram ainda a importância das medidas de higiene oral, e a avaliação combinada médico-odontológica é importante quando pacientes osteoporóticos necessitam de procedimentos cirúrgicos dentoalveolares (como extração dentária e colocação de implantes dentários).

A osteoporose e a osteopenia são problemas importantes de saúde que podem impactar a terapia periodontal e de implantes. Devido à prevalência da osteoporose, compreender sua etiologia e os regimes de tratamento atuais para pacientes com baixa densidade mineral óssea é essencial para os profissionais de odontologia. Milhões de pacientes tomam medicamentos para o tratamento da osteoporose, e os periodontistas devem estar cientes das muitas opções de medicamentos prescritos. Os medicamentos mais prescritos são os bifosfonatos. É importante estar ciente de que os bifosfonatos não são todos iguais e que as respostas dos pacientes ao tratamento podem variar dependendo dos bifosfonatos que estão tomando. Devido às preocupações sobre a osteonecrose da mandíbula induzida por bifosfonatos, o artigo

de Otomo-Corgel et al. (2012) pretendeu ajudar o médico na tomada de decisão sobre tratamento odontológico preventivo e intervencionista quando o paciente recebeu prescrição de bifosfonato. Uma compreensão dos bifosfonatos atuais, dos seus usos, das suas diferenças estruturais e das ações pretendidas ajuda a melhorar a tomada de decisões clínicas. O conhecimento atual sobre os efeitos da osteoporose/osteopenia nas doenças periodontais e na perda óssea alveolar é inconclusivo. É certamente claro que os bifosfonatos não são indicados como tratamento adjuvante como parte da terapia periodontal devido ao risco de osteonecrose. Em relação à colocação de implantes, não há dados convincentes de que a colocação de implantes dentários seja contraindicada em pacientes com osteoporose. No entanto, os pacientes devem compreender o pequeno risco de comprometimento da consolidação óssea após a colocação do implante se o paciente estiver tomando bifosfonatos. Devido aos riscos de osteonecrose, os dentistas devem trabalhar em estreita colaboração com os demais profissionais da saúde antes de o médico prescrever bifosfonatos orais. Idealmente, a saúde periodontal e dentária ideal deve ser estabelecida antes do paciente iniciar a terapia com bifosfonatos, asseguraram Otomo-Corgel et al. (2012).

O objetivo do relato de caso de Melo et al. (2008) foi apresentar a avaliação do contato osso-implante em um implante recuperado de um indivíduo com osteoporose após seis anos de carga. Afirma-se que condições sistêmicas associadas à osteoporose contribuem para a gravidade da perda óssea alveolar. O aumento da expectativa de vida humana, o aumento do número de idosos parcial ou totalmente edêntulos e o uso de implantes dentários para habilitação oral em indivíduos com osteoporose têm levantado diversas questões. Uma mulher de 68 anos com osteoporose pós-menopausa recebeu uma avaliação protética de uma restauração implantossuportada. Histologicamente, o osso peri-implantar parecia saudável. O osso peri-implantar apareceu em contato próximo com a superfície do implante, enquanto espaços medulares puderam ser detectados em outras áreas, juntamente com linhas de cimento manchadas de forma proeminente. A média de contato osso-implante foi 62,51+1,96. Os autores concluíram que os resultados da avaliação do implante dentário relatados sugerem que a presença de osteoporose pode não ser

uma contra-indicação para a colocação do implante, pelo menos após a osseointegração já ter sido estabelecida.

A revisão sistemática e metanálise de Lemos et al. (2023) teve como objetivo comparar a taxa de sobrevivência de implantes dentários e perda óssea marginal entre pacientes com e sem osteoporose. Os critérios de elegibilidade compreenderam estudos observacionais com comparação direta entre pacientes com e sem osteoporose, com acompanhamento mínimo de 1 ano e 10 implantes colocados em cada grupo, que consideram a análise dos dados baseada no nível do implante, sem restrições de período ou idioma de publicação. A metanálise foi realizada no programa RevMan 5.4. A análise de risco de viés dos estudos incluídos foi realizada utilizando a escala Newcastle-Ottawa (NOS). Doze estudos preencheram os critérios de elegibilidade, totalizando 1.132 pacientes com média de idade de 54 a 76,6 anos. A maioria dos pacientes incluídos eram mulheres (73,6%). Foram avaliados 3.505 implantes – 983 em pacientes com osteoporose e 2.522 em pacientes sem osteoporose. A meta-análise não indicou diferença nas taxas de sobrevivência dos implantes entre pacientes com e sem osteoporose (OR, 1,78; intervalo de confiança [IC] de 95%, 0,86-3,70; P = 0,12). No entanto, foi observada perda óssea significativa ao redor dos implantes dentários colocados em pacientes com osteoporose (SMD, 0,71 mm; IC 95%, 0,06-0,87 mm). A NOS indicou baixo risco de viés nos estudos incluídos. Contudo, a certeza da evidência foi classificada como muito baixa e baixa para taxas de sobrevivência de implantes e perda óssea, respectivamente. De acordo com as limitações da presente revisão, os dados sugerem que os implantes dentários são uma opção de tratamento viável para a reabilitação de pacientes com osteoporose. Porém, o cuidado clínico por parte dos profissionais é necessário para garantir a manutenção da estabilidade óssea peri-implantar, pois esses pacientes podem estar suscetíveis ao aumento da perda óssea.

Grisa et al. (2018) realizaram uma busca eletrônica nas bases de dados PubMed, Web of Science e Cochrane Library e SciELO até setembro de 2016. Referências dos estudos incluídos também foram pesquisadas e incluíram estudos de monitoramento clínico com pelo menos seis meses de acompanhamento, incluindo estudos retrospectivos, estudos prospectivos e ensaios clínicos controlados e

randomizados. Adultos com implantes osseointegrados foram considerados para estes estudos. Os critérios de exclusão abrangeram estudos realizados in vitro, estudos em animais, casos clínicos não controlados, estudos com dados incompletos ou inadequados para coleta de dados. Os dados extraídos dos estudos incluíram, quando disponíveis: autor, ano de publicação, país de origem do estudo, número de pacientes, número de implantes e locais, tipo de implante, comprimento e diâmetro do implante, tempo de instalação da reabilitação oral, taxa de perda óssea peri-implantar, taxa de sobrevivência dos implantes em cada situação analisada, tempo de acompanhamento de cada estudo, tipo de estudo e medicamentos administrados para o tratamento da osteoporose. Para desfechos binários (falha do implante) a estimativa do efeito da intervenção foi expressa na forma de risco relativo (RR) com intervalo de confiança (IC) de 95%. Para desfechos contínuos (perda óssea marginal), a média e o desvio padrão (DP) foram utilizados para calcular a diferença média padronizada com IC de 95%. Um teste estatístico foi utilizado para expressar a heterogeneidade entre os estudos. O viés de publicação também foi explorado e resultou em um total de 15 estudos observacionais incluídos na revisão. O número total de pacientes envolvidos foi de 8.859 (29.798 implantes) e a idade média foi de 63,03 anos. O período de acompanhamento variou de 0,75 a 22 anos com média de 5,85 anos. O menor diâmetro utilizado foi de 3,3 mm e o menor comprimento do implante foi de 7 mm. O risco relativo (RR) de falha do implante e a perda óssea marginal média foram analisados dentro de um intervalo de confiança (IC) de 95%. O resultado principal da metanálise indicou que não houve diferença na taxa de sobrevivência do implante entre pacientes com e sem osteoporose, seja no nível do implante (RR 1,39, IC 95% 0,93-2,08; P = 0,11) ou no nível do paciente (RR 0,98, IC 95% 0,50-1,89; P = 0,94). No entanto, a metanálise para o desfecho secundário revelou uma diferença significativa na perda óssea marginal ao redor dos implantes entre pacientes com e sem osteoporose (0,18 mm, IC 95% 0,05-0,30, P = 0,005). A heterogeneidade dos dados foi baixa. Foi observado um aumento na perda óssea peri-implantar no grupo com osteoporose. Grisa et al. (2018) concluíram que a taxa de sobrevivência do implante no tecido ósseo com osteoporose foi semelhante à do grupo controle no nível do implante (P = 0,11) e no nível do paciente (P = 0,94).). Assim, os implantes colocados em pacientes com osteoporose sistêmica não apresentaram taxas de falha maiores do que aqueles colocados em pacientes sem osteoporose.

De acordo com Medeiros et al. (2018), não há consenso quanto à taxa de sobrevivência de implantes osseointegrados em pacientes com osteoporose. Uma revisão sistemática com meta-análise foi realizada para avaliar a taxa de sobrevivência dos implantes nesses pacientes. O risco relativo (RR) de falha do implante e a perda óssea marginal média foram analisados dentro de um intervalo de confiança (IC) de 95%. Quinze estudos envolvendo 8.859 pacientes e 29.798 implantes foram incluídos. O resultado principal da metanálise indicou que não houve diferença na taxa de sobrevivência do implante entre pacientes com e sem osteoporose, seja no nível do implante (RR 1,39, IC 95% 0,93-2,08; P = 0,11) ou no nível do paciente (RR 0,98, IC 95% 0,50-1,89; P=0,94). No entanto, a metanálise para o desfecho secundário revelou uma diferença significativa na perda óssea marginal ao redor dos implantes entre pacientes com e sem osteoporose (0,18 mm, IC 95% 0,05-0,30, P = 0,005). A heterogeneidade dos dados foi baixa. Um aumento na perda óssea peri-implantar foi observado no grupo com osteoporose. Estudos clínicos randomizados e controlados devem ser realizados para analisar possíveis vieses.

O objetivo da revisão de D'Ambosio et al. (2023) foi avaliar quais são os medicamentos e doenças sistêmicas mais comuns que podem afetar a integração osso-implante, a taxa de sucesso e a taxa de sobrevivência dos implantes dentários, a saúde dos tecidos peri-implantares e a perda do implante. Revisões sistemáticas, com metanálise ou não, sobre como doenças sistêmicas e medicamentos influenciam a osseointegração de implantes dentários, taxa de sobrevivência, taxa de sucesso e doenças peri-implantares, publicadas apenas no idioma inglês, são pesquisadas eletronicamente nas mais importantes bases de dados científicas. A revisão abrangente incluiu oito revisões sistemáticas, sendo a osteoporose e o diabetes as patologias mais investigadas. Doenças sistêmicas, como distúrbios neurológicos, HIV, hipotireoidismo, doenças cardiovasculares e medicamentos, como betabloqueadores, anti-hipertensivos ou diuréticos, não apresentam diminuição da taxa de osseointegração do implante. Parece que medicamentos, como inibidores da bomba de prótons (IBP) ou inibidores da recaptação de serotonina (ISRS), afetam negativamente a osseointegração do implante. Poucos estudos comparam os efeitos de medicamentos e doenças sistêmicas nos parâmetros considerados nesta visão

geral. D'Ambosio et al. (2023) salientaram que os resultados de sua revisão precisam ser validados com revisões subsequentes e mais revisões.

Desde o seu desenvolvimento, os implantes dentários tornaram-se um dos procedimentos mais comuns para reabilitar pacientes com dentes perdidos ou maxilares totalmente edêntulos. À medida que os implantes se tornam mais populares, determinar os fatores que afetam a osseointegração é extremamente importante. Os fatores de risco médicos identificados como afetando negativamente a osseointegração incluem diabetes e osteoporose. Contudo, outras condições sistêmicas e medicamentos que interferem na cicatrização de feridas não foram tão amplamente investigados. O objetivo da revisão sistemática de Aghaloo et al. (2019) foi avaliar o efeito de distúrbios sistêmicos, incluindo diabetes e osteoporose, na osseointegração de implantes. Embora a literatura não demonstre que o diabetes afete negativamente a osseointegração do implante, a maioria dos estudos concentra-se em diabéticos bem controlados e no uso de antibióticos profiláticos. Além disso, estudos demonstraram aumento de complicações ósseas e de tecidos moles a longo prazo. Para a osteoporose, estudos e revisões recentes também não conseguem demonstrar uma taxa de osseointegração mais baixa. No entanto, deve-se ter cautela nestes pacientes devido ao risco de osteonecrose dos maxilares (ONM), especialmente em pacientes com malignidades ósseas. Também não há evidências diretas de que pacientes com HIV, doenças cardiovasculares, distúrbios neurológicos, hipotireoidismo ou artrite reumatóide tenham uma taxa diminuída de osseointegração do implante. No entanto, algumas evidências preliminares sugerem que medicamentos como ISRS ou IBP podem ter um efeito negativo na osseointegração do implante. Esses estudos são bastante recentes e devem ser validados com pesquisas contínuas. Além disso, o controle da doença, medicamentos concomitantes e outras comorbidades complicam a osseointegração do implante e devem orientar nossas abordagens de tratamento e diretrizes clínicas.

O objetivo do estudo histológico retrospectivo de Shibli et al. (2008) foi avaliar o contato osso-implante de implantes carregados recuperados de pacientes com e sem osteoporose. O material avaliado consistiu de 22 implantes dentários rosqueados, cilíndricos e carregados, recuperados de 21 pacientes: 7 de 7 mulheres

com osteoporose pós-menopausa (grupo osteoporose) e os 15 restantes de 14 pacientes sem histórico de osteoporose ou outras doenças metabólicas (grupo controle). A análise histológica revelou tecido ósseo nas roscas dos implantes recuperados, com variações na porcentagem de contato osso-implante para os implantes recuperados de ambos os grupos. O osso original era principalmente osso maduro e/ou lamelar e compacto, e numerosos osteócitos foram observados nas lacunas, embora áreas de tecido ósseo pudessem ser distinguidas. Em alguns espécimes havia áreas de osso neoformado exibindo diferentes graus de maturação e remodelação. O contato osso-implante médio foi de 46,00 ± 11,46% e 47,84 ± 14,03% para o grupo com osteoporose e grupo controle, respectivamente. Os resultados desse estudo histomorfométrico sugerem que a osteoporose pode não ser uma contra-indicação para a colocação de implantes, pelo menos após o estabelecimento da osseointegração.

Mombelli et al. (2006) avaliaram o impacto das doenças sistêmicas e seu tratamento no sucesso da terapia de osseointegração. Os autores realizaram uma busca para encontrar estudos em humanos incluindo indivíduos tratados com implantes orais osseointegrados, com diagnóstico de 11 doenças sistêmicas e relatando pelo menos sobrevivência do implante. Para a maioria das condições, não foram encontrados estudos comparando pacientes com e sem a doença em ambiente controlado. A evidência para recomendar a terapia com implantes foi baixa e consistiu na apresentação de alguns casos tratados com sucesso. No que diz respeito ao diabetes, foram encontrados três tipos de relatos: oito séries de casos de pacientes diabéticos tratados com implantes, seis avaliações transversais, longitudinais ou retrospectivas de grupos de indivíduos tratados com implantes, incluindo alguns pacientes diabéticos, e um gráfico retrospectivo de controle pareado. enquete. A heterogeneidade do material e o método de relato dos dados impossibilitaram uma meta-análise formal. Não surgiu nenhuma tendência inequívoca de indivíduos com diabetes apresentarem taxas de falha mais elevadas, mas o maior destes estudos indicou um aumento significativo no risco relativo de falha do implante com diabetes. Os dados obtidos de 17 artigos que relataram dados de pacientes com osteoporose também foram heterogêneos. A evidência de uma associação de osteoporose e falha do implante foi baixa. Mombelli et al. (2006) concluíram que o nível de evidência

indicativo de contraindicações absolutas e relativas para terapia com implantes devido a doenças sistêmicas é baixo. Muitas condições foram listadas como potencialmente críticas, mas os estudos que comparam pacientes com e sem a doença em um ambiente controlado são escassos.

Para Shibli et al. (2008), a osteoporose é uma doença que influencia a qualidade do tecido ósseo. A osteoporose representa uma contra-indicação ou um fator de risco para a osseointegração. Os autores elaboraram um relatório foi avaliar o contato osso-implante de 2 implantes carregados recuperados após falha protética em uma mulher com osteoporose tipo 1. Histologicamente, apenas um implante estava osseointegrado e parecia rodeado por tecido ósseo saudável. O contato osso-implante apresentou média de 51,25%. Nenhuma reação de corpo estranho foi encontrada no contato osso-implante, embora tenha sido observado crescimento epitelial na interface. Os dados deste relato de caso demonstram que a histologia óssea peri-implantar do implante dentário recuperado de um paciente osteoporótico não apresentou alterações. No entanto, o papel da osteoporose no sucesso a longo prazo dos implantes dentários necessita de mais investigação.

O artigo de Tsolaki et al. (2009) revisou os dados disponíveis sobre o resultado dos implantes dentários em pacientes osteoporóticos. Uma pesquisa foi realizada no PubMed e concluída em julho de 2007. As palavras-chave "dental AND implantes AND osteoporose", "dental AND implantes AND idade", "dental AND implantes AND gênero" e "dental AND implantes AND osso AND qualidade", sem limitações de idioma ou ano de publicação, resultaram em 82, 598, 94 e 541 artigos, respectivamente. Após a digitalização do resumo (em caso de dúvida, o artigo foi lido), 39 artigos que não foram de revisão estudando resultados de implantes dentários em indivíduos osteoporóticos/osteopênicos permaneceram para nossa revisão. As bibliografias dos 39 artigos também foram inspecionadas, mas nenhum estudo adicional foi identificado. Treze dos 16 estudos em animais encontraram taxas de osseointegração mais baixas no osso osteoporótico/osteopênico do que no osso normal. Seis em cada nove relatórios clínicos mencionam sucesso. Oito dos 12 estudos em humanos apoiam a aplicabilidade de implantes dentários em pacientes com osteoporose. Os autores concluíram que não existem dados que contra-indiquem o uso de implantes

dentários em pacientes osteoporóticos; entretanto, um ajuste adequado da técnica cirúrgica e um período de cicatrização mais longo podem ser considerados para alcançar a osseointegração. Os dados sobre a utilização de bifosfonatos em pacientes com osteoporose e os resultados dos implantes são muito limitados e não é possível tirar conclusões. Além disso, são necessários grandes estudos prospectivos que investiguem o sucesso a longo prazo dos implantes dentários em indivíduos osteoporóticos.

A osteoporose é uma doença sistêmica caracterizada pela diminuição generalizada da densidade mineral óssea. A implantologia dentária é uma especialidade com elevada previsibilidade quando se respeita a quantidade e a qualidade do osso. Portanto, o diagnóstico e o tratamento com implantes em pacientes com osteoporose são importantes. No estudo de Gaetti-Jardim et al. (2011) foi realizada uma revisão da literatura sobre osteoporose e terapia com implantes dentários. Foram consultadas as bases de dados PubMed, Cochrane, ISI, Dentistry Oral Science, SciELO e Bireme nos últimos 20 anos. Artigos em inglês e português foram incluídos nesta revisão. Alguns autores afirmaram que o osso osteoporótico é semelhante ao modelo proposto de osso tipo IV. Estudos clínicos randomizados relataram falha do implante em pacientes com osteoporose após a menopausa. Estudos que contraindicam o uso de implantes em pacientes com osteoporose inferem que o comprometimento do metabolismo ósseo levou à redução da consolidação óssea ao redor dos implantes. Apesar disso, outros autores acreditam que a presença de osteoporose não é uma condição definitiva para contraindicar a terapia com implantes dentários. Nestes casos, o dentista deve realizar um planejamento de tratamento adequado, modificando a geometria do implante, e utilizar implantes de maior diâmetro e com tratamento superficial. Assim, a osteoporose não é uma contraindicação para a cirurgia de implante porque é realizada uma análise precisa da qualidade óssea por meio da tomografia.

O objetivo do estudo de Holahan et al. (2008) foi determinar se o diagnóstico de osteoporose afetou a taxa de sobrevivência de implantes dentários osseointegrados. Outras variáveis estudadas foram idade, localização do arco do implante e tabagismo no efeito da sobrevivência do implante dentário. Uma revisão

retrospectiva de prontuários foi concluída em todas as mulheres que tinham 50 anos de idade ou mais no momento da colocação do implante dentário na Clínica Mayo entre 1º de outubro de 1983 e 31 de dezembro de 2004. O status osteoporótico foi definido no com base na pontuação da densidade mineral óssea (DMO) utilizando os critérios da Organização Mundial da Saúde. Análises univariadas foram realizadas para avaliar o efeito das seguintes variáveis independentes na sobrevivência do implante: índice T da DMO, idade, estado de osteoporose, localização do arco do implante e tabagismo no momento da colocação do implante. Foram avaliados um total de 3.224 implantes em 746 pacientes do sexo feminino com 50 anos de idade ou mais no momento da colocação do implante. As pontuações de DMO dentro de 3 anos após a colocação do implante estavam disponíveis para 646 implantes (192 pacientes). Neste grupo, foram anotadas 37 falhas de implantes. A taxa de sobrevivência do implante em 5 anos foi de 93,8% no grupo de pacientes com escores de DMO. Nesse grupo de 192 pacientes, 94 (49%) não foram diagnosticados com osteopenia ou osteoporose, 57 (29,7%) com diagnóstico de osteopenia e 41 (21,4%) com diagnóstico de osteoporose. Pacientes com diagnóstico de osteoporose ou osteopenia não tiveram probabilidade significativamente maior de desenvolver falha do implante em comparação com aqueles sem esse diagnóstico (HR = 1,14, IC 95% = 0,50 a 0,60, P = 0,76 e HR = 0,98, IC 95% = 0,40 a 2,42, P = 0,97, respectivamente). A localização do arco e a pontuação da DMO não tiveram efeito estatisticamente significativo nas taxas de sobrevivência dos implantes. A única variável testada que demonstrou efeito significativo foi o tabagismo. Os implantes em pacientes que eram fumantes durante o período de colocação do implante tiveram 2,6 vezes mais probabilidade de falhar em comparação aos implantes colocados em pacientes que não fumavam (HR = 2,6, IC 95% = 1,20 a 5,63; P = 0,016). Com base nos dados derivados desse estudo retrospectivo de 192 mulheres com pelo menos 50 anos de idade no momento da colocação do implante, os autores fizeram as seguintes observações: (1) um diagnóstico de osteoporose e osteopenia não contribuiu para o aumento do risco de implante falha e (2) implantes colocados em pacientes que eram fumantes no momento da colocação do implante tiveram 2,6 vezes mais probabilidade de falhar do que implantes colocados em não fumantes. Com base nestes dados, Holahan et al. (2008) asseguraram que um diagnóstico de osteoporose ou osteopenia não é uma contraindicação à terapia com implantes dentários.

A osteoporose é uma importante doença esquelética que afeta milhões de pessoas em todo o mundo. Estudos recentes afirmaram que pacientes com osteoporose não apresentam maior risco de falha precoce do implante em comparação com pacientes não osteoporóticos. O objetivo do estudo de Merheb et al. (2016) foi avaliar o efeito da osteoporose esquelética e da densidade óssea local na estabilidade inicial do implante dentário. Setenta e três pacientes foram recrutados e designados (com base em uma absorciometria radiológica de dupla energia) para o grupo osteoporose (Opr), osteopenia (Opn) ou controle (C). Quarenta e nove dos 73 pacientes receberam implantes dentários e tiveram a estabilidade do implante medida por meio de análise de frequência de ressonância (RFA) na colocação do implante e na colocação do pilar protético. Nas tomografias computadorizadas, foram medidas a espessura cortical e a densidade óssea (unidades Hounsfield) nos locais de colocação dos implantes. Na colocação do implante, a estabilidade primária foi em média menor no grupo Opr (63,3 ± 10,3 ISQ) do que no grupo Opn (65,3 ± 7,5 quociente de estabilidade do implante (ISQ)) e grupo C (66,7 ± 8,7 ISQ). Na colocação do pilar, uma tendência semelhante foi observada: o grupo Opr (66,4 ± 9,5 ISQ) obteve pontuação inferior ao grupo Opn (70,7 ± 7,8 ISQ), enquanto a média mais alta foi para o grupo C (72,2 ± 7,2 ISQ). A diferença entre os grupos Opr e C foi significativa. O comprimento e o diâmetro do implante não tiveram um efeito significativo na estabilidade do implante medida com RFA. Foi encontrada uma correlação significativa entre a densidade óssea local e a estabilidade do implante para todas as regiões de interesse. Merheb et al. (2016) concluíram que a estabilidade do implante parece ser influenciada pelas densidades ósseas locais e esqueléticas. Os menores escores de estabilidade em pacientes com osteoporose esquelética reforçam as recomendações de que protocolos seguros e tempos de cicatrização mais longos poderiam ser recomendados no tratamento de pacientes com implantes dentários.

O estudo de Chen et al. (2021) teve como objetivo avaliar a influência da deficiência de estrogênio e da carga mecânica no osso ao redor de implantes dentários osseointegrados em modelo de mandíbula de rato. Os primeiros molares superiores direitos de 36 ratos foram extraídos. Uma semana depois, os ratos foram divididos em um grupo sem carga e um grupo com carga; implantes de cabeça curta e implantes de cabeça longa foram inseridos respectivamente. Nove semanas após a

implantação, os ratos foram submetidos a ovariectomia (OVX) ou cirurgia simulada. Todos os animais foram eutanasiados 21 semanas após a OVX. Foram realizadas tomografia microcomputadorizada e avaliação histológica e histomorfométrica. A densidade mineral óssea sistêmica e a fração de volume ósseo diminuíram nos grupos OVX em comparação com os controles simulados. A observação histomorfométrica indicou que o grupo OVX sem carga apresentou osseointegração significativamente danificada e perda óssea em comparação ao grupo OVX carregado. Tanto a densidade óssea (BD) dentro dos sulcos peri-implantares quanto a porcentagem de contato osso-implante (BIC) foram menores nos grupos OVX do que nos grupos de cirurgia simulada, embora a carga mecânica tenha aumentado o BIC e BD no grupo OVX carregado em comparação com o grupo OVX descarregado. Um número aumentado de células positivas para fosfatase ácida resistente ao tartarato foi observado nos grupos OVX versus controles simulados. A porcentagem de osteócitos positivos para esclerostina foi menor sob carga em comparação com condições sem carga tanto nos grupos OVX quanto nos controles simulados. Em conclusão, a deficiência de estrogénio pode ser um factor de risco para a estabilidade a longo prazo dos implantes osseointegrados, enquanto a carga mecânica pode atenuar a influência negativa da deficiência de estrogénio na formação óssea e na osseointegração.

Os estudos de Amazonas et al. (2021) concluíram ser possível realizar tratamento odontológico em paciente com osteoporose e em terapia com bifosfonatos e Ferreira e Barbosa (2015) apresentaram resultados positivos no tratamento de pacientes medicamentosamente comprometidos.

O objetivo dos estudos de Chaves et al. (2018) foi de avaliar a eficácia dos antirreabortivos como inibidores da reabsorção óssea empregados no tratamento da osteoporose e as alterações do metabolismo ósseo associado ou não a neoplasias. Estudo correlatos de Verzola et al (2015) e Thumbigere-Math et al. (2016) confirmam que o uso de terapia antirreabsortiva tem grande influência no processo de reparo ósseo necessário para osseointegração.

De acordo com Mallman (2015), os bifosfonatos orais são medicamentos para doenças comuns na população, como osteoporose e osteopenia, que ajudam no

processo de remodelação do tecido ósseo. Seu uso prolongado preocupa, pois aumenta a prevalência de seu principal efeito adverso, a osteonecrose dos maxilares (BRONJ).

O estudo de Dal-Prá et al. (2017) avaliou 1.442 pacientes com idade média de 67 anos, verificando que a prescrição de bifosfonatos foi a mais indicada para pacientes com osteoporose. Os pacientes osteoporóticos apresentam uma maior taxa de perda de implantes conforme os estudos de Giro et al (2020).

4. DISCUSSÃO

A osteoporose é uma doença esquelética caracterizada pela baixa densidade óssea (Sertanejo et al., 2013; Chiarelli et al, 2004; Sanfilipo et al., 2003; Arioka et al., 2019) que pode levar à fragilidade e risco de fraturas (Gali, 2001; Shibli et al., 2008; Estrugo-Devesa et al., 2013) e influencia a qualidade do tecido ósseo (Shibli et al., 2008). Essa doença afeta principalmente as mulheres (Mattson et al., 2002; Inagaki et al., 2007; Mellado-Valero et al. 2010; Bandela et al., 2015) e idosos (Anil et al., 2013). A osteoporose apresenta uma prevalência de 5 a 10% nas mulheres e de 2 a 4% nos homens (Al-Sabbagh et al. (2015).

As condições provocadas pela osteoporose afetam a integração dos implantes dentários (Alghamdi et al., 2013; Mellado-Valero et al., 2010; Aghaloo et al., 2019; Tavares et al., 2023; D”Ambrosio et al., 2023), podendo levar à perda óssea alveolar (Melo et al., 2008).

Os bifosfonatos são medicamentos que auxiliam no tratamento das doenças ósseas, como a osteoporose (Inagaki et al., 2007; Cotrim et al., 2011; Leite et al., 2015). Os pacientes devem relatar o uso desses medicamentos, mesmo que há muito tempo, antes de iniciar um tratamento com implantes, pois os bifosfonatos estão relacionados com a osteonecrose dos maxilares (Cotrim et al., 2011; Otomo-Corgel et al., 2012; Leite et al., 2015; Anil et al., 2013; Al-Sabbagh et al., 2015; Chambrone et al., 2016).

Os bifosfonatos podem permanecer no organismo por mais de dez anos (Menuci Neto et al., 2011).

A instalação de implantes em indivíduos com história de osteoporose é controversa devido às complicações e requer uma abordagem cuidadosa (Sertanejo et al., 2023; Chiarelli et al., 2004; Otomo-Corgel et al., 2012).

Para Slagter et al. (2008), Mallado-Valero et al. (2010) o uso de implantes na presença de osteoporose não é contraindicado. Melo et al. (2008) e Shibli et al. (2008) consideram que os implantes instalados em indivíduos com osteoporose não é contraindicado, pelo menos até a osseointegração ter sido estabelecida. Sanfilippo et al. (2003) consideram a terapia com implantes uma vantagem para preservar o rebordo alveolar residual. Lemos et al. (2023) afirmaram que os implantes são uma opção de tratamento viável para reabilitação de pacientes com osteoporose desde que haja cuidados clínicos na manutenção da saúde óssea periimplantar. Grisa et al. (2018) sustentaram que os implantes instalados em pacientes com osteoporose não apresentaram taxas de falha maiores do que implantes colocados em pacientes sem osteoporose. Medeiros et al. (2018) concordam que não há consenso quanto à taxa de sobrevivência de implantes osseointegrados em pacientes com osteoporose.

Contrariamente, Alves et al. (2017) consideraram a osteoporose uma contraindicação para a terapia com implantes osseointegráveis.

Holahan et al. (2008) analisaram 192 casos e concluíram que o diagnóstico de osteoporose ou ostopenia não é contraindicação para a terapia com implantes. No entanto, Merheb et al. (2016) salientaram que os pacientes com osteoporose esquelética possuem menores escores de estabilidade, sendo necessários protocolos e tempo de cicatrização mais longo.

5. CONCLUSÃO

Considerando o exposto neste trabalho, conclui-se que a instalação de implantes em pacientes com histórico de osteoporose requer uma abordagem cuidadosa. É preciso salientar que os medicamentos, como os bifosfonatos, embora desempenhem um importante papel na melhora da preservação óssea e osseointegração em pacientes com osteoporose, eles também apresentam riscos potenciais. Assim, é preciso avaliar e planejar cuidadosamente cada caso para garantir resultados bem-sucedidos na reabilitação de pacientes com osteoporose através da terapia com implantes.

REFERÊNCIAS BIBLIOGRÁFICAS

1. Sertanejo ALM et al. A influência da osteoporose na performance de implantes dentários. Rev ICESP, v.2, n.1.2023.

2. Alghamdi HS et al. Calcium-phosphate-coated oral implants promote osseointegration in osteoporosis. J Dent Res. 2013 Nov;92(11):982-8.

3. Tribst JPM et al. Conceitos de prótese sobre implante. Ponta Grossa – PR: Ed, Atena, 2021.

4. Misch CE. Implantes Dentais Contemporâneos. 3ª reimpressão. São Paulo: Elsevier, 2011.

5. Gali JC. Osteoporose. Acta Ortopédica Brasileira, 9(2):53-62, 2001.

6. Chiarelli FM et al. Osteoporose e implantes osseointegrados. Rev Bras Implantodontia, 10(2):15-17, abr.-jun, 2004.

7. Tavares CS et al. Dificuldades na reabilitação oral com implantes em pacientes portadores de osteoporose: uma revisão de literatura. Brazilian Journal of Surgery & Clinical Research, 2023, v. 44, issue 3, p.108.

8. Slagter KW et al. Osteoporosis and edentulous jaws. Int J Prosthodont. 2008 Jan-Feb;21(1):19-26.

9. Sanfilippo F et al. Osteoporosis: the effect on maxillary bone resorption and therapeutic possibilities by means of implant prostheses--a literature review and clinical considerations. Int J Periodontics Restorative Dent. 2003 Oct;23(5):447-57.

10. Shibli JA et al. Evaluation of human bone around a dental implant retrieved from a subject with osteoporosis. Gen Dent. 2008 Jan-Feb;56(1):64-7.

11. Estrugo-Devesa A et al. Osteoporosis y enfermedades orales [Osteoporosis and oral diseases]. Med Clin (Barc). 2013 Feb 16;140(4):169-74.

12. Arioka M et al. Osteoporotic changes in the periodontium impair alveolar bone healing. J Dent Res. 2019 Apr;98(4):450-458.

13. Alves LMN et al. Complicações em Implantodontia: revisão de literatura. Journal of Orofacial Investigation, v. 4, n. 1, p. 20-29. 2017.

14. Baxter JC, Fattore L. Osteoporosis and osseointegration of implants. J Prosthodont. 1993 Jun;2(2):120-5.

15. Mattson JS et al. Osteoporosis: a review and its dental implications. Compend Contin Educ Dent. 2002 Nov;23(11):1001-4.

16. Bandela V et al. Osteoporosis: its prosthodontic considerations – A review. J Clin Diagn Res. 2015 Dec;9(12):ZE01-4.

17. Inagaki K et al. Oral osteoporosis: a review and its dental implications. Clin Calcium. 2007 Feb;17(2):157-63.

18. Bianchi A et al. Osteoporosis: the effect on mandibular bone resorption and therapeutic possibilities by means of implant prostheses. Int J Periodontics Restorative Dent. 2002 Jun;22(3):231-9.

19. Dervis E. Oral implications of osteoporosis. Oral Surg Oral Med Oral Pathol Oral Radiol Endod. 2005 Sep;100(3):349-56.

20. Fiorillo L et al. Impact of bisphosphonate drugs on dental implant healing and peri-implant hard and soft tissues: a systematic review. BMC Oral Health. 2022 Jul 17;22(1):291

21. Anil S et al. Impact of osteoporosis and its treatment on oral health. Am J Med Sci. 2013 Nov;346(5):396-401.

22. Mellado-Valero A et al. Implant treatment in patients with osteoporosis. Med Oral Patol Oral Cir Bucal. 2010 Jan 1;15(1):e52-7.

23. Cotrim KC et al. Osteonecrose dos maxilares induzida por bisfosfonatos: revisão de literatura. Rev Bras IMplan jul-set/2011.

24. Leite GB et al. Osteonecrose induzida pelo uso de bisfosfonatos após instalação de implantes dentário: relato de dois casos. ImplantNews, v. 12, n. 6, p. 771-778, nov./dez. 2015.

25. Menuci Neto A et al. Bifosfonatos em Implantodontia. Pro-Odonto Implante, v. 5, n. 4, p. 59-94. 2011.

26. Chen H et al. Smoking, radiotherapy, diabetes and osteoporosis as risk factors for dental implant failure: a meta-analysis. PLoS One. 2013 Aug 5;8(8):e71955.

27. Dao TT et al. Is osteoporosis a risk factor for osseointegration of dental implants? Int J Oral Maxillofac Implants. 1993;8(2):137-44.

28. Al-Sabbagh M et al. Osteoporosis and bisphosphonate-related osteonecrosis in a dental school implant patient population. Implant Dent. 2015 Jun;24(3):328-32.

29. Chambrone L. Current status of the influence of osteoporosis on periodontology and implant dentistry. Curr Opin Endocrinol Diabetes Obes. 2016 Dec;23(6):435-439.

30. Otomo-Corgel J. Osteoporosis and osteopenia: implications for periodontal and implant therapy. Periodontol 2000. 2012 Jun;59(1):111-39.

31. Melo L et al. Human histologic evaluation of a six-year-old threaded implant retrieved from a subject with osteoporosis. J Contemp Dent Pract. 2008 Mar 1;9(3):99-105.

32. Lemos CAA et al. Do dental implants placed in patients with osteoporosis have higher risks of failure and marginal bone loss compared to those in healthy patients? A systematic review with meta-analysis. Clin Oral Investig. 2023 Jun;27(6):2483-2493.

33. Grisa A et al. Is osteoporosis a risk factor for implant survival or failure? Evid Based Dent. 2018 Jun;19(2):51-52.

34. Medeiros FCFL et al. Dental implants in patients with osteoporosis: a systematic review with meta-analysis. Int J Oral Maxillofac Surg. 2018 Apr;47(4):480-491.

35. D'Ambrosio F et al. Do systemic diseases and medications influence dental Implant osseointegration and dental implant health? An umbrella review. Dent J (Basel). 2023 Jun 5;11(6):146.

36. Aghaloo T et al. The effects of systemic diseases and medications on implant osseointegration: A systematic review. Int J Oral Maxillofac Implants. 2019 Suppl;34:s35-s49.

37. Shibli JA et al. Histological comparison between implants retrieved from patients with and without osteoporosis. Int J Oral Maxillofac Surg. 2008 Apr;37(4):321-7.

38. Mombelli A et al. Systemic diseases affecting osseointegration therapy. Clin Oral Implants Res. 2006 Oct;17 Suppl 2:97-103.

39. Shibli JA et al. Histologic analysis of human peri-implant bone in type 1 osteoporosis. J Oral Implantol. 2008;34(1):12-6.

40. Tsolaki IN et al. Outcomes of dental implants in osteoporotic patients. A literature review. J Prosthodont. 2009 Jun;18(4):309-23.

41. Gaetti-Jardim EC et al. Dental implants in patients with osteoporosis: a clinical reality? J Craniofac Surg. 2011 May;22(3):1111-3.

42. Holahan CM et al. Effect of osteoporotic status on the survival of titanium dental implants. Int J Oral Maxillofac Implants. 2008 Sep-Oct;23(5):905-10.

43. Merheb J et al. Influence of skeletal and local bone density on dental implant stability in patients with osteoporosis. Clin Implant Dent Relat Res. 2016 Apr;18(2):253-60.

44. Chen X et al. Influence of osteoporosis and mechanical loading on bone around osseointegrated dental implants: A rodent study. J Mech Behav Biomed Mater. 2021 Nov;123:104771.

45. Amazonas EL et al. ental care to patients using Biposphonates: Case report. Research, Society and Development, *[S. l.]*, v. 10, n. 9, p. e22810918103, 2021. DOI: 10.33448/rsd-v10i9.18103.

46. Ferreira RGG, Barbosa GF. The use of CTX test as a decision-making aid in surgical implants in patients undergoing bisphosphonate therapy. 2015. Full Dent. Sci. 2016; 8(29):33-37

47. Chaves RA et al. Bifosfonatos e denosumabes: mecanismos de ação e algumas implicações para a implantodontia. Vol. 21, n.2, 2018.

48. VERZOLA MHA et al. Effects of the long-term administration of alendronate on the mechanical properties of the basal bone and on osseointegration. Clinical oral implants research, v. 26, n. 12, p. 1466-1475, 2015.

49. THUMBIGERE-MATH, V. et al. Serum markers of bone turnover and angiogenesis in patients with bisphosphonate-related osteonecrosis of the jaw after discontinuation of long-term intravenous bisphosphonate therapy. Journal of Oral and Maxillofacial Surgery, v. 74, n. 4, p. 738-746, 2016.

50. Mallmann BS. Correlation between use of oral bisphosphonates and reliability of CTX test to predict risk of osteonecrosis of the jaw. 2015

51. Dal-Prá KJ et al. Efficacy of the C-terminal telopeptide test in predicting the development of bisphosphonate-related osteonecrosis of the jaw: a systematic review. Systematic Review Clinical Pathology v. 46, Issue 2p151-156February 2017.

52 Giro G et al. Impact of osteoporosis in dental implants: a systematic review." World journal of orthopedics v. 2, n. 5, 2015.