FACSETE
Faculdade Sete Lagoas
Recredenciamento Portaria MEC 278/2016 - D.O.U 19/04/2016

ESPECIALIZAÇÃO EM ENDODONTIA

RHIANY GONÇALVES SANTOS

Retratamento Endodôntico Utilizando a Terapia Fotodinâmica PDT: Relato de Caso Clinico.

Teixeira De Freitas - BA

2021

Retratamento Endodôntico Utilizando a Terapia Fotodinâmica PDT: Relato de Caso Clinico.

Monografia apresentada ao Programa de Especialização em Endodontia da Faculdade Sete Lagoas para obtenção de Título de Especialista em Endodontia.

RHIANY GONÇALVES SANTOS

Orientador: Profª. MS. Camila Almeida de Andrade

Teixeira De Freitas - BA

2021

Folha de Aprovação

A Monografia intitulada: “Retratamento Endodôntico Utilizando a Terapia Fotodinâmica PDT: Relato de Caso Clinico.**”** apresentado por seu titular à Faculdade Sete Lagoas, para obtenção de título de Especialista em ENDODONTIA, à comissão examinadora abaixo denominada, foi liberada após autorização pela orientadora.

Teixeira de Freitas, _____ de _____ de 2021.

_____

Coordenador: Profº. MS. Antônio Henrique Braitt dos Santos

_____

Orientadora: Profª. MS. Camila Almeida de Andrade

_____

Profª. Especialista Gladyvam Rabelo Braitt

AGRADECIMENTOS

Chegou ao fim da pós-graduação, e eu só tenho à agradecer, primeiramente a Deus, por ter me dado forças quando pensei em desistir, quando tudo parecia que não ia dar certo, Ele se mostrou presente. Sou grata também à minha família, meus pais, meus avós (*in memorian*), minha irmã, meus tios, que mesmo estando longe, nunca deixaram de me apoiar e acreditar em mim, em especial, meus pais, Edinaldo e Neusa, por nunca terem me deixado desamparada e serem meu alicerce.

Aos professores, Camila, Braitt e Glady, por terem lecionado com amor e me inspirado a ser uma excelente profissional, em especial, à minha orientadora Camila, que se mostrou muito prestativa e disponível para me ajudar quando precisei. Sempre engraçada e cheia de carisma colocando a gente pra cima, dando conselhos e dicas para a profissão e também para a vida. Além de professora se tornou uma amiga. Às minhas colegas de turma, Mariane, Kelly e Jéssica, que além de colegas se tornaram também grandes amigas, sempre apoiando uma a outra para chegarmos até o fim deste curso juntas, firmes e fortes. Apesar das dificuldades de cada uma, nos mantivemos unidas para conquistar nosso objetivo.

São amizades que levarei para sempre. Grata também a todos os funcionários do IBPO, aos meus amigos mais próximos, e a equipe do meu trabalho, que também contribuíram para minha formação. Meus sinceros agradecimentos a todos. Hoje sei que meu esforço não foi em vão e estou muito feliz por concluir esse curso e me tornar especialista em Endodontia. Deus é bom o tempo todo. Obrigada! Amo vocês!

RESUMO

Dentro da endodontia a terapia fotodinâmica (PDT) vem sendo muito pesquisada com o intuito de que protocolos eficientes de tratamento sejam oferecidos aos pacientes em atendimento odontológico. De rápida e fácil aplicação clínica, tal técnica não desenvolve resistência microbiana, e, portanto, pode ser indicada em tratamentos endodônticos em sessão única ou em múltiplas sessões. Sendo assim, o presente trabalho visa relatar através de um caso clinico a utilização do PDT, bem como as suas vantagens e desvantagens, reforçando o quanto tal tratamento vem despontando como uma solução viável dentro da endodontia.

PALAVRAS CHAVE: Terapia Fotodinâmica; Endodontia; Tratamento.

ABSTRACT

Within endodontics, photodynamic therapy (PDT) has been extensively researched with the aim of offering efficient treatment protocols to patients undergoing dental care. With a quick and easy clinical application, this technique does not develop microbial resistance, and, therefore, it can be indicated in endodontic treatments in a single session or in multiple sessions. Therefore, the present work aims to report, through a clinical case, the use of PDT, as well as its advantages and disadvantages, reinforcing how such treatment has emerged as a viable solution in endodontics.

KEYWORDS: Photodynamic Therapy; Endodontics; Treatment.

LISTA DE FIGURAS

Figura 1	Radiografia periapical inicial do elemento 11	**12**
Figura 2	Isolamento e assepsia do campo	**13**
Figura 3	Abertura técnica com broca e inserto ultrassônico	**13**
Figura 4	Pui com inserto tu 12 e irrigação	**14**
Figura 5	*Laser Therapy* XT (MMO)	**15**
Figura 6	*Laser Therapy* XT (MMO) em uso	**15**
Figura 7	Irrigação final para remoção do azul de metileno	**16**
Figura 8	Canal seco novamente com cones de papel absorvente	**16**
Figura 9	Obturação com um cone de guta	**16**
Figura 10	Raio x periapical após 9 meses de proservação	**17**

SUMÁRIO

1. INTRODUÇÃO.....9
2. OBJETIVO.....11
3. RELATO DE CASO CLÍNICO.....12
4. DISCUSSÃO.....18
5. CONCLUSÃO.....19
REFERÊNCIAS.....20

1. INTRODUÇÃO

De acordo com Schilder (1974) para que se obtenha um prognóstico favorável da limpeza e modelagem dos canais radiculares, deve haver um preparo cônico afunilado, não modificando a posição do forame apical, alisamento das paredes, uso de substâncias químicas irrigadoras, remoção de bactérias e restos teciduais. No entanto, Amaral (2009), explica que a persistência de microorganismos resistentes ao preparo químico-mecânico e à medicação intracanal tendem a ser a causa do insucesso do tratamento.

Para tanto, Braitt *et al*. (2013), elucida que existem dificuldades durante a limpeza e modelagem do canal radicular, dentre elas estão as variações anatômicas, calcificações e atresias dos canais, que permitem a reinfecção por bactérias. Todavia, Sundqvist *et al*., (1998), associa o insucesso de tratamentos com as possíveis falhas durante a execução da terapia endodôntica, em tratamentos de dentes desvitalizados com lesão periapical.

Ainda segundo Braitt *et al*., (2013) a bactéria mais comum encontrada nestes casos é *Enterococcus faecalis*. Nesse raciocínio, Gomes (2002), explica que elas são resistentes por serem anaeróbias facultativas e podem persistir nos canais radiculares e no interior dos túbulos dentinários após o tratamento endodôntico, além de compor, também, grande parte da microbiota das lesões periapicais.

A terapia fotodinâmica consiste na associação de um agente fotossensibilizante, normalmente exógeno, atrelado à fonte de luz, visando como objetivo, provocar a morte microbiana. Dentro da endodontia, o efeito desta terapia vem sendo testado frente a espécies resistentes ao tratamento convencional (Garcez*,* 2003).

Dentro da endodontia, o *laser* demonstra capacidade o suficiente para eliminar as camadas de detritos e de vedação dos túbulos dentinários, vaporização do tecido pulpar, alteração da permeabilidade dentinária e desinfecção do sistema de canais radiculares por intermédio da sua ação bactericida (Braitt, *et al.,* 2013). Em contrapartida, num trabalho *in vitro* feito por Castro, *et al.* (2006) com culturas de *Enterecoccus faecalis*, a solução de hipoclorito de sódio 1% apresentou efeito

bactericida enquanto a terapia fotodinâmica foi capaz apenas de diminuir o número de células viáveis, exercendo, portanto, um efeito bacteriostático.

Segundo Eduardo *et al*. (2015), a Terapia Fotodinâmica (PDT) antimicrobiana não substitui fármacos antimicrobianos ou qualquer tratamento convencional, mas constitui uma modalidade de tratamento complementar de infecções bucais localizadas, principalmente em casos de microrganismos resistentes.

A literatura tem sugerido o uso do PDT devido não apenas à sensibilidade de bactérias, vírus e fungos em infecções localizadas de pouca profundidade e de microbiota conhecida, como também devido ao baixo custo, mínimos efeitos colaterais e redução da probabilidade de recorrência são as principais vantagens da terapia, além de simplicidade técnica e ausência de risco de resistência microbiana. (Eduardo *et al*., 2015)

Assim, o presente trabalho tem como objetivo apresentar um relato de caso clínico com utilização da terapia fotodinâmica no tratamento endodôntico.

2. OBJETIVO

O objetivo do presente trabalho é relatar um caso clínico de retratamento endodôntico utilizando a terapia fotodinâmica (PDT).

3. RELATO DE CASO CLÍNICO

Paciente M.L.S, com idade de 30 anos, gênero feminino, esteve presente na clínica relatando estar com sensibilidade ao toque no elemento 11, onde tinha realizado um tratamento endodôntico.

Após a realização de um exame radiográfico periapical (Figura 1), foi possível verificar que o dente em questão tinha obturação do canal deficiente e imagem radiolúcida circunscrita no periodonto apical, sugerindo uma lesão.



Figura 1: Radiografia periapical inicial do elemento 11.

Após o diagnóstico, optamos pelo retratamento da unidade, o elemento 11 foi isolado (Figura 2) com grampo 206 (Duflex), lençol de borracha (MK Life, Porto Alegre, Brasil) e arco de Osbty (Maquira). Em seguida, foi feito a antissepsia do campo com álcool a 70% e se iniciou a abertura técnica (Figura 3) com uma broca carbide n. 4 (Microdont) e um inserto ultrassônico E7D (Helse), na potência de 40%

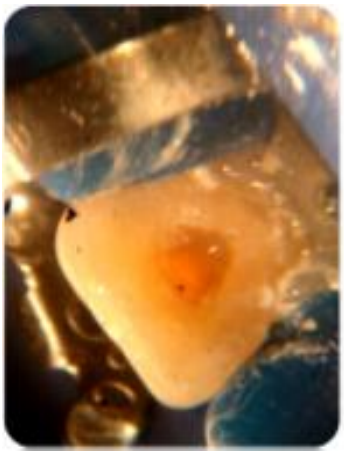

Figura 2: Isolamento e antissepsia do campo.

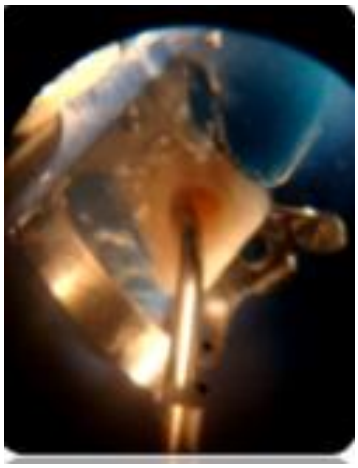

Figura 3: Abertura técnica com broca e inserto ultrassônico.

A remoção da guta percha foi realizada com o instrumento W File #35.06 (TDK Files). Não houve dificuldade nesta etapa. Em seguida, foi feita a modelagem com o instrumento W File #40.05 (TDK).

Esse preparo foi feito primeiramente pelo terço cervical, médio e apical, progressivamente, realizando patência com um instrumento manual tipo K #30 (TDK), irrigando com 5 ml NaOCl a 6% (Asfer) pH 8 após modelagem de cada terço do canal.

Após a limpeza e modelagem foi feita a Irrigação Passiva Ultrassônica (PUI) (Figura 4) com um inserto TU 12 (Trinks), na potência de 30% por 20 segundos com NaOCl a 6% (Asfer), seguido de EDTA a 17% (Biodinâmica) e novamente NaOCl a 6% (Asfer), renovando 1 ml da solução em cada canal após a PUI, por três vezes. Esse procedimento é chamado de protocolo de Van Der Sluis (2007).



Figura 4: PUI com inserto TU 12 e irrigação.

O canal foi seco com o auxílio de cones de papel absorvente (MK Life) e preenchido com azul de metileno a 0,05% (Evilux) por 5 minutos. Passado este tempo foi realizada a Terapia Foto Dinâmica (PDT), utilizando o aparelho a *Laser Therapy* XT (MMO) (Figura 5) com uma fibra ótica medindo 24 mm, no CT (Comprimento de trabalho) (Figura 6).



Figura 5: *Laser Therapy* XT (MMO).



Figura 6: *Laser Therapy* XT (MMO) em uso.

Utilizou-se 5 mL de NaOCl a 6% (Asfer) em uma irrigação final, para remoção do azul de metileno (Evilux) (Figura 7) que não foi sensibilizado pelo Laser. O canal foi seco novamente (Figura 8) com cones de papel absorventes (MK Life) e utilizando uma broca Lentulo (Maillefer) foi preenchido com a pasta Sealer Plus (MK Life), obturado com um cone de guta percha (Figura 9) (Dia Dent) e termoplastificado com Guta-Condensor (Maillefer).

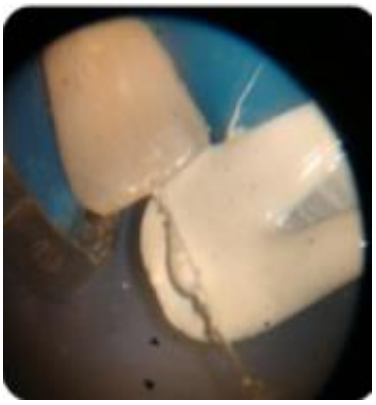

Figura 7: Irrigação Final para remoção do azul de metileno.



Figura 8: Canal seco novamente com cones de papel absorvente.



Figura 9: Obturação com um cone de guta.

Após nove meses foi realizada a proservação por meio da radiografia periapical (Figura 10), e observou-se uma regeneração óssea no periodonto apical. Clinicamente o paciente não apresentava dor aos testes de percussão vertical e horizontal e a palpação, mostrando assim, indícios de cura.



Figura 10: Raio X Peripical após 9 meses de proservacão.

4. DISCUSSÃO

A eliminação da microflora patológica do sistema radicular é um dos objetivos principais dentro do tratamento endodôntico. Porém, quando ocorre uma desinfecção realizada de maneira inadequada do sistema de canais radiculares pode resultar em insucesso do tratamento e nem sempre as técnicas convencionais de tratamento do canal radicular permitem esta desinfecção. (Braitt, *et al.*, 2013) Em adição, Ahangari; Asnaashari; Tabatabaei (2017) afirmaram que a infecção microbiana desempenha um papel fundamental no desenvolvimento de lesões periapicais.

Da mesma forma, no presente caso clínico, a presença de micro-organismos pode ter resultado em lesão periapical, visto que havia obturação endodôntica deficiente.

Alfenas (2011) afirma que a PDT unida ao tratamento endodôntico convencional, tende a ser uma ferramenta útil na redução microbiana intracanal, obtendo a vantagem de ser seletiva, de aplicação fácil e não promover a resistência bacteriana.

Contudo, no estudo in vitro, realizado por Castro *et al*. (2006), a PDT apenas reduziu o número de bactérias em culturas de *Enterococcus faecalis* e concluiu que o hipoclorito de sódio 1% se mostrou eficaz na eliminação dos microorganismos. Entretanto, na execução deste caso clínico optou-se pela utilização da PDT como coadjuvante ao tratamento endodôntico convencional, por se tratar de uma infecção refratária com lesão periapical.

No estudo in vivo, feito por Braitt *et al.* (2013), avaliando a eficácia do uso da terapia fotodinâmica (PDT) após limpeza e modelagem do canal radicular, não houve diferença estatística relevante entre os dois grupos. Porém, diante das vantagens citadas por Alfenas (2011), o mesmo é considerado seguro, fácil de ser manipulado e com boa aceitação pelo paciente, o que justifica o uso do PDT neste caso clínico, visto que o profissional já possuía o aparelho de laser, já que a única desvantagem do uso da PDT seria a aquisição do aparelho.

5. CONCLUSÃO

Conclui-se que nesse caso clínico que, o retratamento endodôntico com utilização do PDT, obteve sucesso clínico e radiográfico após 9 meses de proservação.

REFERÊNCIAS

AHANGARI Z, MOJTAHED BIDABADI M, ASNAASHARI M, RAHMATI A, TABATABAEI FS. **Comparison of the Antimicrobial Efficacy of Calcium Hydroxide and Photodynamic Therapy Against Enterococcus faecalis and Candida albicans in Teeth With Periapical Lesions**; An In Vivo Study. J Lasers Med Sci. 2017;8(2):72–8.

ALFENAS CF, SANTOS MFL, TAKEHARA GNM, PAULA MVQ de. T**erapia fotodinâmica na redução de micro-organismos no sistema de canais radiculares**. Revistas. 7 de julho de 2011;68(1):68.

ALLAKER RP, **The Use of Nanoparticles to Control Oral Biofilm Formation**. J Dent Res. 2010 Aug 25. http://jdr.sagepub.com/content/early/2010/08/14/0022034510377794.

AMARAL. RODRIGO R. **Efeito da Terapia Fotodinâmica em canais radiculares contaminados com *Enterococcus faecalis* [dissertação]**. Belo Horizonte (MG): Pontifícia Universidade Católica de Minas Gerais; 2009.

BRAITT AH, MURTA HP, RODRIGUES EA, BUENO CES. **Evaluation of the effectiveness of the use of photodynamic therapy (PDT) after cleaning and shap- ing the root canal**: An in vivo study. Dental Press Endod. 2013 May-Aug;3(2):41-5.

CASTRO MR, BRASIL CO, KHOURI S., ARISAWA EAL. **Avaliação in vitro do efeito da terapia fotodinâmica em suspensão de Enterococcus faecalis**. X Encontro latino americano de iniciação científica e VI Encontro latino americano de pós graduação. Universidade do Vale do Paraíba. 2006.

EDUARDO. CP; SILVA MSB; RAMALHO KM; LEE EMR; ARANHA ACC. **A terapia fotodinâmica com benefício complementar na clínica odontológica.** Rev. Assoc. Paul. Cir. Dent. Vol 69 nº3. São Paulo Jul.set.2015.

GARCEZ AS. **Laser em baixa intensidade associado à fotossensibilizador para redução bacteriana intracanal comparado ao controle químico [dissertação].** São Paulo (SP): Universidade de São Paulo; 2003.

GOMES, B.P.F.A. **Endodontia. Microroganismos: quais são, onde estão, que danos causam?** In: Endodontia: Trauma. São Paulo: Artes Médicas, 2002. Cap. 5, p.77-97.

SCHILDER H. **Cleaning and shaping the root canal**. Dent Clin North Am. 1974; 18 (2): 269-96.

SUNDQVIST. G, Figdor D, Persson S, Sjogren U**. Microbiology analyses od teeth with endodontic treatment and the outcomes od conservatite retreatment.** Oral Surg Oral Med Oral Pathol Oral Radiol Endod. 1998; 85 (1): 86-93.