FACULDADE SETE LAGOAS - FACSETE

NAYARA SANTOS CAETANO

TERAPIA ENDODÔNTICA CONVENCIONAL ASSOCIADA A TERAPIA CIRÚRGICA NO TRATAMENTO DE *DENS IN DENTE*: RELATO DE CASO

Guarulhos

2024

Nayara Santos Caetano

TERAPIA ENDODÔNTICA CONVENCIONAL ASSOCIADA A TERAPIA CIRÚRGICA NO TRATAMENTO DE *DENS IN DENTE*: RELATO DE CASO

.

Monografia apresentada ao Programa De Pós-Graduação em Odontologia da Faculdade Sete Lagoas – FACSETE, como requisito parcial para obtenção do título de especialista em endodontia.
Orientador: Prof. Esp. Fabiano Yun Su Lee

Guarulhos

2024

AGRADECIMENTOS

Agradeço primeiramente e eternamente à Deus por me proteger e iluminar os caminhos que me trouxeram até aqui. Ao professor e orientador Fabiano Yun Su Lee, pela dedicação aos alunos e à docência e ao dom de transmitir seu conhecimento. Ao professor Diego Vilela por confiar no meu potencial e no meu trabalho. Ao professor Daniel Sato, por todos os conselhos e pela grande ajuda na conclusão deste caso clínico, do qual sem ela, este trabalho não existiria. A todos os professores, obrigada por inspirarem e guiarem meu aprendizado e pela grande e inesquecível contribuição na minha formação acadêmica e profissional.

Agradeço imensamente meus pais por me ensinarem que o verdadeiro sucesso se alcança através do estudo.

Guarulhos

2024

RESUMO

O *dens in dente* ou *dens invaginatus*, é uma anomalia que se desenvolve na formação do germe dentário ainda na fase intrauterina e é caracterizado por uma invaginação revestida com esmalte que pode se estender até a câmara pulpar, ou em casos mais extremos, até o ápice. Essa alteração foi abordada neste trabalho e foi detectada no paciente do caso mediante avaliação clínica e radiológica, enquanto o planejamento foi realizado mediante avaliação tomográfica. O caso foi viabilizado em três sessões, tendo sido empregado o ultrassom e insertos para limpeza da região afetada, bem como duas trocas de medicação intracanal à base de hidróxido de cálcio, a realização da obturação utilizando a técnica de McSpadden até o limite da lesão e, finalizando o tratamento com uma cirurgia parendodôntica para retropreparo e retrobturação com MTA Repair. O objetivo deste trabalho é apresentar os desafios na desinfecção do sistema de canais radiculares em um elemento portador de *dens in dente*, devido sua anatomia interna de alta complexidade. Entende-se que para a abordagem dos casos de *dens in dente*, o profissional necessita ter conhecimento sobre diagnóstico, anatomia interna, interpretação radiográfica e tomográfica, e conhecimento das diversas possibilidades de intervenção clínica de acordo com cada caso.

Palavras-chaves: dens in dente; dens invaginatus; anomalia dentária; anatomia interna.

ABSTRACT

The *dens in dente*, or *dens invaginatus*, is an anomaly that develops in the formation of the tooth germ, still in the intrauterine phase, and is characterized by an invagination lined with enamel that can extend into the pulp chamber, or in more extreme cases, to the apex. This alteration was addressed in this study and was detected in the patient's case through clinical and radiological evaluation, while the planning was carried out through tomographic evaluation. The case was managed in three sessions, employing ultrasound and inserts for cleaning the affected area, as well as two changes of intracanal medication based on calcium hydroxide, performing obturation using the McSpadden technique up to the lesion limit, and concluding the treatment with an endodontic surgery for retro-preparation and retro-filling with MTA Repair. The objective of this work is to present the challenges in disinfecting the root canal system in a tooth affected by *dens in dente*, due to its highly complex internal anatomy. It is understood that to approach cases of *dens in dente*, the professional needs to have knowledge about diagnosis, internal anatomy, radiographic and tomographic interpretation, and knowledge of the various clinical intervention possibilities according to each case.

Keywords: dens in dente; dens invaginatus; dental anomaly; internal anatomy.

SUMÁRIO

1. INTRODUÇÃO.....5
2.OBJETIVO.....7
3.RELATO DE CASO CLÍNICO.....8
4.DISCUSSÃO.....21
5.CONSIDERAÇÕES FINAIS.....23
6.REFERÊNCIAS BIBLIOGRÁFICAS.....24

1. INTRODUÇÃO

O termo *dens in dente*, assim como o termo *dens invaginatus*, é utilizado para definir um defeito na formação dentária resultante da invaginação dos tecidos coronários antes da calcificação tecidual. No aspecto radiográfico, o esmalte aparece bem delineado, o que nos dá a impressão de “um pequeno dente dentro de outro”. (KULID, WELLER, 1989; COSTA *et al*., 1990; CRINCOLI *et al*., 2010).

Essa variação é clinicamente relevante, pois bactérias da cavidade oral podem se propagar dentro dessas malformações, levando ao desenvolvimento de cárie precoce e, consequentemente, necrose pulpar (GENARO *et al*, 2021).

A etiologia da malformação do *dens in dente* é controversa e ainda permanece pouco clara. Embora existam algumas evidências de que pode ser de origem genética (ISHIDA *et al*., 2016; RANGANATHAN *et al*., 2016), acredita-se que alguns fatores decorrentes de forças externas sobre o germe dentário durante o desenvolvimento, como um germe dentário adjacente, trauma e infecção são possíveis causas etiológicas do *dens in dente* (GENARO *et al*., 2021).

O *dens in dente*, por apresentar uma invaginação, faz com que o dente se torne mais suscetível à lesão de cárie e alterações pulpares. Muitas vezes, a contaminação da polpa ocorre até mesmo sem haver comunicação direta do meio bucal. As bactérias e seus produtos passam por pequenas fendas ou canais que existem na porção que separa a polpa da invaginação (CRINCOLI *et al*., 2010). Uma infecção nesses sistemas de canais pode originar a formação de lesões periapicais crônicas (ISHIDA *et al*., 2016).

A prevalência de casos de *dens in dente* varia dentre 0,03 a 10% na população em geral, pode ocorrer tanto na dentição decídua quanto permanente, sendo mais prevalente em dentes incisivos laterais e centrais, seguidos dos pré-molares e em poucos casos, em molares. Em dentes superiores são geralmente de forma e tamanho normais, em outras áreas da boca, contudo, o distúrbio pode apresentar uma aparência anômala (NARBIR, SEEMA, 2012; HARTSFIELD JUNIOR, CAMERON; 2016).

Geralmente, a ocorrência de *dens in dente* é bilateral, mas não necessariamente simétrica (CRAWFORD, ALDRED, 2007; KIRZIOGLU, CEYHAN; 2009). Há casos relatados de associação com outras anomalias como microdontia, taurodontismo, dentes supranumerários e geminação. (TAVANO *et al*., 1993).

Dens in dente em seres humanos foi descrito pela primeira vez por Ploquet em 1794 e diferentes classificações foram propostas para avaliar as características e estabelecer diretrizes de manejo dos diferentes tipos de *dens in dente*, porém a mais utilizada até hoje foi descrita por Oehlers em 1957 (Figura 1):

Tipo I - A invaginação é limitada da coroa até a junção amelocementária.

Tipo II - A invaginação se estende até a raiz além da junção amelo-cementária, sem comunicação com a polpa dentária.

Tipo IIIa - A invaginação se estende até a raiz e se comunica lateralmente através de um pseudoforame com o ligamento periodontal sem comunicação pulpar.

Tipo IIIb - A invaginação se estende até a raiz e se comunica apicalmente através de um pseudoforame com o ligamento periodontal, sem comunicação pulpar.

Figura 1 – Classificação de Oehlers.

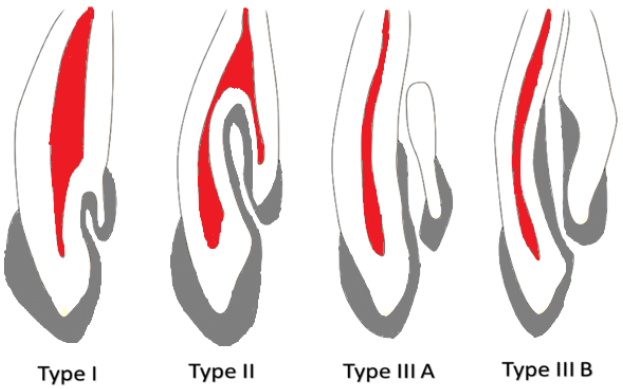

Fonte: researchgate.net

As formas mais leves (tipo I e II de Oehlers) têm ocorrência mais frequente, enquanto a forma severa (tipo III de Oehlers) é rara (KIRZIOGLU, CEYHAN, 2009). Geralmente, os homens são mais atingidos que as mulheres numa proporção de 2:1 e esta anomalia pode variar nos diferentes grupos raciais, sendo os chineses os mais atingidos (CRAWFORD, ALDRED; 2007).

Diante do exposto, o presente trabalho apresentará um caso clínico de paciente portador de *dens in dente* tipo II no elemento 22, com o diagnóstico de periodontite apical crônica, e posterior reabilitação estética com resina composta.

2. OBJETIVO

O objetivo deste trabalho é apresentar os desafios na desinfecção do sistema de canais radiculares em um incisivo lateral superior esquerdo portador de *dens in dente*, devido sua anatomia interna de alta complexidade.

3. RELATO DE CASO CLÍNICO

O paciente J.S.A.S, de 41 anos, do sexo masculino, sem restrições ou doenças sistêmicas relatadas, compareceu à clínica de Pós-Graduação em Endodontia do Grupo ADOCI/FACSETE, localizada em Guarulhos - São Paulo em 27 de novembro de 2023. O encaminhamento foi para avaliação de um possível tratamento endodôntico do dente 22. A principal queixa do paciente era desconforto ao morder e a presença intermitente de uma bolinha na gengiva.

Durante a avaliação radiográfica periapical (Figura 2), identificou-se uma lesão periapical no dente 22, bem como a formação característica de um *dens in dente*. Os testes clínicos subsequentes incluíram um teste térmico com frio, o qual confirmou a necrose pulpar. Observou-se mobilidade de grau I, possivelmente devido à perda óssea horizontal e a presença de uma fístula. O paciente também relatou dor durante o teste de percussão vertical. Tanto os testes de percussão horizontal quanto a palpação apical apresentaram resultados negativos. Não foram observadas alterações no exame extraoral.

Figura 2 – Radiografia periapical inicial.



Fonte: Arquivo pessoal

Na primeira sessão, procedeu-se à cirurgia de acesso (Figura 3), odontometria (Figuras 4 e 5), penetração desinfectante e inserção de medicação intracanal (Figura 6). Realizou-se anestesia pela técnica infiltrativa vestibular com complemento na papila com articaína 4% contendo epinefrina 1:200.000 (DFL, Rio de Janeiro – RJ – Brasil). O isolamento absoluto foi efetuado utilizando grampo número 210 (Golgran, São Caetano do Sul – SP – Brasil) e lençol de borracha da marca Madeitex (Santa Branca – SP – Brasil). A cirurgia de acesso foi realizada com broca diamantada 1014HL (KG Sorensen, Espírito Santo – ES – Brasil). Na odontometria foi utilizado o localizador foraminal Finepex Link (Schuster, Santa Maria – RS – Brasil) e o comprimento real de trabalho (CRT) foi confirmado por meio de radiografia periapical, utilizando limas manuais K (Maillefer, Tulsa – Oklahoma – USA) #20 no conduto invaginado e #25 no conduto principal. O CRT estabelecido foi de 14mm e 19mm respectivamente.

A instrumentação reciprocante foi executada até a lima 50.05 V-File (TDK-A, São Paulo – SP – Brasil) e complementada com instrumentação manual com lima K #60 (Maillefer, Tulsa – Oklahoma – USA). A substância química irrigadora foi ativada com o inserto ultrassônico E1 Irrisonic (Helse Ultrassonic, São Paulo – SP – Brasil), seguindo uma sequência de três ciclos de 20 segundos com Hipoclorito de Sódio 2,5% (NaOCl – Asfer, São Caetano do Sul – SP- Brasil), três ciclos de 20 segundos com EDTA-T a 17% (Farmácia Fórmula e Ação – São Paulo – SP - Brasil), e novamente NaOCl a 2,5%. Posteriormente, os condutos radiculares foram secos com cones de papel absorvente, medicados com Ultracal Xs (Ultradent, Indaiatuba – SP - Brasil) e restaurados provisoriamente com resina composta charisma A3,5 (Kulzer, São Paulo – SP - Brasil).

Após o período de férias de fim de ano, o paciente retornou no dia 5 de fevereiro de 2024 para acompanhamento e o agendamento de uma cirurgia parendodôntica para retropreparo e retrobturação com MTA Repair HP (Angelus, Londrina – PR – Brasil).

Figura 3 – Cirurgia de acesso.

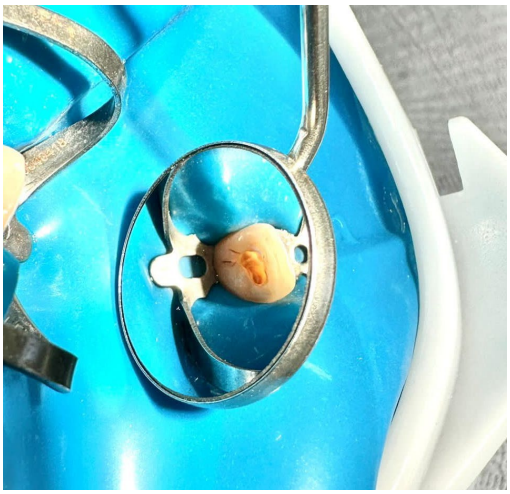

Fonte: Arquivo pessoal

Figura 4 – Radiografia periapical confirmando odontometria (14mm e 19mm)

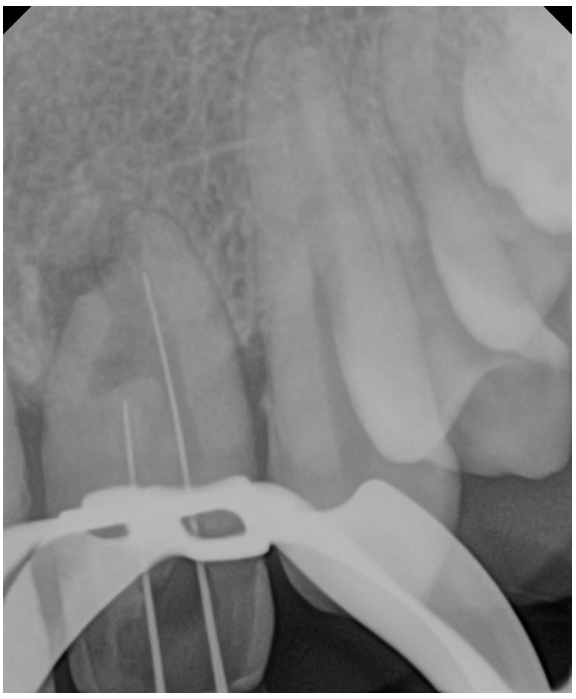

Fonte: Arquivo pessoal

Figura 5 – Limas manuais K #20 e #25 em posição para confirmação de odontometria.

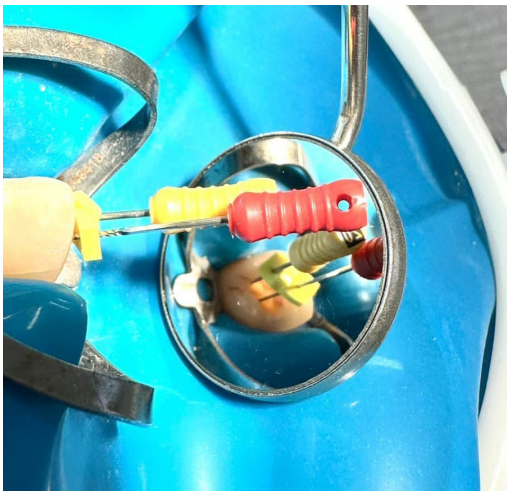

Fonte: Arquivo pessoal

Figura 6 – Medicação intracanal com Ultracal Xs HP (Angelus).



Fonte: Arquivo pessoal

Figura 7 – Retorno após 70 dias com medicação intracanal Ultracal Xs HP (Angelus).



Fonte: Arquivo pessoal

Ao exame clínico e radiográfico observou-se uma melhora significativa com a regressão da fístula e redução da rarefação periapical (Figura 7). Foi realizado, mais uma vez, o protocolo de agitação da substância química irrigadora NaOCl 2,5% (Asfer, São Caetano do Sul – SP- Brasil), além da troca da medicação intracanal, onde o Ultracal Xs foi substituído pelo Bio C Temp (Angelus, Indaiatuba – SP - Brasil), devido à sua maior fluidez, permitindo assim melhor alcance no terço apical anteriormente não preenchido em sua totalidade pelo Ultracal Xs (Ultradent, Indaiatuba – SP - Brasil) (Figura 8). Solicitou-se também uma tomografia computadorizada cone beam do dente 22 para um estudo anatômico detalhado e planejamento cirúrgico (Figuras 9, 10, 11, 12), onde se constatou que o canal invaginado não apresenta comunicação com o canal principal.

Figura 8 – Medicação intracanal Bio C Temp (Angelus).

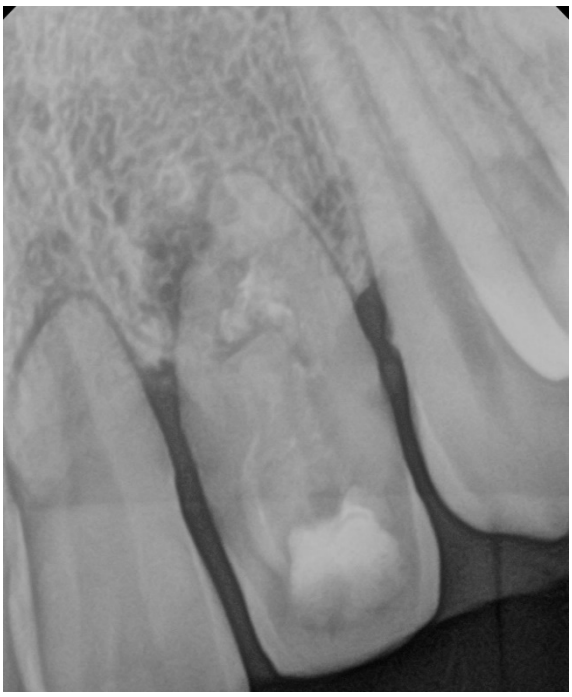

Fonte: Arquivo pessoal

Figura 9 – Corte Coronal.



Fonte: Arquivo pessoal

Figura 10 – Corte Axial.

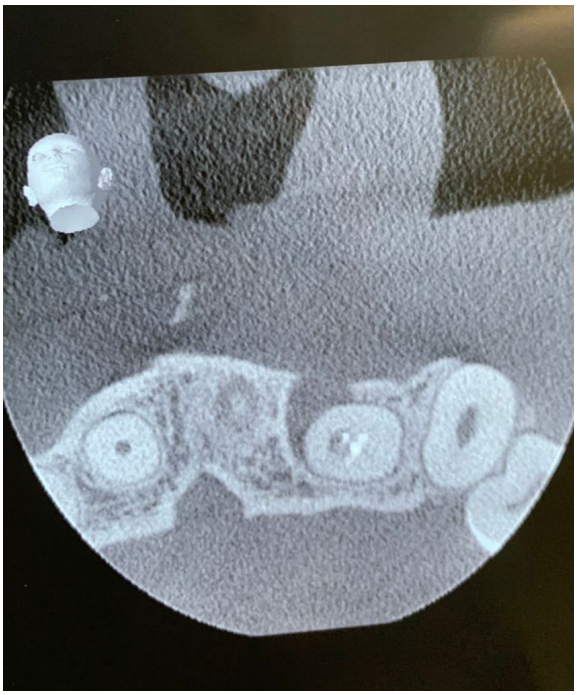

Fonte: Arquivo pessoal

Figura 11 – Corte Sagital.

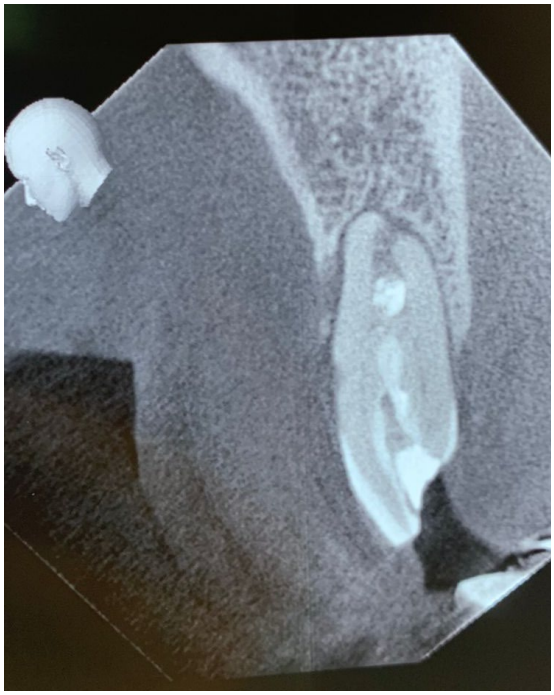

Fonte: Arquivo pessoal

Figura 12 – Reconstrução 3D.

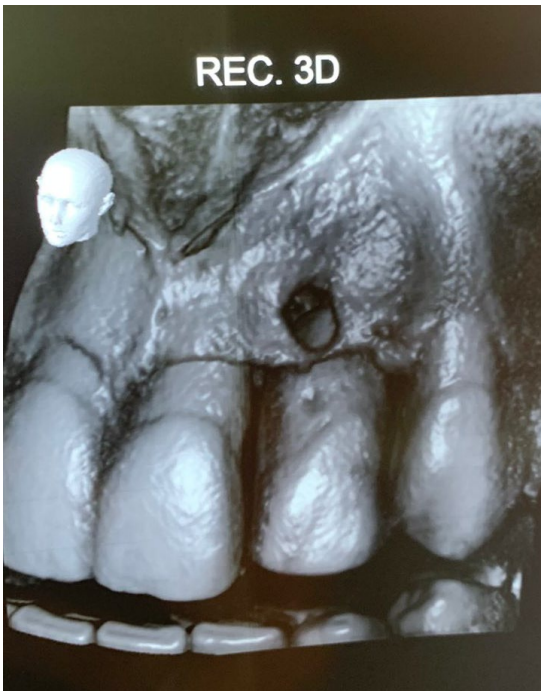

Fonte: Arquivo pessoal

Em 04 de março de 2024, o paciente retornou para a finalização do tratamento endodôntico e cirurgia parendodôntica. Inicialmente, realizou-se anestesia infiltrativa com um tubete de articaína 4% com epinefrina 1:200.000 (DFL, Rio de Janeiro – RJ – Brasil) e procedeu-se ao isolamento absoluto. A restauração provisória foi removida com auxílio de broca esférica diamantada 1014HL (KG Sorensen, Espírito Santo – ES – Brasil). A medicação intracanal foi removida com a utilização dos instrumentos reciprocantes e limas manuais previamente utilizados seguidos pela agitação da substância química irrigadora NaOCl 2,5% (Asfer, São Caetano do Sul – SP- Brasil). Após a prova dos cones (Figura 14) os condutos foram secos com cones de papel absorvente estéreis (Tanari, São Paulo – SP – Brasil) e em seguida obturados com condensador de McSpadden #50 (Maillefer, Tulsa – Oklahoma – USA) e cimento obturador MTA Fillapex (Angelus, Londrina – PR – Brasil). No conduto principal foi utilizado guta-percha 50.05 (VDW – Dentsply Sirona – São Paulo – SP – Brasil) e três gutas-percha acessórias FM (Tanari, São Paulo – SP – Brasil). Já no

conduto invaginado foi utilizado guta-percha 25.08 (VDW, Dentsply Sirona – São Paulo – SP – Brasil) e duas gutas-percha acessórias FM (Tanari, São Paulo – SP – Brasil). Posteriormente, realizou-se a blindagem da câmara pulpar. Realizado o condicionamento ácido da dentina e esmalte com ácido fosfórico fusion duralink (Angelus, Londrina – PR – Brasil), adesivo single bond universal (3M, São Paulo – SP – Brasil), resina flow A3 (3M, São Paulo – SP – Brasil) e restauração final em resina composta spectra smart A3,5 (Dentsply Sirona, São Paulo – SP – Brasil). Na fase cirúrgica, após a remoção do isolamento absoluto (Figura 13), foi aplicada anestesia infiltrativa com um tubete de articaína 4% com epinefrina 1:200.000 (DFL, Rio de Janeiro – RJ – Brasil) desde o incisivo central superior (21) até o canino (23), complementada por mais um tubete na região da papila, tanto pela face vestibular quanto pela palatina. Realizou-se uma incisão relaxante do elemento 21 ao 23 com lâmina 15C (Figura 15), seguida de curetagem do tecido de granulação e ampliação da loja cirúrgica (Figura 16) com broca esférica carbide em alta rotação, utilizando soro estéril para irrigação.

Com a ampliação da loja cirúrgica, removeu-se todo o tecido de granulação e procedeu-se ao retropreparo com ultrassom (ALT, Ribeirão Preto – SP – Brasil), utilizando o inserto P1 (Helse Ultrassonic, São Paulo – SP – Brasil), mantendo a irrigação com soro estéril (Figura 17). Finalizou-se com a retrobturação com MTA reparador (Angelus, Londrina – PR – Brasil) selando a porção apical não obturada com guta-percha via canal (Figura 18). A sutura foi realizada com fio de sutura 3-0 em seda (Ethicon, São Paulo – SP - Brasil), com pontos simples (Figura 19).

Figura 13 – Prova dos cones (principais).

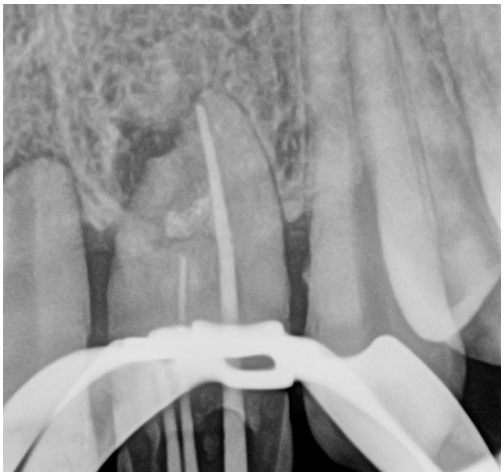

Fonte: Arquivo pessoal

Figura 14 – Aspecto inicial pré-cirúrgico.



Fonte: Arquivo pessoal

Figura 15 – Aspecto após descolamento da gengiva.



Fonte: Arquivo pessoal

Figura 16 – Aspecto após ampliação da loja cirúrgica.



Fonte: Arquivo pessoal

Figura 17 – Retropreparo com inserto ultrassônico.

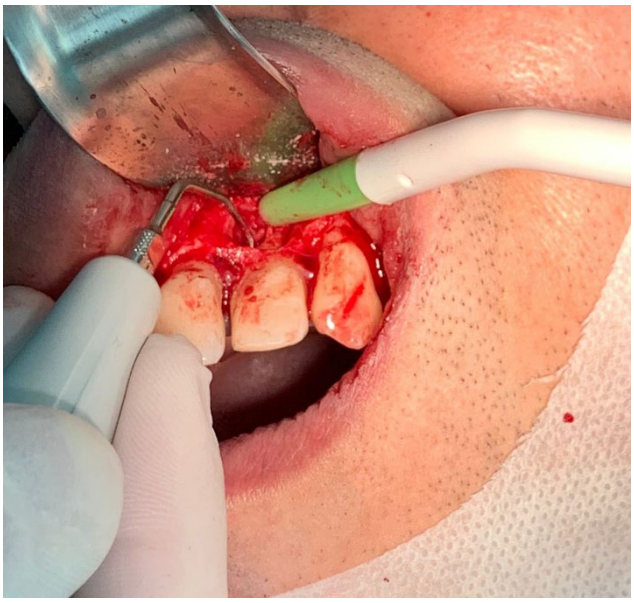

Fonte: Arquivo pessoal

Figura 18 – Aspecto após retrobturação com MTA.



Fonte: Arquivo pessoal

Figura 19 – Aspecto final após sutura.



Fonte: Arquivo pessoal

Paciente foi medicado com antibiótico derivado da penicilina, anti-inflamatório não esteroidal e analgésico antipirético e recebeu as orientações pós-cirúrgicas.

Na radiografia final (Figura 20), notamos um ótimo selamento tanto apical quanto dos canais radiculares e da porção coronária.

Figura 20 – Radiografia final.



Fonte: Arquivo pessoal

Em 20 de março de 2024, paciente retornou para remoção da sutura e controle pós-operatório, apresentando excelente recuperação, e retornará em 6 meses para proservação.

4. DISCUSSÃO

O tratamento endodôntico do *dens in dente* é um desafio devido à complexidade da anatomia do canal radicular dos dentes afetados.

A revisão de literatura mostra que a extração de dentes com invaginação foi a terapia mais comum até a década de 1970. Grossman (1974) e Creaven (1975) foram os primeiros a descrever o tratamento do canal radicular da invaginação.

De acordo Narbir & Seema (2012) em alguns casos, o aparelho de ultrassom pode ser utilizado para a remoção completa da invaginação, a fim de facilitar o procedimento, porém neste caso clínico, optamos por conservar o máximo de estrutura dentária possível, a fim de não comprometer a função e resistência do elemento dentário.

Atualmente o tratamento endodôntico não-cirúrgico deve ser a primeira opção, independentemente do tamanho da lesão periapical (KHARANGATE *et al*., 2015). Entretanto, em nosso caso, não acreditamos que haveria êxito na realização somente do tratamento não-cirúrgico, devido obstáculos encontrados na anatomia interna.

Pode-se afirmar que o que define a escolha da abordagem clínica em casos de *dens in dente*, é o sistema de canais radiculares, e não a extensão da lesão perirradicular.

Oliveira *et al*., (2017) abordaram um caso clínico de *dens in dente* do tipo III em um dente incisivo lateral superior que respondeu de forma negativa à terapia endodôntica usual, sendo então submetido a uma terapia complementar por meio da cirurgia parendodôntica para obturação simultânea dos canais radiculares e posterior restauração da coroa com resina composta. De acordo com os autores, a cirurgia parendodôntica é uma opção viável em casos de insucesso clínico com *dens in dente*.

Vier-Pelisser *et al*., (2014) apresentaram um caso raro de segundo pré-molar mandibular direito com *dens invaginatus* tipo III associado a uma lesão sinusal e periapical. Entretanto, não foi possível o tratamento endodôntico convencional devido ao risco de perfuração com as brocas, devido a isso, autores optaram pela combinação de procedimentos não cirúrgicos e endodônticos. Portanto, para este caso, o MTA foi empregado como material de preenchimento posterior após o acesso cirúrgico, almejando maior capacidade de vedação e estimulação de regeneração apical, assim como utilizado neste relato de caso.

Kharangate *et al*., (2015) utilizou o hidróxido de cálcio para desinfecção dos canais em um caso de *dens invaginatus* (tipo II) associado a uma lesão periapical nos segundos pré-molares. E para o selamento apical das raízes imaturas os autores utilizaram o MTA a fim de aumentar a resistência à fratura.

O hidróxido de cálcio é a medicação intracanal mais utilizada devido suas propriedades antimicrobianas e biocompatibilidade e a técnica de obturação dos canais mais relatada na literatura foi a termoplastificada, sendo seu uso justificado pelo escoamento da guta-percha plastificada para o interior dos locais de difícil acesso (SOUZA; BRAMANTE, 1998). Deste modo, empregamos ambas as técnicas, exercendo uma odontologia baseada nas mais confiáveis evidências a fim de alcançar o “padrão ouro” na associação da desinfecção, preenchimento e vedamento do complexo radicular e coronário, aumentando significantemente as chances de sucesso em nossa terapia endodôntica integrada convencional e cirúrgica.

5. CONSIDERAÇÕES FINAIS

Entende-se que para a abordagem dos casos de *dens in dente*, o profissional necessita ter conhecimento sobre diagnóstico, anatomia interna, interpretação radiográfica e tomográfica, e conhecimento das diversas possibilidades de intervenções clínicas. Consideramos antecipadamente este caso um sucesso pois atingimos nosso objetivo inicial, porém a proservação será essencial para observar a regressão da lesão periapical como resultado da correta desinfecção e selamento dos condutos, além de verificar a durabilidade e resistência da técnica restauradora aplicada.

REFERÊNCIAS BIBLIOGRÁFICAS

Costa WF, Sousa Neto MD, Pécora JD. Upper molar dens in dente. Case report. Braz Dent J 1990; 1(1): 45-9. Crawford PJM, Aldred M.

Crawford PJM, Aldred MJ.Anomalias da erupção e formação dentária. In: Welbury R, Duggal M, Hosey MT. Odontopediatria. 3. ed. Rio de Janeiro: Guanabara Koogan, 2007. 293-316

Crincoli V, Di Bisceglie MB, Scivetti M, Favia A, Di Comite M. Dens invaginatus: a qualitative-quantitative analysis. Case report of an upper second molar. Ultrastruct Pathol 2010; 34(1):7-15.

Genaro, L.E.;et al. Analysis of the Association of Foramen Cecum and Dens in Dente in Maxillary Lateral Incisor. Eur J Dent. 2021 May;15(2):242-246. doi: 10.1055/s-0040-1717157.

Hartsfield Jr, J.K.; Cameron, A.C. Acquired and developmental disturbances of the teeth and associated oral structures. In: DEAN, J. McDonald and Avery's Dentistry for the Child and Adolescent. 10 ed. Riverport Lane: Elsevier, 2016. p. 39-79.

Ishida, A. L. et al. Treatment of extensive cystic lesion in the maxilla associated with dens in dente. Brazilian Dental Science, v. 19, n. 3, p. 117-123, 2016.

Kharangate, N.; Figueiredo, N.R.; Fernandes, M.; Lambor, R.Bilateral dens invaginatus in the mandibular premolars – Diagnosis and treatment. Contemp Clin Dent, v. 6, n. 3, p. 428-431, 2015.

Kirzioglu Z, Ceyhan D. The prevalence of anterior teeth wuth dens invaginatus in the western Mediterranean region of Turkey. Int Endod J 2009; 42(8):727-34.

Kulid JC, Weller RN. Treatment considerations in dens invaginatus. J Endod 1989; 15(8):381–4.

Narbir, T.; Seema, T. Dens Invaginatus (tooth within tooth). a review of the literature and diagnostic and management guidelines for practicing dentists. Ind J Dent Scienc, v. 3, n.4, p. 111- 116, 2012.

Oliveira, G.; Fernanda, L.; Lucena, M.G.; Ferreira, O.; Ferreira, R.; Vebber, V.S. Dens in Dente tipo III: Relato de caso. RvAcBO, v. 26, n. 1, p. 6-8, 2017.

Oehlers FA. Dens invaginatus (dilated composite odontome). I. Variations of the invagination process and associated anterior crown forms. Oral Surg Oral Med Oral Pathol. 1957 Nov;10(11):1204-18.

Ranganathan, J.; Sundaresan, M. K. R.; Ramasamy, R. Management of Oehler's type III Dens Invaginatus using cone beam computed tomography. Case Reports in Dentistry, v. 2016, n. 6, p. 1-6, 2016.

Souza, S. M. G.; Tavano, S. M.; Bramante, C. M. Unusual case of bilateral talon cusp associated with dens invaginatus. International Endodontic Journal, v. 32, n. 6, p. 494-498, 1999.

Tavano SM, De Sousa SM, Bramante CM. Dens invaginatus in first mandibulars premolars. Endod Dent Traumatol 1994; 10(1):27-9.

Vier-Pelisser, F.V.; Morgental, R.D.; Fritscher, G.; Ghisi, A.C.; Borba, M.G.; SCARPARO, R. K. Management of Type III Dens Invaginatus in a Mandibular Premolar: A Case Report. Braz. Dent. J, v. 25, n. 1, p. 73-78, 2014.