INSTITUTO PÓS SAÚDE
FACULDADE SETE LAGOAS
CURSO DE PÓS GRADUAÇÃO EM ENDODONTIA

ANTONIO VICTOR FONSECA BORBA LIMA

TRATAMENTO DE DENTE TRAUMATIZADO COM RIZOGÊNESE INCOMPLETA:

Um relato de caso.

São Luís
2020

ANTONIO VICTOR FONSECA BORBA LIMA

TRATAMENTO DE DENTE TRAUMATIZADO COM RIZOGÊNESE INCOMPLETA:

Um relato de caso.

Artigo apresentado à coordenação do curso de Pós-Graduação em Endodontia do Instituto Pós Saúde para a obtenção do título de especialista em Endodontia.

Orientador: Profº Dr. Alex Sandro Mendonça Leal.

São Luís

2020

ANTONIO VICTOR FONSECA BORBA LIMA

TRATAMENTO DE DENTE TRAUMATIZADO COM RIZOGÊNESE INCOMPLETA:

Um relato de caso.

Artigo apresentado à coordenação do curso de Pós-Graduação em Endodontia do Instituto Pós Saúde para a obtenção do título de especialista em Endodontia.

Aprovado em: / /

BANCA EXAMINADORA

_____

Profº Dr. Alex Sandro Mendonça Leal
Doutor em Endodontia (UNESA-RJ)
Mestre em Odontologia (UFMA-MA)
Especialista em Endodontia (ABO-MA)
Instituto Pós Saúde

_____

1º EXAMINADOR
Instituto Pós Saúde

_____

2º EXAMINADOR
Instituto Pós Saúde

RESUMO

Dentes com rizogênese incompleta apresentam canal radicular amplo, paredes delgadas e divergentes na região apical, o que dificulta o tratamento endodôntico, pois, além do risco de fratura, existe a possibilidade de extravasamento do material obturador para os tecidos periapicais. O presente estudo mostra um relato de caso clínico que se utilizou a técnica endodôntica convencional e emprego de cimento biomecânico, no incisivo central superior que apresentava rizogênese incompleta, acometido por trauma. Após o exame radiográfico periapical, constatou-se tratamento endodôntico com falhas na obturação e área radiolúcida na região perirradicular, além de rizogênese incompleta. Desta forma, houve indicação de retratamento endodôntico do elemento dental. Depois da abertura coronária, remoção do material obturador e preparo biomecânico, foi colocado a pasta Calen/PMCC (SSWHITE, Rio de Janeiro, Brasil) por três meses, com trocas a cada 30 dias, visando combater a infecção. Após este período, o canal radicular foi obturado com a técnica de condensação lateral ativa, utilizando cone de guta-percha invertido (Dentsply, Maillefer, Petropólis, Rio de Janeiro, Brasil) e cimento biocerâmico BIO-C Sealer (Angelus, Londrina, Paraná, Brasil). A Paciente foi orientada a retornar após 6 meses da conclusão do tratamento. Por fim, concluiu-se que o hidróxido de cálcio é a medicação intra-canal mais indicada para os casos de rizogênese incompleta, pela sua ação antibacteriana e indução de mineralização porém o tempo para a conclusão do caso torna-se um empecilho, pois pode levara a perda da restauração, fratura do elemento dental e a desmotivação do paciente em concluir o caso. Então, a utilização do cimento biocerâmico para este fim, além das propriedades biológicas conhecidas, reduz substancialmente o tempo para o fechamento radicular, tornando mais uma opção de tratamento nesses casos.

Descritores: Regeneração. Endodontia. Ápice dentário.

ABSTRACT

Teeth with incomplete rhizogenesis have a broad root canal, thin and divergent walls in the apical region, which makes endodontic treatment difficult, since, in addition to the risk of fracture, there is the possibility of leakage of the obturator material into the periapical tissues. The present study shows a clinical case report that used the conventional endodontic technique and the use of biomechanical cement, in the upper central inicisor that presented incomplete rhizogenesis, affected by trauma. After the periapical radiographic examination, an endodontic treatment was found with gaps in the filling and radiolucent area in the periradicular region, in addition to incomplete rhizogenesis. Thus, there was an indication for endodontic retreatment of the dental element. After the coronary opening, removal of the filling material and biomechanical preparation, the Calen/PMCC (SSWHITE, Rio de Janeiro, Brazil) was placed for three months, with changes every 30 days, in order to fight the infection. After this period, the root canal was filled with the active lateral condensation technique, using an inverted gutta-percha (Dentsply, Maillefer, Petropólis, Rio de Janeiro, Brazil) and BIO-C Sealer bioceramic cement (Angelus, Londrina, Paraná, Brazil). The patient was instructed to return 6 months after completion of treatment. Finally, it was concluded that calcium hydroxide is the most suitable intra-channel medication for cases of incomplete rhizogenesis, due to its antibacterial action and indiction of mineralization. However, the time for the conclusion of the case becomes an obstacle, as it can it would lead to the loss of the restoration, fracture of the dental element and the demotivation of the patient to conclude the case. So, the use of bioceramic cement for this purpose, in addition to the known biological properties, substantially reduces the time for root closure, making it another treatment option in these cases.

Keywords: Regeneration. Endodontics. Tooth apex.

SUMÁRIO

1 INTRODUÇÃO 6
2 RELATO DE CASO 7
3 DISCUSSÃO 9
4 CONCLUSÃO 12
REFERÊNCIAS 14

1 INTRODUÇÃO

A rizogênese incompleta é representada histologicamente por um ápice radicular sem dentina apical revestida por cemento e, radiograficamente, observa-se uma raiz que não atingiu o estágio 10 de Nolla, no qual há a formação completa do ápice (TOLEDO *et al*., 2010). Um dente nestas condições apresenta um canal radicular amplo, paredes delgadas e divergentes no sentido apical (CENTENARO *et al*., 2014; FERNANDES *et al*., 2015). O tratamento endodôntico em dentes com estas características é difícil e desafiador, pois o enfraquecimento das paredes torna-se óbvio, além da possibilidade de extravasamento de material obturador para os tecidos perirradiculares (WIGLER *et al*., 2013).

A apicificação é uma alternativa de tratamento, com indução da formação completa da raiz pela deposição de tecido duro mineralizado, com sucessivas trocas de medicação intracanal, em dentes com vitalidade pulpar. (VALE e SILVA, 2011). Entretanto, para se alcançar o objetivo, um longo tempo será necessário, com maior possibilidade de desistência do paciente, perda da restauração provisória, além de fratura do elemento dental (CENTENARO *et al*., 2014).

Para os dentes com necrose pulpar, devido a impossibilidade de crescimento radicular, uma das técnicas conhecidas preconiza o fechamento do ápice radicular com materiais que apresentem pH alcalino, atividade antibacteriana, radiopacidade e biocompatibilidade, como os cimentos biocerâmicos, propícios para a formação de uma indução de fechamento apical (HAAS, 2018). Todavia, os dentes nesta situação apresentam-se frágeis, devido a impossibilidade de crescimento e fechamento apical, permanecendo propensos à fratura (CABRAL *et al*., 2016).

Desta forma, o presente estudo tem como objetivo mostrar por meio de um relato de caso clínico o tratamento endodôntico convencional com a utilização de cimento biomecânico, no incisivo central superior com rizogênese incompleta, acometido por trauma.

2 RELATO DE CASO

Paciente GKAS, gênero feminino, 36 anos de idade, sistemicamente saudável, professora, compareceu ao Instituto Pós Saúde se queixando de escurecimento dental. Foi relatado ainda, que quando criança, este dente havia sido acometido por trauma e como consequência, submetido a tratamento endodôntico.

Ao exame clínico intrabucal, foi observado alteração cromática do elemento dental 21 (Figura 01), ausência de sintomatologia à percussão vertical e horizontal, além de resposta negativa ao teste térmico. Após o exame radiográfico periapical, constatou-se tratamento endodôntico com falhas na obturação endodôntica e área radiolúcida na região perirradicular, além de rizogênese incompleta (Figura 02). Houve então, indicação de retratamento endodôntico do elemento dental.

Figura 01 – Elemento 21 com alteração cromática.



Fonte: Próprio autor.

Figura 02 – Radiografia inicial.



Fonte: Próprio autor

Na primeira sessão, após anestesia infiltrativa com articaína a 4% com epinefrina 1:100.000 (DFL, Taquara, Rio de Janeiro, Brasil) realizou-se o isolamento absoluto, neutralização e desobturação do canal radicular (Figura 03) e neste momento, foi observado a drenagem de secreção purulenta. Seguiu-se a neutralização do conteúdo séptico-tóxico com limas endodônticas de segunda série (Dentsply, Maillefer, Petropólis, Rio de Janeiro) e a utilização de irrigação copiosa com hipoclorito de sódio a 2,5% (ASFER, São Caetano do Sul, São Paulo, Brasil) até cessar a drenagem purulenta. Após a confirmação da odontometria, o preparo biomecânico manual iniciado, com instrumento inicial número 50 (Dentsply, Maillefer, Petropólis, Rio de Janeiro) e o instrumento final número 80 (Dentsply, Maillefer, Petropólis, Rio de Janeiro). Por fim, foi colocado medicação intracanal à base de hidróxido de cálcio (Calen / PMCC, SSWHITE, Rio de Janeiro, Brasil).

Figura 03 – Radiografia da desobturação do canal



Fonte: Próprio autor

A pasta de Calen/PMCC (SSWHITE, Rio de Janeiro, Brasil) foi utilizada por três meses sendo trocada uma vez ao mês, com irrigação copiosa de hipoclorito de sódio a 2,5% (ASFER, São Caetano do Sul, São Paulo, Brasil). Após este período, o canal radicular foi obturado com a técnica de condensação lateral ativa, utilizando cone de guta-percha (Dentsply, Maillefer, Petropólis, Rio de Janeiro, Brasil) e cimento biocerâmico BIO-C Sealer (Angelus, Londrina, Paraná, Brasil)**.** Optou-se pela técnica de obturação convencional, devido à anatomia do elemento em questão favorecer o travamento do cone de guta-percha #80 (Dentsply, Maillefer,

Petropólis, Rio de Janeiro, Brasil), que foi colocado no canal radicular na posição invertida. Isto aconteceu provavelmente em decorrência do ápice radicular encontrar-se em estágio de fechamento avançado quando da ocorrência do trauma e também o fato de proporcionar a confecção do batente apical. Por último, realizou-se uma radiografia para verificação da acomodação do material obturador (Figura 04).

Figura 04 – Radiografia final

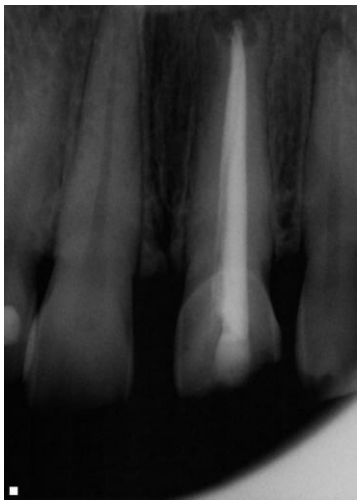

Fonte: Próprio autor

A paciente foi liberada e recomendado a retornar com 6 meses para controle do tratamento.

3 DISCUSSÃO

A rizogênese é definida como o processo de formação radicular, que necessita em torno de três a quatro anos após a sua erupção para completar seu crescimento. Ou seja, os dentes permanentes, ao erupcionarem, apresentam sua raiz incompletamente formada e, quando esse processo não se completa, por algum motivo, o elemento dentário é classificado com rizogênese incompleta (GRUNDLING *et al*., 2010; ÁVILA JÚNIOR, 2014).

A erupção e formação da raiz dos dentes permanentes são eventos que ocorrem na infância e adolescência, período onde estão susceptíveis a apresentar cárie e sofrer traumatismos dentários, e isto, pode alterar o completo desenvolvimento, comprometendo a saúde bucal e estética facial dos jovens.

Levando, assim, a necrose pulpar, cessando a formação da raiz por deposição de dentina e deixando o canal radicular amplo e com paredes delgadas (FOUAD, 2011; CABRAL *et al*., 2016; HAAS, 2018).

Após um traumatismo, a polpa dental reage com processo inflamatório, podendo ser de forma reversível ou necrose, em decorrência da inflamação irreversível. Isto vai depender da intensidade de alguns fatores, como hemorragia, intensidade e período da inflamação, além do estágio de desenvolvimento radicular. Quando a polpa necrosa antes da rizogênese completa, a formação dentinária cessa e o crescimento da raiz é interrompido, ficando um canal amplo, ápice radicular aberto e comprimento curto (MARCHESAN *et al*., 2008; FERNANDES *et al*., 2015).

A interrupção do desenvolvimento radicular ocasiona uma parada do fechamento apical, deixando as paredes radiculares finas e frágeis, sendo necessária a indução do fechamento apical por meio da apicificação, visando o selamento apical adequado em caso de indicação da terapia endodôntica. E para se este fim, os canais devem ser sanificados para o controle do conteúdo séptico tóxico do sistema de CR (MARCHESAN *et al.*, 2008; LOPES e SIQUEIRA, 2015).

Além da apicificação, atualmente tornou-se comum a realização da revascularização pulpar, onde um sangramento é induzido para completar o desenvolvimento radicular. Este protocolo de tratamento endodôntico é conservador e apresenta altas taxas de sucesso, proporcionando aumento da espessura dentinária ao mesmo tempo que promove o fechamento do forame apical. Os protocolos variam de acordo com as soluções irrigadoras e medicações intracanais empregadas, sendo realizadas geralmente em duas consultas, sendo que na primeira faz-se a descontaminação passiva do canal radicular e colocação de medicação intracanal e, na segunda, um estímulo do sangramento na região periapical para induzir a formação de um novo tecido. Por fim, o selamento com material biocompatível na porção cervical do canal, geralmente um cimento biocerâmico, para finalmente a coroa coronária ser selada permanentemente (NAGATA *et al*., 2014).

A desinfecção apresenta um rigoroso e cuidadoso protocolo, pois o canal amplo e as paredes finas deixam o dente friável e propenso à fratura durante. Com isso, é indispensável o uso de solução irrigante para desinfecção do canal radicular pela ação das suas propriedades físico-químicas. Após esse processo, é recomendada a colocação de curativo de demora, sendo o hidróxido de cálcio o

mais utilizado devido sua ação antibacteriana e pela indução de mineralização de deposição de tecido mineralizado amplamente conhecidas (LOVELACE *et al*., 2011; BARROSO *et al.*, 2017). O hidróxido de cálcio é muito utilizado como medicação intracanal, pois apresenta pH alcalino que induz a formação de tecido mineralizado e age criando um ambiente desfavorável ao crescimento bacteriano. Rezende e Rocha (2003) e Grundling *et al*. (2010), trataram dentes permanentes fraturados e com rizogênese incompleta por meio da apicificação com trocas mensais da pasta de hidróxido de cálcio. E em ambos os estudos, os autores verificaram a formação de barreira apical e possibilidade de obturação do canal radicular, confirmando a eficácia do hidróxido de cálcio. Segundo Whiterspoon *et al*. (2008), a taxa de sucesso para procedimentos de apicificação com hidróxido de cálcio é de 79% a 96%.

Diferentes veículos podem ser associados ao hidróxido de cálcio, como soro fisiológico, água, paramonoclorofenal (PMCC), entre outros, com intuito de aumentar a velocidade de dissociação iônica de íons cálcio e hidroxila e a difusão nos túbulos dentinários, além de manter o pH (12,6) e a atuação antimicrobiana efetiva por longos períodos de tempo (BARROSO *et al*., 2017).

A troca de curativo, de inicio, deve ser em intervalos pequenos, uma vez que a pasta de hidróxido de cálcio reabsorve rápido promovendo uma alcalinização inicial do meio. Porém, não existe um consenso sobre as trocas periódicas da medicação intracanal, pois com o passar do tempo a mesma perde sua capacidade indutora de calcificação, necessitando de trocas periódicas. Outros estudos afirmam que não há a necessidade de tantas trocas, pois a mesma mantém o canal radicular asséptico e a formação ocorre por conta das estruturas remanescentes da região perirradicular (ATHANASSIADIS *et al.*, 2007; BARROSO *et al.*, 2017). Em nosso estudo, as trocas foram realizadas mensalmente, e após o período de 90 dias, realizou-se a obturação do canal radicular.

Vale e Silva (2011) demonstraram um caso clínico de um tratamento endodôntico com rizogênese incompleta após trauma, que o uso de hidróxido de cálcio por sete meses, resultando em reparo ósseo e desaparecimento de abscesso. Eles usaram o hidróxido de cálcio associado primeiramente a solução salina, depois a propilenoglicol e por último a óleo de oliva. Esses por serem oleosos e viscosos, proporcionam uma ionização mais lenta da pasta e diminuição da necessidade de número de trocas. Já Barroso *et al*. (2017), utilizaram o hidróxido de cálcio

associado com glicerina e paramonoclorofenol canforado (PMCC), sendo feita apenas duas trocas de medicação. Em nosso estudo, foram realizadas três sessões com Calen/PMCC, e por fim, foi feito obturação com cimento biocerâmico e gutta percha.

O cimento BIO-C sealer é um cimento biocerâmico, que apresenta ação antibacteriana, excelente visualização radiográfica, reparação acelerada, não provoca manchamento, excelente escoamento, impede infiltração bacteriana, fácil uso e é biocompátivel, sendo indicado também para obturação de canais radiculares com rizogênese incompleta associado com cones de gutta percha (HAAS, 2018).

Este caso clínico, inicialmente, foi planejado para a realização do protocolo com fechamento apical através de cimento biocerâmico, ou seja, o selamento apical com a realização da apicificação de um elemento dental, traumatizado e com rizogênese incompleta. Entretanto, após a etapa inicial de descontaminação radicular e preparo biomecânico, observou-se que poderia ser realizada a técnica convencional de obturação endodôntica, apesar do processo de fechamento radicular incompleto. O batente apical proporcionou, através dos testes clínicos e radiográficos, uma boa adaptação e assentamento do cone mestre de guta percha e cimentação com cimento biocerâmico. Acreditamos em um prognóstico favorável, pois a utilização da medicação intracanal em múltiplas sessões, além do cimento biocerâmico visando à obtenção do selamento apical, juntamente com a guta-percha realizaram um bom vedamento da obturação.

4 CONCLUSÃO

O tratamento endodôntico de dentes com rizogênese incompleta é desafiador, porém, é de fundamental importância pois possibilita o fechamento do ápice radicular, minimizando a perda dentária na dentição permanente e contribuindo para a manutenção da função mastigatória e estética. O hidróxido de cálcio é o material mais utilizado na realização da apicificação, pela sua ação antibacteriana e pela indução de mineralização, porém o tempo para a conclusão do caso torna-se um empecilho, pois pode levara a perda da restauração, fratura do elemento dental e a desmotivação do paciente em concluir o caso. Entretanto, a utilização do cimento biocerâmico para este fim, além das propriedades biológicas

conhecidas, reduz substancialmente o tempo para o fechamento radicular, tornando mais uma opção de tratamento nesses casos.

REFERÊNCIAS

ATHANASSIADIS, B,; ABBOTT, P. V.; WALSH, L. J. The Use of Calcium Hydroxide, Antibiotic and Bicides as Antimicrobial Medicaments in Endodontics. **Aust Dent J**., v.1, n.1, p.64-82, 2007.

ÁVILA JÚNIOR, E. T. **O tratamento endodôntico em dentes com rizogênese incompleta.** 2014. 30f. Monografia de Especialização. Universidade Federal de Minas Gerais: Minas Gerais, 2014.

BARROSO, L. F. S.; FERREIRA, M. S.; PORTO, A. R. N. P.; ANDRADE, A. O. Terapia endodôntica em dente traumatizado, com necrose pulpar e rizogênese incompleta. **Ciência Atual**., v.10, n.2, p.02-09, 2017.

CABRAL, C. S. L.; et al. Tratamento de dentes com rizogênese incompleta após procedimentos regenerativos ou de apicificação: uma revisão sistemática de literatura. **Revista Brasileira de Odontologia**, v.73, n.1, p.336-339, 2016.

CENTENARO, W. L. A.; et al. Apicificação em dentes permanentes com rizogÊnese incompleta: relato de caso e revisão de literatura. **Perspectiva,** v.38, n.1, p.109-119, 2014.

FERNANDES, et al. Terapia endodôntica em dentes com rizogênese incompleta: relato de caso. **Ciência Atual**, v.6, n.2, p.2-7, 2015.

FOUAD, F. A. The Microbial Challenge to Pulp Regeneration. **Advances in Dental Research**, v. 23, n. 3, p.285-289, 2011.

GRUNDLING, G. S. L.; GRUENDLING, A.; GRUNDLING, C. A.; SANTOS, R. B. Apicificação em dente com fratura coronorradicular – relato de caso clínico. **RFO**, v.15, n.1, p.77-82, 2010.

HAAS, M. P. **Utilização de cimento biocerâmico em dente com necrose pulpar e rizogênese incompleta – relato de caso clínico.** 2018. 40f. Monografia de Especialização. Universidade Federal do Rio Grande do Sul: Porto Alegre, 2018.

LOPES, H. P.; SIQUEIRA JÚNIOR, J. F. **Endodontia: biologia e técnica.** 3. Ed., Rio de Janeiro: Guanabara Koogan, 2015.

LOVELACE, T. W.; HENRY, M. A.; HARGREAVES, K. M.; DIOGENES, A. Evaliation of the delivery of mesenchymal stem cells into the root canal space of necrotic immature teeth after clinical regenerative endodontic procedure. **J. Endod**., v.37, n.1, p.133-8, 2011.

MARCHESAN, M. A.; ALFREDO, E.; SUFREDINI, A. R.; MÁTOSO, F. B.; VANSAN, L. P.; SOUSA NETO, M. D. Tratamento de dentes traumatizados com rizogênese incompleta – apicificação. **RSBO.**, v.5, n.1, p.58-62, 2008.

NAGATA, Juliana Yuri et al. Traumatized immature teeth treated with 2 protocols of pulp revascularization. **Journal of endodontics**, v. 40, n. 5, p. 606-612, 2014.

REZENDE, G, B,. ROCHA, M. J. C. Tratamento de dente traumatizado (41) com rizogênese incompleta e fístula – relato de caso clínico. **J. Bras. Odontopediatr. Odontol. Bebê**., v.6, n.32, p.287-91, 2003.

TOLEDO, R; BRITTO, B. L. M; PALLOTTA, C. R; NABESHIMA, K. C. Calcium hydroxide and Iodoform on endodontic treatment of immature teeth: Review Article. **Int J Dent**, v.9, n.1, p.28-32, 2010.

VALE, M. S.; SILVA, P. M. F. Endodontic conduct post trauma in teeth with incomplete root formation. **Rev. de Odontologia UNESP**, v.40, n.1, p.47-52, 2011.

WHITERSPOON, D. E.; ET AL. Retrospective analysis of open apex teeth obturated with mineral trioxide aggregate. **J. Endod.**, v.34, n.10, p.1171-1176, 2008.

WIGLER, R.; KAUFMAN, A. Y.; LIN, S.; STEINBOCK, N.; HAZAN-MOLINA, H.; TORNECK, C. D. Revascularization: a treatment for permanent teeth with necrotic pulp and incomplete root development. **J Endod.**, v.39, n.3, p.319-326, 2013.