FACULDADE SETE LAGOAS

DÉBORA REGINA DA SILVA

ENXERTO XENÓGENO - CASO CLÍNICO

GUARULHOS

2016

DÉBORA REGINA DA SILVA

ENXERTO XENÓGENO - CASO CLÍNICO

Monografia apresentada ao curso de Especialização *Lato Sensu* da Faculdade FACSETE, como requisito parcial para conclusão do Curso de Especialização em Odontologia.

Área de concentração: Implantodontia

Orientador: Prof. Ms. Roberto Boschetti Ferrari

GUARULHOS

2016

Silva, Débora Regina
Enxerto Xenógeno - Caso Clínico / Débora Regina da Silva - 2016.

23 f. il.

Orientador: Roberto Boschetti Ferrari

Monografia (especialização) Faculdade Sete Lagoas (FACSETE), 2016.

1. Enxerto Xenógeno 2. Realitação Oral 3. Estética Bucal
I. Título. II. Roberto Boschetti Ferrari

FACULDADE SETE LAGOAS

Monografia intitulada **"Enxerto Xenógeno - Caso Clínico"** de autoria da aluna Débora Regina da Silva, aprovada pela banca examinadora constituída pelos seguintes professores:

Prof. Ms. Roberto Boschetti Ferrari - FACSETE / GUARULHOS
Orientador

Prof. Dr. Ulisses Tavares da Silva Neto – FACSETE / GUARULHOS

Prof. Dr. Daniel Sanchez Ferrari – FACSETE / GUARULHOS

Guarulhos, 28 de Junho de 2016

RESUMO

A estrutura óssea é fundamental para o sucesso do tratamento de implantes osseointegrados, mas nem sempre o remanescente ósseo é suficiente para ancoragem do implante está em condições para a sua utilização. A reconstrução óssea em espessura exige a utilização de materiais de enxertos com capacidade de suporte para os implantes dentários. O osso autógeno é considerado padrão ouro, contudo limitações na disponibilidade e aumento na morbidade são associadas a este material. Com bases nestas restrições, o osso xenógeno em bloco (Ortho Gen) vem sendo abordado como um substituto viável do osso autógeno em casos de recontorno vestibular do rebordo ósseo. Este material consiste em uma alternativa menos traumática por eliminar o sítio cirúrgico doador. Caracteriza-se como um material de reabsorção lenta mantendo assim o volume do contorno vestibular a longo prazo. Certamente o desenvolvimento de técnicas de enxertia óssea foi um dos grandes avanços, pois permite a reabilitação de áreas atróficas. Este trabalho relata um caso clínico de enxerto xenógeno em bloco, demonstrando assim as vantagens que este biomaterial oferece.

Palavras Chave – Enxerto xenógeno; Reabilitação Oral; Estética Bucal; Enxerto Espessura.

ABSTRACT

The bone structure is fundamental to the successful treatment of dental implants, but the remainder are in bone conditions for its use. The bone block reconstruction requires the use of materials of grafts with ability to support dental implants. Autogenic bone is considered a gold standard, but limitations on availability and increase in morbidity are associated with this material. With these restrictions, the bone block xenógeno has been discussed as a replacement viavél of autogenic bone in vestibular recontorno cases of the bone rim, this material consists of a less traumatic alternative for eliminating surgical donor sites. It is characterized as a material of slow reabsorption thereby maintaining the volume of vestibular long-term outline. Certainly the development of bone grafting techniques has been one of the major advances, allowing the rehabilitation of atrophic areas. This work is a case report of xenógeno graft, thus demonstrating the advantages that this biomaterial offers, with satisfactory aesthetic result.

Key words – Xenogen graft; Oral Rehabilitation; Dental Aesthetics

SUMÁRIO

1. INTRODUÇÃO 6
2. DESENVOLVIMENTO 8
3. RELATO CASO CLINICO 11
4. CONCLUSÃO 20
REFERÊNCIAS BIBLIOGRÁFICAS.....21

1. INTRODUÇÃO

Os implantes osseointegrados representam uma alternativa de tratamento que, em muitas situações, pode ser considerada como a primeira escolha para a reabilitação quando um ou mais elementos dentais naturais estão ausentes (CAPELLI *et al*.; 2007).

O osso é um tecido conjuntivo especializado, vascularizado e dinâmico que se remodela ao longo da vida (DAVIES *et al.;* 2003). Quando lesado, possui uma capacidade única de regeneração e reparação sem presença de cicatrizes (LUDWIG *et al*.; 2000). Mas, em algumas situações, devido ao tamanho do defeito, o tecido ósseo não se regenera por completo. Assim se faz necessária a realização de procedimentos de regenerador óssea (FARDIN *et al*.; 2010).

O sucesso do tratamento com implantes depende de volume ósseo adequado para a instalação deles, pois o prognóstico no longo prazo é afetado negativamente por um volume ósseo inadequado. Sabe-se que o osso autógeno é o padrão ouro da enxertia devido suas características ósseo indutoras, osteocondutoras e osteogênicas. Embora o autoenxerto seja considerado a primeira opção para aumento do volume ósseo, sua disponibilidade é baixa e incorre em maiores custos operacionais e morbidade do sítio doador a curto e longo prazo. (PELEGRINE *et al*.; 2008).

Com o objetivo de diminuir a morbidade do procedimento, com o acesso à uma área doadora autógena, pode ser utilizado um enxerto ósseo de origem bovina de composição mista sendo produzido por processamento físico-químico que remove elementos tissulares e celulares contidos nos espaços intratrabeculares, mantendo o conteúdo orgânico colagenoso (20 a 25%) e da composição mineral (60-70%), bem como a estrutura do tecido de origem (Ortho Gen®). O produto final passa por processo de liofilização e esterilização com radiação gama. Essas características permitem que este material possa ser lapidado e esculpido de acordo com a necessidade e dimensões da região a ser enxertada, bem como confere resistência para o que o mesmo possa ser afixado e estabilizado junto ao defeito ósseo por meio de parafusos fixadores de enxertos (Site Baumer, Ortho Gen®).

O objetivo do presente trabalho foi relatar um caso de reabilitação estético-funcional utilizando implantes osseointegrados associados ao enxerto xenógeno Ortho Gen em bloco, para corrigir a reabsorção óssea vestibular.

2. DESENVOLVIMENTO

Quanto a resposta biológica os materiais para enxerto ósseo podem ser classificados como osteogênicos, osteoindutores e osteocondutores. Os osteogênicos referem-se a materiais orgânicos capazes de estimular a formação de osso diretamente a partir de osteoblastos. Os osteoindutores são aqueles capazes de induzir a diferenciação de células mesenquimais indiferenciadas em osteoblastos ou condroblastos, aumentando a formação óssea no local ou mesmo estimular a formação de osso em um sítio heterotópico (URIST *et al*.; 1998). Os materiais osteocondutores permitem a aposição de um novo tecido ósseo na sua superfície, requerendo a presença de tecido ósseo pré-existente como fonte de células osteoprogenitoras. (MASTERS *et al*.; 1998).

O material de enxerto ideal deve obedecer os seguintes requisitos: 1) fornecimento ilimitado sem comprometer a área doadora; 2) promover a osteogênese; 3) não apresentar resposta imunológica do hospedeiro; 4) revascularizar rapidamente; 5) estimular a osteoindução; 6) promover a osteocondução; 7) ser substituído completamente por osso em quantidade e qualidade semelhante ao do hospedeiro (ARTZI *et al*.; 2008).

Não existe o material para enxertia dito ideal, mas o osso autógeno é consagrado na literatura mundial como o que consegue reunir características mais próximas do ideal. Possui como principal vantagem seu potencial de integração ao sítio receptor com mecanismos de formação óssea de osteogênese, osteoindução e osteocondução (PELTONIEMI *et al*.; 2002). Como desvantagem, há necessidade de uma área doadora e potencial de reabsorção. As principais áreas doadoras extrabucais são os ossos ilíacos e a calvária. As regiões de corpo, mento, ramo e coronóide mandibular também podem ser utilizadas, embora forneçam menor quantidade óssea (KONTIO *et al*. 2004).

A procura por biomateriais que apresentassem as mesmas propriedades que o osso autógeno, com o objetivo de reduzir a morbidade dos procedimentos cirúrgicos, fez com que as pesquisas desenvolvessem substitutos ósseos como enxertos homógenos, xenógenos, membranas biológicas, vidros bioativos e

derivados da hidroxiapatita.

Os enxertos homógenos e heterógenos, e os substitutos ósseos sintéticos têm sido amplamente estudados como uma alternativa aos enxertos autógenos (LUDWIG *et al*.; 2000). Os ossos homógenos e heterógenos não contêm células vivas, mas podem apresentar características ostecondutoras na sua integração aos sítios receptores. Não precisa de um segundo sítio cirúrgico (doador) e, assim, necessitam de menor tempo cirúrgico para realização de reconstruções (MOSGAU *et al*., 2001).

O Ortho Gen® Baumer® é um enxerto ósseo para uso ortopédico e odontológico, para ganho de espessura e volume; substituto ósseo integral composto de origem bovina com apresentação em bloco; onde o processo de produção preserva a composição orgânica e inorgânica do tecido ósseo, oferecendo-lhe características físico-químicas que possibilitam a sua fixação ao leito ósseo receptor por meio de parafusos de fixação; pode ser lapidado e adaptado ao leito receptor por meio de fresas para osso, com um tempo estimado de reparação ao redor de 5 meses, sendo uma alternativa ao osso alógeno. Por ser eminentemente medular, necessita o recobrimento com a membrana Gen Derm®, antes da sutura do tecido mole. (Site Baumer®, Ortho Gen®).

Segundo um estudo de (SARTONI *et al*.; 2003), o enxerto xenógeno converte-se em osso autólogo, o que contribui para a estabilização do osso neoformado. Portanto, esta seria uma excelente opção para tratamentos ósseos regenerativos.

Estudos em animais demonstraram uma taxa de reabsorção baixa, com uma quantidade elevada de partículas presentes, em longo prazo, sem a substituição completa por formação de osso vital. Estes materiais possuem propriedades físicas e biológicas compatíveis com o tecido do hospedeiro, além de eliminar a necessidade de um segundo local cirúrgico para a colheita do tecido do doador, reduzindo desse modo a morbidade do procedimento (CANULO *et al*., 2006).

Encarnação *et al.* em 2011 fez uma revisão de literatura abordando o aumento horizontal com osso xenógeno em bloco, concluindo que o uso do osso

bovino mineral desproteinizado em bloco para aumento ósseo lateral é uma opção de tratamento viável e segura para a reconstrução óssea horizontal, principalmente com relação a redução da morbidade ao paciente, porém, demanda tempo de reparo maior previamente a instalação dos implantes em relação aos enxertos autógenos.

3. RELATO CASO CLÍNICO

Paciente do sexo masculino, de 50 anos de idade, não fumante e sem alterações sistêmicas, não fazia uso de medicamentos contínuo e com boa higiene bucal, apresentou-se no Curso de Especialização em Implantodontia da FACSETE/Guarulhos-SP, com grande reabsorção vestibular, na região do elemento 12 (Figura 1) após ter ocorrido um trauma nesse local. Apresentava histórico de uso prótese muco suportada há 4 anos, com a qual não estava satisfeito. Ao exame clínico foram solicitados exames laboratoriais pré-operatórios e radiográficos. Como a tomografia computadorizada mostrava a presença de medular entre as corticais ósseas da área a ser enxertada (Figura 2, e 2b) foi proposto ao paciente, a colocação de bloco xenógeno 05x15x15mm (Ortho Gen® Baumer®) e membrana biológica de origem bovina (Gen Derm® Baumer®) sobre a vestibular para a correção do defeito ósseo em substituição ao enxerto autógeno. Todas as implicações e possíveis intercorrências, tais como perda do bloco ósseo, foram cuidadosamente explicadas ao paciente. O procedimento se deu em duas etapas: a primeira instalação do bloco xenógeno e membrana biológica, e a segunda; o paciente aguardou seis meses para confirmação do sucesso do enxerto e posteriormente instalação do implante.

Após a antissepsia extra e intraoral do campo operatório clorexidine 0,12%, foram realizadas infiltrações anestésicas 02 tubetes 1:100.00 (Articaina 4%, DFL) na região do interesse. Foi realizado incisão crestal complementada por uma incisão vertical relaxante, região do 12 com lâmina 15c. Após descolamento mucoperiostal (Figura 3). Na sequência, foram realizadas perfurações para ajudar na osseintegração do bloco (Figura 4), confeccionado um gabarito com o envelope do fio de sutura (Figura 5) para ser transferido ao bloco ósseo (Figura 6), sendo que desde o início da cirurgia a membrana já estava sendo hidratada em solução fisiológica 0,9%. O bloco xenógeno foi posicionado sobre o defeito ósseo (Figura 8) e fixado com parafuso 9mm, o sitio enxertado foi preenchido os espaços com osso granulado (Figura 9) e recoberto com membrana (Gen Derm®) (Figura 10). Na sequência o retalho foi reposicionado e estabilizado com fio não reabsorvível (Nylon 4-0, Ethicon, Johnson & Johnson).

O paciente foi medicado com Amoxicilina 500mg via oral, uma hora antes da cirurgia, e por sete dias a cada oito horas; anti-inflamatório não esteroidal (Nimesulida 100mg) a cada 12 horas, por quatro dias. Posteriormente após a cirurgia a prótese provisória foi desgastada, permitindo sua utilização. Foi orientado em relação aos cuidados pós operatórios, e recomendado dieta pastosa nos primeiros 3 dias. A sutura foi removida 7 dias após a cirurgia sem queixas.

Seis meses após o procedimento de enxertia, foi realizado exame radiográfico para constatação do aumento tecidual obtido e confeccionado guia cirúrgico. Após realização dos procedimentos de antissepsia e anestesia, foram elevados retalhos e retirado o parafuso o qual fixava o bloco xenógeno. Para a inserção do implante cone morse 3.5 x 10mm (Univeral II®, Implacil de Bortoli) abaixo da crista óssea, o enxerto estava integrado no aspecto vestibular do rebordo, com ganho de volume e correção do defeito ósseo (Figura 13). Utilizou-se motor elétrico com rotação e torques controlados (BLM 350) com torque pré selecionado em 35Ncm, acoplado à contra ângulo redutor de 20:1.

Após 6 meses de osseointegração (Figura 12), foi realizado a moldagem de transferência e confecção da prótese sobre o implante. No último retorno do paciente para acompanhamento o mesmo apresentava resultados de normalidade dos tecidos periimplantares.



Figura 1 Aspecto clínico inicial



Figura 2 Tomografia 3D

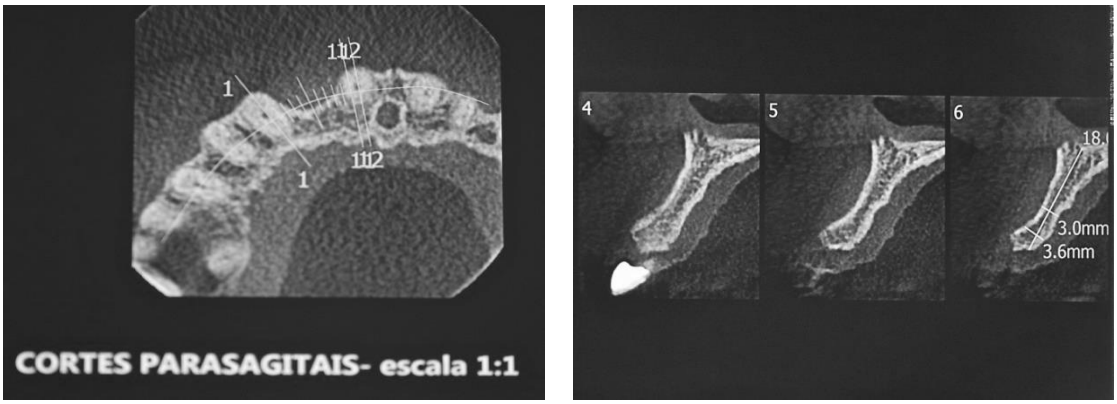

Figura 2b Tomografia pré operatória

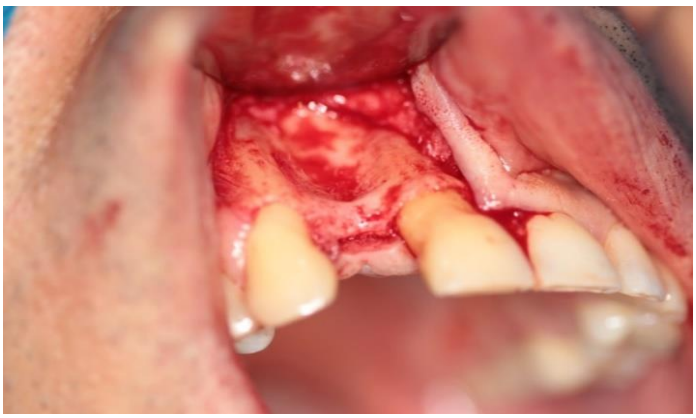

Figura 3 Descolamento mucoperiostal

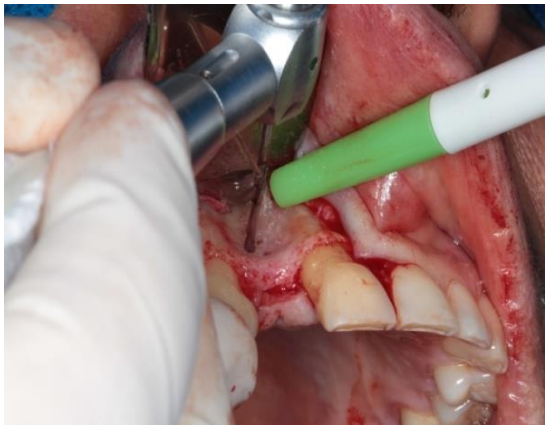

Figura 4 Perfuração vestibular

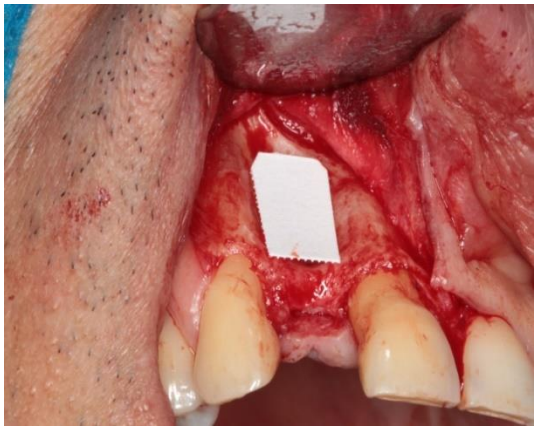

Figura 5 Obtendo gabarito



Figura 6 Escultura do bloco

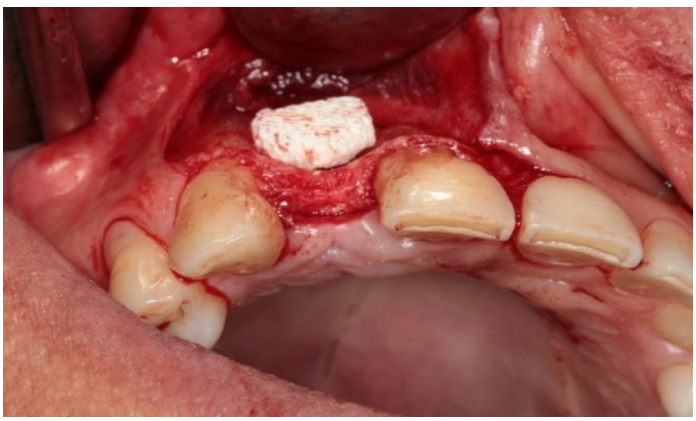

Figura 7 Posicionamento do bloco sobre o defeito ósseo

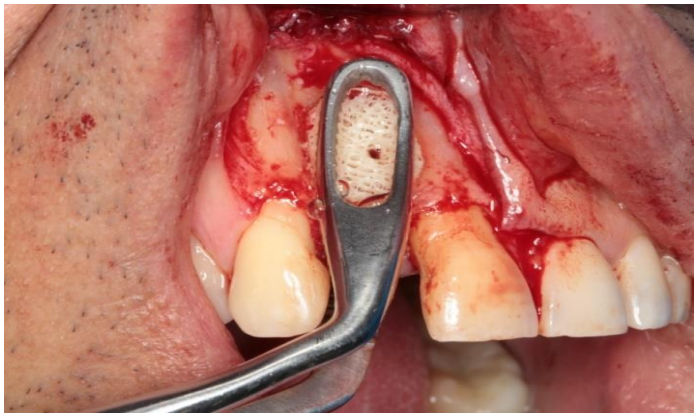

Figura 8 Estabilização do bloco, com pinça porta enxerto

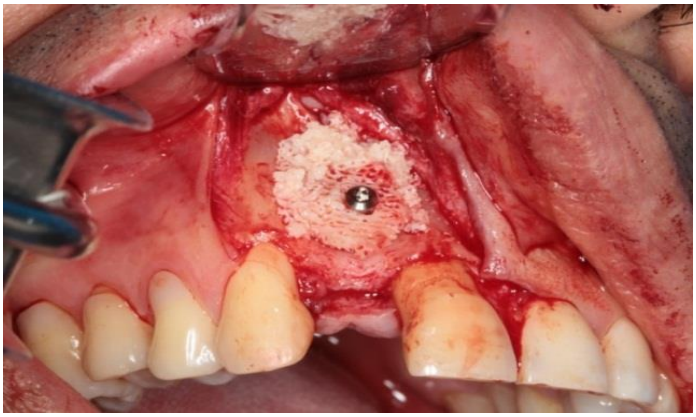

Figura 9 Fixação do bloco

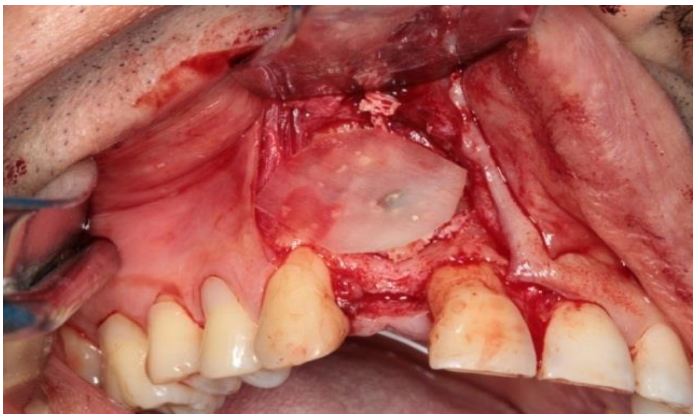

Figura10 Posicionamento da membrana biológica



Figura 11 Realizado sutura



Figura 12 Após 6 meses do enxerto

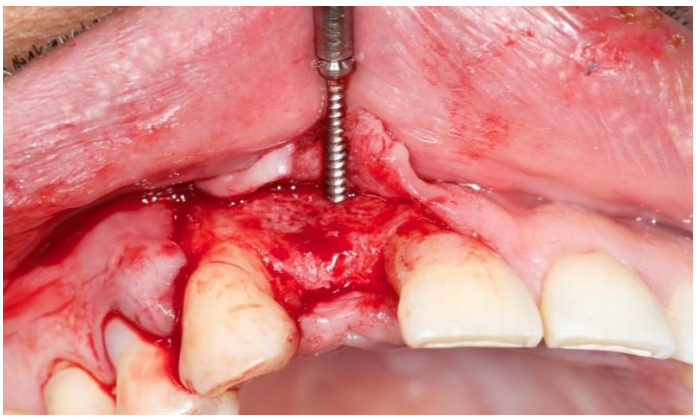

Figura 13 Remoção do parafuso de fixação

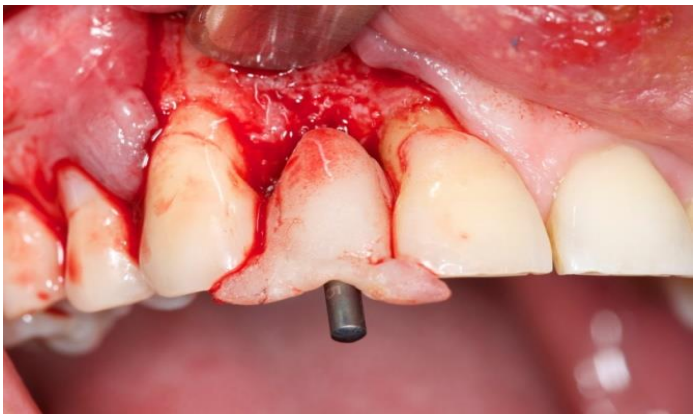

Figura 14 Posicionamento do guia cirúrgico



Figura 15 Perfuração com broca lança

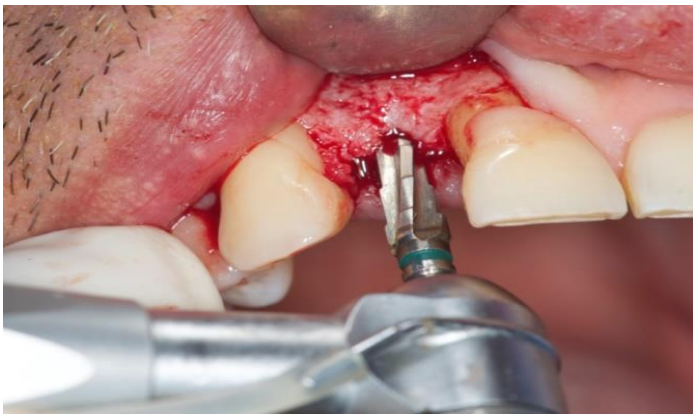

Figura 16 Perfuração com broca cônica

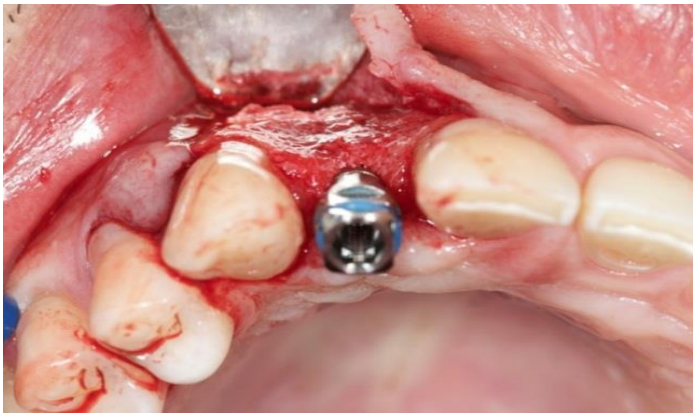

Figura 17 Colocação do implante

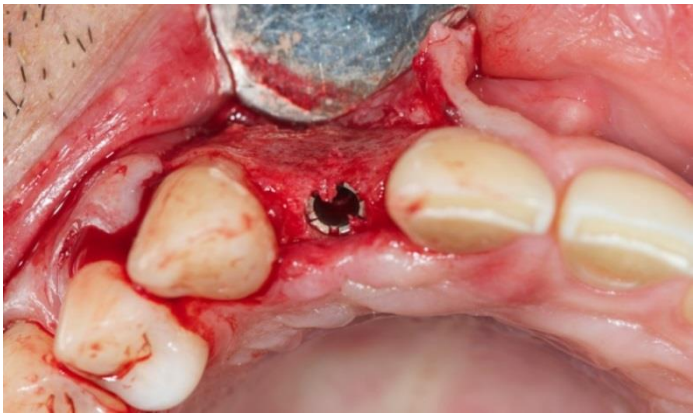

Figura 18 Posição do implante cone morse intra ósseo



Figura 19 Radiagrafia com implante instalado

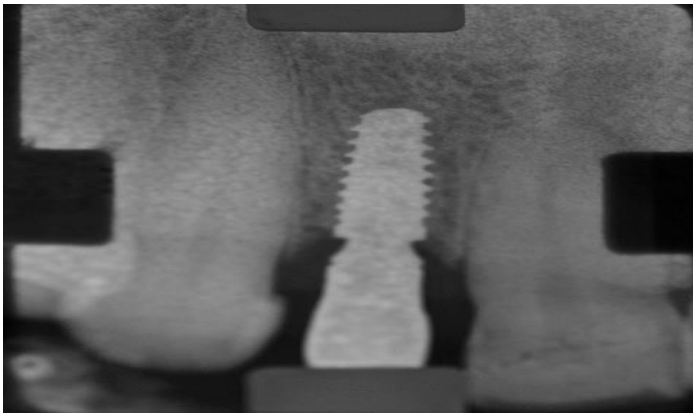

Figura 20 Prova do metal



Figura 21 Após um ano e seis meses do enxerto e colocação do implante

4. CONCLUSÃO

Verificou-se que o osso bovino mineral desproteinizado em bloco (Ortho Gen® Baumer®) para aumento ósseo vestibular é uma opção de tratamento viável em casos onde exista um osso medular entre as corticais onde será feito o enxerto, visto que é um osseocondutor.

Mesmo este apresentando inúmeras qualidades, estudos ainda devem ser feitos a fim de obter a cada dia, um material compatível com o tecido ósseo perdido em quantidades adequadas sem necessitar de enxertos autógenos.

REFERÊNCIAS BIBLIOGRÁFICAS

ARTZI, Z.; WEINREB, M.; CARMLI, G.; LV-DOR, R.; DARD, M.; NEMCOVSKY, C. E. Histomorphometric assessment of boné formation in sinus augmentation utilizing a combination of autogenous and hydroxyapatite/biphasic tricalcium phosphate graft materials: a 6 and 9 months in humans. **Clin Oral Implants Res**. v. 19, p. 686-92, 2008.

ARTZI, Z.; KOZLOVSKY, A.; NEMCOVSKY, C. E.; WEINREB, M. The amount of newly formed bone in sinus grafting procedures depends on tissue depth as well as the type and residual amount of the grafted material. **J Clin Periodontol**. v. 32, n. 2, p. 193-99, 2005.

http://www.baumer.com.br/baumer/site/download/index.php?acao=download&cod=1783&idioma=Inglesferências. Acesso em 23 de junho de 2016.

BOYNE, P. J.; JAMES, R. A. Grafting of the maxillary sinus floor with autogenous marrow and bone. **J Oral Surg**. v. 38, n. 8, p. 613-6, 1980.

CANCIAN, D. C. J.; HOCHULI-VIEIRA, E.; MARCANTONIO, R. A.; MARCANTONIO, E. Use of biogran and calcitite in boné defects: histologic studies in monkeys (Cebus paella). **Int J Oral Maxillofac Implants**. v. 14, n. 6, p. 859-64, 1999.

CAPELLI, M.; ZUFFETI, F.; DEL FABBRO, M.; TESTORI, T. Reabilitação imediata da mandíbula completamente desdentado com próteses fixas suportadas por implantes ou verticais ou inclinadas: um estudo clínico multicêntrico**. Int J Oral Maxillofac Implants.** v. 22, n. 4, p. 639-44, 2007.

CASTRO-SILVA, I. L.; COUTINHO, L. A. C. R. Uso de enxertos ósseos na Odontologia: perfil de cirurgiões-dentistas de Niterói/RJ**. Revista Brasileira de Odontologia.** Rio de Janeiro, v. 69, n. 2, p. 154-8, jul./dez. 2012.

CANULLO, L. Vertical cume de aumento em torno de implantes utilizando e-PTFE reforçado titânio membrana e desproteinizada mineral óssea bovina: relato de caso. **Int J Periodontics Restorative Dent.** v. 26, p. 355-61, 2006.

CORDIOLI, G.; MAZZOCCO, C.; SCHEPERS, E.; BRUGNOLO, E.; MAJZOUB, Z. Maxillary sinus floor augmentation using bioactive glass granules and autogenous bone with simultaneous implant placement: clinical and histological findings. **Clin Oral Implants Res**. v. 12, n. 3, p. 270-8, 2001.

DALAPICULA, S. S.; VIDAL JÚNIOR, G. M.; CONZ, M. B.; CARDOSO, E. S. Características Físico-Químicas de dos biomateriais utilizados enxertias ósseas: Uma Revisão Crítica**. Implant News.** v. 3, n. 5, p. 487-91, 2006

DAVIES, J. E. Understanding peri-implant endosseous healing**. J Dent Educ**. v. 67, n. 8, p. 932-49, 2003.

ENCARNAÇÃO, I. C.; *et al.* Aumento horizontal com osso xenógeno em bloco: alternativa viável ao uso do ósseo autógeno **Revista Implantnews.** v. 8, n. 2, p. 201-5, 2011.

FARDIN, A. C.; *et al.* Enxerto ósseo em Odontologia: revisão de literatura. **Innovations Implant Journal**. v. 5, n. 3, set /dez 2010.

FERREIRA, J. R. M.; DALAPICULA, S. S.; CONZ, M. B.; VIDIGAL JR, G. M. Enxertos ósseos xenógenos utilizados na Implantodontia Oral. **Implant News.** v. 4, n. 3, p. 303-6, 2007.

KONTIO, R. Treatment of orbital fractures: the case for recontruction with autogenous boné. **J Oral Maxillofac Surg**. v. 62, n. 7, p. 863-8, Jul, 2004

LOE, H.; ANERUD, A.; BOYSEN, H. The natural history of periodontal disease in man: prevalence, severity and extent of gingival recession. **J Periodontal.** v. 63, p. 489-95, 1992.

LUDWIG, S. C.; KOWALSKI, J. M.; BODEN, S. D. Osteoinductive bone graft substitutes. **Eur Spine J**. v. 9, n. 1, p. 119-25, 2000.

MARINHO, T. G.; BARBOSA, A. W. S.; OLIVEIRA, C. C. C.; GONÇALVES, S. R. J.; BARRETO, S. R. Odontologia estética em proporção: revisão de literatura ilustrada. **Caderno de Graduação- Ciências Biológicas e da Saúde** 2011 (completar).

MARINHO, T. G. *et al*. Odontologia estética em proporção - revisão de literatura ilustrada. **Cadernos de Graduação - Ciências Biológicas e da Saúde**, Aracaju, v. 13, n. 13, p. 89-98, jan./jun. 2011.

MASTERS, D. H. Implants. Bone and bone substitutes. **CDA J.** v. 16, n. 1, p. 56-65, 1988.

MOSGAU, S. S.; *et al*. Histomorphometric and densimetric changes is boné volume and structure after avascular bone grafting in the extremely atrophic maxila. **J Oral Maxillofac Surg**. v. 39, n. 6, p. 439-47, Dec. 2001

NENTWIG, G. H. Ankylos implant system: concept and clinical application**. J Oral Implantol** v. 30, n. 3, p. 171-7, 2004.

PELEGRINI, A. A.; MACEDO, L. G. S.; COSMO, L. A. M**. Osso Alógeno Fresco Congelado em Reconstruções Ósseas do Tipo Onlay**. Editora Napoleão. 34p., 2008

PELTONIEMI, H.; ASHAMMAKHI, N.; KONTIO, R.; WARIS, T.; SALO, A.; LINDQVIST, C.; *et al*. The use of bioabsorbable fixation devices in craniomaxillofacial surgery**. Oral Surg Oral Med Oral Pathol Oral Radiol Endod**. v. 94, n. 1, p. 5-14, 2002.

SARTORI, S.; SILVESTRI, M.; FORNI, F.; CORNAGLIA, A. I.; TESEI, P.; CATTANEO, V. Ten-year follow-up in a maxillary sinus augmentation using anorganic bovine bone (Bio-Oss). A case report with histomorphometric evaluation. **Clin Oral Implants Res.** v. 14, n. 3, p. 369-72, 2003.

SIMION M, KIM D, NEVINS M, FIORELLINI J. Vertical ridge augmentation by means of deproteinized bovine bone block and recombinat human platelet-devired growth factorBB: a histologic study in a dog model. **Int J Periodontics Rest Dent.** v. 26, p. 415-23, 2006.

URIST, M. R. Bone: Formation by autoinduction**. Science**. v. 150, n. 698, p. 893-9, 1965.

VON ARX, T.; COCHRAN, D. L.; HERMANN, J. S.; SCHENK, R. K.; BUSER, D. Lateral ridge augmentation using different bone fillers and barrier membrane application: a histologic and histomorphometric pilot study in the canine mandible**. Clin Oral Implants Res**. v. 12, n. 3, p. 260-9, 2001.