FACULDADE SETE LAGOAS – FACSETE

Pós graduação em Odontologia

Gabriel Marques De Oliveira

João Antonio Damião Teixeira De Siqueira

INSTALAÇÃO DE IMPLANTE IMEDIADO PÓS EXODONTIA EM REGIÃO ANTERIOR: Relato de caso clínico

IPATINGA, 2025

Gabriel Marques De Oliveira

João Antonio Damião Teixeira De Siqueira

INSTALAÇÃO DE IMPLANTE IMEDIADO PÓS EXODONTIA EM REGIÃO ANTERIOR: Relato de caso clínico

Monografia apresentada ao curso de especialização Lato Sensu da Faculdade Sete Lagoas - FACSETE, como requisito parcial para obtenção do título de Especialista em Implantodontia.

Orientador: Profº Samuel Serrano Magalhães

Área de concentração: Implantodontia

IPATINGA, 2025

RESUMO

A perda dos dentes de maneira precoce tem afetado de forma negativa a qualidade de vida dos pacientes. Além da estética, a ausência dos dentes interfere no processo de alimentação, causando diversas problemáticas para a saúde geral do indivíduo**.** Sendo assim, a procura pela reabilitação, por meio dos implantes dentários, tem aumentado de forma significativa. Uma técnica muito utilizada, atualmente, é a instalação do implante dentário logo após a exodontia de um dente. Essa manobra proporciona inúmeras vantagens como a redução da reabsorção do osso alveolar pós-exodontia, possibilitando um menor tempo de tratamento reabilitador, como consequência o paciente não precisa passar por uma segunda cirurgia de implante, diminuindo episódios de ansiedade e incômodo. O objetivo deste trabalho foi demonstrar, por meio de um caso clínico, as vantagens da instalação de implante logo após uma exodontia. Este trabalho relata um caso clínico feito na clínica da Faculdade de Sete Lagoas - FACSETE, relatando uma exodontia e a instalação de implante imediato do elemento 21. Conclui-se que os procedimentos cirúrgicos de implantes imediatos têm uma elevada taxa de sucesso, desde que os implantodontistas seguem de forma minuciosa os requisitos adequados, realizando assim um planejamento do que vai ser realizado previamente a execução do procedimento cirúrgico. Hodiernamente a implantodontia proporciona o que há de mais avançado e tecnológico em implantes dentários, possibilitando uma solução iminente para pacientes que sofrem com a perda de todos os dentes ou de dentes com indicação de extração.

Palavras-chave: Implante Dentário. Exodontia Atraumático. Enxerto Ósseo. Reabilitação Protética. Carga Imediata.

ABSTRACT

Early tooth loss has negatively affected patients' quality of life. In addition to aesthetics, the absence of teeth interferes with the eating process, causing several problems for the individual's general health. Therefore, the demand for rehabilitation, through dental implants, has increased significantly. A widely used technique today is the installation of a dental implant immediately after tooth extraction. This maneuver provides numerous advantages such as reducing the reabsorption of alveolar bone post-extraction, allowing for a shorter rehabilitation treatment time, as a result of which the patient does not need to undergo a second implant surgery, reducing episodes of anxiety and discomfort. The objective of this work was to demonstrate, through a clinical case, the advantages of installing an implant immediately after an extraction. This work reports a clinical case carried out at the College of Sete Lagoas clinic - FACSETE, reporting an extraction and the installation of an immediate implant of element 21. It is concluded that immediate implant surgical procedures have a high success rate, as long as the Implant dentists carefully follow the appropriate requirements, thus carrying out a plan of what will be carried out prior to carrying out the surgical procedure. Today, implant dentistry provides the most advanced and technological technology in dental implants, providing an imminent solution for patients suffering from the loss of all teeth or teeth requiring extraction.

Keywords: Dental Implant. Atraumatic Exodontia. Bone Graft. Prosthetic Rehabilitation. Immediate Load.

Gabriel Marques De Oliveira

João Antonio Damião Teixeira De Siqueira

INSTALAÇÃO DE IMPLANTE IMEDIADO PÓS EXODONTIA EM REGIÃO ANTERIOR:

Relato de caso clínico

Monografia apresentada ao curso de especialização Lato Sensu da Faculdade Sete Lagoas - FACSETE, como requisito parcial para obtenção do título de Especialista em Implantodontia.

Orientador: Profº Samuel Serrano Magalhães

Área de concentração: Implantodontia

Aprovada em __/__/__ pela banca constituída pelos seguintes professores:

_____

Coordenador Dr. André Ramos Ferrari

_____

Coordenador Esp. Carlos Henrique de Sá Ziviani

_____

Coordenador Me. Rilton Marlon de Morais

SUMÁRIO

1. INTRODUÇÃO 6
2. OBJETIVOS 8
3. RELATO DO CASO CLÍNICO 9
4. DISCUSSÃO 17
5. CONSIDERAÇÕES FINAIS 20
REFERÊNCIAS 21

1. INTRODUÇÃO

Os dentes presentes na região anterior da cavidade bucal exercem um papel fundamental na estética, pois são amplamente evidentes durante a fonação, a alimentação e o sorriso. Dentes anteriores visualmente agradáveis têm um impacto considerável na autoconfiança e na aparência global de uma pessoa. Os elementos dentários anteriores, especialmente os incisivos e caninos, são de suma importância para um sorriso natural e harmônico, tornando sua preservação ou recuperação crucial para a estética dentária. Qualquer tipo de intervenção odontológica, particularmente a extração nesta área, deve levar em conta não apenas os aspectos da funcionalidade, mas também os estéticos. Atualmente, os implantes dentários são vistos como uma solução eficaz para substituir dentes perdidos, oferecendo benefícios tanto estéticos quanto funcionais (JESUS; PAVANE; FILHO, 2024).

O implante dentário baseia-se na inserção de um dispositivo fabricado em titânio no interior do osso alveolar, adaptando-se como um suporte para a prótese dentária imediata (FREITAS, 2023).

O pesquisador Per-Ingvar Brånemark implantou dispositivos de titânio na tíbia de coelhos para estudar a micro vascularização e observou que, ao remover os dispositivos, estes haviam se integrado à estrutura óssea dos animais. Por meio dessa descoberta, o pesquisador passou a produzir cilindros de titânio, para ser usado na maxila e mandíbula. Entretanto, para garantir o sucesso clínico e fisiológico do procedimento, é fundamental seguir critérios básicos que evitem micro movimentos entre o osso e o implante, sendo eles: evitar o traumatismo excessivo dos tecidos moles; adaptação eficiente entre o implante e o osso; controle da carga pós-operatória e, por último, a sua biocompatibilidade (SILVA; NETO; CONCEIÇÃO, 2023).

Antigamente os implantes eram colocados apenas em rebordos alveolares totalmente cicatrizados. Porém, na década de 90 iniciou-se um novo tipo de procedimento em que a colocação dos implantes passou a ser realizada em alvéolos de extração recente ou em rebordos alveolares parcialmente cicatrizados, especialmente para casos na região estética (JESUS; PAVANE; FILHO, 2024).

O protocolo convencional sugere a instalação de implantes apenas após a completa cicatrização óssea da região receptora, o que geralmente ocorre em um período de aproximadamente seis meses . No entanto, os avanços nas técnicas cirúrgicas e nas características das superfícies dos implantes têm demonstrado que a colocação imediata, logo após a extração do dente, é uma alternativa viável e eficaz (PRIMO et al., 2011).

A técnica de instalação do implante dentário de carga imediata possibilita a fixação de uma prótese sobre o implante logo após a exodontia do dente, eliminando a necessidade de aguardar a completa cicatrização da região. Essa abordagem apresenta diversas vantagens, como a redução do número de intervenções cirúrgicas, o menor tempo de recuperação e a preservação eficiente da arquitetura alveolar. Além de assegurar a preservação do volume tecidual, é crucial escolher cuidadosamente o tipo de implante a ser utilizado e avaliar com precisão seu posicionamento tridimensional. Assim, o planejamento detalhado de todas as etapas do tratamento torna-se indispensável, considerando todos os fatores que possam influenciar o procedimento. Esse cuidado visa otimizar os resultados e minimizar possíveis complicações ou perdas (MIRANDA et al, 2024).

A instalação imediata de implantes é recomendada em casos de fratura dentária traumática, falha de tratamento endodôntico, fratura radicular ou presença de cárie extensa em dentes, desde que o osso alveolar ao redor esteja íntegro. Além disso, os implantes imediatos podem ser instalados concomitantemente à extração de dentes decíduos retidos associados à perda dentária permanente (JESUS; PAVANE; FILHO, 2024).

Entretanto, essa técnica é contraindicada em dentes com infecção periapical ativa ou comprometimento periodontal associado à insuficiência de tecido duro e mole ao redor, condições que podem prejudicar a obtenção de estabilidade. Pacientes submetidos a radioterapia, quimioterapia, e que fazem uso dos bisfosfonatos também são contraindicados (MARTINS; PEDRAÇA; FILHO, 2020).

Dessa forma, o presente estudo busca explorar as principais abordagens no tratamento com implantes imediatos em região anterior, por meio de um relato de caso clínico desenvolvido na clínica de odontologia da Faculdade de Sete Lagoas polo Ipatinga.

2. OBJETIVOS

Este trabalho tem como objetivo geral relatar a importância e eficácia do implante dentário imediato, avaliando suas indicações, contraindicações e benefícios da técnica de instalação de implantes pós exodontia, destacando suas vantagens clínicas e limitações.

3. RELATO DO CASO CLÍNICO

Paciente O. R. C., idade 55 anos, compareceu no centro clínico da Facsete - polo Ipatinga – MG, relatando a necessidade de “troca de coroa” do dente 21 para fins protéticos. Foi avaliado clinicamente e realizado tomadas radiográficas, para avaliação do tratamento endodôntico e pino de fibra de vidro instalado para confecção da coroa presente. Foi relatado a presença de fratura ao longo da raiz e lesão no ápice dentário. O que definiu o caso clínico com necessidade de exodontia e reabilitação com implante dentário para confecção de nova coroa.

Imagem 1 – Avaliação frontal.



Fonte: Autoria própria (2024)

Imagem 2 – Avaliação oclusal.



Fonte: Autoria própria (2024)

Imagem 3 – Tomografia computadorizada (corte axial)

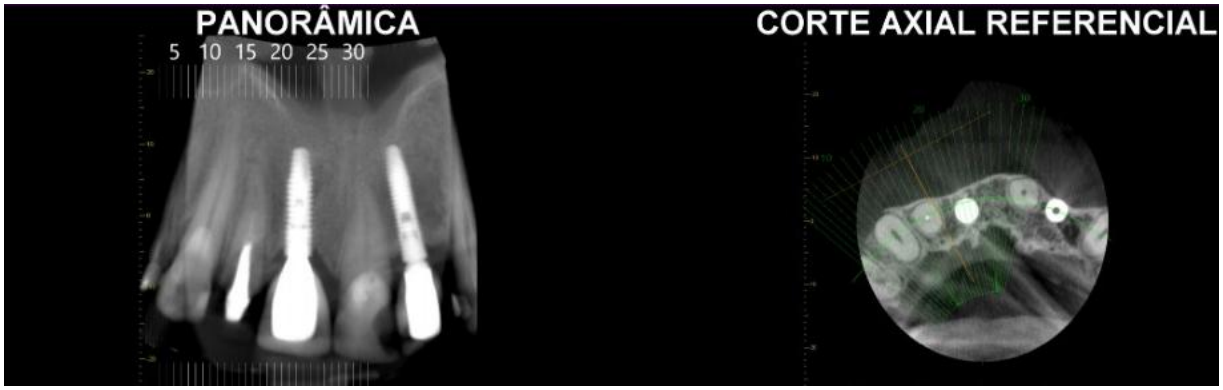

Fonte: Autoria própria (2024)

Imagem 4 – Tomografia computadorizada

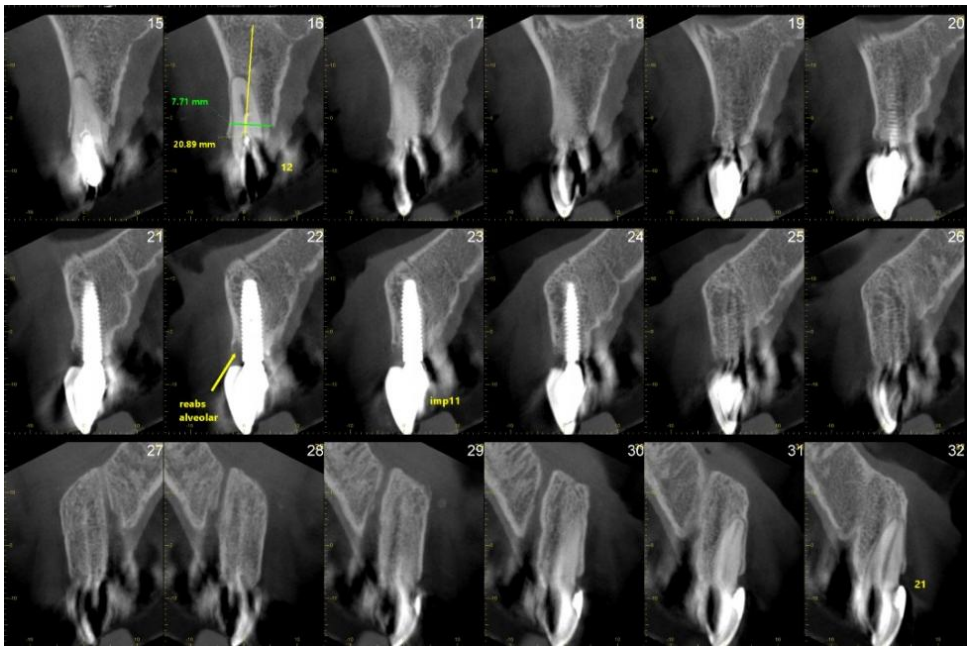

Fonte: Autoria própria (2024)

Diante da avaliação das radiografias, foi relatado fratura dentaria, que dificultou a reabilitação apenas através da confecção de pino de fibra de vidro e coroa, diante das condições foi planejado a confecção da exodontia por meios atraumático, para preservação óssea das faces circundantes do álveo dentário, após a exodontia foi planejado a instalação imediata do implante dentário para fins de um único procedimento cirúrgico, evitando abertura para instalação do implante e reabertura para confecção protética. Diante das medidas ósseas foi optado a utilização do implante TITAOSS MAX CMX, 3,75x15mm INTRAOSS. (Torque de 60 NT de instalação).

Imagem 5 – Exodontia Atraumática.



Fonte: Autoria própria (2024)

Imagem 6 – Remoção do dente do alvéolo.



Fonte: Autoria própria (2024)

Imagem 7 – Alvéolo vazio



Fonte: Autoria própria (2024)

Imagem 8 – Perfuração do osso para instalação do implante.

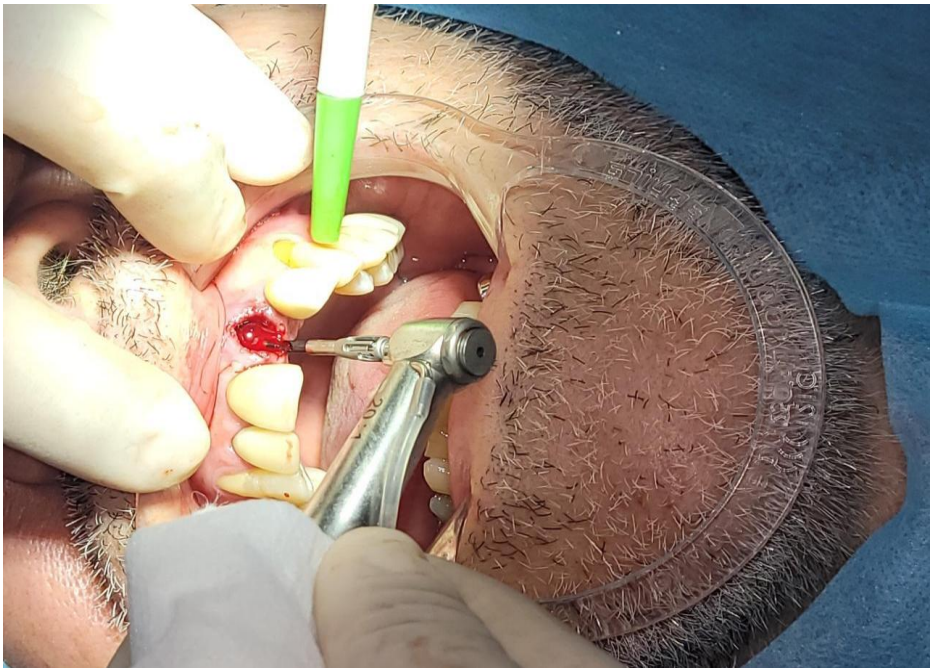

Fonte: Autoria própria (2024)

Imagem 9 – instalação do implante.



Fonte: Autoria própria (2024)

Imagem 10 – implante instalado.



Fonte: Autoria própria (2024)

Após a instalação do implante dentário nota-se a presenta de um gap ósseo entre a parede óssea e a face das espiras do implante, diante deste quadro foi optado o preenchimento do alvéolo com osso Bonefill Mix – Bionnovation e confeccionado o preenchimento gengival por enxerto conjuntivo.

Imagem 11 – Enxerto conjuntivo.



Fonte: Página da FGM dental group (2022) [1]

1

Imagem 12 – Preenchimento de Gap com osso Mix.

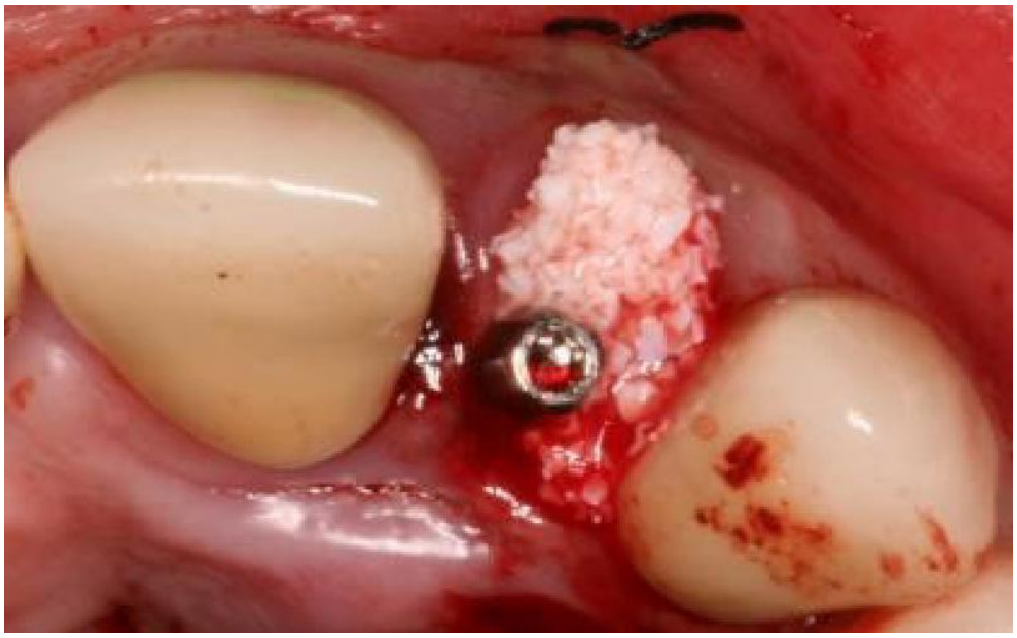

Fonte: Matsumoto et al. (2016) [2]

[1] Disponível em < https://fgmdentalgroup.com/blog/posts/implante-imediato-com-provisionalizacao-imediata-e-enxerto-de-tecido-conjuntivo-um-relato-de-caso/>. Acesso em: 20 de novembro de 2024.

[2] Disponível em <https://www.researchgate.net/publication/301536998_IMPLANTE_UNITARIO_ANTERIOR_PROCEDIMENTOS_DE_ENXERTIA_E_PROVISIONALIZACAO_RELATO_DE_CASO>. Acesso em: 20 de novembro de 2024.

Imagem 13 – Confecção do provisório



Fonte: Autoria própria (2024)

Imagem 14 – Provisório confeccionado e instalado



Fonte: Autoria própria (2024)

4. DISCUSSÃO

A estética do sorriso exerce influência direta na autoestima do paciente, já que os seres humanos, enquanto seres sociais, fundamentam grande parte de sua existência na comunicação e na imagem. Ter uma área de destaque no rosto comprometida negativamente pode gerar significativos prejuízos à autovalorização e ao bem-estar emocional. A perda precoce de um elemento dentário pode ocorrer por variados motivos e gera impactos negativos para a saúde oral do paciente gerando desconfortos estéticos e emocionais. Além disso, pode resultar na movimentação dos dentes, por meio de processos de mesialização ou distalização, causando alterações na oclusão e comprometendo a harmonia dental (MEDEIROS et al., 2020).

A implantodontia tem avançado de maneira notável nos últimos anos, possibilitando a reabilitação oral com elevada previsibilidade, mesmo em situações desafiadoras. Esse progresso permite o uso de implantes unitários em áreas estéticas, como a região anterior da maxila, oferecendo resultados funcionais e esteticamente satisfatórios (BEZERRA, 2020).

Brånemark defendia a realização da reabilitação com implantes dentários em dois estágios cirúrgicos, garantindo que a osseointegração estivesse completamente estabelecida. Essa abordagem visava minimizar possíveis danos aos tecidos moles, preservando, assim, a estética e a funcionalidade da região tratada (SAMPAIO et al., 2020). Entretanto, Schulte et al por volta de 1978 publicarem trabalhos sobre carga imediata em implantes e a partir da segunda metade dos anos 1990, as pesquisas começaram a fornecer embasamento científico e fundamentos sólidos para a definição de protocolos mais consistentes, permitindo a obtenção de resultados viáveis e previsíveis na prática clínica (PEREDO-PAZ et al., 2008).

A técnica de instalação de implantes unitários logo após a exodontia dentária concomitante com a carga imediata, se tornou uma opção pertinente para o paciente, pois possibilita uma visão do resultado final do tratamento reabilitador (MATIELO & TRIENTIN, 2015). Entretanto, para se obter resultados positivos nos procedimentos cirúrgicos de instalação de implante, dependem de diversos fatores,

como as características do paciente, a técnica operatória empregada e o formato do implante (MARTINS, et al 2020).

Para se obter uma longevidade clínica, a integridade das estruturas anatômicas ao redor dos pilares dos implantes é de suma importância. Nesse contexto, nos últimos anos, o conceito de “preservação alveolar” tem sido amplamente debatido e analisado na área da implantodontia. Assim, diversos procedimentos cirúrgicos foram desenvolvidos com o propósito de preservar os tecidos moles e duros de maneira mais estável, além de minimizar as alterações dimensionais no rebordo alveolar. Para esse fim, estudos têm demonstrado a eficácia do uso de enxertos ósseos como uma estratégia para aprimorar o processo da reabilitação (BATISTA et al., 2020). No caso clínico demostrado anteriormente, utilizou-se a técnica de enxertia óssea para preenchimento de gaps. A utilização de um enxerto ósseo, para preencher toda a área ao redor do implante imediato, resulta em menores alterações verticais e horizontais quando comparada à cicatrização espontânea (BATISTA et al., 2020).

A técnica da carga imediata apresenta diversas vantagens, entretanto uma das principais é o recebimento da prótese no mesmo dia da instalação do implante dentário. Esse aspecto é especialmente relevante para aqueles que nunca utilizaram próteses e enfrentariam dificuldades psicológicas e funcionais ao usar uma prótese removível provisória durante o período de osseointegração. Além disso, a carga imediata reduz o número de intervenções cirúrgicas e contribui para a preservação dos tecidos moles ao redor do implante, promovendo um resultado estético mais satisfatório (PEREDO-PAZ et al., 2008).

As principais indicação para a realização de implantes imediatos incluem dentes com cáries extensas que inviabilizam tratamentos conservadores, falhas em tratamentos endodônticos associados a fraturas, reabsorção radicular e fraturas dentárias (LOPES; ALMEIDA; YAMASHITA, 2022). Outras indicações incluem situações que envolvem condições ideais, como quantidade e qualidade óssea adequadas, protocolo cirúrgico otimizado e preciso, estabilidade inicial do implante, estabilidade oclusal sem interferências, ausência de bruxismo e a experiência comprovada da equipe de profissionais envolvidos no procedimento (PERESO-PAZ et al., 2008).

Como todo tratamento, a instalação de implantes imediatos também possui suas contraindicações, sendo elas pacientes que realizaram tratamentos de radioterapia ou quimioterapia nos últimos 24 meses. Além disso, pacientes que passaram por alguma complicação cirúrgicas e os que apresentam infecções orais causadas por biofilmes, devido à má higienização (LOPES; ALMEIDA; YAMASHITA, 2022). Paciente que são alcoólatras, fumantes e usam algum tipo de drogas ilícitas também são contraindicados. Além dos portadores de doenças sistêmicas descompensadas, como diabetes mellitus, doença renal crônica e HIV. Ademais, indivíduos que utilizam bisfosfonatos por via parenteral estão mais suscetíveis ao desenvolvimento de osteonecrose nos maxilares, uma vez que essa medicação interfere no processo de reparação tecidual durante a cicatrização (MARTINS; PEDRAÇA; FILHO, 2020).

O sucesso do implante dentário está diretamente relacionado à sua manutenção adequada, que inclui o monitoramento constante dos pacientes para prevenir possíveis complicações (LOPES; ALMEIDA; YAMASHITA, 2022). Os cuidados pós-operatórios é de suma importância para a longevidade do implante. É fundamental manter uma higiene oral rigorosa e realizar consultas regulares de acompanhamento para monitorar o processo de cicatrização e assegurar a durabilidade do implante (JESUS; PAVANE; FILHO, 2024).

5. CONSIDERAÇÕES FINAIS

Conclui-se que a instalação de implantes pós exodontias constitui uma alternativa viável e segura para o processo de reabilitação oral, especialmente em áreas estéticas. Desde que sejam executadas de forma correta, essa técnica tem uma elevada taxa de sucesso. Essa manobra de realizar o implante no mesmo momento da exodontia do dente é uma opção vantajosa para os pacientes, pois preserva a anatomia do alvéolo, além de diminuir a necessidade de uma segunda cirurgias, contribuindo para o conforto do paciente e auxiliando no processo de reabilitação. Sendo assim, pode-se afirmar que o implante imediato representa um avanço na odontologia estética e funcional, oferecendo resultados satisfatórios e previsíveis para os pacientes.

REFERÊNCIAS

BATISTA, T. R. M. et al. **Implante Imediato Após Exodontia Em Molar Superior**. In: ALVARES, P. R. Odontologia Clínico Científica. Recife: Conselho Regional de Odontologia de Pernambuco, 2020. p. 375-378.

BEZERRA, Letícia Santos. **Instalação de implante imediato após exodontia do elemento 21: relato de caso clínico.** 2022. Trabalho de Conclusão de Curso (Graduação) – Faculdade de Odontologia, Universidade Federal de Uberlândia, Uberlândia, 2022.

FREITAS, H. M. A. et al. Extração e instalação de implante dentário imediato. **Brazilian Journal of Health Review**, Curitiba, v. 6, n. 6, p. 29973-29986, 2023.

JESUS, C. C., PAVANE, R. M., FILHO, M. J. F. S. Exodontia Dentária em Região Anterior com Instalação de Implante Dentário Imediato: Relato de Caso**. Revista Ibero-Americana de Humanidades, Ciências e Educação**. São Paulo, v.10, n.05, 2024.

LOPES, M. S., ALMEIDA, M. C. S., YAMASHITA, R. K. Implante dentário imediato com enxerto ósseo: uma revisão de literatura. **Research, Society and Development**, Araguaína, v. 11, n. 13, 2022.

MARTINS, I. M., PEDRAÇA, V. K. M., FILHO, M. J. S. F. Reabilitação oral com implante imediato: revisão de literatura. **Braz. J. of Develop**. Curitiba, v. 6, n.12, p. 95785-95794, 2020.

MARTINS, S. H. L. et al. Implante imediato pós-exodontia em região de molar utilizando um novo implante com a técnica de preparo intrarradicular e preservação alveolar**. J Multidiscipl Dent**. Ribeirão Preto, v. 10, n. 2, p. 160-167, 2020.

MATIELLO, C. N., TRENTIN, M. S. Implante dentário com carga imediata na região anterior superior: relato de caso clínico. **RFO**, Passo Fundo, v. 20, n. 2, p. 238-242, 2015.

MEDEIROS, M. S. et al. Exodontia atraumática e implante imediato em área estética: relato de caso**. Research, Society and Development**, Rio Grande do Norte, v. 9, n. 9, 2020.

MIRANDA, D. C. et al. Instalação de implante dentário imediato após exodontia: relato de caso clínico. **Brazilian Journal of Implantology and Health Sciences**, Mineiros, v. 6, n. 8, p. 2487-2500, 2024.

PEREDO-PAZ, L. G. et al. Carga imediata em próteses unitárias pós-exodontia, em área estética. **Rev. Dental Press Periodontia Implantol**. Maringá, v. 2, n. 1, p. 92-109, 2008.

PRIMO, B. T. et al. Implante imediato para substituição de elemento dentário com fratura radicular: relato de caso clínico. **Stomatos**. Rio Grande do Sul, vol. 17, n. 32, p. 65-71, 2011.

SAMPAIO, V. P. R. et al. Implante imediato associado a enxerto xenógeno e provisionalização imediata em área infectada: relato de caso. **Arch Health Invest**. Campina Grande, v. 9, n. 5, p. 444-448, 2020.

SILVA, G. L., NETO, I. B. M., CONCEIÇÃO, L. S. Utilização De Implante Dentário Com Carga Imediata**. JNT Facit Business and Technology Journal,** Tocantins, v. 42, n. 2, p. 571-579, 2023.