FACULDADE DE TECNOLOGIA DE SETE LAGOAS

FACSETE

FELIPE LEONE CASADEI

REDUÇÃO INTERPROXIMAL DE ESMALTE NA ORTODONTIA

SERTÃOZINHO
2024

FELIPE LEONE CASADEI

REDUÇÃO INTERPROXIMAL DE ESMALTE NA ORTODONTIA

Monografia apresentada ao curso de Especialização *Latu Sensu* da Faculdade de Tecnologia de Sete Lagoas como requisito parcial para conclusão do Curso de Especialização.

Área de Concentração: Ortodontia.

Orientador: Eduardo Mendes Gotardo

SERTÃOZINHO
2024

Casadei, Felipe Leone

Redução Interproximal de Esmalte na Ortodontia / Felipe Leone Casadei – Sertãozinho:[s.n.], 2024. 25p.; 30cm;il

Orientador: Eduardo Mendes Gotardo

Monografia. (Especialização em Ortodontia) -- Faculdade de Tecnologia de Sete Lagoas. Orientador: Eduardo Mendes Gotardo. 1. Reduçao interproximal 2.Ortodontia. Sertãozinho, 2024.

FACULDADE DE TECNOLOGIA DE SETE LAGOAS

Monografia intitulada “Redução Interproximal em Esmalte na Ortodontia” de autoria do **Felipe Leone Casadei**, aprovada pela banca examinadora constituída pelos seguintes professores:

_____

Eduardo Mendes Gotardo - Ortogotardo – Centro de Estudos em Ortodontia – Orientador

_____

Renata Pires de Araújo Castro Santos - Ortogotardo – Centro de Estudos em Ortodontia - Coorientador

_____

André Reis Pinto - Ortogotardo – Centro de Estudos em Ortodontia Examinador

Sertãozinho, 28 de maio de 2024

DEDICATÓRIA

Dedico este trabalho aos meus pais, pelo amor incondicional, apoio constante e pela crença em meu potencial.

Agradeço também aos meus amigos e professores que me inspiraram e guiaram ao longo desta jornada acadêmica.

Este TCC é uma celebração de nossa dedicação e esforço conjunto.

RESUMO

O desgaste interproximal do esmalte é realizado com a finalidade de diminuir a dimensão mesio-distal dos dentes, tendo como resultado a obtenção do espaço para o alinhamento dentário. É indicado em casos de apinhamento leve ou moderado nas arcadas dentárias, com discrepâncias de Bolton, alterações da forma do dente, aumento da retenção, estabilidade após o tratamento ortodôntico, normalização do contorno gengival, eliminação de triângulos negros gengivais e correção da curva de Spee. O objetivo deste estudo é evidenciar a importância do desgaste interproximal e como esse pode ser uma importante alternativa às extrações ou expansões, em especial nos casos em que as extrações não estão indicadas, melhorando a estética e reduzindo o tempo de tratamento. Para a realização deste trabalho, foram realizadas pesquisas nas bases de dados científicos como PubMed, ScienceDirect, EbscoHost, Google Scholar, SciELO e livros da especialidades, sendo selecionados os artigos mais relevantes para o tema. É importante deixar claro que o desgaste é um tratamento irreversível e pode ser realizado nos dentes anteriores e posteriores. Pode ser realizado por métodos manuais, mecânicos ou químicos, os quais fazem a remoção do esmalte de forma controlada, sem prejudicar a estrutura dentária. Se usada corretamente, a técnia de desgaste interproximal traz agilidade ao tratamento ortodôntico.

Palavras-chave: "Stripping" Interdentário, Redução Interproximal de Esmalte, Redução Mesio-Distal e "Air-rotor Stripping".

ABSTRACT

Interproximal enamel wear is carried out with the aim of reducing the mesio-distal dimension of the teeth, resulting in the creation of space for tooth alignment. It is indicated in cases of mild or moderate crowding in the dental arches, with Bolton discrepancies, changes in the shape of the tooth, increased retention, stability after orthodontic treatment, normalization of the gingival contour, elimination of black gingival triangles and correction of the curve of Spee . The objective of this study is to highlight the importance of interproximal wear and how it can be an important alternative to extractions or expansions, especially in cases where extractions are not indicated, improving aesthetics and reducing treatment time. To carry out this work, searches were carried out in scientific databases such as PubMed, ScienceDirect, EbscoHost, Google Scholar, SciELO and specialized books, selecting the most relevant articles for the topic. It is important to make it clear that grinding is an irreversible treatment and can be carried out on front and back teeth. It can be carried out using manual, mechanical or chemical methods, which remove enamel in a controlled manner, without damaging the tooth structure. If used correctly, the interproximal wear technique brings agility to orthodontic treatment.

Keywords: Interdental "Stripping", Interproximal Enamel Reduction, Mesio-Distal Reduction and "Air-rotor Stripping".

SUMÁRIO

1. INTRODUÇÃO 9

2.PROPOSIÇÃO 11

3.REVISÃO DA LITERATURA 12

3.1 REDUÇÃO INTERPROXIMAL DE ESMALTE 12

3.2 TÉCNICAS USADAS PARA A RIE 16

4.DISCUSSÃO 20

5.CONCLUSÃO 23

6.REFERÊNCIAS BIBLIOGRÁFICAS 24

1. INTRODUÇÃO

Dentro da ortodontia, muitas técnicas são utilizadas para que os tratamentos sejam os mais eficazes possíveis. Dentre eles está o desgaste interproximal de esmalte, usado para o tratamento do apinhamento. Essa opção tem sido indicada para pacientes portadores de discrepância de modelo negativo suave ou moderado e ajuste de discrepância de Bolton. Embora seja de grande valia o desgaste interproximal de esmalte para a realização do tratamento ortodôntico em casos de apinhamento, é necessário que além dos benefícios sejam também esclarecidos os efeitos indesejáveis, visto que há perda permanente de esmalte, mesmo que não seja considerável (Rossi Júnior et al. (2009)

De acordo com Carvalho (2010) o procedimento de desgaste nos dentes pode ter muitas definições como: recontorneamento, redução interproximal, slicing, stripping ou redução seletiva. Por esse método são retiradas partes da superfície externa dos dentes como forma de se conseguir maior espaço entre os dentes para que possa ser feito o tratamento ortodôntico que tem a finalidade de alinhar os dentes. A redução interproximal pode ser feita de diversas formas, com o uso dos mais diversos materiais, como: lixa de aço, broca diamantada, tungstênio multilaminadas, disco de lixa mono ou dupla face.

Cada vez mais tem se tornado popular o recontorneamento dos dentes, especialmente com a técnica de colagem de aparelho ortodôntico expondo superfície proximal de esmalte para desgaste, uma vez que anteriormente o uso de técnica multibandas impossibilitava esta abordagem. Se o espaço desejado não for grande, a redução interproximal do esmalte pode ser uma estratégia de grande eficácia (Srivastava et al., 2012).

O tratamento ortodôntico traz amplos benefícios no que tange a estética e estrutura dentária. Castro (2018) descreve que o alinhamento dos dentes diferente do que muitos pensam não está relacionado apenas a estética, mas a saúde bucal como um todo, uma vez que a estrutura correta da arcada dentária, com a mordedura adequada, se faz importante para uma boa saúde.

O desgaste interproximal de esmalte é realizado por meio da redução dos tamanhos mesio-distais dos dentes. O procedimento pode ser feito para resolver problemas de apinhamentos ligeiros a moderados (4-8mm), corrigir a discrepância do tamanho dentário entre a arcada dentária maxilar e mandibular, eliminar os triângulos negros, reanatomização dos contatos proximais, correção de anomalias morfológicas e estabilização das arcadas dentárias (Fernandes, 2018).

Diante da alternativa do desgaste interproximal de esmalte, o objetivo deste estudo é evidenciar a importância desse procedimento como uma alternativa às extrações ou expansões, em especial nos casos em que as extrações não estão indicadas, melhorando a estética e reduzindo o tempo de tratamento.

2. PROPOSIÇÃO

O objetivo desta Revisão de Literatura é evidenciar, segundo o parecer de alguns autores, os casos em que são indicados os desgastes interproximais de esmalte, ressaltando as vantagens e desvantagens desse procedimento no contexto da ortodontia, as delimitações dos desgastes dos esmaltes, as técnicas utilizadas e quais os efeitos adversos.

É importante destacar que as evoluções tecnológicas têm trazido grandes estudos e estratégias para tornar alguns serviços eficientes e rápidos, e não tem sido diferente para a ortodontia. É sabido que o tratamento ortodôntico pode levar anos para ser concluído, fator ocasionado por alguns procedimentos a serem realizados, como é o caso de extrações dentárias, realizadas para que haja espaço para a movimentação dos dentes a fim de que sejam devidamente linhados.

O desgaste interproximal do esmalte realizado em casos permitidos evita que seja feitas extrações, o que reduz o tempo de tratamento. Mas é importante que esse procedimento seja realizado de forma responsável, pois a perda de esmalte é irreversível e se feita de forma incorreta pode ocasionar grandes prejuízos aos pacientes.

3. REVISÃO DA LITERATURA

3.1 REDUÇÃO INTERPROXIMAL DE ESMALTE

Bolton (1958) evidenciou que a dificuldade de interdigitação dentária correta bem como a coordenação dos arcos estava relacionada a discrepância entre estes arcos, o que era oriundo do excesso de material dentário em um dos arcos, e diante desse fator havia a indicação do desgaste interproximal.

A RIE é um dos mais variados procedimentos ortodônticos, usados quando se objetiva nivelar os arcos dentários que estão moderadamente apinhados em até cerca de 6 mm, também é usada essa técnica para alinhar os incisivos inferiores que eventualmente se apinharam na fase de pós-contenção, eliminar uma desproporção natural de tamanho dentário interarcos (análise de Bolton), melhorar o perfil facial na altura do lábio inferior, prevenir ou reduzir retração gengival no nível dos incisivos inferiores ou superiores, corrigir a curva de Spee, estabelecer superfícies planas no intuito de prevenir giroversões e corrigir moderados desvios de linha média. Os limites biológicos devem ser respeitados, isso implica em não ultrapassar aproximadamente 0,25 mm de desgaste em cada face de esmalte proximal dos dentes anteriores e 0,5 mm para os dentes posteriores, o que permite que seja obtido um ganho de até 8,9 mm de espaço se o desgaste for realizado a partir das mesiais dos primeiros molares (Cuoghi et al., 2007).

Segundo Rossi Júnior et al. (2009) os dentes em que há possibilidade de desgaste sem prejuízo são dentes que não podem ser estreitos, com forma triangular e com camada de esmalte mais espessa.

As RIEs podem ser feitos para resolver problemas de discrepâncias de modelos sagitais e verticais. Diante do perfil agradável e segundo discrepância de arco não muito acentuada, o recontorneamento dos dentes anteriores é uma boa alternativa. O processo dos desgastes interproximais deve ter uma indicação correta, sempre respeitando o limite biológico de 50% da espessura de esmalte do dente, como forma de se preservar a saúde dentária e periodontal (Carvalho, 2010).

Moreira et al. (2011) descrevem que os desgastes podem ser realizados tanto nos dentes anteriores como nos posteriores, por meio de lixas, discos de carborundum ou brocas cilíndricas de pequenas espessuras. O uso da ferramenta depende do quanto se deseja desgastar.

Os desgastes tornaram-se uma prática comum, tanto para eliminar problemas de apinhamento e discrepância de tamanho dentário, como para aumentar a estabilidade dos arcos dentários (Johner et al., 2013).

Vellini Ferreira (2013) cita sobre a aplicação do flúor em forma de gel por 5 minutos e bochecho diário com solução de fluoreto de sódio a 0,05% até o final do tratamento ortodôntico.

A RIE é um procedimento de grande importância no processo de tratamento ortodôntico como forma de se ganhar espaço entre as arcadas dentárias e para que seja corrigida a discrepância do índice de Bolton Diante a correta indicação, a realização do polimento pode ser realizada mediante várias técnicas, desde que seja respeitado o limite biológico. O desgaste interproximal é usado para a eliminação do triângulo negro gengival e correção da curva de spee. Os autores explicam que é de extrema importância que o paciente submetido ao procedimento precisa ter como principal característica uma boa higiene oral, sem existência de cárie, além de não ter histórico de desgaste de esmalte (Lapenaite, 2014).

. A RIE é indicada para mudança da forma e estética entária por meio do esmalte, além do aumento de estabilidade pós-tratamento ortodôntico e normalização do contorno gengival (Chuoudhary et al., 2015).

Oliveira (2021) explica que deve haver uma corretarelação entre as dimensões mesiodistais e vestíbulo-linguais, onde deve ser alcançada a proporção de 1:1 (mésio- distal/vestíbulo-lingual x 100), o que fica se define que se o diâmetro mésio-distal for maior que o vestíbulo-lingual este deve ser desgastado. A maior distância deverá estar a nível subgengival pelo que a medição deve ser intraoral. Segundo os autores para um adequado alinhamento o ideal seria o diâmetro vestíbulo-lingual > mésio-distal, ou seja, < 100. Então, quando as dimensões

dentárias mésio-distal forem maiores que as dimensões vestíbulo-lingual recomenda-se o desgaste interproximal do esmalte até 4 mm. Já se o apinhamento incisival for servero não se recomenda o desgaste. Sobre as lixas podem ser utilizadas lixas para a amálgama, borca de alta rotação diamantada, a broca de tungstênio multilaminada e os discos de lixa mono ou dupla face. Nessa análise é feita uma relação para a região anterior do arco onde a medida do comprimento mesial distal dos dentes anteriores inferiores seja 77,2% da medida do comprimento mesial distal dos dentes anteriores superiores (Figura 1).

Figura 1: Análise de Bolton

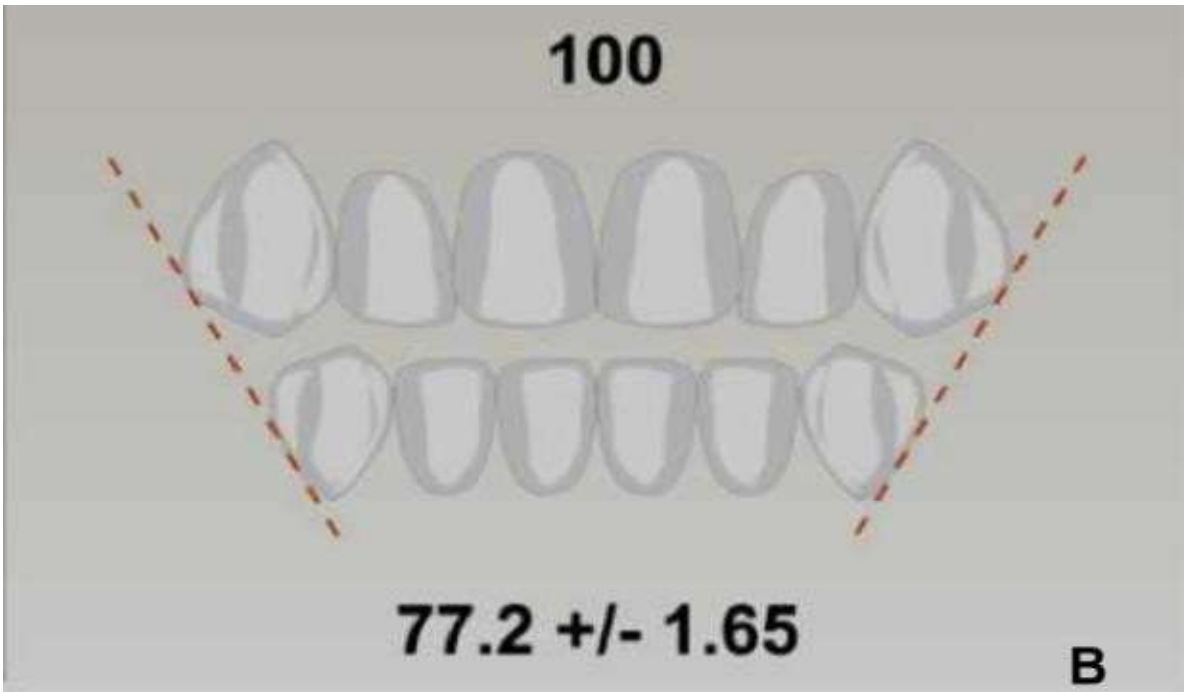

Fonte: PINTO (2015).

A Redução Interproximal de Esmalte (RIE) tem sido um procedimento realizado com grande constância nos últimos anos, sob o desejo dos ortodontistas em tratar uma variedade de más oclusões, utilizando-se de menos extrações para que seja possível promover espaços para corrigir más oclusões menores. A figura 2 traz exemplo de dentes desalinhados, sem nenhum espaçamento entre eles. A (RIE) é um processo clínico, que promove a redução, recontorno anatômico e proteção das superfícies proximais do esmalte dos dentes (Lacerda, 2022)

Figura 2: Dentes com apinhamento



Fonte: https://www.listerdental.com.br/index-2-3.html

Figura 3: Dentes antes da redução de esmalte

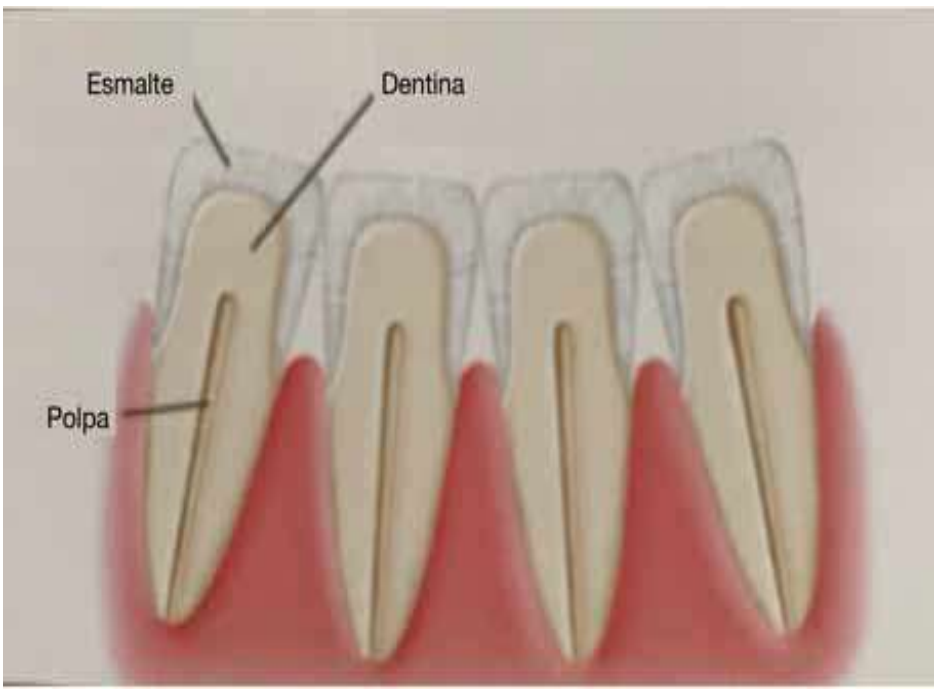

Fonte: https://www.listerdental.com.br/index-2-3.html

Figura 4: Dentes após a redução do esmalte

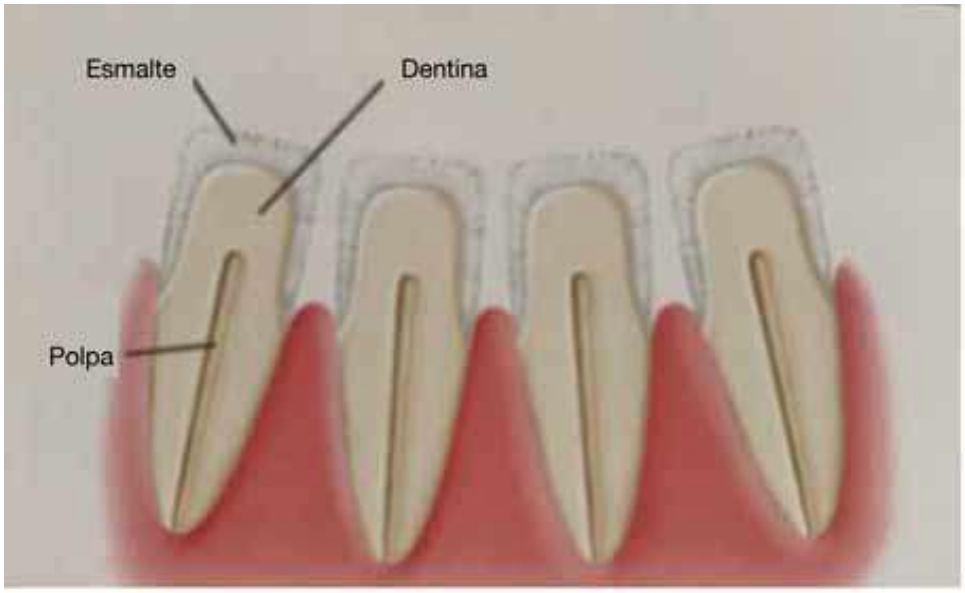

Fonte: https://www.listerdental.com.br/index-2-3.html.

Essa redução tem como objetivo criar um espaço entre os dentes para que seja realizado o tratamento ortodôntico, dando aos dentes uma forma adequada resolvendo problemas de formato ou tamanho sempre que necessário. Muitos nomes são dados a esse procedimento clínico como: “descascamento”, “fatiar”, “corte de Hollywood”, “retificação seletiva”, “redução mesiodistal”, “reaproximação”, “desgaste interproximal” e “coronoplastia”. O desgaste interproximal pode ser feito em 50%, ou seja, 6,4mm de espaço poderiam ser gerados a partir de 8 contatos bucais (0,8mm/contato) e 2,5mm de espaço poderiam ser criados a partir de 5 contatos anteriores (0,5mm/contato). O autor destaca que a espessuara do esmalte interpoximal pode ser estimada projetando uma linha cervical verticalmente até o plano oclusal ou incisal. A dentina é projetada em linha reta a partir da linha cervical ou em uma linha que afunila levemente em direção à polpa (Lacerda, 2022).

3.2 TÉCNICAS USADAS PARA A RIE

A melhor técnica a ser utilizada deve ficar a critério do ortodontista. Geralmente para dentes na região anterior é feito com maior constância o uso de tiras de lixa de aço ou discos abrasivos, já para os dentes da parte posterior o

método de desgaste com alta rotação associada com fresas extremamente finas é usado para obter um resultado mais efetivo (Carvalho, 2010).

É preciso que o profissional decida a quantidade de remoção do esmalte de cada face, deixando um mínimo de convexidade para criar ponto de contato e prevenção de contato radicular. A quantidade possível de redução de cada superfície (normalmente entre 0,2mm a 1mm) deve ser registrada em escala de décimo de milímetro. No entanto, quando a possibilidade de redução é menor do que o espaço necessário é importante realizar outra abordagem terapêutica. Em casos em que o dente é afetado pela rotação, a sua superfície proximal deve ser mais desgastada do que a área de contato. É importante que o profissional tome sempre o cuidado de usar nos instrumentos para a realização da RIE, protegendo sempre o tecido mole, desgastando o dente somente após a correção do dente seja feita (Jadhav, 2011).

Existe uma sequência de etapas a serem realizadas no processo de desgaste interproximal de esmalte, as quais são descritas abaixo:

- Separação- nesse processo é feita a separação dos dentes por meio do separador para que se tenha maior acesso à área a ser desgastada;
- Desgaste- redução de parede de esmalte pela tira abrasiva, disco abrasivo e broca;
- Recontorno – no processo de desgaste, o dente é cuidadosamente reformado para que seja recriado seu formato original;
- Polimento – a superfície é polida para que se tirem as ranhuras geradas pelo processo;
- Proteção – aplicação do flúor, feita devido ao fato da camada protetora de esmalte ser perdida.

Para que a ocorrência de perda de ancoragem (mesialização de molar) não aconteça, se for possível, o segundo e terceiro molar e a superfície distal de primeiro molar devem ser excluídas nos procedimentos de desgaste interproximal de esmalte. (Lapenaite, 2014).

Figura 5: Sequência dos instrumentais utilizados para a realização dos desgastes interproximais nos segmentos posterior e anterior: A) colocação do afastador de Ivory; B) desgaste inicial em alta rotação com broca Carbide 699L; C, D) acabamento e polimento das superfícies desgastadas com sequência de discos Sof-Lex; E) visualização dos desgastes interproximais; F) aplicação tópica de fluoretos.



Fonte: Rossi Junior et al. (2009).

Oliveira (2021) explica que para que se decida o procedimento a ser utilizado para o desgaste interproximal, a seriografia e modelos são importantes, visto que a radiografia por meio da imagem leva ao ortodontista conhecimentos acerca do tamanho das restaurações, espessura do esmalte, convexidade de cada face proximal além de disposição de raízes. Mas se constatada a rotação do dente, seu contorno não fica evidente na imagem, sendo assim o uso do modelo se faz necessário.

Lacerda (2022) descreve que o plano de tratamento precisa ter em seu contexto um conjunto completo de radiografias e modelos, isto porque os raios-x podem determinar: a convexidade de cada superfície interproximal; a espessua do esmalte de cada dente; o tamanho dos recheios e a disposição das raízes. Dentro desse planejamento o profissional deve decidir quanto esmalte pode ser removido de cada superfície do dente, permitindo um esmalte mínimo e evitando o contato radicular. Se a quantidade de esmalte a ser retirada for menor do que o necessário

outro procedimento deve ser realizado. O autor descreve que os segundos e terceiros molares e as superfícies distais dos primeiros molares não devem ser decapados, somente se necessário como forma de preservar a ancoragem. As coroas de cerâmica em alguns casos devem ser substituídas caso forem retificadas.

4 DISCUSSÃO

Campos et al. (2009) destacam que no tratamento ortodôntico o desgaste interproximal é uma alternativa frente a proposta de extração dentária.

Zachrisson et al. (2011) cita como uma vantagem da RIE a prevenção ou redução da retração da papila gengival interdental, ou seja, o desenvolvimento de triângulos negros entre os dentes.

Jadhav (2011) cita como desvantagem da RIE em apinhamento maior que 8 mm o risco da perda excessiva de esmalte, o que é irreversível e pode trazer grandes problemas aos pacientes.

De acordo com Pasqualotto et al. (2013) alguns pacientes possuem limitação no que diz respeito à discrepância entre bases ósseas e o tamanho dentário sendo assim, o tratamento pode acontecer ou não segundo extrações dentárias. A Redução do Desgaste Interproximal (RIE) pode ser uma alternativa importante, uma vez que essa terapia de tratmento pode ser aplicada para a resolução de discrepâncias negativas suaves a moderada do arco dentário e quando não se deseja alterar o perfil facial.

Livas et al. (2013) explicam que é preciso antes de se realizar a RIE que eja considerada a quantidade de esmalte presente nas superfícies proximais de cada dente, uma vez que a quantidade de esmalte se difere a cada indivíduo.

Segundo Lapenaite (2014) é importante deixar claro que no processo da RIE a anatomia dos dentes é alterada, por isso se faz importante colocar o ponto de contato entre os dentes na localização anatômica correta e restaurar os contornos dentais à forma original o máximo possível. Pós o processo de desgaste é preciso que os dentes onde os procedimentos foram realizados sejam polidos com discos ou tiras de acabamento e deve ser prescrita solução de flúor. O uso do flúor segundo pesquisas realizadas, traz a remineralização das superfícies de esmalte desgastadas. Sobre a quantidade de esmalte a serem desgastadas o desgaste proximal de pré-molares e de primeiros molares inferiores conseguem-se 9,8 mm de espaço no arco.

Indivíduos com esmalte mais fino, com 50% de desgaste interproximal, podem-se conseguir 7 mm de espaço. Já, no arco superior, podem ser esperados 11 mm de ganho de espaço.

Sobre as desvantagens da RIE, Lapenaite (2014) falam que o procedimento não deve ser realizado em apinhamento severo, maior que 8 mm por arco, em dentes pequenos com hipersensibilidade ao frio, formato do dente mais quadrado, doença periodontal e pobre higiene oral.

Fleming (2016) descrevem que a RIE tem ganhado grande popularidade na ortodontia, devido à crescente aceitação da ortodontia adulta juntamente com a dificuldade associada ao fechamento de espaço em pacientes mais velhos, além da resistência de alguns pacientes que ao processo de extração, a capacidade de criar uma quantidade de espaço mais precisa e apropriada em casos selecionados, e o risco de reabertura dos espaços de extração após a remoção do aparelho. Descrevem que podem ser removidos 50% do esmalte interproximal.

O desgaste é um recurso eficiente, uma vez que cria a quantidade de espaço necessário para que sejam eliminadas as protusões e apinhamento, exatamente no local onde ele está escasso. A RIE tem como uma das principais características a redução do tempo de tratamento favorecendo o resultado final alcançado. Alguns fatores devem ser levados em conta no momento do processo da RIE. Por exemplo, não devem ser aplicadas anestesias para que o paciente possa relatar sobre a sensibilidade. É preciso que a sonda exploradoraseja usada na região servical como forma de avaliar sobre a criação de degrau positivo ou negativo (Oliveira, 2021).

Lacerda (2022) cita que nos últimos anos a utilização da RIE tem aumentado como forma de tratar as más oclusões utilizando-se assim de menos processos de extrações. O uso da RIE também tem sido usado pelos ortodontistas como forma de ajudá-los a estabilizar as oclusões ocasionadas pelo tratamento e assim reduzir recidiva que possa ter ocorrido após essa terapia. Não existem estudos que indiquem a quantidade exata de esmalte a ser reduzido. Não há estudos que mostrem a necessidade de redução com proteção adequada relacionada aos danos

cariosos, térmicos ou químicos. A variação na espessura do esmalte sugere que não há vantagem quando o esmalte é espesso em comparaçãocom o esmalte fino. A RIE é um procedimento crítico, por isso deve ser feito de maneira bem planejada e avaliada segundo as características e anatomia de cada paciente. O procedimento deve reduzir a camada exata de esmalte, caso contrário pode ocasionar diverso problemas aos pacientes. É preciso então que o profissional que vai realizar o procedimento tenha amplo conhecimento do assunto.

5. CONCLUSÃO

Assim como todos os setores da sociedade, a ortodontia tem passado por grandes processos evolutivos, o que tem facilitado os tratamentos, em especial no que diz respeito ao tempo de uso dos aparelhos ortodônticos.

Como forma e resolver o apinhamento dos dentes, especialmente em casos severos onde não havia espaçamento para a realização da movimentação, a estratégia utilizada era a ocorrência da extração, o que nem sempre era bem vista pelo paciente e acabava ocasionando uma demora no início do processo de tratamento, assim como na sua finalização, uma vez que o espaço deixado deveria ser devidamente preenchido, o que poderia levar um tempo maior do que o esperado.

A Redução Interproximal de Esmalte (RIE) surge como uma alternativa de grande eficiência, ausentando a necessidade de extração e trazendo menor duração de tempo ao tratamento, o que acabou benefiando profissional e paciente.

Embora a RIE seja uma alternativa de grande relevância é preciso que seja bem planejada e feita por um profissional com grande conhecimento, visto que sua maior desvantagem está no processo de redução incorreta de esmalte o que é irreversível e pode trazer problemas diversos. Outra desvantagem está no fato de quem nem todos os pacientes podem passar por esse processo.

6. REFERÊNCIAS BIBLIOGRÁFICAS

BOLTON, W. A. Disarmony in tooth size and its relation to the analysis and treatment of malocclusion. **Am J Orthod**. v. 28, n. 3, p. 113-130, 1958.

CAPELOZZA FILHO, Leopoldino.; BRAGA, S.ilvia Augusta.; CAVASSAN, Arlete de Oliveira.; OZAWA, Terumi Okada. Tratamento ortodôntico em adultos: uma abordagem direcionada. **R Dental Press Ortodon Ortop Facial**. v. 6, n. 5, p. 63-80, 2001.

CAMPOS, Marcio José de.; QUINTAO, Cátia Cardoso Abdo.; FRAGA, Marcelo Reis.; VITRAL, Robert Willer Farinazzo. Avaliação do espaço adicional requerido no perímetro do arco inferior para o nivelamento da curva de Spee. **Rev Dent Press Ortodon Ortop Facial**. v. 14, n. 4, p.129-136, 2009.

CARVALHO, Antônio de Souza. **Desgaste interproximal no tratamento de apinhamento anteroinferior**. Monografia de especialização. FUNORTE/ SOEBAS NÚCLEO BRASÍLIA, 2010.

CUOGHI, Osmar Aparecido.; SELLA, Rodrigo Castellazzi.; MACEDO, Fernanda Azambuja.; MENDONÇA, Marcos Rogério de. Desgaste interproximal e suas implicações clínicas. **R Dental Press Ortodon Ortop Facial**. v. 12, n. 3, p. 32-46, 2007.

JADHAV, SANDHYA.; VATTIPELLI, Shilpa.; PAVITRA, Mani. Interproximal enamel reduction in comprehensive orthodontic treatment: a review. **Indian J Stomatol**. v. 2, n. 4, p. 245- 248, 2011.

LACERDA, Jamile dos Passos. Brazilian **Journal of Implantology and Health Sciences**. v. 4, n. 3, p.3-17, 2022.

LAPENAITE, Egle.; LOPATIENE, Kristina. Interproximal enamel reduction as a part of orthodontic treatment. **Stomatologija,** v. 16, n. 1, p. 19-24, 2014.

MOREIRA, Bruno Matherus.; CAMPOS, Thaina Neves de.; COELHO, Ulisses.; JIMENEZ, Emigdio Enrique Orellana. Desgastes interproximais: evidência científica. **UEPG Ci Biol Saúde**. v. 17, n. 2, p. 99-108, 2011.

OLIVEIRA, Gladstone Alvarenga de. Desgaste interproximal no tratamento ortodôntico: uma revisão bibliográfica. 2021. Disponivel em: https://faculdadefacsete.edu.br/monografia/files/original/fe82aa877c050c92f7e6de17cabee7c9.pdf. Acesso em: 10 jan. 2024.

PASQUALOTTO, Aletheya do Carmo.; AMBROSIO, Aldriele Regina.; SOARES, Éssio.; ISBER, Hassan. Desgaste interproximal: relato de caso / Interproximal stripping: case report
Ortho Sci., Orthod. sci. pract . v. 6, n. 22, p. 221-228, 2013.

ROSSI JUNIOR, Alberto.; ABREU, Fernanda Argemi.; TAVARES, Carlos Alberto E. Tavares.; ROSENBACH, Gabriella. Redução de esmalte interproximal como alternativa no tratamento ortodôntico de casos limítrofes. **R Dental Press Ortodon Ortop Facial**. v. 14, n. 2, p. 63-72, 2009.

SRIVASTAVA, Shirish.; VERMA, Charan Vinay.; Anita, Sujit Panda. Current status of interproximal enamel reduction in orthodontic treatment. **Pakistan oral end dental journal** v. 32, n.2. August 2012

VELLINI-FERREIRA, Flávio.; COTRIM-FERREIRA, Andreia.; CONTRIM-FERREIRA, Flávio Augusto. **Ortodontia Clínica:** Tratamento com aparelhos fixos. São Paulo: Artes Médicas, 2013. p. 664.