FACULDADE SETE LAGOAS – FACSETE

Pós-Graduação em Odontologia – Especialização em Endodontia

Caroline Ceschini da Mata

ACIDENTES E COMPLICAÇÕES NA ENDODONTIA:

Fratura de instrumento e perfuração.

Um relato de caso.

Marília

2024

Caroline Ceschini da Mata

ACIDENTES E COMPLICAÇÕES NA ENDODONTIA:

Fratura de instrumento e perfuração.

Um relato de caso.

Trabalho de conclusão de curso apresentado ao curso de pós-graduação em Endodontia da Faculdade Sete Lagoas – FACSETE como requisito parcial para obtenção do título de Especialista em Endodontia.

Orientador: Prof. Me. Roberto Barreto Osaki

Marília 2024

FACSETE

Faculdade Sete Lagoas Monografia intitulada **“ACIDENTES E COMPLICAÇÕES NA ENDODONTIA: Fratura de instrumento e perfuração. Um relato de caso.”** de autoria da aluna Caroline Ceschini da Mata, aprovada pela banca examinadora constituída pelos seguintes professores:



Prof. Me Roberto Barreto Osaki – Faculdade Sete Lagoas - Orientador



Prof. Me. Paulo Roberto Jara de Souza - Faculdade Sete lagoas – Examinador



Prof. Dr. Renan Diego Furlan - Faculdade Sete lagoas - Examinador

RESUMO

A permanência do elemento dentário na cavidade bucal pode ser duvidosa quando a cavidade pulpar é comprometida. O tratamento endodôntico, quando bem indicado e executado, leva a essa permanência para que o dente exerça sua função. Ao transcorrer do tratamento endodôntico, acidentes e complicações como fratura de instrumentos e perfurações podem acontecer, o que também leva ao insucesso do tratamento quando não é solucionada. Conhecimento sobre técnica e instrumentais adequados, cabem ao profissional, para que saiba solucionar e aumentar o tempo de vida do elemento dentário na cavidade bucal. Além disso a endodontia, bem como as outras especialidades odontológicas, estão em constantes evoluções, levando à facilidade em resolução dos tratamentos. A procura por essas inovações deve fazer parte do cotidiano do profissional. Esse estudo tem como objetivo mostrar através de um relato de caso, uma possibilidade de resolução dos dois acidentes mais comuns que ocorrem no tratamento endodôntico: fratura de instrumentos e perfuração na região de furca.

Palavras-chave: acidentes; complicações; endodontia; fratura; perfuração.

ABSTRACT

The permanence of the tooth in the oral cavity can be doubtful when the pulp cavity is compromised. Endodontic treatment, when properly indicated and carried out, leads to this permanence so that the tooth can perform its function. During the course of endodontic treatment, accidents and complications such as instrument fractures and perforations can occur, which also lead to treatment failure if left unresolved. Professionals need to be knowledgeable about proper technique and instruments in order to be able to solve problems and increase the lifespan of the tooth in the oral cavity. In addition, endodontics, like other dental specialties, is constantly evolving, leading to easier treatment solutions.

The search for these innovations must be part of the professional's daily routine. This study aims to show, through a case report, a possible solution to the two most common accidents that occur in endodontic treatment: instrument fracture and perforation in the furcation region.

Keywords: Accidents; Complications; Endodontic; Failure; Drilling.

SUMÁRIO

1. INTRODUÇÃO 06

2. OBJETIVO.....08

3. RELATO DE CASO 09

4. DISCUSSÃO 15

5. CONCLUSÃO 17

REFERÊNCIAS.....18

1. INTRODUÇÃO

Os elementos dentários na cavidade oral em conjunto com as estruturas de suporte e proteção, desempenham um papel importante na fala, mastigação, deglutição, estética, entre outros. Essas funções são comprometidas quando há perda de um ou mais elementos, geralmente em decorrência da lesão de cárie, (VICTOR, 2022), podendo levar à grande destruição da estrutura dentária, além de dor e infecção ao comprometer a polpa.

O tratamento endodôntico é uma excelente alternativa para manter o elemento dentário na cavidade oral, quando bem indicado. Cabe ao profissional, o diagnostico e tratamento correto, considerando técnica e materiais adequados para cada caso (LOPES & SIQUEIRA, 2015). Durante o tratamento, existem algumas complicações e acidentes que podem acontecer, exigindo assim, o conhecimento e habilidade do profissional para que saiba solucionar e obtenha êxito ao finalizar o tratamento (LOPES & SIQUEIRA, 2015).

Os acidentes são acontecimentos imprevistos que podem interferirem no tratamento, e em até seu prognóstico (SATTAPAN ET AL., 2000; ALFOUZAN & JAMLEH 2018; ALCALDE ET AL. 2018B). Podem ocorrer em razão da alta complexibilidade anatômica dos dentes, falta de conhecimento das propriedades biomecânicas dos instrumentos, desconhecimento de procedimentos técnicos adequados ou da pouca habilidade do profissional. (MASCARELLO & ANA PAULA. ,2021). Os mais comuns estão relacionados com a instrumentação dos canais radiculares, são eles: transporte apical de um canal radicular curvo, fratura dos instrumentos endodônticos e perfurações endodônticas (LOPES, & SIQUEIRA, 2015). As complicações derivam dos acidentes, quando este não é bem resolvido, ou até impossibilitado de resolução, dificultado o tratamento, com a probabilidade de alterar o prognóstico. (LOPES, & SIQUEIRA, 2015).

Um dos acidentes mais comuns ocorrem pela fratura de instrumentos no interior do canal radicular, dificultando o prognóstico no tratamento endodôntico.

(MELLO & SALOMÃO,2021; SATTAPAN ET AL., 2000; ALFOUZAN & JAMLEH 2018; ALCALDE ET AL. 2018B). As fraturas podem ocorrer pelo mau uso do operador, indicação erronia do instrumento para o caso, (LOPES & SIQUEIRA, 2015). Relaciona-se também, pelo excesso do uso, obtendo uma fadiga cíclica, levando a fratura (Alcalde et al. 2018 A). Esta pode ocorrer em quaisquer regiões da raiz dentária, sendo que quanto mais apical acontece a fratura, maior é a dificuldade para resolução (LOPES & SIQUEIRA, 2015).

A fratura do instrumento pode ocorrer por fadiga cíclica, sendo que esse tipo de fratura ocorre quando o instrumento sofre estresse em uma região de curvatura do canal radicular (SATTAPAN ET AL., 2000; ALFOUZAN & JAMLEH 2018; ZUPANK ET AL. 2018). Ou, o instrumento pode sofrer uma fratura por fadiga torcional, esse tipo de fratura ocorre quando a ponta do instrumento se prende nas paredes do canal radicular e o motor permanece em rotação até ocorrer a fratura (SATTAPAN ET AL., 2000; ALFOUZAN & JAMLEH, 2018).

Outro acidente comum na endodontia é a perfuração, pode acontecer durante a etapa de abertura coronária ou da instrumentação radicular (LOPES & SIQUEIRA, 2015), ocorre quando há uma comunicação da cavidade pulpar com os tecidos de suporte (LOPES & SIQUEIRA, 2015). E também pode estar localizada em qualquer região da estrutura dentária, (LOPES & SIQUEIRA, 2015). Além das causas serem por reabsorção radicular ou cáries extensas, fatores iatrogênicos podem estar relacionados, são eles: uso inadequado de técnica e materiais, além de uma visão prejudicada durante as etapas iniciais do tratamento (LOPES & SIQUEIRA, 2015) . A conduta preventiva deve sempre ser adotada com auxílio de exames radiográficos, conhecimento sobre anatomia e cautela durante o tratamento (ARANTES et al., 2021.)

2. OBJETIVO

Este trabalho, teve como objetivo descrever um caso clínico de uma paciente do sexo do feminino, 53 anos onde foi realizado o retratamento endodôntico do dente 16 com dois acidentes mais comuns que ocorrem durante o tratamento endodôntico: fratura de instrumentos e perfuração na região de furca.

3. RELATO DO CASO

Paciente S.A., sexo feminino, de 53 anos, compareceu à clínica odontológica do Centro de Pós-Graduação em Odontologia de Marília, devido ao insucesso do tratamento endodôntico do elemento 16, tratado por outro profissional. Em primeiro momento, foram realizados, a anamnese e exames radiográficos. Paciente sem comprometimento sistêmico e apesar de relatar dores passadas no elemento dentário, no momento, estavam ausentes. Radiograficamente observa-se apenas o canal palatino obturado, o distovestibular parcialmente obturado, e o mesio-vestibular sem material obturador e com objeto radiopaco suspeito de lima fraturada no terço apical do canal, além de lesão periapical visível radiograficamente na raiz palatina.

Imagem 1 – Radiografia Inicial do tratamento endodôntico.



Para reiniciar o tratamento, a primeira alternativa era a tentativa da remoção do fragmento do conduto mesio-vestibular e posteriormente obturar e acompanhar os outros canais, visto que, passaram 4 meses da obturação dos condutos palatino, e disto-vestibular, sem a presença de dor no mesmo período e o dente permanecia selado com o material provisório até o momento.

Na primeira sessão, foi realizado anestesia infiltrativa com 1(um) tubete de mepivacaina à 2% com epinefrina 1:100.000 (DFL), isolamento absoluto com grampo n° 26 (vinte e seis) e lençol de borracha, remoção da restauração provisória com ponta diamantada esférica 1014 (KG Sorensen), localização dos canais com auxilio de sonda exploradora e, além disso, material na região de furca, sugestivo de selamento de perfuração. Fizemos a ultrapassagem do fragmento presente no conduto meio-vestibular com lima manual tipo k #10 de 25 mm (MK Life), e irrigação com hipoclorito á 2,5%, associado a agitação com auxílio da ponta ultrassônica E1 (Helse). Foi colocado formocresol (Maquira) como medicamento intracanal, e selamos com ionômero de vidro (Riva Self Cure-SDI).

Após um mês, ao retorno o material restaurador fraturado, e frente á duvida da descontaminação adequada dos canais obturados previamente foi decidido então, remover a guta percha dos outros canais e retrata-los. Dessa forma, a Lima pro R 25.06 (MK Life) foi escolhida para remoção do material obturador do canal palatino e disto-vestibular. Além disso, foram expostas, duas perfurações presentes na região de furca. Foi feita a reinstrumentação dos canais com o sistema reciprocante Roll Wave Gold da Denco. O canal palatino obteve um comprimento de trabalho de 17 mm, sendo preparado com os instrumentos 25.07, 35.06 e 45.05, e o mesio- vestibular e disto-vestibular, ambos á 16 mm tendo como lima memória 35.06. A irrigação com hipoclorito nesse momento, foi feita de forma criteriosa dentro do canal, associada á aspiração, tomando os devidos cuidados com as perfurações na região de furca. A medicação intracanal de escolha no momento foi a pasta de hidróxido de cálcio, associado ao iodofórmio e o propilenoglicol, selando também o local da perfuração. Material

obturador provisório cotosol e ionômero de vidro. Além disso, prescrevemos anti-inflamatório e analgésico.

Imagem 2 – Localização dos canais e perfuração.

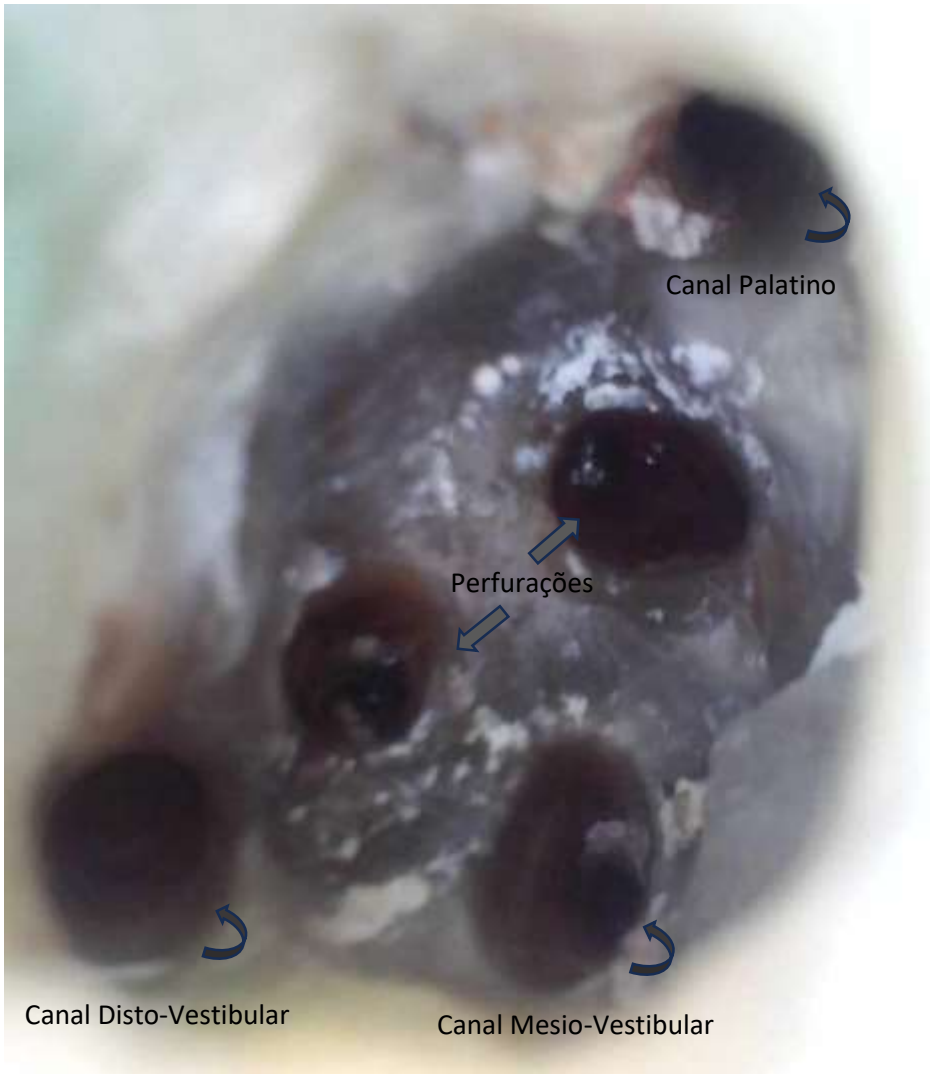

No mês seguinte, a paciente retorna sem relatar dor ou incomodo. Realizamos todo procedimento de anestesia local e isolamento absoluto; remoção do material restaurador provisório e medicamento intracanal. Reinstrumentação com lima memória nos três canais; protocolo de irrigação final, com Hipoclorito de sódio á 2,5% com agitação ultrasssônica passiva 3X 20 segundos por canal utilizando o inserto E1 (Helse); EDTA com PUI (agitação ultrassônica passiva) 3 X 20 segundos por canal; irrigação final com soro

fisiológico. Devido a persistência na irrigação com a agitação, o pedaço do instrumento fraturado no conduto mesio-vestibular, foi removido.

No mesmo atendimento, realizamos a secagem dos condutos com cone de papel absorvente, prova do cone nos comprimentos de trabalho de cada, e obturação dos condutos com guta percha e cimento obturador Sealer 26 em espessura adequada para os condutos e denso para o selamento das perfurações. Selamento com resina flow e restauração provisória com ionômero de vidro. Fizemos o encaminhamento para a realização do tratamento restaurador. Gostaríamos de acompanhar o caso, com retornos de 3 e 6 meses, mas não foi possível por motivos pessoais da paciente.

Imagem 3 – Radiografia da prova do cone.



Imagem 4 – Obturação dos canais e selamento da perfuração



Imagem 5 – Radiografia Final



4. DISCUSSÃO

A cavidade oral desempenha um papel fundamental em funções biológicas essenciais, como fala, mastigação e deglutição, além de contribuir para a estética facial. A perda de um ou mais elementos dentários, frequentemente devido a lesões de cárie, pode comprometer esses aspectos, afetando a qualidade de vida do paciente (VICTOR, 2022). Nesses casos, o tratamento endodôntico se apresenta como uma solução eficiente para preservar os dentes afetados, evitando a extração e possibilitando a manutenção de suas funções. Contudo, é imperativo que o diagnóstico e o tratamento sejam realizados de maneira precisa e criteriosa, levando em consideração as características individuais de cada paciente, bem como as técnicas e materiais mais adequados para o procedimento (LOPES & SIQUEIRA, 2015).

Apesar da eficácia do tratamento endodôntico, complicações podem surgir, interferindo no prognóstico e exigindo do profissional habilidades técnicas e conhecimento aprofundado. De acordo com Sattapan et al. (2000), acidentes endodônticos são eventos imprevistos que podem impactar tanto o tratamento quanto seus resultados. As causas desses acidentes variam, podendo envolver a complexidade anatômica dos dentes, o uso inadequado de instrumentos ou a falta de domínio das técnicas necessárias (MASCARELLO & ANA PAULA, 2021). Entre os acidentes mais comuns, destacam-se o transporte apical em canais radiculares curvos, a fratura de instrumentos e as perfurações endodônticas, que, quando não bem resolvidas, podem prejudicar a evolução do tratamento (LOPES & SIQUEIRA, 2015).

A fratura de instrumentos é um dos acidentes mais recorrentes, resultando em dificuldades significativas na continuação e sucesso do tratamento. Segundo Mello & Salomão (2021) e Alcalde et al. (2018b), as fraturas podem ocorrer por vários motivos, como o mau uso do instrumento, a escolha inadequada do tipo de ferramenta para o caso específico e até mesmo o desgaste excessivo do material, levando à fadiga cíclica e, consequentemente, à fratura do instrumento. Essa

complicação pode ocorrer em qualquer parte da raiz dentária, porém as fraturas localizadas na região apical são as mais desafiadoras, já que sua remoção ou reparação é extremamente difícil (LOPES & SIQUEIRA, 2015). O estresse em regiões de curvatura do canal, causado por movimentos repetitivos, pode resultar em uma fratura por fadiga cíclica, enquanto a fadiga torcional ocorre quando o instrumento fica preso nas paredes do canal e continua a rotacionar, culminando na sua fratura (SATTAPAN et al., 2000; ALFOUZAN & JAMLEH, 2018).

Outro acidente endodôntico significativo é a perfuração, que ocorre durante a abertura coronária ou a instrumentação do canal radicular (LOPES & SIQUEIRA, 2015). Essa complicação, que resulta em uma comunicação indesejada entre a cavidade pulpar e os tecidos circundantes, pode ser desencadeada por fatores como cáries extensas, reabsorção radicular ou, muitas vezes, por erros iatrogênicos. O uso inadequado de técnicas ou instrumentos, aliado a uma visão prejudicada durante as fases iniciais do tratamento, aumenta a probabilidade de ocorrência de perfurações (LOPES & SIQUEIRA, 2015). Assim, é fundamental que o profissional adote medidas preventivas, como o uso de exames radiográficos, a avaliação detalhada da anatomia dentária e a cautela nas etapas do tratamento, a fim de reduzir esses riscos (ARANTES et al., 2021).

Portanto, é essencial que o profissional de odontologia, especialmente o endodontista, desenvolva não apenas as habilidades técnicas necessárias, mas também o conhecimento profundo das complicações e dos métodos para prevenilas e resolvê-las, garantindo, assim, o sucesso do tratamento e a preservação da saúde oral do paciente.

5. CONCLUSÃO

O tratamento endodôntico exige além de conhecimento biológico, saber a melhor técnica e material para cada caso. Evitar acidentes e complicações é de estrema importância para um tratamento facilitado e um bom prognóstico. Apesar disso, enfrentamos a possibilidade de acidentes como perfurações ou fraturas de instrumentais, o que exemplifica esse relato.

É preciso conseguirmos solucionar para que mantenha o elemento na cavidade oral em função. Para isso, existem tecnologias no mercado que nos auxiliam, e estas, em contantes evoluções. Basta ao endodontista, estar buscando atualizações em técnicas e materiais que sejam mais seguros para que evitem esses acidentes e quando os mesmos ocorrerem, serem resolvidos de forma eficaz e precisa.

REFERÊNCIAS

1. Alcalde, M. P., Duarte, M. A. H., Bramante, C. M. et al. Torsional fatigue resistance of pathfinding instruments manufactured from several nickeltitanium alloys. **International Endodontic Journal**, v. 51, p. 697-704,
   2018a.

2. Alcalde, M. P., Duarte, M. A. H., Bramante, C. M. et al. Cyclic fatigue and torsional strength of three different thermally treated reciprocating nickeltitanium instruments. **Clinical Oral Investigations**, v. 22, p. 1865-1871,
   2018b.

3. Alcalde, M. P., Tanomaru-Filho, M., Bramante, C. M. et al. Cyclic and torsional fatigue resistance of reciprocating single files manufactured by different nickel-titanium alloys. **Journal of Endodontics**, v. 43, p. 1186-1191, 2017.

4. ARANTES, Thais Rodrigues; OLIVEIRA, Victor Araujo Alves; MESQUITA, Gabriela Campos. **Acidentes e complicações durante o tratamento endodôntico**: do pré ao pós-operatório. 2021..

5. GARCIA, Alan Matheus. **Acidentes e complicações em endodontia: considerações e técnicas fundamentais para se obter sucesso (relato de caso clínico)**. Monografia para conclusão de curso de especialização em Endodontia - FACSETE. Bauru – SP, 2020.

6. LOPES, H. P.; SIQUEIRA JR., J. F. **Endodontia:** biologia e técnica. 4. ed. Rio de Janeiro: Elsevier, 2015.

7. LOPES, H. P.; ELIAS, C. N. Fratura das limas endodônticas tipo K: fundamentos teóricos e práticos. **RBO,** v. 58, p. 406-410, 2001.

8. MASCARELLO, Ana Paula. Acidentes e complicações em endodontia – revisão de literatura. **J Multidiscipl Dent**., v. 11, n. 3, p. 86-95, set./dez. 2021.

9. MELLO, R. S. H.; SALOMÃO, M. B. Principais acidentes no tratamento endodôntico: revisão de literatura. **Revista Cathedral**, v. 3, n. 4, 2021.

10. MINISTÉRIO DA SAÚDE. A saúde bucal no SUS. Pg. 51 – **Cárie dentária**.
Brasília, DF, 2018.

11. NATHAN, Victor. Cárie é uma das doenças crônicas não transmissíveis mais prevalentes no mundo. Brasil, **Ministério da Saúde**, nov. 2022.

12. ZUPANC, J.; VAHDAT-PAJOUH, N.; SCHÄFER, E. New thermomechanically treated NiTi alloys – a review. **International Endodontic Journal**, v. 51, p. 1088-1103, 2018.