Faculdade Sete Lagoas – FACSETE

Oscar Cabero Caballero

UMA REVISÃO SOBRE O CONCEITO DE TRATAMENTO “ALL-ON-FOUR”

São Paulo-Brasil
2019

Oscar Cabero Caballero

UMA REVISÃO SOBRE O CONCEITO DE TRATAMENTO “ALL-ON-FOUR”

Monografia apresentada ao Programa de pós-graduação em Odontologia da Faculdade Sete Lagoas – FACSETE, como requisito parcial à obtenção do título de especialista em Implantodontia.

Orientador: Prof. Dr. Jocelino Lemes Soares

São Paulo-Brasil
2019

FACSETE
Faculdade Sete Lagoas
Portaria MEC 278/2016 - D.O.U. 19/04/2016
Portaria MEC 946/2016 - D.O.U. 19/08/2016

Monografia intitulada “**Uma revisão sobre o conceito de tratamento “all-on-four”**” de autoria do aluno **Oscar Cabero Caballero**.

Aprovada em ___/___/___ pela banca constituída dos seguintes professores:

Odair Borghi
Prof.

Fabiano Cortez Zanardo
Prof.

Gustavo Henrrique Mota
Prof.

São Paulo, _____ de _____ de 2019.

Faculdade Seta Lagoas – FACSETE
Rua Ítalo Pontelo, 50 – 35700-170 – Sete Lagoas, MG
Telefone (31) 3773-3268 – www.facsete.edu.br

RESUMO

O objetivo deste trabalho foi revisar a literatura sobre quais indicações clínicas mais frequentes, procedimentos cirúrgicos, protocolos protéticos e complicações em pacientes edêntulos ou com arcos severamente reabsorvidos que recebem implantes dentários para restaurações imediatas, seguindo o conceito “all-on-four” na mandíbula ou na maxila. Esse conceito baseia-se no princípio de que quatro implantes, uma combinação de dois retos anteriores e dois inclinados posteriores, inseridos na pré-maxila ou na mandíbula anterior, fornecem suporte suficiente para manter uma prótese fixa com arco completo. A principal indicação é uma maxila ou mandíbula atróficas com ou sem dentes remanescentes sem esperança. A redução do comprimento do cantilever, conseguido pela inclinação dos implantes distais, permite uma distribuição mais ampla das forças oclusais com carga e, consequentemente, para uma redução do estresse no pescoço do implante. As angulações relatadas variaram entre 30º a 45º, embora esse fator dependa da localização anatômica, e o torque de inserção, entre 25 e 50 Ncm. O comprimento e o diâmetro dos implantes, axiais ou angulares na maxila ou na mandíbula, variaram. O comprimento médio utilizado nos estudos foi de 10 mm e o menor diâmetro foi de 3,3 mm a 5 mm. Em relação ao protocolo protético, a prótese provisória deve ser rígida, não flexível para evitar micromovimentos que impeçam o processo de osseointegração do implante e ser forte o suficiente para não fraturar e a definitiva, confeccionada com materiais de resina metalocerâmica/acrílica, reforçados com estruturas metálicas. Quanto às complicações biológicas, como a peri-implantite, foram relatadas em poucos pacientes após um acompanhamento médio de dois anos. As complicações protéticas mencionadas foram a fratura da prótese acrílica provisória e o descolamento de um elemento da prótese definitiva. Consequentemente, é muito importante minimizar o risco por meio do controle oclusal adequado. Na avaliação geral, os resultados indicaram uma taxa sobrevivência de mais de 24 meses de 99,8%.

Palavras-chave: conceito “All-on-4”; implante dentário; implante inclinado; carga imediata.

ABSTRACT

The aim of this study was to review the literature on which what are the most frequent clinical indications, surgical procedures, prosthetic protocols and complications in edentulous patients or individuals with severely resorbed jaws receiving dental implants for immediate full-arch implant supported restorations following the All-on-4 concept in the mandible or maxilla. This concept is founded on the principle that 4 implants, a combination of 2 straight anterior and 2 tilted posterior, placed within the premaxilla or anterior mandible, would provide enough support to maintain a full-arch fixed prosthesis. The main treatment indication was an atrophic jaw or edentulous maxilla, with or without remnant hopeless tooth. The reduction of the cantilever length achieved by tilting of the distal implants allows for a more widespread distribution of the occlusal forces under loading, and consequently for a reduction of the stresses at the implant neck. The angulations reported varied between 30º-45º, although this factor depends on the anatomical location, and the insertion torque, between 25 and 50 Ncm. The length and diameter of the implants, either axial or angled in maxilla or mandible, varied. The average length used in the studies was 10 mm, and diameter reported was 3.3 mm-5 mm. With regard to the prosthetic protocol, the provisional prosthesis must be rigid, not flexible to avoid micromotion that impede the process of osseointegration of the implant and be strong enough not to fracture and the definitive one, made with reinforced metal-ceramic/acrylic resin materials with metal structures. Regarding biological complications, such as peri-implantitis, were reported in few patients after a mean follow-up of two years. The mentioned prosthetic complications were the fracture of the provisional acrylic prosthesis and the detachment of an element of the definitive prosthesis. Consequently, it is very important to minimize the risk by means of proper occlusal control. Overall, the results indicated a survival rate of more than 24 months of 99.8%.

Keywords: “All-on-4” concept; dental implant; tilted implant; immediate load.

LISTA DE ILUSTRAÇÕES

Figura 1 – A) Radiografia panorâmica pós-operatória após reabilitação de implantes “all-on-four” na maxila e na mandíbula. Os implantes foram imediatamente carregados com próteses provisórias de resina acrílica. B) Radiografia panorâmica após a colocação das próteses definitivas para maxila e mandíbula. 15

Figura 2 – Conceito “all-on-four”. 17

Figura 3 – Guias para a instalação de implantes. A) Guia. B) Template 17

Figura 4 – Fase protética. A) esplintagem de resina. B) prótese final 18

Figura 5 – Posições inclinadas dos quatro implantes inseridos entre os forames..... 22

Figura 6 – Técnicas “all-on-four”: A) Standard – quatro implantes convencionais, com inclinação dos dois implantes posteriores, B) Híbrido – utilização de quatro implantes, podendo ser qualquer combinação entre implantes convencionais e fixações zigomáticas, C) Zigoma – quatro fixações zigomáticas 26

Figura 7 – Tipo de reabilitação “all-on-four” em relação à reabsorção óssea da maxila: A) “aII-on-four” Standard em estágios de reabsorção inicial, B) “aII-on-four” Híbrido em estágios de reabsorção avançada, C) “all-on-four” Zigoma em estágios de reabsorção no osso basal 27

Figura 8 – Tipo de reabilitação “all-on-four” em relação à pneumatização dos seios maxilares: A) “all-on-four” Standard em casos de pouca pneumatização, B) “all-on-four” Híbrido em casos de acentuada pneumatização, C) “all-on-four” Zigoma em casos de exacerbada pneumatização 27

Figura 9 – Implantes zigomáticos extrasseio. Acesso de perfuração (A), evitando o dano na membrana sinusal (B) para instalação do implante zigomático de extrasseio (C). D) Visão oclusal da prótese provisória. Observar a posição das aberturas de acesso ao parafuso colocado na superfície oclusal/incisal mesial aos primeiros molares 28

Figura 10 – Sequência do tratamento da técnica cirúrgica extramaxilar com implantes zigomáticos. A) Ortopantomografia mostrando as posições dos implantes em um caso “all-on-four” híbrido (dois implantes padrão na maxila anterior e dois implantes zigomáticos extramaxilares). B) A ortopantomografia representa as posições dos implantes em um caso “all-on-four” Double Zygoma (maxila). Dois implantes extramaxilares zigomáticos foram instalados bilateralmente 31

Figura 11 – Sequência de tratamento para a reabilitação da mandíbula totalmente edêntula com o conceito “all-on-four”. A) Ortopantomografia pós-operatória após o tratamento “all-on-four” mandibular. B) Ortopantomografia aos cinco anos após reabilitação bimaxilar com tratamento “all-on-four” mandibular e prótese definitiva. C) Fotografia intraoral aos cinco anos após reabilitação bimaxilar com tratamento “all-on-four” mandibular e prótese definitiva. D) Sorriso do paciente aos cinco anos após reabilitação bimaxilar com tratamento “all-on-four” mandibular e prótese definitiva 35

SUMÁRIO

1 INTRODUÇÃO 9
2 REVISÃO DA LITERATURA 12
2.1 Implantes inclinados, biomecânica, torque de inserção, protocolos cirúrgico e protético 12
2.2 Abordagem “all-on-four” em mandíbulas 20
2.3 Abordagem “all-on-four” em maxilas 26
2.4 Complicações 31
3 DISCUSSÃO 39
4 CONCLUSÃO 45
REFERÊNCIAS 46

1 INTRODUÇÃO

Desde a primeira cirurgia realizada por Brånemark, em 1965, os implantes dentários têm sido amplamente utilizados na reabilitação oral. Por mais de 40 anos, o método preconizado sofreu várias modificações, tanto na sua aplicação como nas suas indicações (SHARMA *et al*., 2017).

Alguns fatores podem ser decisivos para o planejamento da reabilitação associada aos implantes dentários e incluem reabsorção óssea, devido à indisponibilidade dos processos alveolares, pneumatização dos seios maxilares e superficialidade do forame e do canal mentoniano. Esses acidentes anatômicos, associados à qualidade e à quantidade óssea deficiente, podem limitar ou impedir a instalação de implantes, tornando-os procedimentos necessários antes de sua instalação (BARNEA *et al.*, 2016).

Entre os fatores que devem ser considerados para a reabilitação de mandíbulas edêntulas atróficas está, principalmente, sua anatomia, que oferece problemas na instalação de fixações, tendo em vista a proximidade do seio maxilar e da cavidade nasal. Por outro lado, na maxila há trabéculas ósseas corticais geralmente mais finas e menos densas, quando comparadas com a mandíbula, determinando uma instabilidade inicial dos fixadores instalados e baixa interface osso-titânio, quando são integrados (MALÓ *et al*., 2012).

Existem várias possibilidades para reabilitar arcos atróficos. Um procedimento extensivo de aumento ósseo cirúrgico é frequentemente necessário para obter suporte suficiente para a instalação de implantes. A cirurgia de aumento, independentemente do procedimento reconstrutivo, transporta um maior risco de morbidade e de complicações para o paciente (por exemplo, infecção, perda de material de enxerto), bem como custos mais elevados e intervalos de tempo mais longos para completar o tratamento (BABBUSH; KANAWATI; BROKLOFF, 2013). Para evitar procedimentos de enxerto e utilizar osso preexistente da maneira mais eficaz, uma alternativa bem documentada é a de implantes inclinados, sem diferença clinicamente significativa nas taxas de sucesso em comparação com seu posicionamento axial (PATZELT *et al*., 2014).

Assim, a busca para resolver esses problemas sem a utilização de enxertos ósseos e sem demora na realização do tratamento, quando possível,

provoca uma demanda cada vez maior por novas técnicas. Técnicas cirúrgicas avançadas são divulgadas na literatura, como a técnica “all-on-four” (tudo em quatro), que consiste na inserção de quatro implantes instalados em posições anguladas e retas para uma reabilitação completa, permitindo aumento na ancoragem óssea, a utilização de implantes mais longos para a região posterior (≥13 mm), a diminuição do tamanho do cantilever (MALÓ; RANGERT; ARAÚJO NOBRE, 2003) e a instalação na posição biomecânica correta, garantindo alta estabilidade primária, são consideradas como vantagens desse conceito de tratamento (TARUNA *et al*., 2014).

Essa técnica foi introduzida para casos selecionados de múltiplos implantes nas maxilas e nas mandíbulas edêntulas. Na mandíbula, o procedimento pode ser utilizado, quando o forame mentual estiver em baixa posição em relação à crista alveolar para reduzir a extensão do cantilever e aumentar a área poligonal de suporte da prótese. Na maxila com atrofia óssea e presença de alargamento dos seios, implantes mais inclinados podem ser instalados em áreas de alta densidade óssea, com emergência na região do primeiro molar, resultando em um tratamento mais simples e menos demorado, com significativamente menos morbidade, diminuição dos custos financeiros associados a esses procedimentos e em um período pós-cirúrgico mais confortável para os pacientes (CRESPI *et al*., 2012).

O conceito “all-on-four” defende a carga imediata. Uma ligeira carga na cicatrização óssea encurta o tempo de cicatrização em vez de prolongar. Os implantes carregados imediatamente se integram, desde que as forças e o micromovimento sejam controlados. Assim, os protocolos de função imediata ajudam a reabilitar a maxila ou a mandíbula completamente edêntulas com uma prótese de acrílico fixa de arco completo conectada no dia da cirurgia (TARUNA *et al.*, 2014).

No entanto, tal tratamento constitui um desafio especial na prática clínica diária, com dúvidas sobre as indicações específicas, procedimentos cirúrgicos e protocolos protéticos após o procedimento (PENARROCHA-DIAGO *et al*., 2017). A esse respeito, os efeitos das estratégias em termos de satisfação do paciente e as complicações do tratamento, tanto técnicas como biológicas, continuam a ser estabelecidos (TALLARICO *et al*., 2016).

Diante do exposto, este trabalho teve por objetivo revisar a literatura sobre as indicações clínicas mais frequentes, os procedimentos cirúrgicos, os

protocolos protéticos e as complicações em pacientes edêntulos ou com arcos severamente reabsorvidos que recebem implantes dentários para restaurações imediatas, seguindo o conceito “all-on-four” na mandíbula ou na maxila.

2 REVISÃO DA LITERATURA

2.1 Implantes inclinados, biomecânica, torque de inserção, protocolos cirúrgico e protético

Silva *et al*. (2010) compararam o comportamento biomecânico do sistema “all-on-four” com o de uma prótese maxilar apoiada em seis implantes, ambas com os últimos implantes inclinados. Modelos tridimensionais, representando o maxilar restaurado com esses dois modos de reabilitação, foram desenvolvidos em software de projeto tridimensional e depois transferidos para o software Método de Análise dos Elementos Finitos (MEF), e submetidos a quatro diferentes simulações de carga (mordedura da boca cheia, canino em desoclusão, carga em um cantilever, carga na ausência de um cantilever). Por meio da técnica MEF, é possível verificar os níveis de tensão, deformação e deslocamento em estruturas, quando submetidas a cargas externas ou internas. As tensões máximas de von Mises foram localizadas e quantificadas para comparação. Constataram que em ambos os modelos, em todas as simulações de carga, os pontos de pico de tensão estavam sempre localizados no colo do implante inclinado distal. Os valores de tensão de von Mises foram maiores no modelo “all-on-four” (7% a 29%, maior, dependendo da simulação). Na presença de um cantilever, os valores máximos de tensão de von Mises aumentaram em cerca de 100% em ambos os modelos. Os autores concluíram que os locais de estresse e os padrões de distribuição foram semelhantes nos dois modelos. Concluíram que os padrões de localização e de distribuição de estresse foram muito semelhantes nos dois modelos. A adição de implantes no modelo de seis implantes, aumentando o suporte da prótese, resultou em uma diminuição nos valores máximos de tensão de von Mises. O cantilever deve ser evitado ou minimizado, pois sua presença aumenta muito o estresse no implante distal, independentemente de a prótese ser ou não suportada por quatro ou seis implantes.

Crespi *et al*. (2012) compararam próteses definitivas de resina acrílica com ou sem infraestrutura metálica que foram imediatamente carregadas e apoiadas por implantes axiais e inclinados em pacientes totalmente edêntulos após três anos de funcionamento. Participaram do estudo 36 pacientes com atrofia severa, com 44 próteses de arcada completa com carga imediata (24 maxilares e 20 mandibulares), cada uma apoiada em quatro implantes (totalizando 176 implantes). Ao todo, 21

próteses de acrílico de arco completo, retidas por parafuso, e 23 próteses de infraestrutura metálica foram colocadas nos pacientes. A taxa de sobrevivência, após três anos, foi de 100% para os implantes posicionados axialmente e de 96,59% para os inclinados. As taxas de sobrevivência foram de 98,96% na maxila e de 97,5% na mandíbula. Apenas duas próteses totalmente em acrílico fraturaram, e foi observada soltura de parafusos das próteses em 3% dos implantes. Nenhuma diferença estatisticamente significativa foi observada na perda óssea crestal entre os implantes inclinados e axiais em 12, 24 e 36 meses em ambos os arcos. Concluíram que os implantes inclinados podem alcançar o mesmo resultado que os instalados em posição reta. Entretanto, ressaltaram a importância da estabilidade primária, uma vez que todos os implantes perdidos foram instalados com menos de 40 Ncm.

Baggi *et al*. (2013) compararam duas técnicas diferentes de restauração para reabilitações de arcada completa suportadas por quatro implantes. O objetivo principal foi destacar os possíveis riscos de estresse excessivo e de mecanismos de transferência de carga em desequilíbrio, identificando os principais fatores biomecânicos que afetam essa transmissão. Para tal, a partir de imagens de tomografia computadorizada (TC), modelos numéricos tridimensionais de maxilas edêntulas e de mandíbulas restauradas com duas técnicas com quatro implantes foram gerados e analisados com simulações de elementos finitos lineares elásticos com três diferentes cargas. A primeira técnica utilizou dois implantes mesiais verticais e dois implantes distais inclinados (em um ângulo de 30º), e o segundo utilizou implantes verticais que atendiam aos conceitos de plataforma switching. As interações osso-músculo e articulações temporomandibulares foram incluídas no modelo mandibular. A integração óssea completa do implante foi assumida, e diferentes geometrias ósseas crestais pós-cicatrização foram modeladas. Medidas de estresse, revelando riscos de sobrecarga de tecido, e um índice de desempenho, destacando as principais características dos mecanismos de partição de carga, foram introduzidas e computadas para comparar as duas técnicas. Os resultados revelaram que as próteses suportadas por implantes distalmente inclinados exibiram uma distribuição de carga mais eficaz e uniforme do que todos os implantes verticais, exceto na maxila sob uma carga frontal. Os implantes distais inclinados reduziram os estados compressivos nas interfaces osso-implante distal, mas, dependendo da morfologia e do tipo de carga do osso, poderiam induzir altas tensões de tração nas cristas distais. Os riscos de sobrecarga no osso peri-implantar

mesial diminuíram, quando a preservação eficiente do osso crestal, por meio de estratégias de platform switching, foi modelada. Concluíram que implantes distalmente inclinados induziram melhor transmissão de carga do que os verticais, embora os níveis de estresse computados fossem fisiologicamente aceitáveis em ambas as situações.

Balshi *et al*. (2014) avaliaram, retrospectivamente, as taxas de sobrevivência cumulativas (CRSs) dos implantes que haviam instalado em pacientes totalmente edêntulos, tanto mandibulares quanto maxilares, seguindo o protocolo “all-on-four” (Figura 1). Todos os implantes foram classificados em três grupos: maxilar *versus* mandibular, pacientes masculinos *versus* femininos e inclinado (posterior) *versus* axial (anterior). A separação em cada grupo foi realizada por meio da revisão de radiografias pós-operação e notas clínicas. As falhas no implante com base na qualidade óssea e hábitos tabágicos também foram medidas. A hipótese nula foi que não haveria diferenças significativas em relação às CSRs do implante (variável de desfecho) em arcadas edêntulas, gênero e orientação do implante. Para tal, analisaram 800 implantes, instalados em 200 arcadas. A qualidade óssea foi determinada de forma subjetiva pelo dentista ao inserir os implantes, com base na resistência à perfuração e experiência clínica. A qualidade óssea foi quantificada pelos tipos 1 a 4, de acordo com os critérios de Lekholm e Zarb. Hábitos de tabagismo foram registrados. Os autores verificaram que, dos implantes Brånemark System instalados após o protocolo, 778 dos 800 implantes foram osseointegrados com sucesso, resultando em uma CSR de 97,3%. Em relação aos locais dos maxilares edêntulos, 289 dos 300 (96,3%) implantes instalados permaneceram em funcionamento; os implantes mandibulares tiveram uma taxa de sobrevivência de 97,8% (489 de 500). Em relação ao gênero, os pacientes masculinos tiveram 251 dos 256 (98,1%) implantes osseointegrados com sucesso, e as do gênero feminino, 527 dos 544 implantes integrados (96,9%). Nos grupos de orientação do implante, os inclinados e axiais tiveram tamanhos de amostra iguais (n = 400); as CSRs totalizaram 97,3%. O implante Mark III 4.0 de 15 mm apresentou a maior taxa de falha (23,7%) de todos os implantes específicos utilizados no estudo. O osso tipo 2 apresentou a maior taxa de falha (4,1%) de todas as qualidades ósseas. Em relação ao tabagismo, oito implantes falharam em dois pacientes que foram documentados como fumantes. A taxa de sobrevida da prótese foi de 99,0%. As comparações de CSR entre os arcos dentários, gênero e orientação do implante foram

estatisticamente insignificantes. Concluíram que os resultados sugerem que arcadas edêntulas, gênero e orientação do implante não são parâmetros significativos na formulação de um plano de tratamento “all-on-four”. As altas CSRs para cada variável analisada demonstraram esse tratamento como uma alternativa viável aos protocolos mais extensos para a reabilitação das maxilares ou mandíbulas edêntulos.

Figura 1 – A) Radiografia panorâmica pós-operatória após reabilitação de implantes “all-on-four” na maxila e na mandíbula. Os implantes foram imediatamente carregados com próteses provisórias de resina acrílica. B) Radiografia panorâmica após a colocação das próteses definitivas para maxila e mandíbula.

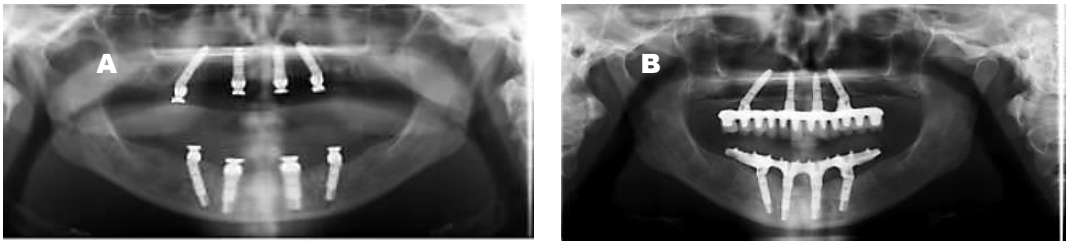

Fonte: Balshi *et al*., 2014.

Patzelt *et al*. (2014) revisaram a literatura, com o objetivo de avaliar o conceito de tratamento “all-on-four” no que diz respeito às taxas de sobrevivência (RS) dos implantes, próteses dentárias fixas (FDPs) e alterações temporais nos níveis ósseos proximais. Um número de 4.804 implantes foi inicialmente instalado, dos quais 74 falharam, com uma maioria de falhas (74%) nos primeiros 12 meses. Um total de 1.201 próteses foi incorporado dentro de 48 horas após a cirurgia. A principal complicação protética foi a fratura da FDP totalmente acrílica. A média de RS/SR1 cumulativa (desvio padrão) (36 meses) dos implantes e das próteses foi de 99,0 ± 1,0% e de 99,9 ± 0,3%, respectivamente. A perda óssea média foi de 1,3 ± 0,4 mm (36 meses). Não foram encontradas diferenças estatisticamente significativas nas medidas de desfecho, ao comparar arcos maxilar *versus* mandibular e axial *versus* implantes inclinados. Em conclusão, afirmaram que o conceito de tratamento “all-on-four” parece ser uma abordagem para arcos edêntulos de acordo com a demanda comum de um conceito de tratamento econômico, diminuição do tempo de tratamento com menor morbidade do paciente e uma maior qualidade de vida do paciente em comparação com abordagens cirúrgicas estendidas e próteses removíveis, respectivamente. Uma seleção cuidadosa do paciente e uma equipe cirúrgica e restauradora experiente são essenciais para o sucesso dos resultados do tratamento.

Taruna *et al*. (2014) revisaram o conceito “all-on-four” (Figura 2) e seus aspectos protéticos, considerando que a área de preocupação para qualquer alternativa de tratamento reside no sucesso da prótese e sua perspectiva protética, envolvendo os princípios da oclusão. Esse procedimento é indicado com largura óssea mínima de 5 mm e altura óssea mínima de 10 mm do canino ao canino na maxila e 8 mm na mandíbula. Se a angulação for de 30º ou mais, os implantes inclinados podem ser esplintados. Para implantes posteriores inclinados, os orifícios de acesso aos parafusos distais devem estar localizados na face oclusal do primeiro molar, do segundo pré-molar ou do primeiro pré-molar. Na maxila, devem ser inseridos dois implantes distais na região posterior, que são inclinados anteriormente ao antro maxilar, enquanto que na mandíbula, os implantes devem ser posicionados anteriormente ao forame mentoniano, com uma angulação de 30º-45º. A utilização de guia cirúrgica “all-on-four” ajuda a garantir a instalação dos implantes com posicionamento correto, angulação e emergência. O guia é colocado em uma osteotomia de 2 mm realizada na posição da linha média da maxila ou da mandíbula e a faixa de titânio é contornada para seguir o arco do arco oposto. O guia também auxilia na retração da língua nos casos mandibulares. As linhas verticais na guia são utilizadas como referência para perfuração na angulação correta, que não deve ser maior que 45º. As outras guias que podem ser utilizadas para a inserção de implantes são *templates*, pinos angulados e dentadura (Figura 3). Várias pesquisas realizadas sobre o conceito e a prática da reabilitação avançaram a opção de tratamento “all-on-four” ® do cético para o previsível com taxas de sucesso recomendáveis. Os autores concluíram que, em longo prazo, os resultados dessa técnica e as numerosas vantagens da carga imediata, a redução da morbidade, a alta satisfação do paciente e os custos relativamente baixos devem ser levados em consideração, quando uma decisão entre as opções alternativas de tratamento para uma mandíbula edêntula deve ser tomada. As vantagens biomecânicas do *design* “all-on-four” são: os implantes seguem uma estrutura óssea densa, os mais longos podem ser inseridos, inclinando-os posteriormente, a inclinação melhora a extensão anteroposterior (A-P), a expansão de A-P aumenta a distribuição de carga para prótese, o encurtamento do cantilever (máximo de 7 mm para a maxila e 1,5-2,0 x A-P para mandíbula) reduz a fratura/instabilidade da prótese e a estabilidade da altura óssea marginal, mantida com a prótese rígida. Os copings de impressão multi-units da moldeira aberta são colocados sobre os intermediários multi-units, que são

esplintados com uma resina autopolimerizante de baixa contração e barras de arame (Figura 4A), garantindo uma transferência precisa sem o deslocamento acidental dos copings de impressão. Uma impressão de moldeira aberta é feita com um material rígido de siloxano polivinílico (3M ESPE Imprint Putty) para capturar as posições dos implantes e dos tecidos moles. A prótese provisória de resina totalmente acrílica é construída e emitida ao paciente dentro de algumas horas ou durante a noite. A prótese provisória é torcida para 15 Ncm. O paciente é revisado após uma semana, em três semanas, três meses e depois anualmente. A prótese provisória de resina totalmente acrílica é construída e instalada no paciente em algumas horas ou de um dia para o outro, com torque de 15 Ncm, e o paciente deve ser inspecionado após uma semana, três semanas, três meses e depois, anualmente. Aos três meses, a prótese restauradora final pode ser projetada por CAD/CAM, com estrutura de zircônia ou titânio. Coroas individuais são cimentadas para a estrutura final da ponte, com estrutura CAD/CAM projetada em titânio ou zircônia com faceta acrílica (Figura 4B), com metal fundido e porcelana de revestimento ou removível, por exemplo, overdenture de barra, de fixação MK1.

Figura 2 – Conceito “all-on-four”.

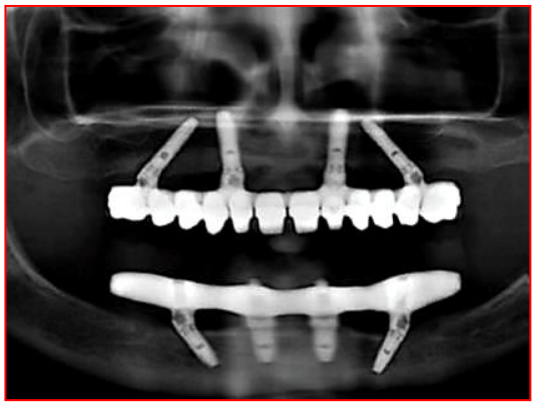

Fonte: Taruna *et al*., 2014.

Figura 3 – Guias para a instalação de implantes. A) Guia. B) Template.

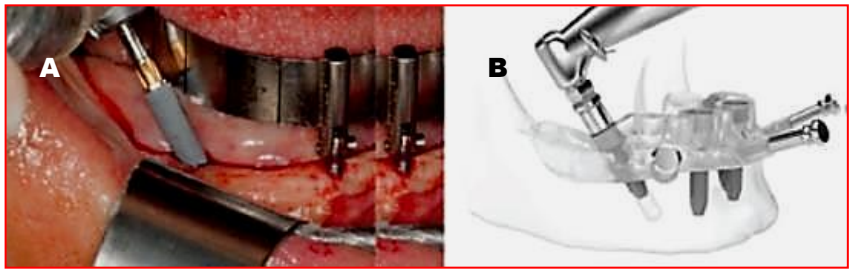

Fonte: Taruna *et al.*, 2014.

Figura 4 – Fase protética. A) esplintagem de resina. B) prótese final.

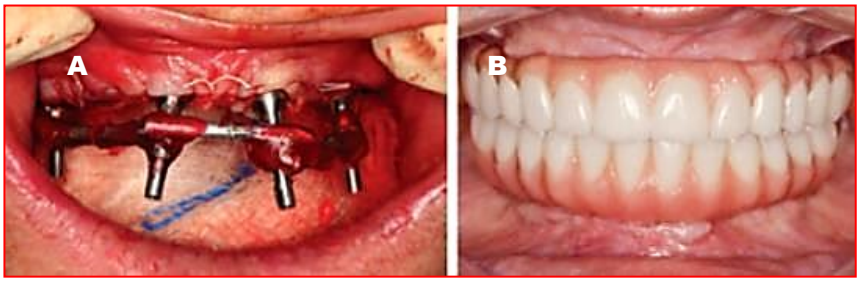

Fonte: Taruna *et al.*, 2014.

Chrcanovic, Albrektsson e Wennerberg (2015) realizaram uma meta-análise da literatura, com o objetivo de testar a hipótese nula de não haver diferença na taxa de falha do implante, perda óssea marginal e infecção pós-operatória em pacientes reabilitados por implantes dentários inclinados ou posicionados axialmente, contra a hipótese alternativa de haver uma diferença. A estratégia de busca resultou em 44 publicações. Um total de 5.029 implantes dentários era inclinado (82 falhas) e 5.732 implantes foram posicionados axialmente (104 falhas). A diferença entre os procedimentos não afetou significativamente as taxas de falha do implante. Uma diferença estatisticamente significante foi encontrada para falhas, quando os estudos avaliaram implantes inseridos nas maxilas foram agrupados, o mesmo não acontecendo para a mandíbula. Não houve efeitos significativos aparentes de implantes dentários inclinados na ocorrência de perda óssea marginal. Devido à falta de informação satisfatória, a meta-análise para o resultado “infecção pós-operatória” não foi realizada. Os autores concluíram que esses resultados sugerem que as diferenças na angulação dos implantes dentários possam não afetar sua sobrevivência ou a perda óssea marginal. Entretanto, ressaltaram que a confiabilidade e a validade dos dados coletados e o potencial para vieses e fatores de confusão foram algumas das deficiências do estudo.

Barnea *et al*. (2016) analisaram a influência da inclinação de implantes e a perda óssea em 29 reabilitações parciais maxilares apoiadas por um implante axial anterior e um posterior angulado distalmente, e em que a angulação foi medida de acordo com a perpendicular ao plano oclusal. Os implantes angulados tinham uma inclinação média de 32,83º, com um intervalo entre 20º e 50º. Medições de perda óssea foram realizadas em um, três e cinco anos. Registraram uma perda óssea de 0,89 mm, 1,18 mm e 1,5 mm para os implantes axiais em um, três e cinco anos,

respectivamente, e para os inclinados, as medidas registradas foram 0,98 mm, 1,1 mm e 1,50 mm na mesma distribuição temporal, não encontrando diferenças estatisticamente significativas entre a angulação dos implantes e a perda óssea marginal. As taxas de sucesso foram de 89,6% para os axiais e de 93,1% para os angulados. Concluíram que o estudo demonstrou que não há efeito da angulação do implante na perda óssea peri-implantar na maxila posterior.

Tallarico *et al*. (2016) reportaram que muitas falhas nos implantes podem ser atribuídas ao design oclusal inadequado, que pode concentrar as tensões no osso e levar à rápida reabsorção óssea. O objetivo de qualquer procedimento protético deve incluir o estabelecimento de uma oclusão funcional. De acordo com esses autores, o esquema oclusal dos requisitos básicos do implante-prótese são: o estabelecimento estáveis das relações mandibulares com contatos de intercuspidação máximos que são bilateralmente idênticos, o estabelecimento de "liberdade cêntrica" dentro do esquema oclusal geral, eliminação de qualquer interferência entre a máxima intercuspidação e posições de contatos retruídos e provisão de movimentos mandibulares livres e harmônicos com contatos de dentes leves durante manobras laterais e protrusivas. Quanto ao esquema oclusal para carregamento imediato para o conceito "all-on-four", salientaram que se deve evitar ou minimizar o comprimento do cantilever. Contatos bilaterais simultâneos em todos os dentes, excluindo os dentes distais à emergência do implante. Em movimentos laterais, função de grupo ou orientação com caminhos lineares planos e superimposição mínima, excluindo dentes em cantilever. Nos movimentos protrusivos, a orientação é distribuída em todos os dentes anteriores, incluindo caninos, com trajetórias lineares planas e superimposição vertical mínima. Mesmo se a prótese implantossuportada for oposta a uma prótese total removível, deve-se evitar o balanceamento de contatos em movimentos excursivos.

Penarrocha-Diago *et al*. (2017), em um consenso e recomendações clínicas sobre indicações de tratamento, procedimentos cirúrgicos, protocolos protéticos e complicações após o tratamento padrão "all-on-four", concluíram que a principal indicação do tratamento com o conceito padrão é uma maxila ou mandíbula atrófica com ou sem dentes remanescentes sem esperança em pacientes ASA I ou II. Esse protocolo cirúrgico-protético parece eficiente, seguro e eficaz em classe Cawood & Howell IV, V e VI. O procedimento requer dimensões mínimas do processo alveolar na maxila entre a parede mesial dos seios maxilares e entre o

surgimento dos nervos mentuais na mandíbula, a fim de permitir a instalação dos quatro implantes. Outra indicação refere-se a pacientes que relutam em se submeter a procedimentos regenerativos ósseos, como elevação do seio, enxerto ósseo ou transposição do nervo dentário. Além disso, o protocolo é indicado de acordo com o projeto protético envolvido, sendo necessário que o paciente tenha 12 mm de altura no espaço protético, sem a necessidade de um flanco vestibular para dar apoio labial.

Soto-Penaloza *et al*. (2017) revisaram sistematicamente a literatura sobre o conceito de tratamento “all-on-four” em relação as suas indicações, procedimentos cirúrgicos, protocolos protéticos e complicações técnicas e biológicas. Os artigos incluídos foram de revisões sistemáticas, ensaios clínicos randomizados, ensaios clínicos controlados, estudos prospectivos e retrospectivos de coorte e séries de casos; os estudos envolveram apenas seres humanos, com o objetivo de mostrar a eficácia do conceito desse tratamento, com 10 pacientes e com seguimento mínimo de três anos. Foram selecionados 24 artigos. A avaliação metodológica da qualidade mostrou que o cálculo do tamanho da amostra foi relatado por apenas um estudo, e o acompanhamento não incluiu um grande número de participantes – um fato que pode introduzir vieses e levar a interpretações enganosas dos resultados do estudo. Concluíram que o esse conceito de tratamento oferece uma maneira previsível de tratar a mandíbula atrófica em pacientes que não preferem procedimentos regenerativos, que aumentam a morbidade e as taxas de tratamento. Os resultados obtidos indicaram uma taxa de sobrevivência de mais de 24 meses de 99,8%. No entanto, as evidências atuais são limitadas, devido à escassez de informações relacionadas à qualidade metodológica, à falta de acompanhamento adequado e ao atrito da amostra. Complicações biológicas (por exemplo, peri-implantite) foram relatadas em poucos pacientes após um seguimento médio de dois anos. Portanto, ressaltaram a necessidade de uma definição adequada dos critérios de sucesso/sobrevivência, devido à alta prevalência de doenças peri-implantares.

2.2 Abordagem “all-on-four” em mandíbulas

Maló, Rangert e Araújo Nobre (2003) desenvolveram e documentaram um protocolo cirúrgico e protético simples, seguro e eficaz para a função imediata (dentro de duas horas) de quatro implantes Brånemark System para suportar

próteses fixas em mandíbulas completamente edêntulas: o conceito “all-on-four”. A amostra constou de 44 pacientes que foram tratados com próteses de arco completo, imediatamente carregadas em mandíbulas sustentadas por quatro implantes por paciente, colocados anteriormente ao forame; no total, 176 implantes. Quarenta e cinco desses implantes (12 pacientes) foram instalados em alvéolos frescos de extração. Além dos 176 implantes carregados imediatamente, 24 dos primeiros 30 pacientes tiveram 62 implantes de resgate inseridos tanto anterior quanto posterior ao forame. Esse “grupo de desenvolvimento” incluiu 11 homens e 19 mulheres que variaram de 30 a 79 anos de idade (média de 59 anos). Os 14 pacientes subsequentes (56 implantes), o “grupo de rotina”, não tiveram implantes de resgate. Esse grupo incluiu quatro homens e 10 mulheres, com idade entre 41 e 78 anos (média de 60 anos). A inserção dos implantes obedeceu às orientações do fabricante, exceto para os implantes que tiveram que ser subinstrumentados, para atingir o torque maior de 40 Ncm. O *countersink* não foi realizado para preservar a crista marginal. Os dois implantes mais anteriores seguiram a anatomia da mandíbula em direção; em casos graves de reabsorção, isso significava uma inclinação posterior. Dois implantes adicionais foram inseridos logo antes do forame e inclinados distalmente cerca de 30º em relação ao plano oclusal (Figura 5). Esse arranjo permitiu boa ancoragem do implante, comprimento curto do cantilever e grande distância entre implantes. Os implantes posteriores, que tinham 4 mm de diâmetro, emergiam tipicamente na posição do segundo pré-molar. Os implantes anteriores tinham 4 mm ou 3,75 mm de diâmetro. Quaisquer implantes de resgate foram instalados em locais remanescentes em ambos os lados do forame. Os implantes em carga imediata tiveram um torque de inserção final de no mínimo 40 Ncm. Os intermediários angulados (Bränemark System) para implantes anteriores foram fixados a 17º ou 30º e os implantes posteriores a 30º. Essa angulação foi selecionada, de acordo com a emergência protética dos parafusos. Uma prótese de acrílico, reforçada por metal, foi colocada dentro de duas horas após a cirurgia. As posições de emergência dos orifícios de acesso ao parafuso nos implantes posteriores das próteses foram, normalmente, no segundo pré-molar, e as próteses foram projetadas para conter um mínimo de 10 dentes, devido à posição favorável obtida pela inclinação posterior dos implantes distais. A crista marginal foi avaliada por meio de radiografias panorâmicas. Para o grupo de desenvolvimento, as próteses finais foram feitas quatro a seis meses após a cirurgia, incorporando os

implantes de resgate. No grupo de rotina, as próteses provisórias de acrílico foram mantidas durante todo o período do estudo, exceto em dois pacientes que receberam estruturas protéticas de titânio após 12 meses. Os níveis ósseos marginais, avaliados em radiografias periapicais ou panorâmicas, foram registrados na última consulta de acompanhamento dentro do período de tempo do estudo. Os autores constataram que quatro implantes imediatamente carregados em quatro pacientes do grupo de desenvolvimento foram perdidos durante o acompanhamento de seis meses. O restante dos implantes (116) passou sobreviveram a um ano de acompanhamento e 69 (58%), a dois anos, apresentando uma taxa de sobrevida cumulativa de 96,7%. Três implantes do grupo de rotina foram perdidos antes do carregamento em três desses pacientes, resultando em uma taxa de sobrevida cumulativa de 95,2%. As taxas de sobrevivência das próteses provisórias e finais foram de 100%. No grupo de rotina, um implante foi perdido nos primeiros três meses. Os demais implantes (55) sobreviveram no acompanhamento de seis meses e 12 (20%), no acompanhamento de um ano. As taxas de sobrevivência foram de 98,2% para os implantes e de 100% para as próteses, respectivamente. Os autores concluíram que a alta taxa de sobrevivência dos implantes e das próteses caracterizou a possibilidade de reabilitar mandíbulas edêntulas com prótese fixa instalada duas horas após a cirurgia, suportada por quatro implantes. Esses dados revelaram que a utilização de implantes posteriores inclinados permite uma reabilitação de até 12 dentes com um pequeno cantilever e uma distância interimplantes favorável. Além disso, sugeriram que próteses de acrílico reforçadas por metal podem ser indicadas.

Figura 5 – Posições inclinadas dos quatro implantes inseridos entre os forames.



Fonte: Maló, Rangert e Araújo Nobre, 2003.

Maló *et al*. (2011) apresentaram o resultado clínico do conceito “all-on-four” com um acompanhamento de até 10 anos. Esse estudo longitudinal incluiu 245 pacientes com um total de 980 implantes de função imediata (quatro por paciente), todos instalados na região anterior, para suportar próteses mandibulares fixas de arco completo. O critério de inclusão foi ter a mandíbula edêntula ou com dentes que necessitavam de restaurações fixas implantossuportadas. Para tal, avaliaram os fatores de complicação mecânica de fratura ou afrouxamento de componentes mecânicos e protéticos, os fatores biológicos de presença de dor, formação de fístula ou outros sinais de infecção, inflamação do tecido mole (registrado como presente ou ausente), reabsorção óssea (avaliada pelo uso de radiografias periapicais) e estabilidade do implante (avaliada pela remoção da prótese e aplicação manual de forças laterais ao implante). Verificaram que 21 implantes falharam em 13 pacientes, com taxas de sucesso cumulativas relacionadas ao paciente e ao implante de 94,8% e 98,1%, respectivamente, em cinco anos, e de 93,8% e 94,8%, respectivamente, com até 10 anos de acompanhamento. A taxa de sobrevivência das próteses foi de 99,2% após 10 anos. O número de complicações foi baixo, e não diferiram daquelas normalmente encontradas na reabilitação oral, em que os implantes são utilizados como suporte para uma prótese fixa. A utilização de implantes inclinados não comprometeu o resultado no período de acompanhamento. Na verdade, os implantes inclinados demonstraram menos falhas (n = 9) do que os implantes axiais (n = 12). Observaram uma porcentagem maior de condições médicas e tabagismo nos pacientes que perderam implantes em comparação com o restante da população do estudo, com falhas ocorrendo em apenas 15,3% dos pacientes saudáveis. Além disso, a presença de diabetes surgiu como um fator de risco para a perda de implantes. Esse resultado sugere que pessoas com condições médicas ou hábitos de tabagismo estão em risco aumentado de falha do implante em curto e longo prazo. Concluindo, afirmaram que esses resultados suportam a hipótese de que a reabilitação protética das mandíbulas edêntulas por meio do conceito All-on-4 é possível, com uma distribuição de sobrevivência do implante semelhante aos de outros protocolos de tratamento. Ressaltaram que a inclinação dos implantes posteriores permite que as próteses finais segurem até 12 dentes com apenas um cantilever curto (um molar) e uma distância interimplantar favorável sem comprometer o resultado de sucesso em longo prazo.

Landázuri-Del Barrio *et al.* (2013) realizaram um estudo exploratório prospectivo com o objetivo de fornecer documentação detalhada sobre implantes instalados com cirurgia guiada sem retalho, utilizando o conceito all-on-four na mandíbula, com foco no resultado clínico, radiográfico e nas complicações, que foram avaliados em três (T1), seis (T2) e 12 (T3) meses. A amostra constou de 16 pacientes não fumantes sistemicamente saudáveis (10 mulheres, seis homens, com idade média de 59 anos), com volume ósseo suficiente na mandíbula e operados por meio de cirurgia guiada por retalho, e envolveu dois implantes anteriores instalados diretamente na crista e dois implantes posteriores inclinados, em uma faixa entre os ângulos de 30º e 45º. Assim, foram instalados quatro implantes (NobelSpeedy Replace, Nobel Biocare AB, Goteborg, Sweden) de 4 mm de diâmetro com comprimentos variáveis (10-15 mm) mediante o sistema Nobelguide^{TM}. Os pilares protéticos retos (implantes anteriores) e angulados de 17º (Multi-unit, Nobel Biocare AB, Goteborg, Sweden) foram instalados nos implantes com um torque de 35 N e 15 N, respectivamente. Os autores constataram que seis implantes foram perdidos durante a avaliação clínica no T=3. O índice de sucesso de ambos os grupos foi de 90%, com tendência a maior falha de implantes curtos (≤11,5 mm). O nível ósseo médio após 12 meses de função foi de 0,83 mm, com um máximo de 1,07 mm. Complicações técnicas foram comuns (15/16 pacientes) e se relacionavam, principalmente, a um desajuste entre a prótese pré-fabricada e os pilares (13/16 pacientes). Os autores concluíram que se a carga imediata for realizada, a a prótese pré-fabricada deve basear-se na impressão real dos implantes no momento da cirurgia e não em sua posição virtual.

Lopes *et al*. (2015), em estudo clínico prospectivo, avaliaram os resultados em longo prazo da reabilitação de mandíbulas completamente edêntulas para função imediata com o conceito de tratamento “all-on-four”, utilizando um protocolo cirúrgico guiado por computador (NobelGuide®, Nobel Biocare, Göteborg, Suécia). Foram incluídas 23 arcadas (18 maxilas e cinco mandíbulas) reabilitadas com 92 implantes (NobelSpeedy™ Groovy; Nobel Biocare) com uma superfície oxidada (TiUnite®; Nobel Biocare), todos com 4 mm de diâmetro, mas de comprimentos variados: 8,5 mm (n = 1), 10 mm (n = 4), 11,5 mm (n = 1), 13 mm (n = 13), 15 mm (n = 56), 18 mm (n = 17); 72 implantes foram instalados na maxila e 20 na mandíbula, apoiando 23 próteses totais fixas fabricadas antes da cirurgia do implante e inseridas imediatamente após (NobelGuide). Os autores constataram que

a taxa de sobrevivência cumulativa do implante foi de 96,6% aos cinco anos de seguimento. E a protética, de 100%. A perda óssea marginal média foi de 1,7 mm em um ano, 1,7 mm em três anos e 1,9 mm em cinco anos. Sete pacientes apresentaram fratura da prótese definitiva (seis eram bruxistas), e o afrouxamento do parafuso do pilar ocorreu em dois pacientes. Dois implantes em dois pacientes apresentaram patologia peri-implantar. Os autores concluíram que, apesar da pequena amostra, é possível afirmar que essa modalidade de tratamento para arcos totalmente edêntulos é segura e previsível, com altas taxas de sobrevivência em relação ao paciente e ao implante, com bons resultados em longo prazo.

Horita *et al*. (2017) investigaram o comportamento biomecânico de implantes carregados imediatamente em uma mandíbula edêntula de acordo com o conceito “all-on-four”. Foi construído um modelo 3D de elementos finitos de uma mandíbula edêntula e instalados quatro implantes entre o forame mentual bilateral de acordo com o conceito desse tratamento. Uma estrutura feita de resina de titânio ou acrílica entre os primeiros molares bilaterais foi modelada. O carregamento imediato e um protocolo de carregamento tardio foram simulados. Uma carga vertical de 200 N foi aplicada no cantilever ou na região dos pilares dos implantes distais, simulando a ausência de um cantilever. Constatou-se que os principais picos compressões de deformações nos modelos de carga imediata resultaram em aumentos de 24,0-35,8% e 26,4-39,0% em comparação com os modelos de carregamento tardio sem e com cantilever, respectivamente. A posição de carga afetou grandemente os principais valores de tensão de compressão e tração. Os picos compressivos principais em carregamento sem cantilever resultaram em uma redução de 45,3-52,6% em comparação com aquelas em carregamento com cantilever. O material da estrutura não influenciou o pico de compressão e de tração. A micromovimentação máxima na interface osso-implante nos modelos de carregamento imediato foi de 7,5 a 14,4 mm. Concluíram que próteses fixas mandibulares com arco fixo e sem cantilevers podem resultar em uma redução favorável da tensão óssea peri-implantar durante o período de cicatrização, em comparação com as com cantilevers. A micromovimentação máxima na interface osso-implante estava dentro dos limites aceitáveis para a osseointegração sem intercorrências nos modelos de carregamento imediato.

2.3 Abordagem “all-on-four” em maxilas

Migliorança *et al*. (2008) expandiram o conceito inicial do “all-on-four”, para o tratamento de maxilas atróficas, considerando que os implantes poderiam ser não apenas quatro convencionais, mas também quatro fixações zigomáticas, ou qualquer dessas combinação. Assim, convencionaram a denominação de três técnicas distintas: “all-on-four” Standard (quatro implantes convencionais, sendo os dois posteriores com inclinação de 45º, tangenciando a parede anterior do seio maxilar) (Figura 6A), “all-on-four” Híbrido (implantes convencionais associados a fixações zigomáticas) (Figura 6B) e “all-on-four” Zigoma (quatro fixações zigomáticas) (Figura 6C). Para se optar pelo tipo de reabilitação, relataram que tanto a reabsorção óssea quanto a pneumatização dos seios maxilares são fatores determinantes. Se a reabsorção óssea estiver em estágio inicial, é possível utilizar apenas implantes convencionais, instalados de forma reta e inclinados (Figura 7A), mas com a reabsorção em estágio avançado, utilizam-se implantes convencionais instalados de forma reta na região anterior, e fixações zigomáticas na região posterior (Figura 7B), e se a reabsorção óssea estiver em estágio muito avançado, no nível de osso basal, torna-se necessária a utilização apenas de fixações zigomáticas (Figura 7C). Já, nos casos de pneumatização acentuada, torna-se impossível a instalação dos implantes convencionais posteriores, mesmo que de forma inclinada, tangenciando a parede anterior do seio (Figura 8A), com as fixações zigomáticas na região posterior, e implantes convencionais na região anterior (“all-on-four” Híbrido) (Figura 8B), e se a pneumatização for ainda mais severa, fica inviável a instalação de implantes convencionais na região anterior, sendo necessária a utilização exclusiva de fixações zigomáticas (“all-on-four” Zigoma) (Figura 8C).

Figura 6 – Técnicas “all-on-four”: A) Standard – quatro implantes convencionais, com inclinação dos dois implantes posteriores, B) Híbrido – utilização de quatro implantes, podendo ser qualquer combinação entre implantes convencionais e fixações zigomáticas, C) Zigoma – quatro fixações zigomáticas.



Fonte: Migliorança *et al*., 2008.

Figura 7 – Tipo de reabilitação “all-on-four” em relação à reabsorção óssea da maxila: A) “aII-on-four” Standard em estágios de reabsorção inicial, B) “aII-on-four” Híbrido em estágios de reabsorção avançada, C) “all-on-four” Zigoma em estágios de reabsorção no osso basal.



Fonte: Migliorança *et al*., 2008.

Figura 8 – Tipo de reabilitação “all-on-four” em relação à pneumatização dos seios maxilares: A) “all-on-four” Standard em casos de pouca pneumatização, B) “all-on-four” Híbrido em casos de acentuada pneumatização, C) “all-on-four” Zigoma em casos de exacerbada pneumatização.

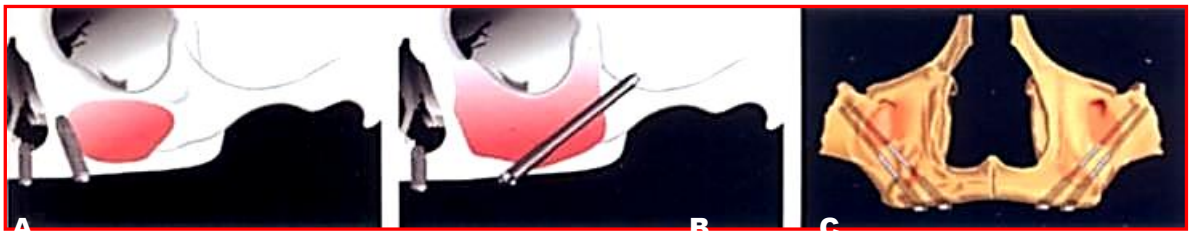

Fonte: Migliorança *et al*., 2008.

Maló *et al*. (2012), em um estudo clínico retrospectivo, que incluiu 242 pacientes com 968 implantes carregados imediatamente (Bränemark System® TiUnite™, Nobelspeedy™ e Nobel Biocare AB), relataram os resultados de um protocolo para a função imediata de quatro implantes suportando próteses totalmente acrílicas na maxila. Um guia cirúrgico foi utilizado para facilitar o posicionamento e a inclinação dos implantes posteriores para alcançar uma boa ancoragem óssea e uma grande distância entre os implantes para um bom suporte protético. O torque de inserção foi de, pelo menos, 35 Ncm antes do assentamento final do implante. Exames de acompanhamento foram realizados aos seis meses, um ano e, posteriormente, a cada seis meses. A avaliação radiográfica do nível ósseo marginal foi realizada após três e cinco anos de função. Em 17 pacientes, 19 implantes imediatamente carregados foram perdidos, com uma estimativa da taxa de sobrevivência de cinco anos de 93% e de 98% em relação ao paciente e ao implante, respectivamente. A taxa de sobrevivência da prótese foi de 100%. O nível ósseo marginal foi, em média, 1,52 mm e de 1,95 mm da junção implante/pilar após três e cinco anos, respectivamente. Os autores concluíram, pelos resultados encontrados, que apesar do maior número de falhas registradas nos implantes inclinados (12 implantes inclinados *versus* sete implantes axiais), o resultado não foi

comprometido, pois todas as próteses sobreviveram nos implantes remanescentes até a reinserção dos implantes com falha. Concluiu-se que o conceito “all-on-four” para a reabilitação da maxila edêntula completa com quatro implantes em função imediata é viável em médio e longo prazo (Figura 9).

Figura 9 – Implantes zigomáticos extrasseio. Acesso de perfuração (A), evitando o dano na membrana sinusal (B) para instalação do implante zigomático de extrasseio (C). D) Visão oclusal da prótese provisória. Observar a posição das aberturas de acesso ao parafuso colocado na superfície oclusal/incisal mesial aos primeiros molares.

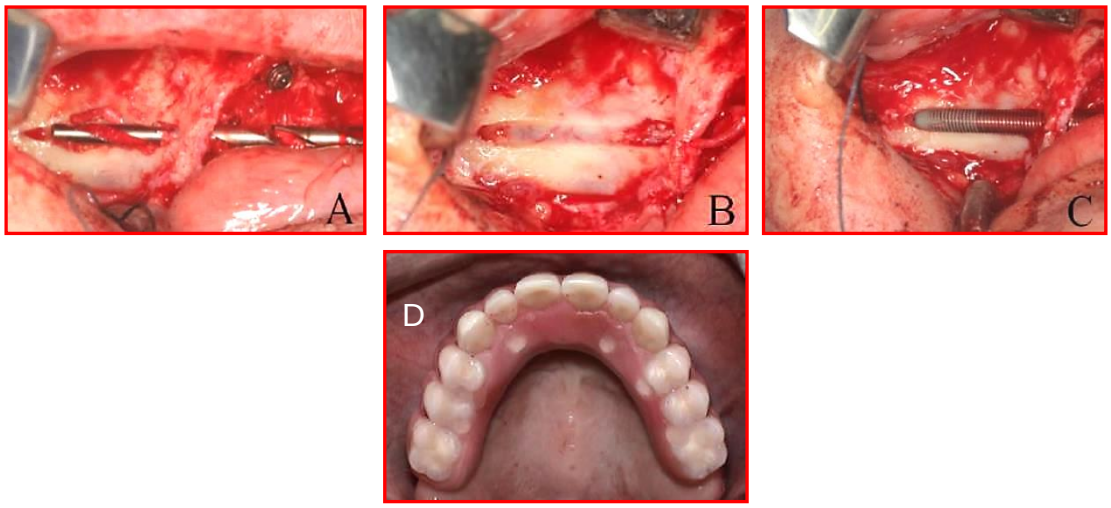

Fonte: Migliorança et al., 2012.

Migliorança *et al*. (2012) avaliaram a taxa de sucesso da carga oclusal imediata de implantes zigomáticos extrasseio. Dos 62 pacientes que necessitaram de tratamento com implantes, 25 que apresentaram atrofia maxilar preencheram os critérios de inclusão. Todos receberam próteses fixas com carga oclusal imediata suportada por implantes zigomáticos extrasseio associados a implantes-padrão anteriores. Nenhum procedimento de enxerto ósseo foi realizado. Durante o período de seguimento de oito anos, 21 pacientes foram submetidos à avaliação clínica e exames radiográficos a cada seis meses. Os pacientes nos quais o torque de inserção foi menor que 35 Ncm não foram incluídos. Foram avaliados 40 implantes zigomáticos extrasseio e 74 implantes-padrão anteriores. Todos os pacientes estavam clinicamente livres de sinais e de sintomas de distúrbio sinusal em todas as consultas de acompanhamento. As plataformas dos implantes zigomáticos emergiram sobre ou perto do topo da crista do rebordo alveolar residual. Uma prótese provisória parafusada foi instalada em todos os pacientes 24 horas após a

instalação do implante. Após oito anos, as taxas de sucesso dos implantes zigomáticos extrasseio, implantes anteriores-padrão e próteses definitivas foram de 97,5%, 95,9% e 95,2%, respectivamente. As complicações foram mínimas, uma vez que a técnica extrasseio permite o surgimento favorável das plataformas protéticas zigomáticas próximas ou no topo da crista do rebordo alveolar; esse melhor posicionamento melhora o design da prótese e o comportamento biomecânico, facilitando a higiene oral. Os autores concluíram que a carga oclusal imediata dos implantes zigomáticos extrasseio apresenta uma opção de tratamento previsível para a maxila atrófica.

Davó, Malevez e Pons (2013) avaliaram, em estudo prospectivo, o resultado de implantes zigomáticos imediatamente carregados instalados em maxilas atróficas. Por cinco anos, os autores acompanharam 42 pacientes que receberam 81 implantes zigomáticos e 140 implantes convencionais para reabilitação oral. Em 33 pacientes, dois implantes zigomáticos, em combinação com convencionais, foram utilizados: seis em dois pacientes, cinco em três pacientes, quatro em 16 pacientes, três em cinco pacientes e dois em sete pacientes. Em dois pacientes, um implante zigomático e cinco convencionais foram inseridos. Em dois pacientes, foram inseridos quatro implantes zigomáticos (dois de cada lado). Os autores verificaram que a taxa de sucesso dos implantes zigomáticos foi de 98,5% (68/69). Seis implantes convencionais foram perdidos, com uma taxa de sucesso de 94,9% (112/118). Uma das próteses definitivas foi alterada após quatro anos e a ocorrência de seis complicações durante todo o período de acompanhamento. Concluiu-se que a reabilitação de maxilas severamente atróficas por meio de próteses implantossuportadas fixas, imediatamente carregadas e suportadas também por implantes zigomáticos, forneceu excelentes resultados em médio prazo.

Yates *et al*. (2014), em um estudo retrospectivo de coorte observacional, analisaram as taxas de sobrevivência de cinco a 10 anos de 43 implantes zigomáticos de superfície usinada da Nobel Biocare, em 25 pacientes, para a reabilitação de maxilas atróficas. Todas as cirurgias de instalação foram realizadas sob anestesia geral. As principais medidas de resultados e determinantes para o sucesso foram a sobrevivência dos implantes e a proporção de próteses originalmente planejadas colocadas nos pacientes. Dos 25 pacientes tratados, 12 eram do gênero masculino e 13 do feminino, 19 eram não fumantes e a média de idade no momento da cirurgia foi de 64 anos. Uma combinação de implantes

zigomáticos e convencionais foi utilizada em todos, exceto um paciente. Os autores verificaram que a taxa de sucesso total para implantes zigomáticos foi de 86%, com seis dos implantes não conseguindo se integrar ou exigindo remoção, devido à infecção persistente associada ao seio maxilar. Todos os pacientes receberam a prótese planejada, embora em seis casos o método de retenção necessitasse de modificação. Os autores concluíram que os implantes zigomáticos são uma opção de tratamento importante e bem-sucedida ao tentar restaurar a maxila atrófica, com o potencial de evitar procedimentos adicionais de aumento/enxerto e resultando em uma alta taxa de sucesso em longo prazo.

Maló *et al*. (2015b) avaliaram o resultado de 352 pacientes com maxilares atróficos completamente edêntulos, reabilitados com 747 implantes zigomáticos inseridos por meio da técnica extramaxilar e colocados em função imediata. Todos os implantes foram instalados com torque mínimo de inserção de 30 Ncm. Um exame clínico com uma radiografia panorâmica pré-operatória e uma tomografia computadorizada ou tomografia computadorizada de feixe cônico foi utilizado para planejar a cirurgia. Sempre que a crista alveolar intercaninos demonstrasse uma quantidade óssea mínima de 7 mm de altura e 4 mm de largura (classificação de C-VI, Cawood e Howell, imediatamente proximal à linha média (correspondendo à área do centro e dos incisivos laterais), um implante convencional na maxila anterior (NobelSpeedy, Nobel Biocare AB, Göteborg, Suécia) foi instalado em cada lado, e para os implantes posteriores, quando a quantidade de osso maxilar era D-V ou D-VI (classificação de Cawood e Howell, dois implantes com ancoragem zigomática foram instalados (Figura 10A, “all-on-four” Híbrido, Nobel Biocare AB). Nos pacientes em que o osso crestal residual anterior não cumpria o pré-requisito mínimo para permitir uma instalação convencional do implante maxilar proximal à linha média (mais do que C-VI, classificação Cawood e Howell), quatro implantes com ancoragem zigomática foram utilizados, dois bilateralmente (Figura 10B, “all-on-four” Double Zygoma, Nobel Biocare AB). As complicações biológicas e protéticas foram registradas após 10 dias, dois, quatro e seis meses e depois, a cada seis meses, até o período de sete anos. Observaram que 43 pacientes (12,2%) desistiram, um paciente perdeu a prótese (taxa de sobrevida acumulada = 99,7%) e quatro perderam sete implantes zigomáticos, representando uma taxa de sobrevivência cumulativa estimada de 98,2% (Kaplan-Meier). Dez pacientes perderam 17 implantes convencionais (taxas de sobrevida cumulativa específica do paciente e

específica do implante de 96,7% e 97,9%, respectivamente). Em 80 pacientes (22,7%), foram observadas complicações biológicas e resolvidas na maioria das situações, resultando em uma taxa cumulativa de sucesso estimada de 94,4% aos sete anos para implantes zigomáticos (Kaplan-Meier). Em 156 pacientes (44%), ocorreram complicações mecânicas, com um terço diagnosticado com bruxismo antes da reabilitação. Concluíram, pelos resultados encontrados, que a reabilitação da maxila severamente atrófica por meio do conceito “all-on-four” com um a quatro implantes zigomáticos instalados com um protocolo cirúrgico extramaxilar no(s) osso(s) zigomático(s) e em função imediata é viável em longo acompanhamento em curto prazo. Entretanto, salientaram que, até que os aspectos biomecânicos sejam mais previsíveis e também devido à complexidade da técnica cirúrgica, essa abordagem de reabilitação não está pronta para cada clínico começar a utilizar na prática, recomendando treinamento especial prévio.

Figura 10 – Sequência do tratamento da técnica cirúrgica extramaxilar com implantes zigomáticos. A) Ortopantomografia mostrando as posições dos implantes em um caso “all-on-four” híbrido (dois implantes padrão na maxila anterior e dois implantes zigomáticos extramaxilares). B) A ortopantomografia representa as posições dos implantes em um caso “all-on-four” Double Zygoma (maxila). Dois implantes extramaxilares zigomáticos foram instalados bilateralmente.

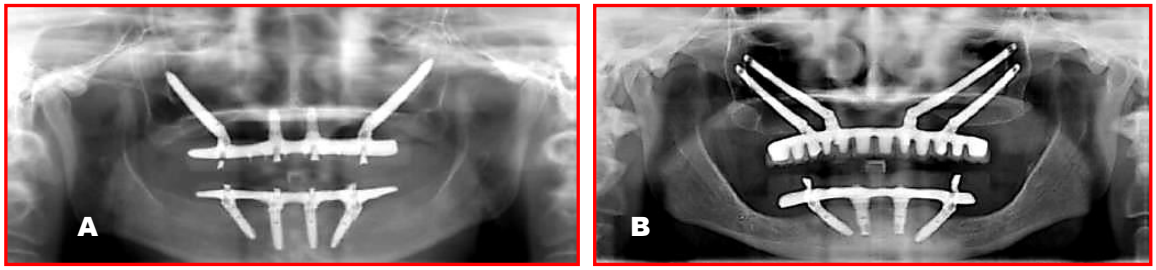

Fonte: Maló et al., 2015b.

2.4 Complicações

Cavalli *et al*. (2012) investigaram e apresentaram dados sobre complicações protéticas e biológicas ocorridas em pacientes tratados com reabilitação maxilar de arcada completa, suportada por uma combinação de implantes inclinados e retos. Foram incluídos 34 pacientes (18 mulheres e 16 homens), e cada um recebeu uma prótese fixa maxilar com arco completo suportada por dois implantes axiais e dois inclinados distais. Um total de 136 implantes foi inserido. O carregamento foi realizado 48 horas após a cirurgia e as restaurações definitivas foram colocadas quatro a seis meses depois. Os pacientes foram

agendados para acompanhamento aos seis, 12, 18 e 24 meses e, anualmente, até cinco anos. Em cada um desses períodos, o nível de placa e os escores de sangramento foram avaliados, e cada complicação foi registrada. A faixa de acompanhamento geral foi de 12 a 73 meses (média de 38,8 meses). Nenhuma falha do implante foi registrada, com uma taxa de sobrevivência cumulativa de 100%. Complicações biológicas foram registradas, como mucosite alveolar (11,8% pacientes), peri-implantite (5,9% pacientes) e dor na articulação temporomandibular (5,9% pacientes). As complicações protéticas mais comuns foram a fratura ou o descolamento de um ou múltiplos dentes acrílicos, tanto nas próteses temporárias (20,6%) quanto nas definitivas (17,7%), e menores fraturas acrílicas nas próteses temporárias (14,7%) e nas definitivas (2,9%). Complicações higiênicas ocorreram em 38,2% dos pacientes. Nenhuma insatisfação dos pacientes foi registrada. Pelos resultados apresentados, os autores concluíram que a alta taxa de sobrevivência cumulativa do implante indicou que a técnica “all-on-four” pode ser considerada uma opção de tratamento viável. Ressaltaram que um programa de acompanhamento eficaz é importante para interceptar precocemente e corrigir complicações protéticas e biológicas, a fim de evitar falhas no implante e na prótese.

Maló *et al*. (2012) descreveram que as complicações mecânicas mais registradas são fraturas da prótese acrílica provisória, afrouxamento do parafuso do pilar, soltura do parafuso protético e utilização de parafusos protéticos e de pilar, e que as complicações biológicas são infecção em implante.

Aparicio *et al*. (2014) avaliaram 22 pacientes que foram reabilitados com 172 implantes (Nobel Biocare AB, Göteborg, Suécia): 131 implantes convencionais e 41 implantes zigomáticos (30-50 mm de comprimento). Em 10 anos de acompanhamento, constataram que três implantes convencionais falharam (com uma taxa de sobrevivência cumulativa de 97,7%) e dois implantes zigomáticos foram removidos na visita de controle (com uma taxa de sobrevivência cumulativa de 95,1%). O desvio-padrão médio da cabeça do implante zigomático em relação ao centro da crista alveolar no plano horizontal foi de 5,12 ± 2,38. Todos os pacientes mantiveram as próteses funcionais. Um paciente quebrou a estrutura da prótese duas vezes. Em sete pacientes, os parafusos protéticos foram perdidos e em quatro, foram quebrados. Sete pacientes apresentaram fraturas do material oclusal (cerâmica ou resina). Em relação às complicações biológicas, cinco pacientes sofreram sinusite aguda após 14 a 27 meses da operação e foram tratados com

antibióticos, dois foram diagnosticados com sinusite e um desenvolveu infecção nos tecidos moles com subsequente perda óssea. O nível de satisfação do paciente foi de 81% em 77% dos pacientes. Em conclusão, afirmaram que a reabilitação em longo prazo dos maxilares severamente atróficos por meio de próteses fixas apoiadas em implantes zigomáticos e convencionais é um procedimento previsível.

Francetti *et al*. (2015) realizaram um estudo retrospectivo para investigar a ocorrência de complicações em pacientes tratados com reabilitações implantossuportadas de arcada completa, imediatamente carregadas, seguindo o protocolo “all-on-four”. Para tal, selecionaram registros clínicos de 86 pacientes (95 reabilitações protéticas. Houve 61 reabilitações mandibulares (28 do gênero masculino e 33 do feminino) e 34 na maxila (16 do masculino e 18 do feminino), todos imediatamente carregados em oito a 48 horas intervenção cirúrgica. O tempo de acompanhamento variou de 16,3 a 112 meses (média de 66,4 ± 23,0 meses) de função. Os seguintes tipos de complicações foram registrados: mucosite peri-implantar (vermelhidão da mucosa peri-implantar e inchaço na ausência de perda óssea alveolar), peri-implantite (presença de inflamação do tecido mole peri-implantar com evidência de perda óssea peri-implantar persistente, confirmada por meio de radiografias periapicais), perda de implantes, dificuldades na manutenção da higiene bucal ao redor dos pilares protéticos (controle inadequado da placa, relato de dificuldades no uso de dispositivos de higiene bucal), descolamento de um ou mais elementos da prótese definitiva ou provisória, fratura da prótese definitiva ou provisória, bem como fratura da supraestrutura ou dos componentes da resina, outras complicações (por exemplo, afrouxamento do parafuso ou fratura do parafuso). Essas complicações foram agrupadas em complicações biológicas (mucosite peri-implantar, peri-implantite, perda de implantes e dificuldades na manutenção da higiene) e técnicas (descolamentos e fraturas). Os dados sobre a data de ocorrência e recorrência de complicações específicas foram registrados em um banco de dados. Todos os pacientes foram convocados a cada seis meses nos primeiros dois anos e depois anualmente. Os autores verificaram que as complicações mais frequentes foram problemas de higiene bucal (53,5% dos pacientes) e (como consequência) mucosite peri-implantar (30,2% dos pacientes). Dentre todas as complicações técnicas e protéticas, o descolamento de um elemento da prótese definitiva foi a ocorrência mais frequente (23,2% dos pacientes). A fratura da estrutura metálica ocorreu em 7,0% dos pacientes. Em

10,4% dos pacientes, a peri-implantite afetou um ou mais implantes. Os problemas de higiene foram as complicações mais antigas, enquanto as fraturas e os descolamentos da prótese definitiva foram as mais recentes. Nenhuma correlação foi encontrada entre a incidência de complicações (número de complicações e tempo de início), idade, gênero e tipo de dentição oposta. As complicações biológicas e técnicas não foram a causa de insucesso de toda a reabilitação; a maioria, com exceção da peri-implantite e da perda do implante, poderia ser resolvida. Os autores não relataram nenhuma fratura da estrutura ou dos pilares, sugerindo que esses tipos de complicações, que podem ser resolvidos apenas por meio da substituição completa da prótese, podem ser evitados utilizando um protocolo protético adequado. Consideraram que o protocolo “all-on-four” visa encurtar os cantilevers distais, reduzindo a tensão mecânica para a estrutura e os pilares do implante. Os autores concluíram que a ocorrência de complicações técnicas e biológicas em reabilitações de arcada completa suportadas por uma combinação de implantes inclinados e retos foi menor do que as incidências apresentadas na literatura pertinente. Além disso, a maioria das complicações foi reversível e não afetou as taxas de sobrevivência de implantes e das próteses.

Maló *et al*. (2015a) analisaram os resultados clínicos em sete anos e os resultados radiográficos em cinco anos do conceito de tratamento “all-on-four” para a reabilitação de mandíbulas edêntulas, avaliando os níveis ósseo marginal (MBL) e os indicadores de risco para falha do implante. Foram submetidos à reabilitação mandibular 324 pacientes com próteses de arcada completa, carregadas imediatamente e sustentadas por quatro implantes, todas anteriores aos forames mentuais – no total, 1.296 implantes (implantes Brånemark System Mk II [n=42], implantes Brånemark System Mk III [n=530; superfície usinada n=154, superfície TiUnite n=376], implantes Brånemark System Mk IV [n=358; superfície usinada n = 12, superfície TiUnite n=346], implantes NobelSpeedy Groovy [n = 366]; Nobel Biocare). A prótese final foi colocada seis meses após a cirurgia (Figura 11). Os autores verificaram que do total de participantes (n=324), 64 (19,8%) foram perdidos no seguimento. A sobrevivência protética foi de 323/324 (99,7%) e 14 pacientes perderam 18 implantes, com uma taxa de sobrevivência acumulada estimada de 95,4% aos sete anos. As variáveis associadas à falha do implante foram o tabagismo e o efeito da curva de aprendizado. O nível ósseo marginal médio aos cinco anos foi de 1,81 mm (95%) e o tabagismo foi associado à MBL 32,8.

Concluíram que as altas taxas de sobrevivência do implante e das próteses aos sete anos e ao nível ósseo marginal aos cinco anos confirmaram a previsibilidade em longo prazo das próteses fixas mandibulares apoiadas por quatro implantes imediatamente carregados. O tabagismo foi associado tanto à falha do implante quanto ao nível ósseo marginal > 2,8 mm, enquanto o efeito da curva de aprendizado (cirurgiões experientes e muito experientes) influenciou positivamente a sobrevivência do implante.

Figura 11 – Sequência de tratamento para a reabilitação da mandíbula totalmente edêntula com o conceito “all-on-four”. A) Ortopantomografia pós-operatória após o tratamento “all-on-four” mandibular. B) Ortopantomografia aos cinco anos após reabilitação bimaxilar com tratamento “all-on-four” mandibular e prótese definitiva. C) Fotografia intraoral aos cinco anos após reabilitação bimaxilar com tratamento “all-on-four” mandibular e prótese definitiva. D) Sorriso do paciente aos cinco anos após reabilitação bimaxilar com tratamento “all-on-four” mandibular e prótese definitiva

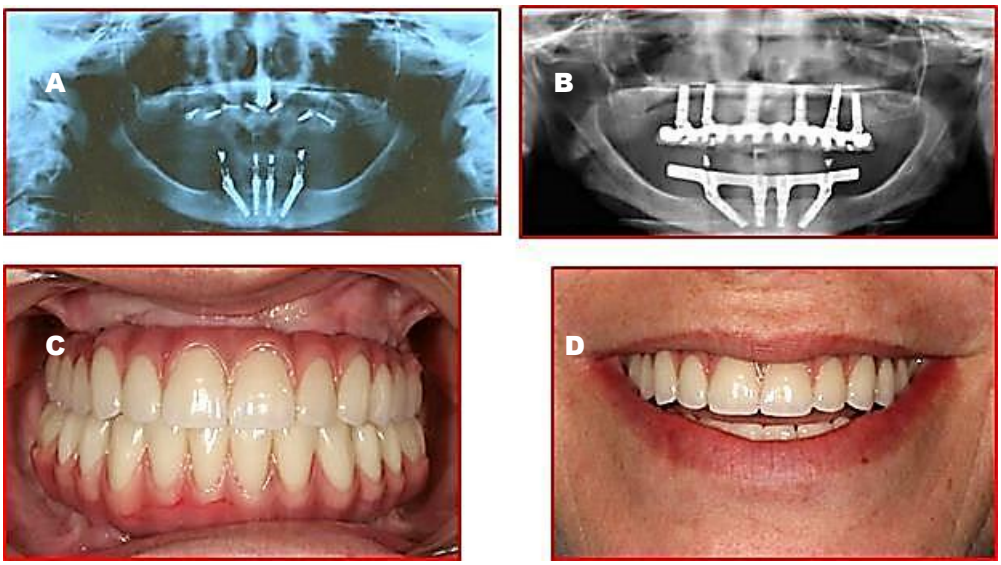

Fonte: Maló et al., 2015a

Chrcanovic, Albrektsson e Wennerberg (2016) revisaram a literatura, com o objetivo de avaliar a taxa de sobrevivência de implantes zigomáticos (IZs) e a prevalência de complicações. Taxas de intervalo de sobrevivência e de sobrevivência cumulativa (CSR) foram calculadas. A proporção de complicações (sinusite, infecção de partes moles, parestesia, fístulas oroantrais) foi calculada, considerando a prevalência relatada nos estudos. Foram incluídos 68 estudos, compreendendo 4.556 IZs em 2.161 pacientes com 103 falhas. O CSR de 12 anos foi de 95,21%. A maioria das falhas foi detectada dentro do período pós-cirúrgico de seis meses. Estudos (n=26) que avaliaram exclusivamente a carga imediata

mostraram uma taxa de falha de IZs estatisticamente menor do que estudos (n=34) que avaliaram protocolos de carga tardia. Estudos (n = 5) que avaliaram IZs para a reabilitação de pacientes após ressecções maxilares apresentaram menores taxas de sobrevivência. A probabilidade de apresentar complicações pós-operatórias com IZs foi: sinusite (2,4%), infecção do tecido mole (2,0%), parestesia (1,0%) e fístulas oroantrais (0,4%). No entanto, esses números podem estar subestimados, porque muitos estudos não mencionaram a prevalência dessas complicações. Concluíram que os IZs apresentam uma alta CSR de 12 anos, com a maioria das falhas ocorrendo nos estágios iniciais de pós-operatório. A principal complicação observada foi a sinusite, que pode aparecer vários anos após a cirurgia de instalação implante.

Tallarico *et al*. (2016) avaliaram as complicações biológicas e técnicas, bem como os resultados clínicos e radiográficos da prótese dentária fixa completa (FDP), aplicada em quatro implantes instalados de acordo com o protocolo “all-on-four” (Nobel Biocare, Gottenburg, Suécia). A amostra constou de dados coletados de 56 pacientes (31 mulheres, 25 homens) com 18 anos ou mais (média de 66,2) que apresentavam uma quantidade suficiente de osso para colocar quatro implantes de, pelo menos, 10 mm de comprimento em locais cicatrizados ou em alvéolos frescos de extração Um total de 224 implantes foi instalado e os pacientes foram acompanhados clinicamente por até sete anos (intervalo de um a sete, com média de 39,3 meses). A sequência de perfuração foi escolhida de acordo com as instruções do fabricante em relação à qualidade óssea, alcançando um torque de inserção variando de 35 Ncm a 55 Ncm na inserção do implante. Abutments multiunitários de 10º ou 30º foram imediatamente unidos aos implantes distais, enquanto, pilares multiunitários retos foram utilizados nos implantes anteriores, se necessário. Uma restauração provisória aparafusada, reforçada com metal ou totalmente acrílica, sem cantilever, foi pré-fabricada em caso de carga imediata (40 pacientes, 160 implantes). Nos outros implantes (64) foram conectados os pilares de cicatrização (implantes retos) ou os tampões de cicatrização (implantes distais). As estruturas definitivas de titânio ou de zircônia CAD/CAM foram aparafusadas no nível do implante ou do pilar, de acordo com as instruções do fabricante. O material de revestimento foi de cerâmica (n = 18), acrílico (n = 4) ou composto (n = 34). A oclusão foi ajustada, evitando contatos prematuros. As visitas de acompanhamento foram agendadas no primeiro, terceiro e sexto meses e, depois, anualmente até sete

anos de função. Em cada visita de acompanhamento, o ajuste oclusal foi realizado, se necessário. Os pacientes foram submetidos a uma limpeza profissional a cada quatro a seis meses. Radiografias periapicais foram obtidas anualmente. Qualquer complicação técnica (fratura da estrutura ou material de revestimento, afrouxamento do parafuso) e/ou biológica (dor, inchaço ou supuração) foi registrada. A distância da margem mais coronal do colar do implante e o ponto mais coronal do contato osso-implante foram tomados como o nível ósseo marginal (MBL) e avaliado em radiografias digitais intraorais obtidas com a técnica de paralelismo. Durante o acompanhamento, um implante superior, mas nenhuma prótese, falhou durante o processo de cicatrização. Quatorze pacientes experimentaram uma complicação cada (10 técnicos, quatro biológicos). A taxa total de sucesso dos implantes e das próteses foi de 98,2% e 82,1%, respectivamente. Oito (57,1%) complicações foram relatadas durante a cicatrização em pacientes com as restaurações temporárias (por exemplo, todas as próteses provisórias fraturadas eram totalmente acrílicas). Após a colocação das restaurações finais, três complicações técnicas e três biológicas foram encontradas em seis pacientes (10,7%). As três complicações biológicas pareceram ser atribuíveis apenas ao acúmulo de placa em pacientes com "suscetibilidade do hospedeiro". Uma MBL média de 1,30±0,63 mm foi observada no último acompanhamento. Diferença estatisticamente significativa foi encontrada para implantes pós-extração *versus* implantes instalados em locais cicatrizados. Concluíram que esse conceito pode ser uma valiosa modalidade para mandíbulas completamente edêntulas, podendo diminuir o tempo total de tratamento e restabelecer a função adequada de uma forma rentável.

Ayub *et al*. (2017) avaliaram os resultados biológicos e protéticos de próteses fixas implantossuportadas em mandíbulas tratadas com o conceito de tratamento "all-on-four" após sete anos. Para tal, selecionaram 16 pacientes (12 mulheres e quatro homens) que receberam 64 implantes, dois posicionados axialmente na região dos incisivos e dois distalmente inclinados na região dos segundos pré-molares ou molares. Os pacientes foram avaliados imediatamente após a cirurgia e em um, dois e sete anos. Os seguintes aspectos biológicos foram avaliados: Índice de Placa (IP) e Índice de Hemorragia (IB), estabilidade do implante pela frequência de ressonância e perda óssea marginal (MBL) medida com o auxílio de radiografias periapicais. As complicações protéticas avaliadas relacionaram-se ao afrouxamento dos parafusos, fraturas da arcada ou dos dentes acrílicos ou fraturas

dos implantes. Quinze pacientes compareceram após dois anos e um não pôde comparecer à consulta de seguimento agendada e foi excluído da amostra. Na avaliação de sete anos, o tamanho da amostra diminuiu para 12 pacientes. A taxa de sobrevivência cumulativa do implante foi de 100%. Houve uma redução significativa no IP nas avaliações de um e sete anos (71,87% e 47,92%, respectivamente), enquanto o IB foi o mesmo em um e sete anos (43,75%). Não houve diferença estatística na MBL e na estabilidade entre os implantes axiais e inclinados. A taxa de sobrevivência das próteses foi de 100%. As seguintes complicações técnicas foram observadas: fratura dentária ocorreu em um paciente (6,25%), foi observada soltura de parafusos protéticos e abutments em três pacientes (18,75%). Após cinco anos, três pacientes (18,75%) trocaram os dentes acrílicos da prótese, devido à substituição das próteses totais removíveis da maxila por próteses fixas. Para os 12 pacientes que compareceram após sete anos, a perda do implante não foi encontrada, a estabilidade do implante foi alta, a MBL foi baixa e as complicações protéticas foram facilmente resolvidas. Concluíram que a reabilitação com prótese fixa mandibular de arcada completa com quatro implantes tem-se mostrado um tratamento com alta taxa de sobrevivência.

3 DISCUSSÃO

O conceito de carga imediata “all-on-four” foi desenvolvido por Maló *et al*. (2003) e utiliza dois implantes verticais anteriores em conjunto com dois implantes inclinados distalmente com os seus ápices posicionados anteriormente à parede do seio ou forame mentoniano. Envolve a utilização de pilares multiunit retos e angulados, que suportam uma prótese de arco completo, provisória, fixa e imediatamente carregada. Foi desenvolvido para maximizar a utilização do osso disponível e permite a função imediata.

Para Patzelt *et al*. (2014), esse conceito surge como uma tentativa de permitir o tratamento com tempo e custo acessíveis por meio de restaurações implantossuportadas, fornecendo tratamento relativamente direto e previsível em pacientes edêntulos com mandíbulas e maxilas atróficas.

Além do custo reduzido, devido ao menor número de implantes, evitando, na maioria dos casos, a utilização de enxertos, Tallarico *et al*. (2016) acrescentaram que as vantagens desse tratamento são que os implantes posteriores angulares evitam estruturas anatômicas, permitindo a utilização de implantes mais longos ancorados em ossos de melhor qualidade, reduz o cantilever posterior, elimina enxertos ósseos nas maxilas e nas mandíbula edêntulas, na maioria dos casos, possui altas taxas de sucesso, com implantes bem espaçados, boa biomecânica, mais fácil de limpar, função imediata e estética, a restauração final pode ser fixa ou removível. Quanto às desvantagens, esses mesmos autores citaram que a instalação cirúrgica arbitrária à mão livre do implante nem sempre é possível, uma vez que é completamente impulsionada pela prótese, com o comprimento do cantilever na prótese não podendo ser estendido além do limite. Assim, requer preparação pré-cirúrgica elaborada, como CAD/CAM, placa cirúrgica.

Em relação à indicação de inserção do implante para permitir reabilitação imediata, procedimentos específicos devem ser adotados para aumentar sua estabilidade primária durante a preparação do local, como a subpreparação do osso, dependente da força óssea observada durante a perfuração inicial (MALÓ *et al*., 2011; CRESPI *et al*., 2012; MALÓ *et al*., 2012).

Os torques de inserção relatados foram heterogêneos. Para permitir a reabilitação imediata, Soto-Penaloza *et al*. (2017) consideraram que os implantes sejam inseridos com um torque final entre 25 e 50 Ncm. Maló *et al*. (2011)

descreveram o protocolo para a inserção de implantes, seguindo procedimentos padronizados, exceto pelo fato de que a subpreparação foi utilizada para alcançar um torque de inserção de, pelo menos, 35 Ncm antes do assentamento final do implante. Migliorança *et al*. (2012) não incluiu em seu estudo os pacientes cujo torque de inserção foi menor que 35 Ncm e Taruna *et al*. (2014) relataram que para alcançar a estabilidade primária, o torque de inserção deve estar entre 35 a 45 Ncm. Penarrocha-Diago *et al*. (2017) sugeriram que, para carga imediata, os implantes devem ter um torque de inserção superior a 35 Ncm. Uma vez que a estabilidade primária desempenha um papel crítico na osseointegração, Crespi *et al*. (2012) consideraram que um maior torque de inserção é mais desejável e mostra melhores efeitos se os implantes são splintados por meio de uma restauração completa com carga imediata do que quando coroas individuais são consideradas, em que os efeitos se mostram arriscados para a sobrevivência do implante.

Em relação à inclinação do implante, as angulações relatadas variam entre 30º a 45º, embora isso dependa da localização anatômica (MALÓ *et al*., 2011; CRESPI *et al*., 2012). A utilização de implantes inclinados para apoiar próteses fixas parciais e totais para a reabilitação de mandíbulas edêntulas pode ser considerada uma técnica previsível, com um excelente prognóstico em curto e médio prazo (SOTO-PENALOZA *et al*., 2017), embora Chrcanovic, Albrektsson e Wennerberg (2015) tenham sugerido que as diferenças na angulação podem não afetar a sobrevivência do implante ou a perda óssea marginal.

Quanto ao comprimento dos implantes, Penarrocha-Diago *et al*. (2017) recomendaram um diâmetro de 4 mm e comprimento mínimo de 10 mm e 11,5 mm, axial e distal, respectivamente. Além disso, no caso desse último implante, aconselharam a instalação de maior comprimento permitido pelo planejamento e que uma ferramenta de medição é recomendada para avaliar a estabilidade primária. Maló *et al*. (2012) utilizaram implantes com comprimento que variou de 10 a 18 mm na maxila, com taxas de sobrevivência em relação ao paciente e ao implante de 93 e 98%, respectivamente, após cinco anos de acompanhamento. Da mesma forma, Landázuri-Del Barrio *et al*. (2013) instalaram 64 implantes com comprimento variando de 10 a 15 mm e relataram uma taxa de sobrevivência total de 90%, com tendência a maior falha de implantes curtos (≤ 11,5 mm).

No que se refere à perda óssea marginal, Penarrocha-Diago *et al*. (2017) sugeriram a utilização de radiografias panorâmica e periapical para avaliar o encaixe

entre a conexão do implante e as partes da prótese durante a consulta de manutenção, contribuindo para evitar futuras complicações mecânicas. Entretanto, Patzelt *et al*. (2014) consideraram que os métodos de medição das alterações do nível ósseo marginal são muito heterogêneos, o que limita as comparações diretas de resultados entre os estudos, devido a diferentes resoluções de filme, ângulos de aquisição e distorções inerentes associadas à técnica de imagem.

O procedimento “all-on-four” é indicado se houver uma largura óssea mínima de 5 mm e altura óssea mínima de 10 mm do canino ao canino na maxila e 8 mm na mandíbula (TARUNA *et al*., 2014). Um diâmetro de implante de, pelo menos, 4,0 mm, especialmente para os dois implantes inclinados distais, foi considerado necessário para garantir a ancoragem adequada por Soto-Penaloza *et al*. (2017).

Na publicação de Lopes *et al*. (2015), os pacientes foram classificados de acordo com o grau de dificuldade cirúrgica com base nas dimensões do sulco residual – dificuldade em pontuar como baixa (rebordo residual > 5 mm de largura), moderada (rebordo residual irregular de 4-5 mm de largura) ou alta (rebordo residual irregular <4 mm de largura). Por sua vez, Tallarico *et al*. (2016), com base na classificação de Cawood & Howell, consideraram discrepâncias no grau de reabsorção como critério de indicação.

De acordo com Patzelt *et al*. (2014) e Soto-Penaloza *et al*. (2017), estudos de longo prazo e dados publicados sobre o conceito “all-on-four” relataram taxas de sobrevivência cumulativas entre 92,2% e 100%. Maló *et al*. (2015a) realizou estudos clínicos retrospectivos e descobriu que resultados de longo prazo (até 10 anos) de 245 pacientes com mandíbulas completamente edêntulos foram reabilitados com o conceito de tratamento “all-on-four” e relataram taxas cumulativas de sobrevivência de implante de 93,8% e 94,8% com paciente e implante como unidades de análise, respectivamente. Balshi *et al*. (2014) avaliaram as taxas de sobrevivência de implantes em pacientes tratados com o protocolo “all-on-four” em mandíbulas e maxilas edêntulas, obtendo uma taxa de sobrevivência de 96,3% e 97,8%, respectivamente. A distribuição por gênero foi de 98,1% em homens e 96,9% nas mulheres.

Também Lopes *et al.* (2015) realizaram um estudo prospectivo para avaliar os desfechos de médio e de longo prazo de reabilitação de mandíbulas completamente edêntulas em carga imediata com o conceito de tratamento “all-on-four”, utilizando um protocolo cirúrgico guiado por computador e relataram uma taxa

de sobrevivência cumulativa geral de 96,6% após cinco anos de acompanhamento. Dos diferentes tipos de cirurgia guiada, a opção mais utilizada foi o Sistema Nobel Biocare (TALLARICO *et al*., 2016). Maló *et al*. (2012) perfilaram um leito de 2 mm de diâmetro na linha média, no centro da crista, para posicionar os implantes tanto na maxila quanto na mandíbula.

Modelos teóricos mostraram que uma base protética aumentada, devido à inclinação dos implantes, pode reduzir a força atuante sobre eles. Portanto, do ponto de vista biológico, a posição do colo do implante pode ser mais importante do que a sua inclinação. Um estudo realizado por Taruna *et al.* (2014) analisou os padrões de tensão elástica fotográfica em torno dos implantes distais instalados a 0º, 15º, 30º e 45º. Não houve diferença significativa na magnitude de deformação entre os modelos de implantes instalados, mas aumento no padrão de tensão para implantes em ângulo de 45º. Abutments angulados a menos de 45º mostraram aumentar a massa óssea e a mineralização. Em geral, a magnitude do estresse e da tensão para pilares angulados estava dentro ou ligeiramente acima dos limites fisiológicos. A utilização de abutments angulados em dois implantes inclinados instalados em um arco curvo e com splint de arco cruzado pode ajudar a diminuir as tensões ao redor dos implantes distais.

Em relação aos padrões de estresse, um estudo de longo prazo realizado por Silva *et al*. (2010) não encontrou diferenças significativas na sobrevivência do implante em uma comparação de prótese total da maxila suportada por quatro ou seis implantes. Os padrões de localização e de distribuição de tensão foram muito semelhantes nos modelos de quatro e seis implantes. O cantilever deve ser minimizado, pois sua presença aumenta muito o estresse no implante distal, independentemente de a prótese ser ou não suportada por quatro ou seis implantes.

Baggi *et al*. (2013) tentaram determinar os possíveis riscos de estresse excessivo e desequilíbrio dos mecanismos de transferência de carga, identificando os principais fatores biomecânicos que afetam a transmissão de carga dois implantes mesiais verticais e dois implantes distais inclinados (em um ângulo de 30º), e o segundo utilizou implantes verticais que atendiam aos conceitos plataforma switching. O comprimento do cantilever, o design e posicionamento do implante e as propriedades mecânicas e morfológicas do osso podem afetar os mecanismos de transmissão de carga e os riscos de sobrecarga óssea em restaurações de arco completo suportadas por quatro implantes. De acordo com Taruna *et al*. (2014), o

conceito “all-on-four” defende a carga imediata. Uma ligeira carga na cicatrização óssea encurta o tempo de cicatrização em vez de prolongar. Os implantes carregados imediatamente se integram, desde que as forças e o micromovimento do implante sejam controlados. Assim, os protocolos de função imediata ajudam a reabilitar a maxila ou mandíbula completamente edêntulas com uma prótese de acrílico fixa de arco completo conectada no dia da cirurgia.

No entanto, a simplicidade do conceito nem sempre leva à facilidade de execução ou sucesso geral do tratamento. Patzelt *et al.* (2014) recomendaram a necessidade de reconhecer os requisitos absolutos que devem ser satisfeitos em todos os casos. Do ponto de vista cirúrgico, conforme Soto-Penaloza *et al*. (2017), a preparação cuidadosa do local, a utilização de implantes com produção de torque relativamente baixo, a preparação de uma plataforma óssea para nivelar o rebordo alveolar e o fornecimento de espaço interoclusal adequado são importantes. Entretanto, Maló *et al*. (2011), Crespi *et al*. (2012) e Tallarico *et al*. (2016) não relataram esse aspecto relacionado ao risco cirúrgico do paciente como indicação.

Migliorança *et al.* (2008) e Maló *et al*. (2015b) afirmaram que o paciente não deve ter hábitos parafuncionais severos e abertura bucal padrão (40 mm). Já Penarrocha-Diago *et al*. (2017) consideraram que o procedimento não pode ser realizado satisfatoriamente se houver dentes remanescentes que interfiram no planejamento da instalação ou em pacientes com abertura insuficiente da boca, pois é difícil acomodar instrumentação cirúrgica para instalação inclinada de implantes.

Embora a literatura tenha relatado altas taxas de sobrevivência para implantes e próteses utilizadas nesse tipo de reabilitação, há uma falta de descrição de complicações menores que possam ocorrer. Em uma revisão realizada por Patzelt *et al*. (2014), uma complicação protética frequente mencionada foi o afrouxamento do parafuso, mais observado em próteses provisórias e em pacientes com hábitos parafuncionais. A oclusão foi controlada e os parafusos foram reapertados. Maló *et al*. (2011, 2012) descreveram o tabagismo como um fator de risco para a perda de implantes e enfatizaram a importância de um programa de acompanhamento, especialmente em pacientes comprometidos sistemicamente. Complicações associadas, como perda de implantes, fraturas das guias protéticas ou cirúrgicas e baixa estabilidade primária são frequentemente observadas, e há uma curva de aprendizado para garantir o sucesso do tratamento, como relatado por Maló *et al*. (2015a).

A complicação protética mais relatada foi a fratura das próteses acrílicas – situações resolvidas por meio de ajustes e de oclusão, com a utilização de uma proteção noturna oclusal (MALÓ *et al*., 2011; CAVALLI *et al*., 2012; CRESPI *et al*., 2012; PATZELT *et al*., 2014; LOPES *et al*., 2015; TALLARICO *et al*., 2016) – e perdas de parafusos protéticos, que são resolvidas com reaperto, controlando a oclusão e aconselhar os pacientes a não sobrecarregarem as próteses (FRANCETTI *et al*., 2015).

Ainda em relação às complicações técnicas e protéticas, o descolamento de um elemento da prótese definitiva foi o problema mais frequente (registrado em 23,2% dos pacientes) segundo Lopes *et al*. (2015). Essas observações são consistentes com os resultados da revisão sistemática realizada por Soto-Penaloza *et al*. (2017). Esses autores concluíram que tais fraturas são uma complicação comum e que vários fatores estão mais diretamente associados à necessidade de manutenção mecânica. No entanto, isso não afeta a taxa de sobrevivência dos implantes ou das próteses, de acordo com Penarrocha-Diago *et al*. (2017).

A complicação biológica mais frequente é a perda de, pelo menos, um implante, enquanto a segunda complicação mais frequente é o desenvolvimento de peri-implantite e de mucosite, conforme Cavalli *et al*. (2012). Devido à alta prevalência de doenças peri-implantares, como mucosite e peri-implantite, nesse sentido, Penarrocha-Diago *et al*. (2017) recomendaram considerar que é de extrema importância definir a doença com um limiar de perda óssea preestabelecido, avaliando fatores de risco sistêmicos e locais, bem como, implementar um protocolo de manutenção personalizado para implantes, de acordo com características individualizadas por cada paciente.

4 CONCLUSÃO

Revisada a literatura, conclui-se que:

- O conceito de tratamento “all-on-four” foi desenvolvido para maximizar a utilização de osso remanescente nas arcadas atróficas, permitindo a função imediata e evitando procedimentos que aumentam os custos do tratamento e a morbidade do paciente, bem como as causas inerentes a esses procedimentos. Envolve a instalação de quatro implantes na parte anterior da maxila ou no espaço interforaminal da mandíbula – dois axiais mesiais e dois angulados na posição distal.
- A redução do comprimento do cantilever, conseguido pela inclinação dos implantes distais, permite uma distribuição mais ampla das forças oclusais sob carga e, consequentemente, para uma redução do estresse no pescoço do implante.
- As angulações relatadas variaram entre 30º a 45º, embora esse fator dependa da localização anatômica, e o torque de inserção, entre 25 e 50 Ncm
- O comprimento e o diâmetro dos implantes, axiais ou angulares em maxila ou mandíbula, variaram. O comprimento médio utilizado nos estudos foi de 10 mm e o menor diâmetro foi de 3,3 mm a 5 mm
- A prótese provisória deve ser rígida, não flexível para evitar micromovimentos que impeçam o processo de osseointegração do implante e ser forte o suficiente para não fraturar; já, a definitiva, pode ser confeccionada com materiais de resina metalocerâmica/acrílica, reforçados com estruturas metálicas.
- As complicações protéticas mencionadas foram a fratura da prótese acrílica provisória e o descolamento de um elemento da prótese definitiva. Consequentemente, é muito importante minimizar o risco por meio do controle oclusal adequado.
- As principais complicações biológicas (por exemplo, peri-implantite) foram relatadas em poucos pacientes após um acompanhamento médio de dois anos. Na avaliação geral, os resultados indicaram uma taxa sobrevivência de mais de 24 meses de 99,8%.

REFERÊNCIAS

APARICIO, C.; MANRESA, C.; FRANCISCO, K. et al. The long-term use of zygomatic implants: a 10-year clinical and radiographic report. **Clin Implant Dent Relat Res**, Hamilton, v. 16, n. 3, p. 447-459, Jun 2014.

AYUB, K. V.; AYUB, E. A.; LINS DO VALLE, A. et al. Seven-year follow-up of full-arch prostheses supported by four implants: a prospective study. **Int J Oral Maxillofac Implants**, Lombard, v. 32, n. 6, p. 1351-1358, Nov/Dec 2017.

BAGGI, L.; PASTORE, S.; DI GIROLAMO, M.; VAIRO, G. Implant-bone load transfer mechanisms in complete-arch prostheses supported by four implants: a three-dimensional finite element approach. **J Prosthet Dent**, St. Louis, v. 109, n. 1, p. 9-21, Jan 2013.

BALSHI, T. J.; WOLFINGER, G. J.; SLAUCH, R. W.; BALSHI, S. F. A retrospective analysis of 800 Bränemark System implants following the All-on-Four™ protocol. **J Prosthodont**, Hoboken, v. 23, n. 2, p. 83-88, Feb 2014.

BARNEA, E.; TAL, H.; NISSAN, J. et al. The use of tilted implant for posterior atrophic maxilla. **Clin Implant Dent Relat Res**, Hamilton, v. 18, n. 4, p. 788-800, Aug 2016.

CAVALLI, N.; BARBARO, B.; SPASARI, D. et al. Tilted implants for full-arch rehabilitations in completely edentulous maxilla: a retrospective study. **Int J Dent,** Cairo, v. 2012, p. 1-7, 2012.

CHRCANOVIC, B. R.; ALBREKTSSON, T.; WENNERBERG, A. Survival and complications of zygomatic implants: an updated systematic review. **J Oral Maxillofac Surg**, Philadelphia, v. 74, n. 10, p. 1949-1964, Oct 2016.

CHRCANOVIC, B. R.; ALBREKTSSON, T.; WENNERBERG, A. Tilted versus axially placed dental implants: a meta-analysis. **J Dent**, Kidlington, v. 43, n. 2, p. 149-170, Feb 2015.

CRESPI, R.; VINCI, R.; CAPPARÉ, P. et al. A clinical study of edentulous patients rehabilitated according to the "all on four" immediate function protocol. **Int J Oral Maxillofac Implants**, Lombard, v. 27, n. 2, p. 428-434, Mar/Apr 2012.

DAVÓ, R.; MALEVEZ, C.; PONS, O. Immediately loaded zygomatic implants: a 5-year prospective study. **Eur J Oral Implantol**, Surrey, v. 6, n. 1, p. 39-47, Spring 2013.

FRANCETTI, L.; CORBELLA, S.; TASCHIERI, S. et al. Medium- and long-term complications in full-arch rehabilitations supported by upright and tilted Implants. **Clin Implant Dent Relat Res**, Hamilton, v. 17, n. 4, p. 758-764, Aug 2015.

HORITA, S.; SUGIURA, T.; YAMAMOTO, K. et al. Biomechanical analysis of immediately loaded implants according to the “All-on-Four” concept. **J Prosthodont Res**, Amsterdam, v. 61, n. 2, p. 123-132, Apr 2017.

LANDÁZURI-DEL BARRIO, R. A.; COSYN, J.; DE PAULA, W. N. et al. A prospective study on implants installed with flapless-guided surgery using the all-on-four concept in the mandible. Clin Oral Implants Res, Copenhagen, v. 24, n. 4, p. 428-433, Apr 2013.

LOPES, A.; MALÓ, P.; ARAÚJO NOBRE, M. et al. The NobelGuide® All-on-4® treatment concept for rehabilitation of edentulous jaws: a prospective report on medium- and long-term outcomes. **Clin Implant Dent Relat Res**, Hamilton, v. 17, Suppl 2, p. e406-416, Oct 2015.

MALÓ, P.; ARAÚJO NOBRE, M.; LOPES, A. et al. “All-on-4” immediate-function concept for completely edentulous maxillae: a clinical report on the medium (3 years) and long-term (5 years) outcomes. **Clin Implant Dent Relat Res**, Hamilton, v. 14, Suppl 1, p. e139-150, May 2012.

MALÓ, P.; ARAÚJO NOBRE, M.; LOPES, A. et al. A longitudinal study of the survival of All-on-4 implants in the mandible with up to 10 years of follow-up. **J Am Dent Assoc**, Chicago, v. 142, n. 3, p. 310-320, Mar 2011.

MALÓ, P.; ARAÚJO NOBRE, M.; LOPES, A. et al. All-on-4® Treatment concept for the rehabilitation of the completely edentulous mandible: a 7-year clinical and 5-year radiographic retrospective case series with risk assessment for implant failure and marginal bone level. **Clin Implant Dent Relat Res**, Hamilton, v. 17, Suppl 2, p. e531-541, Oct 2015a.

MALÓ, P.; ARAÚJO NOBRE, M.; LOPES, A. et al. Extramaxillary surgical technique: clinical outcome of 352 patients rehabilitated with 747 zygomatic implants with a follow-up between 6 months and 7 years. **Clin Implant Dent Relat Res**, Hamilton, v. 17, Suppl 1, p. e153-162, Jan 2015b.

MALÓ, P.; RANGERT, B.; ARAÚJO NOBRE, M. “All-on-Four” immediate-function concept with Bränemark System implants for completely edentulous mandibles: a retrospective clinical study. **Clin Implant Dent Relat Res**, Hamilton, v. 5, Suppl 1, p. 2-9, 2003.

MIGLIORANÇA, R. M.; COPPEDÊ, A. R.; MAYO, T. M.; ZAMPERLINI, M. S. Reabilitação de maxilas atróficas edêntulas sem enxertos ósseos. *In*: MIGLIORANÇA, R. M. **Reabilitando maxilas atróficas edêntulas sem enxertos ósseos**. São Paulo: Quintessence Editora, 2008. Cap. 8. p. 113-127.

MIGLIORANÇA, R. M.; SOTTO-MAIOR, B. S.; SENNA, P. M. et al. Immediate occlusal loading of extrasinus zygomatic implants: a prospective cohort study with a follow-up period of 8 years. **Int J Oral Maxillofac Surg**, Copenhagen, v. 41, n. 9, p. 1072-1076, Sep 2012.

PATZELT, S. B.; BAHAT, O.; REYNOLDS, M. A.; STRUB, J. R. The “all-on-four” treatment concept: a systematic review. **Clin Implant Dent Relat Res**, Hamilton, v. 16, n. 6, p. 836-855, Dec 2014.

PENARROCHA-DIAGO, M.; PENARROCHA-DIAGO, M.; ZARAGOZÍ-ALONSO, R. et al. Consensus statements and clinical recommendations on treatment indications, surgical procedures, prosthetic protocols and complications following All-On-4 standard treatment. 9th Mozo-Grau Ticare Conference in Quintanilla, Spain. **J Clin Exp Dent**, Spain, v. 9, n. 5, p. e712-e715, May 2017.

SILVA, G. C.; MENDONÇA, J. A.; LOPES, L. R.; LANDRE, J. Jr. Stress patterns on implants in prostheses supported by four or six implants: a three-dimensional finite element analysis. **Int J Oral Maxillofac Implants**, Lombard, v. 25, n. 2, p. 239-246, Mar/Apr 2010.

SOTO-PENALOZA, D.; ZARAGOZÍ-ALONSO, R.; PENARROCHA-DIAGO, M. et al. The “all-on-four” treatment concept: systematic review. **J Clin Exp Dent**, Spain, v. 9, n. 3, p. e474-e488, Mar 2017.

TALLARICO, M.; CANULLO, L.; PISANO, M. et al. An up to 7-year retrospective analysis of biologic and technical complication with the All-on-4 concept. **J Oral Implantol**, Surrey, v. 42, n. 3, p. 265-271, Jun 2016.

TARUNA, M.; CHITTARANJAN, B.; SUDHEER, N. et al. Prosthodontic perspective to all-on-4® concept for dental implants. **J Clin Diagn Res**, India, v. 8, n. 10, p. ZE16-19, Oct 2014.

YATES, J. M.; BROOK, I. M.; PATEL, R. R. et al. Treatment of the edentulous atrophic maxilla using zygomatic implants: evaluation of survival rates over 5-10 years. **Int J Oral Maxillofac Surg**, Copenhagen, v. 43, n. 2, p. 237-242, Feb 2014.