FACULDADE SETE LAGOAS

Letícia Tenório Torres

CORREÇÃO DA CLASSE II COM USO DO APARELHO PROPULSOR MANDIBULAR

São Paulo

2021

Letícia Tenório Torres

CORREÇÃO DA CLASSE II COM USO DO APARELHO PROPULSOR MANDIBULAR

Monografia de conclusão de curso apresentado ao curso de Especialização em Ortodontia da Faculdade Sete Lagoas, como requisito para obtenção do título de Especialista em Ortodontia

Orientador: Prof. Danilo Lourenço

São Paulo

2021

“Autorizo a reprodução e divulgação total ou parcial deste trabalho por qualquer meio convencional ou eletrônico para fins de estudo e pesquisa, desde que citada a fonte”.

Torres, Letícia Tenório.
Correção da classe II com o uso de propulsor mandibular / Letícia Tenório Torres. – 2021.29 f. : il. color.

Trabalho de Conclusão de Curso (especialização) – Faculdade de Tecnologia deSete Lagoas, Especialização em Ortodontia,São Paulo, 2021.
Orientação: Prof. Ms. Danilo Lourenço.

1. Protrusão mandibular. 2. Avanço mandibular.

FACULDADE SETE LAGOAS

Monografia intitulada “CORREÇÃO DA CLASSE II COM USO DO APARELHO PROPULSOR MANDIBULAR” de autoria da aluna Letícia Tenório Torres, aprovada pela banca examinadora constituída pelos seguintes professores:

Aprovada em: __/__/____pela banca composta pelos professores:

_____

Prof. Ms. Danilo Lourenço - orientador

_____

Prof. Ms. André Oliveira Ortega

_____

Prof. Ms. Silvio Luís Fonseca Rodrigues

_____

Prof. Ms. Francisco de Assis Lúcio Sant'ana

SÃO PAULO

2021

Resumo

Foi realizada uma revisão de literatura sobre o tratamento da má oclusão de classe II com retrusão mandibular. Uma das opções terapêuticas para o tratamento dessa má oclusão consiste no uso de aparelhos ortopédicos fixos, que se destacam pela eficiência, pela mínima necessidade de colaboração do paciente e pela estabilidade dos resultados. Constatou-se que com a independência e colaboração do paciente, os propulsores mandibulares fixos promovem, não só alterações dento alveolares, compensando a distoclusão, como também propicia efeitos esqueléticos, em muitos casos.

Palavras-chave: Avanço mandibular. Protrusão mandibular.

Abstract

A literature review on the treatment of class II malocclusion with mandibular retrusion was performed. One of the therapeutic options for the treatment of this malocclusion is the use of fixed orthopedic devices, which stand out for their efficiency, the minimal need for patient collaboration and the stability of the results. It was found that with the patient's independence and collaboration, the fixed mandibular thrusters promote not only dentoalveolar changes, compensating for the dystocclusion, but also provide skeletal effects in many cases.

Keywords: Mandibular advancement. Mandibular protrusion.

Lista de ilustrações

Figura 1: Aparelho de Herbst instalado em manequim …….....14

Figura 2: Aparelho Jasper Jumper instalado em boca …….....16

Figura 3: Aparelho APM instalado em boca.…….17

Figura 4: Régua para obtenção da medida da mesial do primeiro molar superior até distal do bráquete do canino inferior…….....19

Figura 5:Forsus Fatigue Resistant Device modulo L-Pin …….19

Figura 6:Aparelho Twin Bite Corrector..... 22

Sumário

1. INTRODUÇÃO.....09

2.PROPOSIÇÃO.....11

3. REVISÃO DE LIERATURA.....12

3.1 Oclusão.....12

3.2 Classificação das más oclusões, segundo Angle.....12

3.2.1 Classe I.....12

3.2.2 Classe II.....13

3.2.2.1 Classe II - divisão 1 13

3.2.2.2 Classe II - divisão 2 13

3.2.3 Classe III.....13

3.3 Aparelhos propulsores mandibulares.....14

4. DISCUSSÃO.....23

5. CONCLUSÃO.....27

REFERENCIAS.....28

1. INTRODUÇÃO

Angle definiu a classificação das más oclusões pela relação entre osmolares, então os classificariam como classe I, classe II e suas subdivisões (I, II), e classe III. A classe II é uma má oclusão comprevalência mundial e é classificada por um degrau sagital entre a maxila e mandíbula, podendo ser ocasionada por uma maxila protruída ou mais frequente por uma mandíbula retruída, ou ainda uma combinação das duas situações.(VELLINI,2015)

Em vista que o tratamento ideal de qualquer disfunção precisa estar relacionado à etiologia do problema, deve-se levar em consideração a característica morfológica que deu origem ao tipo de maloclusão. No caso da maloclusão de Classe II, a caracterização é bastante variada e está relacionada, não só à discrepância dentoalveolar, como também à relação de suas bases ósseas. Essas características geram uma discrepância maxilomandibular e um perfil facial convexo. Os pacientes com essa má oclusão apresentam prejuízos na mastigação, deglutição, fonação e na autoestima. O profissional necessita ter conhecimento das variações e de todos os dispositivos atuais para tratar a má oclusão de melhor forma, reparando sempre que possível às discrepâncias dentárias e esqueléticas, oferecendo ao paciente uma oclusão estável e satisfatória, com atenção na funcionalidade e na estética ao fim do tratamento.(SAKUNO, 2019)

O ortodontista precisa ter conhecimento dos mais variados dispositivos, principalmente os atuais para tratar da melhor forma as discrepâncias dentárias e esqueléticas causadas pela má oclusão de classe II. Por este motivo, diferentes aparelhos de propulsão que reposicionam a mandíbula através de forças sagitais têm sidos propostos, provando serem eficazes na correção dessa má oclusão. (JASPER, 1987).

Se ao final do tratamento o paciente ainda estiver na dentadura mista, indica-se a utilização de um aparelho ortopédico funcional removível como contenção até que todos os dentes permanentes tenham irrompido e possa começar o tratamento de aparelho fixo. Se o paciente já estiver na dentição permanente, deve utilizar alguma forma de manutenção da relação molar obtida, como os elásticos de classe II. Ao final do tratamento com aparelhos fixos deverão estar em oclusão, possuir contatos oclusais adequados em classe I e deverá haver respiração predominantemente nasal com selamento oral passivo. (URSI, 2002).

2. PROPOSIÇÃO

O objetivo deste trabalho foi através de uma revisão de literatura relatar e discutir conceitos básicos sobre a mecânica deavanço mandibular para a correção da má oclusão de classe II abordando a importância dessa correção com o uso do aparelho propulsor mandibular.

3. Revisão de literatura

3.1 Oclusão

Angle em 1890 definiu de forma oficial o conceito de oclusão normal. Segundo ele, a oclusão normal, acontece quando a cúspide mésio-vestibular do primeiro molar superior oclui exatamente no sulco mésio-vestibular do primeiro molar inferior, e os dentes se encontram em linha de oclusão levemente em arco. Em 1972, Andrews, um dos precursores do sistema de oclusão conhecido atualmente, através de sua pesquisa, identificou “As seis chaves da oclusão normal” para auxiliar o modo de como deveriam finalizar adequadamente os tratamentos ortodônticos. (ANDREWS, 1972).

3.2 Classificação das más oclusões segundo Angle.

Edward Harthey Angle (Dental Cosmos, 1899), APUD Vellini (2015)classificou as más oclusões de acordo com os primeiros molares permanentes, baseado nas relações ântero-posteriores, por serem os mais constantes em tomar sua posição normal nas arcadas, em destaque os primeiros molares superiores, onde essa relação entre primeiros molares superiores e inferiores foi determinada como "chave de oclusão". Baseado nesse critério lançou a seguinte classificação:

3.2.1 Classe I

São classificados os casos de neutroclusão onde a relação anteroposterior dos primeiros molares superiores e inferiores são normais. Caracterizam- se quando a cúspide mésio-vestibular do primeiro molar superior ocluindo no sulco central do primeiro molar inferior. (VELLINI, 2015).

3.2.2 Classe II

Caracterizam-se como quando a cúspide mésio-vestibular do primeiro molar superior oclui mesialmente ao sulco mésio-vestibular do primeiro molar inferior, assim os primeiros molares inferiores se posicionam distalmente aos primeiros molares superiores. A classe II ainda se fragmenta em divisão 1 e 2. (VELLINI, 2015).

3.2.2.1 Classe II – divisão 1

Acomete uma curva de SPEE demasiadamente acentuada, acompanhado de um overjet aumentado, o que caracteriza a vestibularização dos incisivos superiores e não necessariamente tem overbite proeminente. (VELLINI, 2015).

3.2.2.2 Classe II – divisão 2

Englobam especificamente os incisivos centrais superiores palatinizados e incisivos laterais superiores vestibularizados, normalmente criando um overbite acentuado com overjet ou não. (VELLINI, 2015).

3.2.3 Classe III

Nesta classificação, a cúspide do primeiro molar superior oclui distalmente ao sulco mesio-vestibular do primeiro molar inferior, onde toda a arcada inferior fica posicionada anteriormente a arcada superior, consequentemente causando uma mordida cruzada anterior que acarreta em uma compensação natural dos dentes, com os dentes anteriores superiores se posicionando vestibularizados e os incisivos inferiores lingualizados, compensando, em sua maioria das vezes a mordida cruzada. (VELLINI, 2015).

3.3 Aparelhos propulsores mandibulares

Herbst (1934) idealizou o primeiro aparelho propulsor fixo para a protrusão mandibular (Aparelho de Herbst). A intenção era eliminar o fator de colaboração do paciente, pois o aparelho mantinha a mandíbula protruída 24 horas por dia por meio de um sistema telescópico bilateral, composto por tubos e pistões soldado nas bandas e cimentadas nos dentes para permanentemente posicionar a mandíbula em uma posição anterior, com isso os músculos que fazem a retrusão da mandíbula e geram uma força de distalização nos dentes superiores, enquanto simultaneamente é desenvolvida uma força mesial contra o arco inferior.No tratamento em adultos jovens, essas correções ocorrem mais pelas compensações dentárias do que pelos efeitos ortopédicos propriamente ditos, porém essas alterações esqueléticas podem ser maiores quando o tratamento é realizado durante a adolescência.

Figura1 –AparelhoHerbst instaladoemmanequim

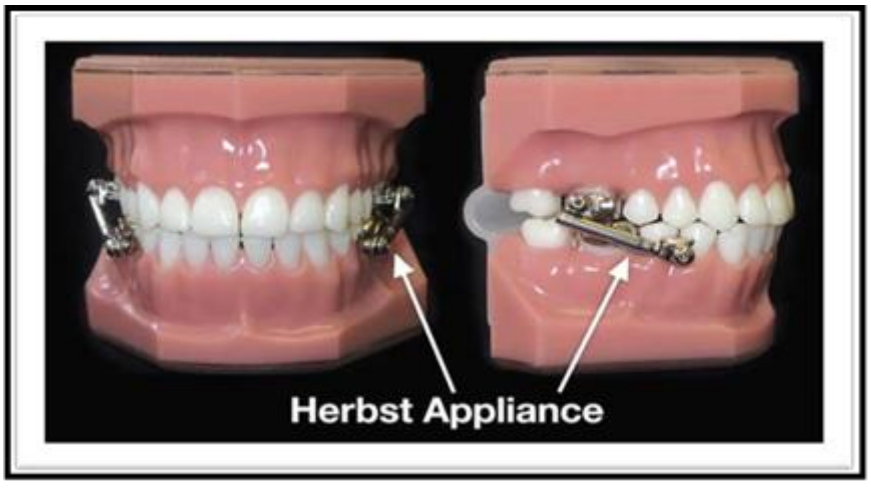

No início do século passado, Herbst desenvolveu um aparelho fixo para promover a protrusão mandibular, com a finalidade de eliminar o fator cooperação. No entanto, caiu em esquecimento por longos anos em virtude da popularização dos aparelhos removíveis e dos elásticos intermaxilares (PANCHERZ, 1979).

Jasper(1987) idealizou um aparelho propulsor fixo para correção da maloclusão de Classe II semelhante ao aparelho de Herbst, com menor custo e que poderia ser usado em conjunto com o aparelho fixo, não necessitando de duas fases de tratamento (ortopédica e corretiva) e nem da fase laboratorial, como no aparelho de Herbst. As alterações dentárias resultam em uma rotação horária do plano oclusal sem que haja uma rotação do plano mandibular. Normalmente não ocorrem alterações verticais significativas. Dessa maneira, a correção da má oclusão de Classe II ocorre principalmente devido às alterações dento alveolares em vez das alterações esqueléticas, apesar da utilização de métodos para minimizar esses efeitos e potencializar os efeitos esqueléticos. Ele é constituído por dois módulos flexíveis de força (direito e esquerdo) com pinoscom extremidade esférica que promovem a fixação do dispositivo no arco superior, restringindo o deslocamento anterior eesferasdeacrílicopromovemostopdoaparelhonoarcoinferior.Essascaracterísticas minimizam os problemas causados pela rigidez do aparelho de Herbst,permitindoaopacienteumamaiorliberdadedosmovimentosmandibulares,reduzindootempototal detratamento.

Figura2AparelhoJasperJumperinstalado na boca

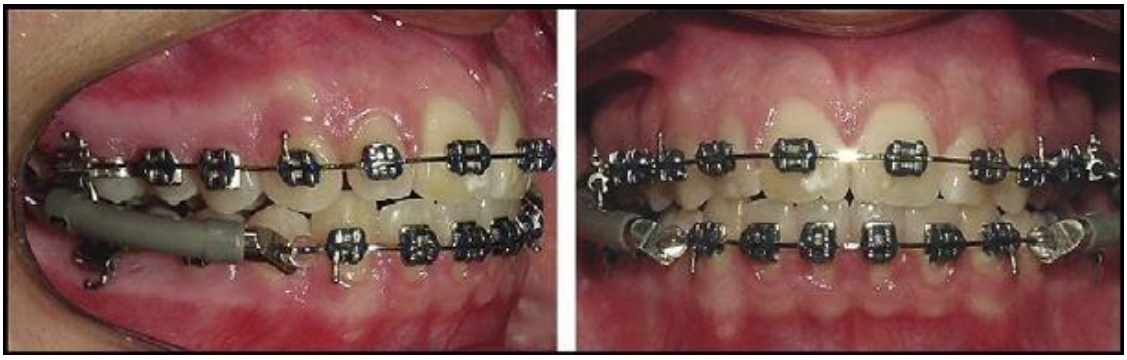

Coelho Filho (1995)desenvolveu um aparelho que não só promovia uma postura mesial da mandíbula durante o tratamento da Classe II, como também permitia serem ativados assimetricamente e unilateralmente nos casos de subdivisões da Classe II, nos desvios de linha média e na perda de ancoragem de molares inferiores. Foi desenvolvido assim o Aparelho de Protração Mandibular (APM). Ao criar o APM, a intenção de fazer com que o aparelho exercesse uma força distal sobre a maxila, posicionando a mandíbula mesialmente, fosse fixo nos fios retangulares e não dependesse da participação do paciente e ainda permitisse o paciente abrir e fechar a boca, mastigar e falar de maneira confortável. Assim foi criado APM I, apesar de sua simplicidade, da facilidade de confecção e instalação, limitava muito a abertura de boca produzindo quebras frequentes, e, por esse motivo foi trocado rapidamente, apesar de apresentar surpreendentes resultados clínicos. Na tentativa de solucionar este problema e aperfeiçoar o aparelho o autor desenvolveu outras versões do aparelho, APM II, APM III e APM IV. O APM tem sido modificado constantemente no sentido de aperfeiçoamento mecânico e aumento do conforto do paciente, estando atualmente em sua quarta versão.

A versatilidade do APM 4 pode ter outras aplicações além das relacionadas ao tratamento da má oclusão de Classe II, como por exemplo, a ancoragem do segmento anterior inferior, impedindo a sua inclinação lingual durante a mesialização do segmento póstero-inferior. Além disso, no APM 4 foi modificado também o modo de adaptação do aparelho à arcada superior, conferindo-lhe ainda mais estabilidade durante o seu funcionamento (TULLOCH, 1997).

Coelho Filho (1998) construiu o aparelho APM IV de protrusão da mandíbula modificado, com o intuito de promover maior conforto para o paciente e menor índice de quebras de acessórios ortodônticos como os bráquetes, controlar o giro dos molares superiores com o uso de barra transpalatina, evitar dobras entre caninos e pré-molares inferiores. As principais modificações foram: a adaptaçãodo tubo telescópico ao arco superior, o que proporcionoumaior estabilidade aoaparelho, arqueamento do tubo telescópio e da haste mandibular com a finalidade de afastar o conjunto mecânico do aparelho dos braquetes ortodônticos, diminuindo as interferências na mastigação.

Figura 3 -AparelhoAPMinstalado em boca



Ritto(2001), relata que vários aparelhos propulsores fixos foram desenvolvidos ao longo dos anos. Propõe uma forma de classificar esses aparelhos, também chamados de aparelhos funcionais fixos, de acordo com as características do sistema de forças que estes empregavam para avançar a mandíbula (rígidos, flexíveis ou híbridos).

HEINIGeGÖZ(2001) descrevem que os aparelhos híbridos têm comosuasprincipaiscaracterísticasummenoríndicedequebraemaior conforto para os pacientes.Dentre esses, destaca-se os aparelhos Forsus, que noinícioeraconstituídoporlâminasdeníquel-titâniorevestidasporplásticoesechamava Forsus Nitinol Flat Spring. Bill Vogt em 2001 desenvolveu uma versão comumamolaativadaporumêmboloqueresisteàcompressãointensa,evitandoàqueb rada molaespiral, com afunção deprotruira mandíbula com o avanço gradual,promovendoumacorreção principalmenteporalteraçõesdento alveolares,commenoresresultantesesqueléticas.Na segunda versão do aparelho Forsus foi fabricada em seis diferentes tamanhos(entre22e38mm),servindotantoparaoladodireitoeoesquerdo,paraaescolh adotamanhodoaparelho,énecessárioutilizarumaréguaapropriadaeoprofissionaldev e medir com paciente em máxima intercuspidação habitual ou em relação cêntrica daextremidadedistaldotubodoprimeiromolarsuperioratédistaldobráquetedocaninoi nferior. As suas extremidades são presas às bandas ou ao fio ortodôntico do tubo doprimeiro molar, por meio de um pino (conhecido como Módulo L-PIN) a distal dobráquetedocaninoinferior.Os arcos superior e inferior devem apresentar fio retangular de aço de 0,019 x 0,025 com o slot 0,022” ou 0,017”x0,025” com o slot0,018”. O fabricante (3M Unitek) em 2008, substituiu omódulo L-PIN pelo módulo EZ, uma trava anti-rotacional para encaixe no tubo domolar,comoobjetivodeproporcionarmaisestabilidadeaoForsusFatigueResistantD evice.

Figura4-

Réguaparaaobtençãodamedidadamesialdotuboprimeiromolarsuperiorate

distaldobraquetedocaninoinferior.

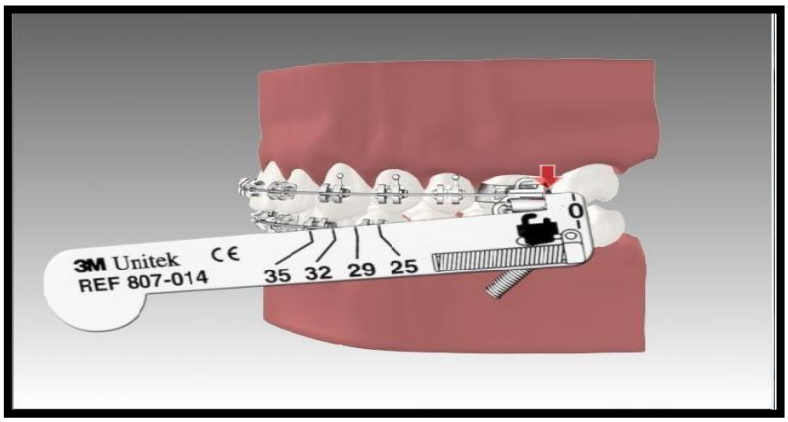

Figura5 -ForsusFatigueResistant Device,móduloL-Pin.



Martins Ortiz, (2001) descreve que de maneira geral, o mecanismo de ação dos propulsores mandibulares para a correção das deficiências mandibulares constitui-se numa associação das seguintes alterações: redirecionamento do crescimento do côndilo, redirecionamento do crescimento maxilar, rotação para baixo da porção anterior da maxila, rotação mandibular, alteração anteroposterior dos arcos dentários, alteração da erupção dentária nos segmentos posteriores,

inclinação dos incisivos e remodelação da fossa glenóide. Estas alterações podem compreender-se isoladamente ou combinadas em diversos graus.

Ursi, (2002) relata que com relação ao tempo de contenção dependerá de alguns fatores que geralmente também regem os tratamentos ortodôntico-ortopédicos. Se ao final do tratamento o paciente ainda estiver na dentadura mista, indica-se a utilização de um aparelho ortopédico funcional removível como contenção até que todos os dentes permanentes tenham irrompido e possa começar o tratamento de aparelho fixo. Se o paciente já estiver na dentição permanente, deve utilizar alguma forma de manutenção da relação molar obtida, como forças extra bucais, elásticos de classe II. Ao final do tratamento com aparelhos fixos, para que haja uma estabilidade correta, os segundos molares permanentes deverão estar em oclusão, os dentes deverão possuir contatos oclusais adequados em classe I e deverá haver respiração predominantemente nasal com selamento oral passivo.

Nanda (2003) mostra que os propulsores mandibulares fixos vêm ganhando cada vez mais relevância na prática ortodôntica atual devido a algumas vantagens em relação aos tradicionais elásticos intermaxilares de Classe II, em especial a falta de necessidade de cooperação dos pacientes. Outra vantagem seria em relação à ativação do dispositivo, pois o mesmo permanece 24 horas ativo na boca do paciente, e consequentemente se obtêm uma diminuição do tempo de tratamento ativo.

Vogt (2006) descreve que na busca por aparelhos ortopédicos fixos que não fossem tão rígidos como o Herbst e nem tão flexível como o Jasper Jumper, foi desenvolvendo o aparelho ortopédico fixo híbrido Forsus. Este foi desenvolvido por William Vogt em 1999 que era chamado “Forsus Flat Spring”. Em 2002 surgiu o Forsus Resistente a Fadiga (FRD). Em 2008, a empresa 3M Unitek introduziu o Forsus Resistente a Fadiga com módulo EZ. Em 2009 houve o acréscimo de mais um parafuso no clipe do molar superior a fim de reforçá-lo. Em 2010, houve

o acréscimo de mais um parafuso no clip do molar superior, a fim de reforçá-lo (módulo EZ2).

Silva Filho (2009) descreve que nos casos severos de discrepâncias esqueléticas, as necessidades estéticas, os fatores psicossociais e a predisposição ao traumatismo dos incisivos superiores justificam a correção precoce da maloclusão de Classe II, seguida de contenção com aparelho funcional Bionator ou Ativador.

Capelozza Filho, (2012) descreve que para determinar o melhor aparelho a ser utilizado na correção das maloclusões do Padrão II, o ortodontista deve levar em consideração a direção do crescimento craniofacial, se vertical ou horizontal; o agente etiológico primário do problema, se maxilar ou mandibular, bem como a severidade da discrepância sagital, sempre avaliando a presença ou não de compensação dos incisivos.

Cançado, (2013) relata que o aparelho TFBC, ou conhecido também apenas por Twin Force, é um aparelho fixo híbrido que é fixado de forma bilateral nos arcos superior e inferior. Este aparelho é composto por 2 cilindros de 15mm, dispostos paralelamente e internamente possuem molas de níquel titânio. Em 2 extremidades se acomodam, um embolo em cada cilindro, que fixa a mola de níquel titânio internamente. O aparelho possui 2 cilindros de 15 mm dispostos paralelamente e que possuem molas de níquel titânio em seu interior. Nas extremidades de cada cilindro existe um êmbolo que mantém a unidade ativa do aparelho (mola de níquel titânio) em seu interior. Nas extremidades livres dos êmbolos, os cilindros possuem encaixes articulados que são utilizados para fixar o aparelho nos arcos retangulares na mesial dos molares superiores e na distal dos caninos inferiores utilizando parafusos e chave de fixação.

Figura 6: Aparelho Twin Force Bite Corrector

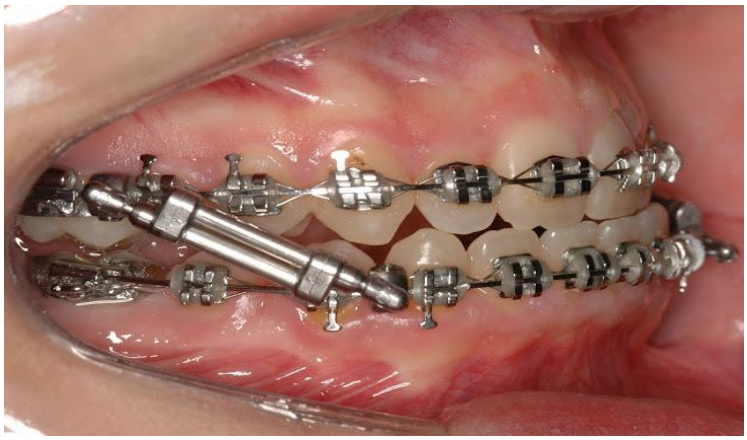

Sakuno et al (2019) descrevem que a tomografia computadorizada de feixe cônico permite ao ortodontista analisar regiões com precisão, permitindo uma visualização mais detalhada das alterações ósseas e dentárias, com avaliações cefalométricas bi ou tridimensionais. São realizadas duas tomografias computadorizadas, a primeira imediatamente antes da instalação do Forsus e segunda após a remoção do Forsus.Após avaliação tomográfica e cefalometrica na a utilização do Forsus notam-se as seguintes modificações: retração maxilar, comprimento mandibular aumentado,correção da má oclusão de Classe II, altura facial posterior inferior aumentada com rotação mandibular no sentido anti-horário, extrusão de incisivos superiores e distalização de molares superiores, vestibularização, protrusão e intrusão dos incisivos inferiores, além da mesialização e extrusão dos molares inferiores. As modificações dentarias e esqueléticas acontecem mais facilmente no Forsus por ser um aparelho que contem um sistema de mola e que permite movimentos de força continua de protrusão sem restrição de movimento, além de permitir o uso com aparelho ortodôntico, reduzindo o tempo de tratamento.

4. DISCUSSÃO

Angle foi o primeiro a conceituar o princípio da oclusão normal, segundo ele, a oclusão acontece no momento em que os molares permanentes superiores e inferiores se encontram numa relação em que a cúspide mésio-vestibular do primeiro molar superior oclui exatamente no sulco mésio-vestibular do primeiro molar inferior, e os dentes se encontram em linha de oclusão levemente em arco, curvada. Andrews complementou Angle sendo preconizado em sua pesquisa, os sistemas de oclusão, através das “seis chaves da oclusão normal”, dentre as quais se estabelecem as descrições de características principais para a oclusão, de modo a auxiliar o modo de como deveriam finalizar adequadamente os tratamentos ortodônticos.Já Vellini acrescentou em seu trabalho a classificação de mordida, sendo classificadas como classe I, II e III, sendo a primeira a oclusão normal, a segunda o retrognatismo e a terceira o prognatismo, sendo a classe II a mais prevalente mundialmente. (ANDREWS, 1972). (VELLINI, 2015).

O tratamento com o APM consiste em uma força distal sobre a maxila e um posicionamento mesial da mandíbula sem prejudicar a abertura e fechamento da boca, permitindo a fala e mastigação eficientes. (COELHO FILHO 1995).

Objetiva que o seu aparelho exerça as seguintes funções: aplicar força distal sobre a maxila, posicionar mesialmente a mandíbula, seja usado em tempo integral por não depender da colaboração do paciente, uma vez que se tratas de um dispositivo fixo, permite ao paciente mastigar, falar confortavelmente e abrir e fechar a boca (COELHO FILHO, 1998).

O mecanismo de ação dos propulsores mandibulares para a correção das deficiências mandibulares constitui no redirecionamento do crescimento do côndilo e do crescimento maxilar, rotação para baixo da porção anterior da maxila, rotação mandibular, alteração anteroposterior dos arcos dentários, alteração da erupção dentária nos segmentos posteriores, inclinação dos incisivos e remodelação da fossa glenóide (MARTINS ORTIZ, 2001).

Os propulsores mandibulares fixos vêm ganhando cada vez mais relevância na prática ortodôntica atual devido a algumas vantagens em relação aos tradicionais elásticos intermaxilares de Classe II, em especial a falta de necessidade de cooperação dos pacientes. Outra vantagem seria em relação à ativação do dispositivo, pois o mesmo permanece 24 horas ativo na boca do paciente, e consequentemente se obtêm uma diminuição do tempo de tratamento ativo (NANDA, 2003; TULLOCH, 1997).

O aparelho de Herbst realiza ancoragem intermaxilar bilateral, vestibularizando a mandíbula e retraindo a maxila, ou seja, este aparelho realiza força inferior e anterior na mandíbula, assim induzindo a força superior posterior em região de maxila. Sua ancoragem se baseia numa estrutura metálica fixa em ambos os arcos. Os aparelhos propulsores mandibulares rígidosquando são ativados,
nãopermitemaopacienteocluiremrelaçãocêntrica.Amandíbulapermaneceemposição protrusiva 24 horas por dia e a força exercida pelo aparelho é uma força variávelpostural. É indicado principalmente para casos de Classe II esquelética, quenecessitaavançaramandíbulaparaestimularoredirecionamentodocrescimentoeh armonizar os defeitos do esqueleto (PANCHERZ, 1979). (HERBST, 1934).

O aparelho de Jasper Jumper tem sua proposta é semelhante ao Herbst. Este aparelho tem seu uso após o nivelamento e alinhamento dos dentes com

aparelho fixo, ele possui certa flexibilidade, trazendo liberdade nos movimentos mandibulares e conforto ao paciente, pois possui uma mola de aço recoberta, ajudando também o paciente na higiene. Os Aparelhos propulsores mandibulares flexíveispodem ser compostos poruma bobina com molas de ação intermaxilar. Suas principais características sãoelasticidade, flexibilidade e podem ser usados bilateralmente, assim permite uma grande liberdade de movimentos damandíbula. Por outro, tende a produzir fadiga nas molas com uma grande à propensão a fraturas, que são maiores doquenosrígidos. (JASPER, 1987;RITTO,2001).

A respeito do Twin Force Bite Corrector tem fixação de forma bilateral nos arcos superiores e inferiores, nas extremidades livres dos êmbolos, seus os cilindros possuem encaixes articulados que são usados com a finalidade de fixar o aparelho nos arcos retangulares na mesial dos molares. Os Aparelhos propulsores mandibulares híbridosapresentamcombinaçãodecaracterísticasdosaparelhospropulsoresmandibulares rígidoscomosflexíveis. Apresentam como vantagens um menor índice de quebra e melhor conforto para ospacientesumavezquederteminampoucaslimitaçõesnasfunçõesbucaisdospacientes. (HEINIG GÖZ,2001), (Cançado, 2013).

Muitos aparelhos foram projetados para corrigir as más oclusões do Padrão II com uma abordagem sem extrações. A escolha do melhor aparelho depende de muitos fatores, incluindo a colaboração do paciente. Nessa perspectiva, o resultado do tratamento não está vinculado exclusivamente à habilidade do ortodontista em controlar a mecânica ortopédica/ortodôntica (SILVA FILHO, 2009).

É preconizado que para o tratamento da oclusopatia de classe II, com retrusão mandibular, em pacientes em fase de crescimento, o tratamento ortopédico é indicado por meio do avanço mandibular, de forma a estimular o crescimento mandibular e a restringir o crescimento maxilar, oferecendo ao paciente uma

vantagem expressiva na melhora da estética facial desses pacientes que fazem uso dos aparelhos propulsores mandibulares. (Capelozza et al., 2012).

O tempo de contenção dependerá de alguns nas diferentes dentições. Na dentadura mista, indica-se a utilização de um aparelho ortopédico removível como contenção até que tenha todos os dentes permanentes e possa começar o tratamento de aparelho fixo. Já na dentição permanente, utilizamos os elásticos de classe II. Ao final do tratamento com aparelhos fixos, para que haja uma estabilidade correta, os dentes deverão possuir contatos oclusais adequados em classe I e respiração predominantemente nasal com selamento oral passivo(URSI 2002).

5. CONCLUSÃO

Após revisão da literatura, constatou-se queexiste uma grande quantidadede alternativas para o tratamento da maloclusão Classe IIpor retrusão mandibular com aparelhospropulsoresmandibulares.

Cada aparalho tem suas vantagens e desvangens, desde tempo de instalação,custo, risco de fraturas e conforto para o paciente.Não necessitar da colaboração do paciente no uso desses aparelhos há uma melhora significativa da relação anteroposterior maxilomandibular favorecendo a correção da maloclusão de Classe II. Sendo assim, oprofissional ortodontista avaliaráaquilo que émelhorpara cada casodeacordocomasparticularidadesdecadapaciente.

Referências

Andrews, L. F. The six keys to normal occlusion. Am J Orthod Den- tofacial Orthop, St. Louis, v. 62, no. 3, p. 296-309, Sept. 1972.

Cançado, R.H.; Valarelli, F.P.; Freitas, K.M.S.; Neves L.S.; Guimarães Jr., C.H. Utilização do aparelho Twin Force Bite Corrector (TFBC) no tratamento da má oclusão de Classe II. Orthod. Sci. Pract. 2013; 6(24):431-447.

CAPELOZZA FILHO, L.; GONÇALVES, A.L.C.A.; LEAL, L.M.P.; SIQUEIRA, D.F.; CASTRO, R.C.F.R.; CARDOSO, M.A. Aparelho de prostração mandibular Forsus no tratamento das más oclusões do Padrão II: relato de caso clínico. RevClinOrtod Dental Press. v.11 (1), p. 79-91, fev-mar, 2012.

CoelhoFilhoCM.*MandibularProtractionApplianceforClassIItreatment*.JClinOrthod.1995;29(5):319-36. 7.

CoelhoFilhoCM.*TheMandibularProtractionAppliancen3.JClinOrthod*. 1998;32(6):379-84.10.

HEINIG, N.; GÖZ, G. *Clinical application and effects of the Forsus spring. Astudy of a new Herbst hybrid.* J Orofac Orthop,v.62, n.*6, p.436-450*.Nov. 2001.

HERBST,E.*DreissigjahrigeErfahrungen mitdemretentions-scharnier. ZahnarztRundschau*,v.43,p.1515-1524,1563-1568,1611-1616,1934.

JASPER, J. J. *The Jasper Jumper: A fixed functional appliance.* Sheboygan:Wisconsin:AmericanOrthodontics,1987.

MARTINS-ORTIZ, M.F.; JANSON, G.; PINHEIRO, F.L.S.; MARTINS, D.R. Alterações Microscópicas da Cavidade Glenóide Induzidas pelo uso de Aparelhos Funcionais. R Dental Press Ortodon Ortop Facial, Maringá, v. 6, n. 5, p. 125-132, set./out. 2001

NANDA, R.; URIBE, F.Treatment of Class II, Division 2 malocclusion in adults: biomechanical considerations. J Clin Orthod, Boulder, v. 37, no. 11, p. 599-606, Nov. 2003.

PANCHERZ,H.*TreatmentofclassIImalocclusionsbyjumpingthebitewiththeHerbst appliance*. Am J Orthod Dentofacial Orthop, v.76, n.4, p.423-442, Oct.1979.

RITTO,A.K.*FixedFuncionalAppliances-AClassification(Updated).*Disponívelem:http://wwwoc-jcom/june01/rittoffahtm.2001

Sakuno AC, da Rosa APB, Maeda FA, Trivino T, Carvalho PEG, Torres FC. Avaliação tomográfica das alterações dentoesqueléticas decorrentes do

tratamento da má oclusão de classe II com aparelho Forsus. J Oral Biol Craniofac Res. 2019 julho-setembro; 9 (3): 277-279. doi: 10.1016 / j.jobcr.2019.06.005. Epub 2019 5 de junho. PMID: 31289716; PMCID: PMC6593311.

SILVA FILHO O.G; BertozF.AA; CAPELOZZA FILHO L.; ALMADA E.C. Crescimento facial espontâneo Padrão II: estudo cefalométrico longitudinal. Rev Dental Press OrtodOrtop Facial. v.14(1), p. 40-60, 2009.

TULLOCH JF, PHILLIPS C, KOCH G, PROFFIT WR. The effect of early intervention on skeletal pattern in Class II malocclusion: a randomized clinical trial. Am J Orthod Dentofac Orthop 1997 Apr;111(4):391-400.

Ursi W. Há estabilidade na remodelação da fossa glenóide decorrente do uso de aparelhos ortopédicos propulsores de mandíbula. R. Clin Ortodon Dental Press. Fev/mar 2002;1(1):19-21.

Vellini F. Ortodontia Diagnóstico e Planejamento Clinico. 6ª ed. pp. 576 São Paulo: Artes Médicas; 2015.

Vogt W. The Forsus Fatigue Resistant Device. J Clin Orthod. 2006;50(6): 365-377.