MILENA HINOJOSA

TRATAMENTO DA MÁ OCLUSÃO DE CLASSE II POR MEIO DO APARELHO TWIN FORCE

PORTO VELHO
2017

MILENA HINOJOSA

TRATAMENTO DA MÁ OCLUSÃO DE CLASSE II POR MEIO DO APARELHO TWIN FORCE

Artigo apresentado ao curso de Especialização da Faculdade FACSETE- Ciodonto, como requisito parcial para obtenção do título de especialista em Ortodontia.
Orientador: Prof. Dr. Fabrício Pinelli Valarelli.

PORTO VELHO
2017

HINOJOSA, Milena
Tratamento da má oclusão de Classe II por meio do aparelho Twin Force/ Milena Hinojosa. – Porto Velho:2016.
22 f.; 30 cm.
Orientação: Prof. Dr. Fabrício Pinelli Valarelli.
Artigo (Especialização) Departamento de Pós-Graduação em Odontologia – Especialização em Odontologia, Subárea Ortodontia. FACSETE-Ciodonto, 2016.
1. Aparelhos ativadores 2. Má oclusão de Classe II 3. Ortodontia.
I. HINOJOSA, Milena
II. Tratamento da má oclusão de Classe II por meio do aparelho Twin Force.

Artigo intitulado “Tratamento da má oclusão de Classe II por meio do aparelho Twin Force”, de autoria do aluno Milena Hinojosa aprovado pela banca examinadora constituída pelos seguintes professores:

_____

Prof. Dr. Fabrício Pinelli Valarelli- FACSETE - SOEP - PVH - RO

_____

Prof. MS .Juliana Valpato Curi Paccini - FACSETE - SOEP -PVH - RO

_____

Prof. Dr. Dino Lopes de Almeida - Centro Universitário São Lucas -RO

PORTO VELHO
2017

SUMÁRIO

1 – INTRODUÇÃO..... 07

2 – RELATO DE CASO..... 08

3 – RESULTADOS..... 14

4 – DISCUSSÃO..... 16

5 – CONCLUSÃO..... 18

REFERÊNCIAS..... 19

Lista de Figuras

FIGURA 1 -	Fotografias extrabucais iniciais.....	08
FIGURA 2 -	Fotografias intrabucais iniciais.....	09
FIGURA 3 -	Radiografias iniciais: A) panorâmica e B) telerradiografia.....	09
FIGURA 4 -	Alinhamento e nivelamento.....	10
FIGURA 5 -	Radiografia panorâmica.....	11
FIGURA 6 -	Sequência de fios NITi.....	11
FIGURA 7 -	Uso do aparelho Twin Force.....	12
FIGURA 8 -	Uso do elástico Classe II.....	12
FIGURA 9 -	Finalização do tratamento.....	13
FIGURA 10 -	Fotografias intrabucais finais.....	14
FIGURA 11 -	Fotografias intrabucais finais.....	14
FIGURA 12 -	Radiografia finais.....	15
FIGURA 13 -	Superposição dos traçados cefalométricos antes e após o tratamento.....	17

Tratamento da má oclusão de Classe II por meio do aparelho Twin Force

Milena Hinojosa [1]

Fabrício Pinelli Valarelli [2]

RESUMO

Os aparelhos de protração mandibular têm sido usados porque independem da colaboração do paciente no uso dos elásticos de Classe II e tratam a má oclusão em um tempo relativamente curto, redirecionando o crescimento da mandíbula para uma posição mais favorável. O objetivo deste artigo foi relatar o caso clínico de um paciente apresentando má oclusão de Classe II por meio do uso do aparelho ortodôntico fixo associado ao aparelho Twin Force Bite Corrector. O resultado atingiu uma oclusão funcional e satisfatória, com a correção da má oclusão de Classe II, do desvio da linha média dentária, da sobremordida, com selamento labial passivo. O aparelho Twin Force é de fácil aplicação, não requer laboratório, exercendo uma força constante. Sua associação com o aparelho fixo ortodôntico resultou na correção da má oclusão de Classe II, como uma alternativa viável para o tratamento de má oclusão de Classe II, evitando-se o protocolo com extrações e otimizando o tempo de tratamento.

Palavras-chave: Aparelhos ativadores. Má oclusão de Classe II. Ortodontia.

[1]Aluno do Curso de Pós-Graduação em Ortodontia da Faculdade Ciodonto – 2014.
[2]Mestre e Doutor em Ortodontia pela Faculdade de Odontologia de Bauru, Universidade de São Paulo.

ABSTRACT

Treatment of Class II malocclusion through Twin Force appliance

The mandibular protraction appliances do not depend on the patient's compliance regarding the use of Class II elastics and correct the malocclusion in relatively shorter time, redirecting the mandible's growth to a more favorable position. This study aimed to report the clinical case of a boy presenting Class II malocclusion and treated through Twin Force appliance associated with fixed orthodontic appliance. The result was a functional and satisfactory occlusion with the correction of the Class II malocclusion, dental midline shifting, overbite with passive lip sealing. The Twin Force appliance is of easy application, does not require a laboratorial step, and exerts constant force. The association with fixed orthodontic appliance resulted in the correction of the Class II malocclusion, as a viable alternative for the treatment of the Class II malocclusion, avoiding the extraction protocol and optimizing the treatment time length.

Keywords: Activator appliances. Class II malocclusion. Orthodontics.

1 – INTRODUÇÃO

Causada frequentemente pelo retrognatismo mandibular, a má oclusão de Classe II com origem predominantemente genética afeta a harmonia facial em vários graus é cada vez mais a razão de procura da população pelo tratamento ortodôntico[1,9,24,25]. Seus subtipos incluem divisão 1, divisão 2 e subdivisão, as quais requerem formas de tratamento diferentes[14,15,23].

O tratamento da má oclusão de Classe II é diferente para cada faixa etária. O tratamento precoce engloba aparelhos ortopédicos fixos extrabucais e funcionais podem ser usados conjuntamente com o aparelho ortodôntico fixo associado às extrações, sendo muitas vezes uma alternativa à estas[1,4,10,14,16,17,20,24,25]. Já o tratamento do adulto compreende a extração de pré-molares com fechamento dos espaços por meio de aparelhos fixos para corrigir o desvio da linha média com menor retração dos incisivos[13,14,26].

Os aparelhos de protração mandibular têm sido usados porque independem da colaboração do paciente no uso dos elásticos de Classe II[3,12,19] e tratam a má oclusão em um tempo relativamente curto[3], objetivando redirecionar o crescimento da mandíbula para uma posição mais favorável[16].

Dentre esses, o Twin-force apresenta vantagens como: não requer montagem, tão pouco a necessidade de serviço laboratorial; é fixado no arco inferior e utiliza o tubo do aparelho extrabucal (sem remover o fio); libera aproximadamente 150g de força (moderada, contínua e constante); permite a movimentação lateral devido às articulações arredondadas em cada uma das suas extremidades (diferente de outros aparelhos rígidos); não requer outros ajustes durante o tratamento (asconsultas e o tempo de atendimento clínico são reduzidos; funciona tanto na correção da Classe II quanto da Classe III (reduzindo o inventário necessário); elimina a necessidade de ancoragem extrabucal, (reduzindo a necessidade de cooperação do paciente)[18].

Assim, o objetivo deste artigo foi relatar o caso clínico de um paciente apresentando má oclusão de Classe II por meio do uso do aparelho ortodôntico fixo associado ao aparelho Twin Force.

2 - Relato de caso

Paciente R.A.M.L., sexo masculino com 16 anos ao início do tratamento, apresentava ao exame extrabucal falta de selamento labial passivo e perfil facial acentuadamente convexo (Figura 1).



Figura 1(A-C) – Fotos extrabucais iniciais: A) Frontal; B) Lateral e C) Sorriso

No exame intrabucal, o paciente exibia uma relação molar e esquelética de má oclusão de Classe II, com apinhamento inferior e sobremordida profunda (Figura 2).



Figura 2(A-E) - Fotografias intrabucais iniciais: A) Direita; B) Esquerda; C) Frontal; D) Oclusal superior e E) Oclusal inferior

A radiografia panorâmica confirmou a presença de todos os dentes permanentes, inclusive dos terceiros molares superiores e inferiores inclusos e (Figura 3).

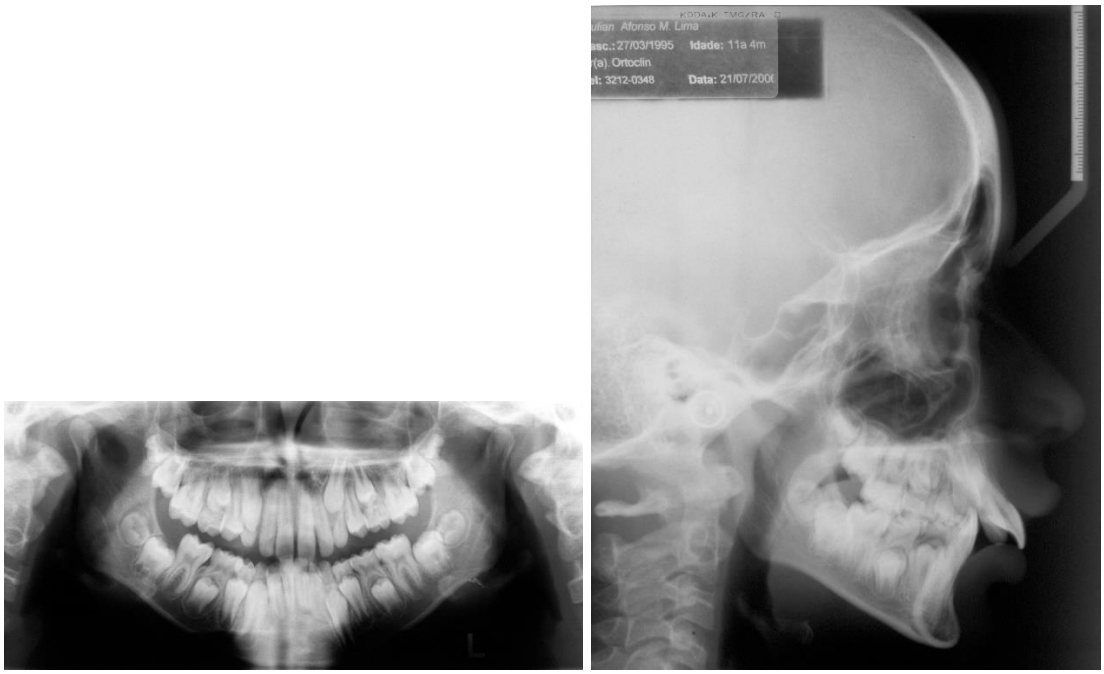

Figura 3(A-B) – Radiografias iniciais: A) panorâmica e B) telerradiografia

2.1 Possibilidade de tratamento

Duas opções de tratamento estavam disponíveis: tratamento por meio de extrações dos primeiros pré-molares superiores inferiores e uso do aparelho Twin Force.

2.2 Plano de tratamento

O plano de tratamento proposto objetivou a correção da relação molar de má oclusão de Classe II, correção da linha média inferior, correção da sobremordida, correção da falta de selamento labial passivo e manutenção do perfil do tecido mole, visando otimizar o tratamento.

2.3 Progressão do tratamento

O tratamento ortodôntico foi realizado por meio de bráquetes pré-ajustados Roth slot 0022”x0028” e arcos contínuos NiTi e aço para alinhamento e nivelamento (Figura 4 e 5).

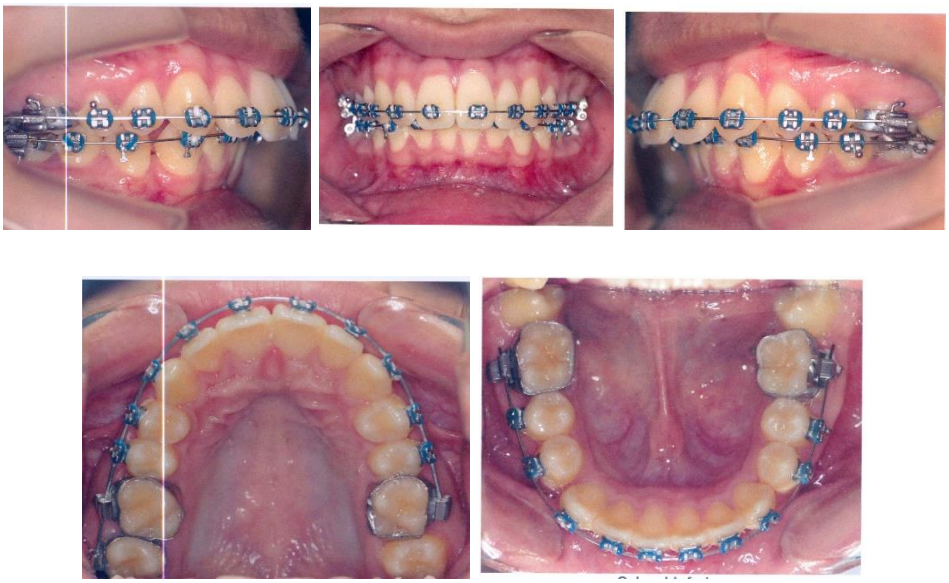

Figura 4(A-E) – Alinhamento e nivelamento: A) Direita; B) Esquerda; C) Frontal; D) Oclusal superior e E) Oclusal inferior



Figura 5 – Radiografia panorâmica

Em seguida, instalou-se fios Niti para preparação para instalação do Twin Force (Figura 6). Em seguida, instalou-se o Twin Force com uso concomitante de elástico corrente (Figura 7). O uso do aparelho Twin Force otimizou o tempo de tratamento.

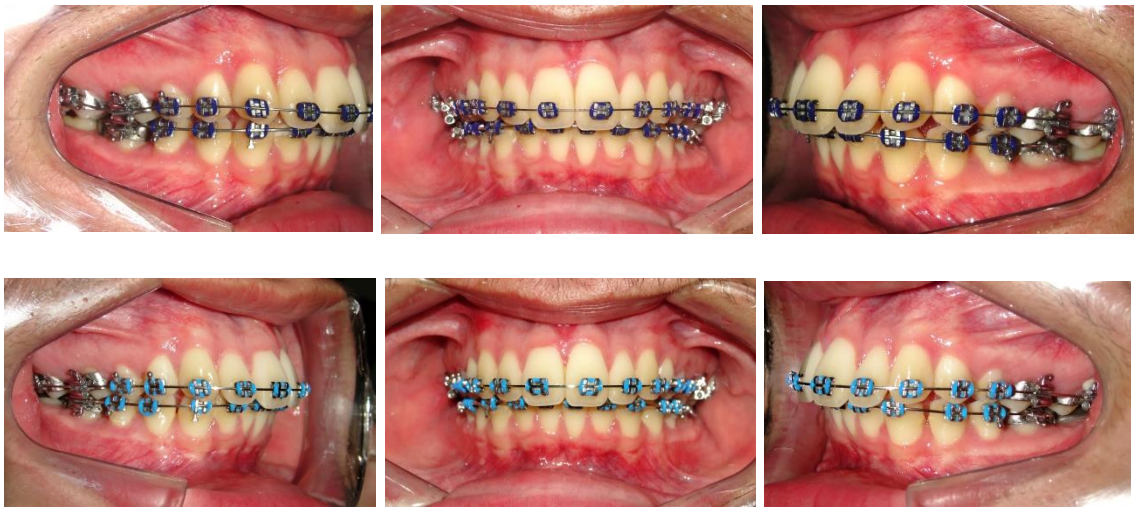

Figura 6(A-F) – Sequência de fios NITi: A) Direita; B) Esquerda; C) Frontal; D) Direita; E) Esquerda; e F) Frontal

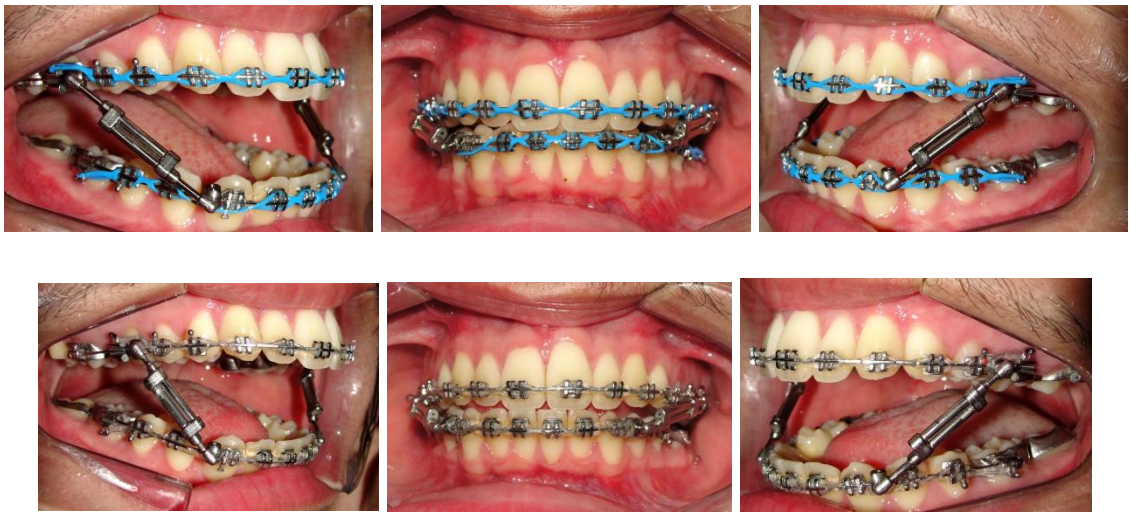

Figura 7(A-F) – Uso do aparelhoTwin Force: A) Direita; B) Esquerda; C) Frontal; D) Direita; E) Esquerda; e F) Frontal

No término da fase de alinhamento e nivelamento foi utilizado arco 0.19 x 0.25 de aço, e o aparelho Twin Force foi substituído pelo uso noturno de elásticos de Classe II 3/16 bilateral (Figura 8).



Figura 8(A-E) – Uso do elástico Classe II: A) Direita; B) Esquerda; C) Frontal; D) Oclusal superior e E) Oclusal inferior

Na finalização do tratamento, espaços proporcionais entre o incisivo lateral e canino direito e incisivo lateral e canino esquerdos foram obtidos para posterior fechamento com restauração estética de resina composta nos incisivo laterais ao final do tratamento ortodôntico (Figura 9).



Figura 9(A-E) – Finalização do tratamento: A) Direita; B) Esquerda; C) Frontal; D) Oclusal superior e E) Oclusal inferior

O resultado atingiu uma oclusão funcional e satisfatória, com a correção da má oclusão de Classe II, do desvio da linha média dentária, da sobremordida, com selamento labial passivo (Figuras 10, 11 e 12).



Figura 10(A-E) - Fotografias intrabucais finais: A) Direita; B) Esquerda; C) Frontal; D) Oclusal superior e E) Oclusal inferior



Figura 11 - Fotografias extrabucais finais: A) Frontal; B) Lateral; C) e D) Sorriso

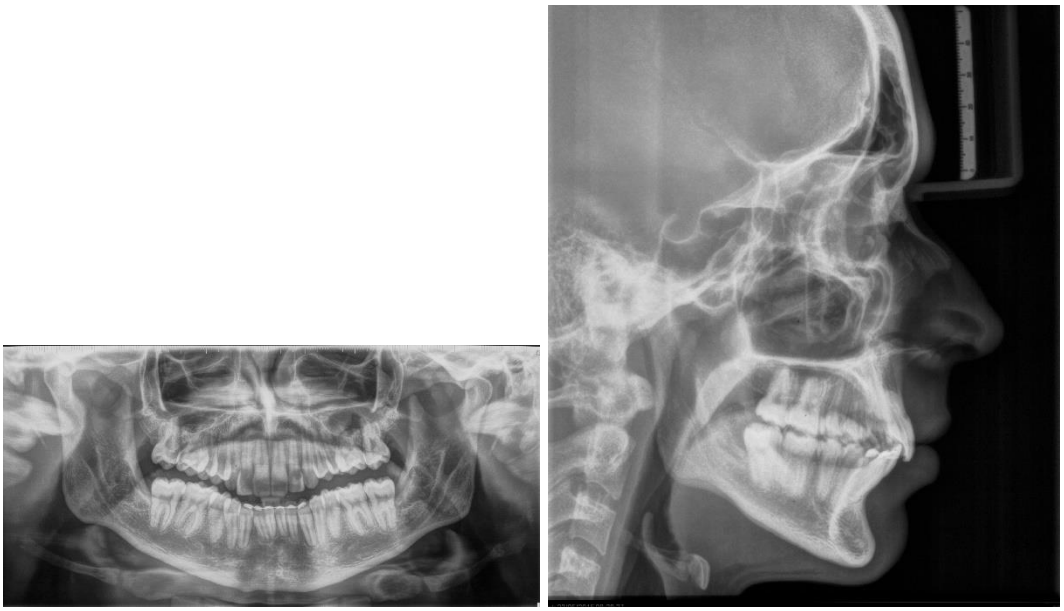

Figura 12(A-B) – Radiografia finais: A) panorâmica e B) telerradiografia

3 – RESULTADOS

Conforme a sobreposição dos traçados cefalométricos, não houve alteração significativa dos componentes maxilar e mandibular, assim como da relação entre eles. O molar superior mesializou e extruiu e o molar inferior distalizou. O incisivo superior retraiu e o incisivo inferior vestibularizou. Não houve alteração do perfil de tecido mole. A maxila e a mandíbula cresceram.

Os resultados das variáveis cefalométricas ao final do tratamento estão na Tabela 1. A figura 13 (A-B) mostra a superposição dos traçados cefalométricos antes e após o tratamento.

Tabela 1 –Comparação das variáveis cefalométricas antes e após o tratamento.

COMPONENTE MAXILAR		
SNA (º)	79.3	80.1
Co-A (mm)	77.5	80.5
COMPONENTE MANDIBULAR		
SNB (º)	71.0	72.3
Co-Gn (mm)	98.2	105.7
RELAÇÃO ENTRE MAXILA E MANDÍBULA		
ANB (º)	8.3	7.7
Wits (mm)	6.0	4.0
PADRÃO DE CRESCIMENTO		
FMA (º)	29.5	28.6
SN.GoGn (º)	37.9	34.9
SN.Ploclus (º)	21.4	20.1
AFAI (mm)	62.6	71.1
COMPONENTE DENTOALVEOLAR SUPERIOR		
IS.NA (º)	30.8	16.6
IS-NA (mm)	6.5	1.6
IS-PP (mm)	29.6	33.6
MS-PT Vertical (mm)	9.4	14.9
MS-PP (mm)	14.7	22.7
MS.SN (º)	65.4	69.9
COMPONENTE DENTOALVEOLAR INFERIOR		
II.NB (º)	9.7	35.3
II-NB (mm)	2.3	8.7
II-GoMe (mm)	38.6	37.1
MI-Coroa-sínfise (mm)	20.8	14.8
MI-GoMe (mm)	20.3	24.2
MI.GoMe (º)	65.3	72.6
RELAÇÕES DENTÁRIAS		
Sobressaliência (mm)	15.9	3.0
Sobremordida (mm)	8.4	3.8
TECIDO MOLE		
Li-linha E (mm)	1.0	0.7
Ls-linha E (mm)	2.6	-3.1
ANL (º)	108.3	107.2

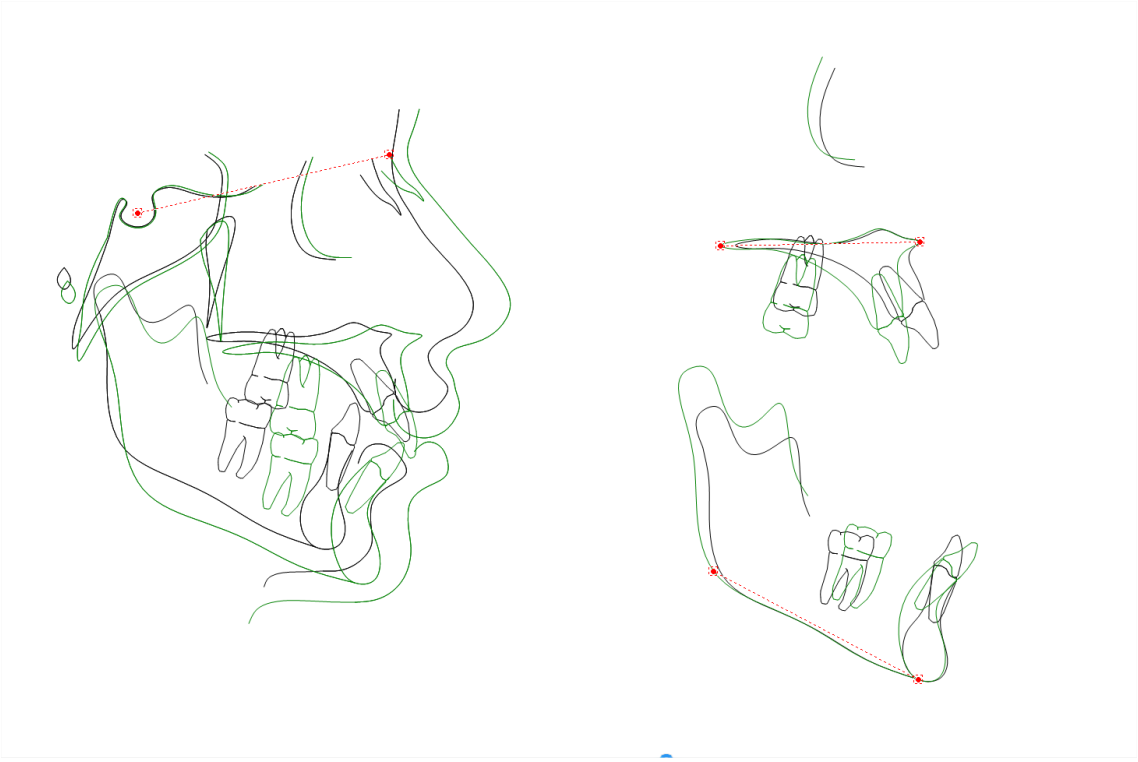

Preto = inicial Verde = final

Figura 13 (A-B) - Superposição dos traçados cefalométricos antes e após o tratamento

4 - DISCUSSÃO

No paciente deste relato de caso, após o uso do aparelho Twin Force associado ao aparelho ortodôntico fixo e elásticos de Classe II para finalização, alcançou-se correção da relação molar de má oclusão de Classe II, correção da linha média inferior, correção da sobremordida, correção da falta de selamento labial passivo e do perfil do tecido mole.

O Twin Force Bite Corrector é um aparelho funcional fixo híbrido que se encaixa bilateralmente nos arcos superiores e inferiores, possuindo dois cilindros de 15 mm dispostos paralelamente feitos de molas de níquel titânio em seu interior, liberando uma força constante de 210 g[6,7,22]. Existe um êmbolo que mantém a mola (unidade ativa do aparelho), nas extremidades de cada cilindro; nas extremidades livres dos êmbolos, os cilindros possuem encaixes articulados

que são utilizados para fixar o aparelho nos arcos retangulares na mesial dos molares superiores e na distal dos caninos inferiores por meio de parafusos e chaves de fixação[6,7,22].

O Twin Force deve ser removido quando o paciente apresentar com a mandíbula em posição de relação cêntrica, uma relação molar sobrecorrigida, ou seja, uma relação de Classe III de 1 a 2 mm da relação de Classe II porque foi relatada uma tendência de recidiva e retorno à má oclusão de Classe II, sobremordida e sobressaliência[6].

Este aparelho está indicado para a correção da má oclusão de Classe II e entre suas vantagens está o maior conforto para o paciente, menor taxa de quebra, e menor tempo de cadeira por sua fixação diretamente no arco retangular[2,6,22]. A melhor fase para o uso deste aparelho é após o surto de crescimento puberal[8]. Neste relato de caso, a vantagem do uso do Twin Force foi evitar o protocolo de extrações, além de diminuir o tempo do uso de elástico de Classe II que se baseia na maior colaboração por parte do paciente.

Neste relato e caso não houve alteração significativa dos componentes maxilar e mandibular, assim como da relação entre eles. O Twin Force promove uma restrição do deslocamento anterior da maxila sem mudanças significativas no comprimento e posição mandibular, mas com melhora da relação maxilomandibular, sem mudanças no crescimento facial[11].

A literatura relata que a correção da má oclusão de Classe II por meio do aparelho Twin Force ocorreria principalmente como um resultado de mudanças dentoalveolares[2,6,8,11,22]. Conforme o esperado, o incisivo superior retraiu e houve significativa inclinação vestibular do incisivo inferior, indo de 9,7º para 35,3º [11]. Além disso, os molares superiores mesializaram e os inferiores distalizaram.

Não houve alteração do perfil de tecido mole, após o protocolo de tratamento usado. Apesar de não esperada e nem sempre detectada, a mudança no perfil do tecido mole pode ocorrer[21]. De forma geral, o tratamento com o Twin force apresenta boa estabilidade para a maioria das variáveis, incluindo o perfil mole[5].

O aparelho Twin Force apresentou-se como uma alternativa viável para o tratamento de má oclusão de Classe II, evitando-se o protocolo com extrações e otimizando o tempo de tratamento.

4 - Conclusão

O aparelho Twin Force é de fácil aplicação, não requer laboratório, exercendo uma força constante. Sua associação com o aparelho fixo ortodôntico resultou na correção da má oclusão de Classe II.

REFERÊNCIAS

1. ALMEIDA-PEDRIN, R.R.D.; GUIMARÃES, L.B.M.; ALMEIDA, M.R.D.; ALMEIDA, R.R.D.; FERREIRA, F.P.C. Assessment of facial profile changes in patients treated with maxillary premolar extractions. **Dental Press Journal of Orthodontics**, v. 17, n., p. 131-137, 2012.

2. ALTUG-ATAC, A.T.; DALCI, O.N.; MEMIKOGLU, U.T. Skeletal Class II treatment with Twin Force Bite Corrector: case reports. **World J Orthod**, v. 9, n. 3, p. e7-17, Fall 2008.

3. ALVES, P.F.; OLIVEIRA, A.G. A comparison of the skeletal, dental, and soft tissue effects caused by herbst and mandibular protraction appliances in the treatment of mandibular Class II malocclusions. **World J Orthod**, v. 9, n. 1, p. e1-19, Spring 2008.

4. ANTONARAKIS, G.S.; KILIARIDIS, S. Maxillary molar distalization with noncompliance intramaxillary appliances in Class II malocclusion. A systematic review. **Angle Orthod**, v. 78, n. 6, p. 1133-1140, Nov 2008.

5. BOCK, N.C.; VON BREMEN, J.; RUF, S. Stability of Class II fixed functional appliance therapy-a systematic review and meta-analysis. **Eur J Orthod**, v. 38, n. 2, p. 129-139, Apr 2016.

6. CANÇADO, R.H.; VALARELLI, F.P.; FREITAS, K.M.S.; NEVES, L.S.; GUIMARÃES JÚNIOR, C.H. Utilização do aparelho Twin Force Bite Corrector (TFBC) no tratamento da má oclusão de Classe II. **Ortho Science**, v. 6, n. 24, p. 431-447, 2013.

7. CHHIBBER, A.; UPADHYAY, M.; URIBE, F.; NANDA, R. Long-term stability of Class II correction with the Twin Force Bite Corrector. **J Clin Orthod**, v. 44, n. 6, p. 363-376, Jun 2010.

8. CHHIBBER, A.; UPADHYAY, M.; URIBE, F.; NANDA, R. Mechanism of Class II correction in prepubertal and postpubertal patients with Twin Force Bite Corrector. **Angle Orthod**, v. 83, n. 4, p. 718-727, Jul 2013.

9. FREITAS, M.R.D.; SANTOS, M.A.C.D.; FREITAS, K.M.S.D.; JANSON, G.; FREITAS, D.S.D.; HENRIQUES, J.F.C. Cephalometric characterization of skeletal Class II, division 1 malocclusion in white Brazilian subjects. **Journal of Applied Oral Science**, v. 13, n., p. 198-203, 2005.

10. FURQUIM, B.D.A.; HENRIQUES, J.F.C.; JANSON, G.; SIQUEIRA, D.F.; FURQUIM, L.Z. Effects of mandibular protraction appliance associated to fixed appliance in adults. **Dental Press Journal of Orthodontics**, v. 18, n., p. 46-52, 2013.

11. GUIMARAES, C.H., JR.; HENRIQUES, J.F.; JANSON, G.; DE ALMEIDA, M.R.; ARAKI, J.; CANCADO, R.H. *et al.* Prospective study of dentoskeletal

changes in Class II division malocclusion treatment with twin force bite corrector. **Angle Orthod**, v. 83, n. 2, p. 319-326, Mar 2013.

12. GUIMARÃES JÚNIOR, C.H.; FRANCO, E.; HENRIQUES, J.F.C.; CASTRO, R.; MOURA, W.; NANDA, R. Estabilidade em longo prazo do tratamento da Má Oclusão de Classe II , divisão 1 , com a utilização de um aparelho funcional propulsor mandibular fixo : Relato de caso. **Rev Clin Ortod Dental Press**, v. 11, n. 4, p. 51-56, 2012.

13. JANSON, G.; CAMARDELLA, L.T.; DE FREITAS, M.R.; DE ALMEIDA, R.R.; MARTINS, D.R. Treatment of a Class II subdivision malocclusion with multiple congenitally missing teeth. **American Journal of Orthodontics and Dentofacial Orthopedics**, v. 135, n. 5, p. 663-670, 2009.

14. JANSON, G.; DAINESI, E.A.; HENRIQUES, J.F.C.; DE FREITAS, M.R.; DE LIMA, K.J.R.S. Class II subdivision treatment success rate with symmetric and asymmetric extraction protocols. **American Journal of Orthodontics and Dentofacial Orthopedics**, v. 124, n. 3, p. 257-264, 2003.

15. JANSON, G.; DE LIMA, K.J.R.S.; WOODSIDE, D.G.; METAXAS, A.; DE FREITAS, M.R.; HENRIQUES, J.F.C. Class II subdivision malocclusion types and evaluation of their asymmetries. **American Journal of Orthodontics and Dentofacial Orthopedics**, v. 131, n. 1, p. 57-66, 2007.

16. JENA, A.K.; DUGGAL, R. Treatment effects of twin-block and mandibular protraction appliance-IV in the correction of class II malocclusion. **Angle Orthod**, v. 80, n. 3, p. 485-491, May 2010.

17. JENA, A.K.; SINGH, S.P.; UTREJA, A.K. Effectiveness of twin-block and Mandibular Protraction Appliance-IV in the improvement of pharyngeal airway passage dimensions in Class II malocclusion subjects with a retrognathic mandible. **Angle Orthod**, v. 83, n. 4, p. 728-734, Jul 2013.

18. MAHONY, D. Twin Force Bite Corrector--hyper efficient Class II correction for a busy orthodontic practice. **Int J Orthod Milwaukee**, v. 14, n. 4, p. 9-14, Winter 2003.

19. MCSHERRY, P.F.; BRADLEY, H. Class II correction-reducing patient compliance: a review of the available techniques. **J Orthod**, v. 27, n. 3, p. 219-225, Sep 2000.

20. MORO, A.; JANSON, G.; DE FREITAS, M.R.; HENRIQUES, J.F.; PETRELLI, N.E.; LAURIS, J.P. Class II correction with the Cantilever Bite Jumper. **Angle Orthod**, v. 79, n. 2, p. 221-229, Mar 2009.

21. PACHA, M.M.; FLEMING, P.S.; JOHAL, A. A comparison of the efficacy of fixed versus removable functional appliances in children with Class II malocclusion: A systematic review. **Eur J Orthod**, v., n., p., Nov 30 2015.

22. ROTHENBERG, J.; CAMPBELL, E.S.; NANDA, R. Class II correction with the Twin Force Bite Corrector. **J Clin Orthod**, v. 38, n. 4, p. 232-240, Apr 2004.

23. SHELLEY, A.; BEAM, W.; MERGEN, J.; PARKS, C.T.; CASKO, J. Asymmetric extraction treatment of an Angle Class II Division 2 subdivision left malocclusion with anterior and posterior crossbites. **American Journal of Orthodontics and Dentofacial Orthopedics**, v. 118, n. 4, p. 462-466, 2000.

24. SILVA FILHO, O.G.D.; FERRARI JÚNIOR, F.M.; OZAWA, T.O. Dimensões dos arcos dentários na má oclusão Classe II, divisão 1, com deficiência mandibular. **Revista Dental Press de Ortodontia e Ortopedia Facial**, v. 14, n., p. 120-130, 2009.

25. TADIC, N.; WOODS, M. Contemporary Class II orthodontic and orthopaedic treatment: a review. **Aust Dent J**, v. 52, n. 3, p. 168-174, Sep 2007.

26. TURPIN, D.L. Correcting the Class II subdivision malocclusion. **American Journal of Orthodontics and Dentofacial Orthopedics**, v. 128, n. 5, p. 555-556, 2005.