FACSETE
Faculdade Sete Lagoas
Portaria MEC 299/2011 - D.O.U. 25/03/2011
Portaria MEC 033/2014 - D.O.U. 29/01/2014

Pós-graduação em Odontologia

Renata Maria Mendes Pellizzari Belo

ENXERTO ÓSSEO AUTÓGENO DE MENTO PARA RECONSTRUÇÃO DE MAXILA ATRÓFICA E POSTERIOR REABILITAÇÃO COM IMPLANTES:

Um relato de caso

Recife

2025

Renata Maria Mendes Pellizzari Belo

ENXERTO ÓSSEO AUTÓGENO DE MENTO PARA RECONSTRUÇÃO DE MAXILA ATRÓFICA E POSTERIOR REABILITAÇÃO COM IMPLANTES:

Um relato de caso

Trabalho de conclusão de curso de especialização Lato Sensu da Faculdade Sete Lagoas - FACSETE, como requisito parcial para obtenção do título de Especialista em Implantodontia

Orientador: Prof. Dr. Marcelo Farias de Medeiros

Área de Concentração: Implantodontia

Recife

2025

FACSETE
Faculdade Sete Lagoas
Portaria MEC 299/2011 - D.O.U. 25/03/2011
Portaria MEC 033/2014 - D.O.U. 29/01/2014

Renata Maria Mendes Pellizzari Belo

ENXERTO ÓSSEO AUTÓGENO DE MENTO PARA RECONSTRUÇÃO DE MAXILA ATRÓFICA E POSTERIOR REABILITAÇÃO COM IMPLANTES:

Um relato de caso

Trabalho de conclusão de curso de especialização Lato Sensu da Faculdade Sete Lagoas - FACSETE, como requisito parcial para obtenção do título de Especialista em Implantodontia

Área de concentração: Implantodontia

Aprovada em __/__/__ pela banca constituída pelos professores:

Prof. Dr. Marcelo Farias de Medeiros – CPGO

Prof. Me. Óséas Oliveira de Albuquerque – CPGO

Prof. Me. Paulo Célio Guerreiro Barboza - CPGO

Recife, 25 de agosto de 2025.

AGRADECIMENTOS

Quero agradecer primeiramente a Deus, por me dar forças, saúde e perseverança para concluir mais uma etapa na minha vida acadêmica.

Agradeço também a minha família, em especial a minha Avó Lindinéa, por sempre me ajudar a realizar os meus sonhos. Sou grata também ao meu marido Allan, que me ajudou em todo o processo, sempre me incentivando, apoiando e auxiliando com paciência e compreensão.

Meus agradecimentos são também dedicados a Dra. Gabriela Miranda e Dra. Ana Beatriz Felix que fizeram parte do meu trio e me auxiliaram, incentivaram e deram suporte em cada atendimento e cirurgia nesses 02 anos.

RESUMO

Os enxertos ósseos autógenos são bastante utilizados na Odontologia com a finalidade de promover regeneração óssea em regiões que possuem perda óssea extensa. Essa técnica tem maior potencial regenerativo pois contém células vivas e fatores de crescimento que estimulam a formação de novo tecido ósseo de forma mais eficiente e segura. Este trabalho apresenta um relato de caso clínico de um paciente do sexo feminino, de 44 anos de idade, atendida pela Clínica Escola do Centro de Pós-Graduação em odontologia (CPGO) com o objetivo de realizar a instalação de implantes na região maxilar. Após avaliação clínica e tomográfica, foi constatado volume ósseo insuficiente na região vestibular do hemi-arco esquerdo da maxila, sendo necessária a realização de um enxerto ósseo autógeno em bloco para promover a regeneração óssea adequada. O enxerto foi realizado utilizando tecido da própria paciente, com o bloco de osso removido do mento devido à maior disponibilidade de tecido e à extensão do defeito. Este procedimento, considerado o “padrão ouro” para esses casos, oferece uma resposta biológica superior e maior segurança na regeneração óssea, facilitando a instalação dos implantes de forma eficaz. 6 meses após foi obtido resultado satisfatório de regeneração óssea confirmado por tomografia computadorizada, o que permitiu a instalação dos implantes.

Palavras-chave: Enxerto ósseo autógeno; Regeneração Óssea; Defeito Ósseo; Implantes dentários.

ABSTRACT

Autogenous bone grafts are widely used in dentistry to promote bone regeneration in areas with extensive bone loss. This technique has greater regenerative potential because it contains living cells and growth factors that stimulate the formation of new bone tissue more efficiently and safely. This paper presents a case report of a 44-year-old female patient treated at the Teaching Clinic of the Postgraduate Center in Dentistry (CPGO) for implant placement in the maxillary region. After clinical and tomographic evaluation, insufficient bone volume was found in the vestibular region of the left hemiarch of the maxilla, necessitating the use of an autogenous bone block graft to promote adequate bone regeneration. The graft was performed using the patient's own tissue, with the bone block removed from the chin due to the greater tissue availability and the extent of the defect. This procedure, considered the "gold standard" for these cases, offers a superior biological response and greater safety in bone regeneration, facilitating effective implant placement. Six months later, satisfactory bone regeneration results were obtained, confirmed by computed tomography, allowing implant placement.

Keywords: Autogenous bone graft; Bone regeneration; Bone defect; Dental Implants.

LISTA DE FIGURAS

Figura 1 - Aspecto inicial do caso 11

Figura 2 - Reconstrução panorâmica inicial 12

Figura 3 - Cortes tomográficos parassagitais do defeito ósseo 12

Figura 4 – Acesso a área receptora 13

Figura 5 – Acesso a área doadora 14

Figura 6 – Perfurações iniciais da região doadora antes das osteotomias .....

Remoção dos blocos de osso autógeno.....14

Figura 7 – Remoção dos blocos de osso autógeno 15

Figura 8 - Arredondamento das bordas/coleta de partículas de osso autógeno 16

Figura 9 – Partículas de osso autógeno obtidas com o coletor (Maquira®).....16

Figura 10 – Esponjas hemostáticas (*Hemospon*®) 17

Figura 11 – Fixação dos blocos na região receptora 17

Figura 12 – Referências dos parafusos 18

Figura 13 – Referência do biomaterial 18

Figura 14 – Membrana reabsorvível *Surgitime Collagen Pericardium*® 19

Figura 15 – Mentoneira com fitas de Kinésio 19

Figura 16 – Reconstrução panorâmica (Pós enxerto autógeno) 20

Figura 17 – Cortes tomográficos parassagitais (resultado da regeneração óssea obtida) 20

Figura 18 – Reconstrução panorâmica (Pós instalação dos implantes) 21

Figura 19 – Cortes tomográficos parassagitais (indicação da região dos implantes instalados) 22

SUMÁRIO

1 INTRODUÇÃO 8
2 PROPOSIÇÃO 10
3 RELATO DE CASO 11
4 DISCUSSÃO 23
5 CONSIDERAÇÕES FINAIS 26
6 REFERÊNCIAS 27
ANEXOS 31

1 INTRODUÇÃO

A evolução dos implantes dentários remonta à década de 1950, tendo como pioneiro o médico sueco Per-Ingvar Brånemark. O ano mais frequentemente referido como sendo o marco inicial no desenvolvimento dos implantes dentários é 1952, momento em que Brånemark descobriu, de forma despretensiosa, o fenômeno da osseointegração. Essa descoberta revelou que o osso possui a capacidade de se integrar ao titânio, elemento fundamental para o sucesso dos implantes dentários (AGARWAL et al., 2024). De acordo com Buser et al. (2014) existem situações que dificultam ou até mesmo impossibilitam a instalação de implantes em determinadas regiões da maxila e mandíbula, devido à presença de defeitos ósseos. Esses defeitos, na maioria das vezes, acontecem desde a perda dos elementos dentários na região afetada.

O autor Resnik (2014) relata que o volume ósseo inadequado afeta de forma negativa o prognóstico a longo prazo dos implantes dentários, uma terapia de implante bem-sucedida depende de um volume ósseo satisfatório no local da instalação do implante. Além disso, o envolvimento de estruturas anatômicas como o seio maxilar, o nervo alveolar inferior e a alça do forame mentual anterior podem diminuir as dimensões ósseas necessárias para a instalação de um implante. Portanto, frequentemente há a necessidade de aumentar o tamanho do osso atrófico disponível por meio de enxerto ósseo para torná-lo adequado para a instalação do implante com estabilidade e estética desejáveis em sua posição protética adequada (RESNIK,2014).

Sabe-se que o enxerto ósseo autógeno desempenha um papel de grande importância na Odontologia, principalmente por ser capaz de promover a regeneração óssea, tornando possível a instalação de implantes dentários em regiões que possuam perdas ósseas extensas. (NÓIA et al., 2009).

Pelas suas propriedades e por não ocasionar reações imunológicas, os enxertos ósseos autógenos têm sido considerado o material “padrão ouro” e o mais eficaz em procedimentos de regeneração óssea (CHIAPASCO et al., 2007; SBORDONE et al., 2014). Taxas de sucesso superiores a 95% foram atingidas, mesmo quando grandes procedimentos de aumento com osso autógeno tiveram que ser realizados em maxilares extremamente reabsorvidos (STRICKER et al., 2003; NKENKE et al., 2014). Os autores Faverani et al. (2014) dizem que no

caso de defeitos ósseos pequenos e médios as áreas intrabucais doadoras são o mento, a área retromolar e o túber.

O enxerto ósseo autógeno de mento tem se destacado como uma das opções mais eficazes para a regeneração óssea em procedimentos odontológicos, principalmente na instalação de implantes e na reconstrução de áreas com defeitos ósseos. Sua preferência deve-se às suas propriedades biológicas superiores, já que o osso autógeno apresenta potencial osteogênico, osteoindutor e osteocondutor, fatores de extrema importância para uma regeneração óssea bem-sucedida (BOTTICELLI et al., 2012).

De acordo com Lindhe et al. (2008) a região do mento é uma das áreas mais utilizadas para obtenção de enxertos ósseos autógenos devido à sua proximidade anatômica, facilidade de acesso, quantidade de tecido disponível e ao baixo índice de complicações pós-operatórias. Os autores Schropp & Wang. (2010) relatam que existem estudos onde demonstram que o osso do mento possui uma composição semelhante ao osso alveolar, o que favorece a integração do enxerto e a estabilidade do implante.

A utilização do enxerto de mento apresenta vantagens como menor tempo de cicatrização, maior taxa de sucesso na regeneração óssea e menor risco de rejeição, já que o material é proveniente do próprio paciente (BUSER et al., 2002). É importante sempre considerar as indicações, técnicas cirúrgicas e possíveis complicações associadas ao procedimento, a fim de garantir resultados previsíveis e seguros (HÜRZELER et al., 2007).

2 PROPOSIÇÃO

Esse trabalho tem como objetivos:

- Descrever a técnica de enxerto autógeno em bloco da região do mento e demonstrar suas indicações, segurança e eficácia;
- Apresentar o caso clínico com as suas características particulares que justificaram a escolha da técnica abordada;
- Mostrar o resultado da regeneração óssea capaz de reduzir o defeito ósseo existente, o qual foi suficiente para viabilizar a região para a instalação dos implantes dentários.

3 RELATO DE CASO

Paciente do sexo feminino, RSC, 44 anos de idade, buscou atendimento na clínica escola do Centro de Pós-Graduação em Odontologia de Recife (CPGO), para ser submetida a cirurgia de instalação de implantes dentários em áreas edêntulas na região da maxila. Sendo assim, no primeiro momento foram realizados o exame clínico e o registro da condição da região de interesse (hemi-arco esquerdo da maxila) conforme pode ser observado na Figura 1, e além disso também foi solicitada uma tomografia computadorizada para que fosse avaliada sua condição óssea e, com isso, a realização do planejamento cirúrgico.

Figura 1 – Aspecto inicial do caso.



Fonte: Autoria própria.

Após a avaliação feita através da reconstrução panorâmica e da tomografia computadorizada, foi detectado um defeito ósseo extenso na região do hemi-arco esquerdo na maxila da paciente (Figuras 2 e 3).

Figura 2 – Reconstrução panorâmica inicial.



Fonte: Radio Face (editada por mim).

Figura 3 – Cortes tomográficos parassagitais da área do defeito ósseo.

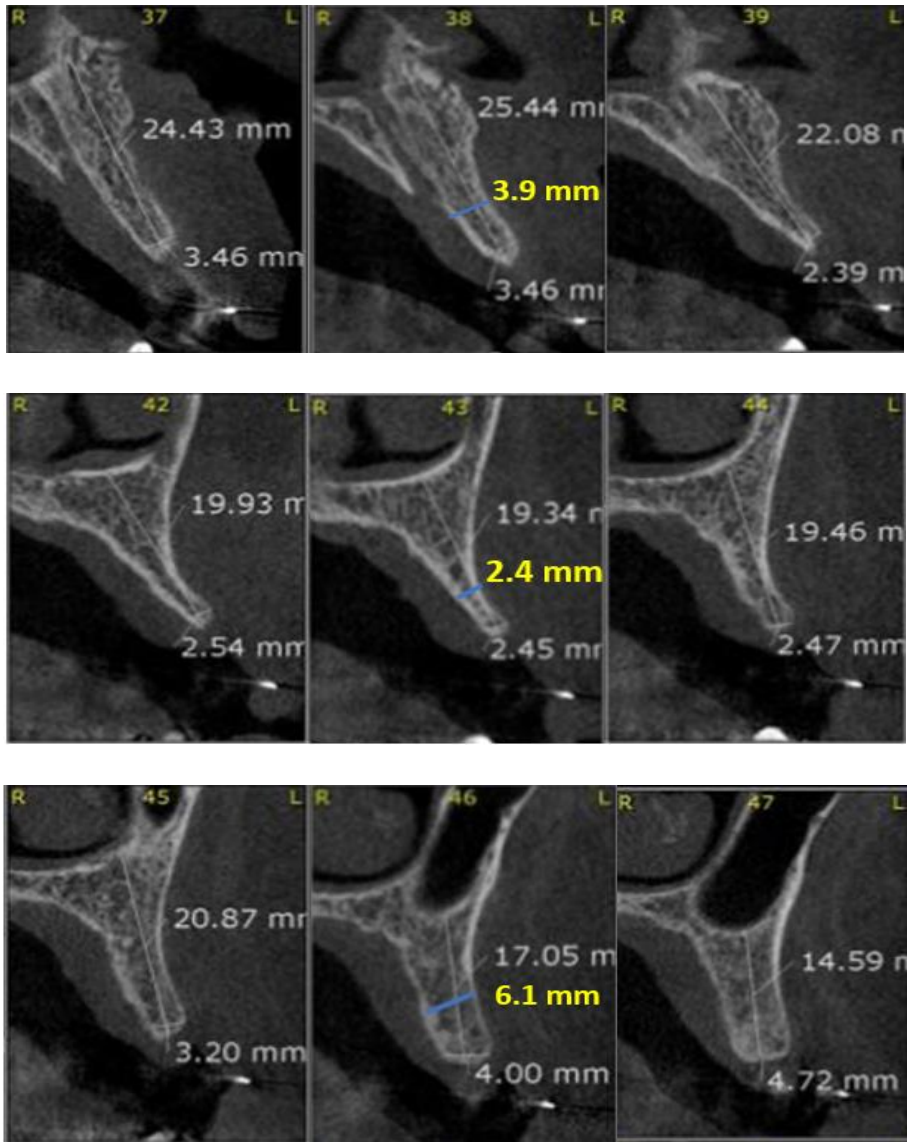

Fonte: Radio Face (editada por mim).

De acordo com a situação presente nestes cortes tomográficos parassagitais, observou-se que devido ao extenso defeito ósseo no terço médio vestibular, como pode ser visto através das medidas indicadas em amarelo nos cortes 38, 43 e 46 na figura 3, foi decidido que seria necessário o enxerto ósseo autógeno para correção dessa perda óssea, para que pudesse ser possível a instalação dos implantes nessa região. Levando em consideração a extensão da redução óssea nessa área, optou-se pelo enxerto autógeno em bloco da região do mento. Essa foi a área doadora de escolha principalmente devido a maior quantidade de tecido ósseo disponível comparado com a área retromolar. Após o planejamento cirúrgico, foi agendado o dia para ser realizada a cirurgia.

Inicialmente foi anestesiada a área receptora, e realizada a incisão e descolamento do retalho para visualização da região e avaliação da extensão do defeito ósseo para que fosse removida a quantidade correta de osso na região doadora (Figura 4). Após a observação do tamanho dos blocos que seriam necessários serem removidos, foi avaliada a área doadora onde se deu início a anestesia e incisão para descolar o retalho e acessar a região para iniciar o processo da remoção dos blocos (Figura 5).

Figura 4 – Acesso a área receptora.

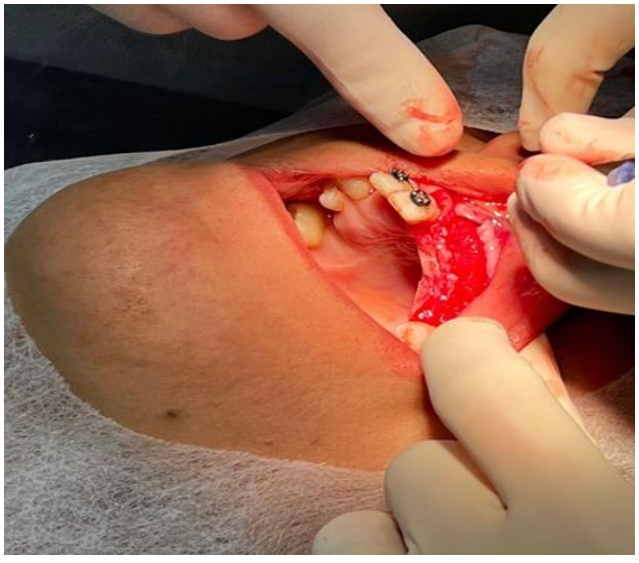

Fonte: Autoria própria.

Figura 5 – Acesso a área doadora.



Fonte: Autoria própria.

Figura 6 – Perfurações iniciais para delimitação da área doadora, antes das osteotomias.



Fonte: Autoria própria.

Figura 7 - Remoção dos blocos de osso autógeno.

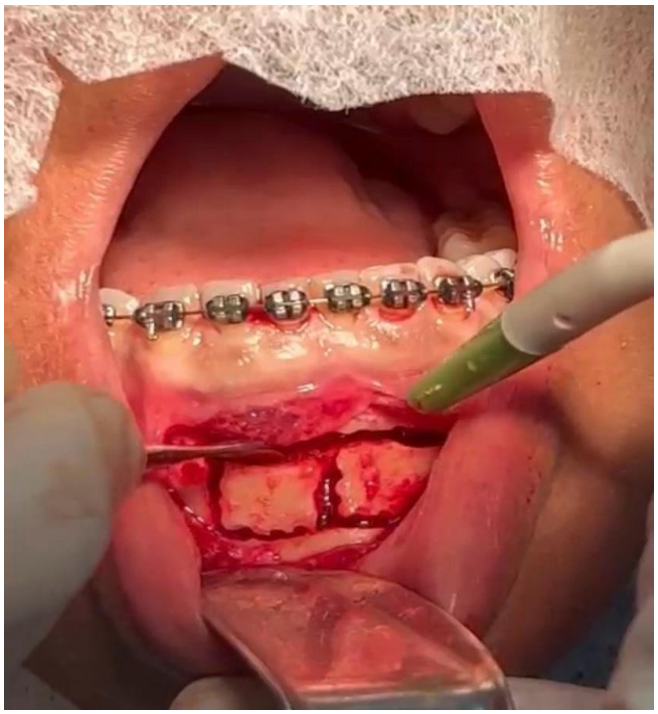

Fonte: Autoria própria.

As osteotomias dos blocos foram realizadas com a broca número 702 (*American Burrs*® - Palhoça (SC) - Brasil) para peça reta de mão, as marcações no osso foram feitas através de pequenos furos ao redor dos blocos e depois recortados e removidos de acordo com o tamanho desejado e necessário para a área receptora (Figuras 6 e 7).

Após a remoção dos blocos foi realizada a adequação do enxerto e o arredondamento das bordas do osso dessa região do mento com a broca Minicut (*American Burrs*®), como está presente na figura 8. Nesse momento foi utilizado também o sugador cirúrgico com coletor de osso (Maquira® - Maringá (PR) - Brasil), para ser possível coletar partículas de osso autógeno dessa região (Figura 9), afim de ser inserido na região receptora juntamente com o bloco, com o objetivo de obter melhor resposta regenerativa óssea.

Figura 8 – Arredondamento das bordas e coleta de partículas de osso autógeno.

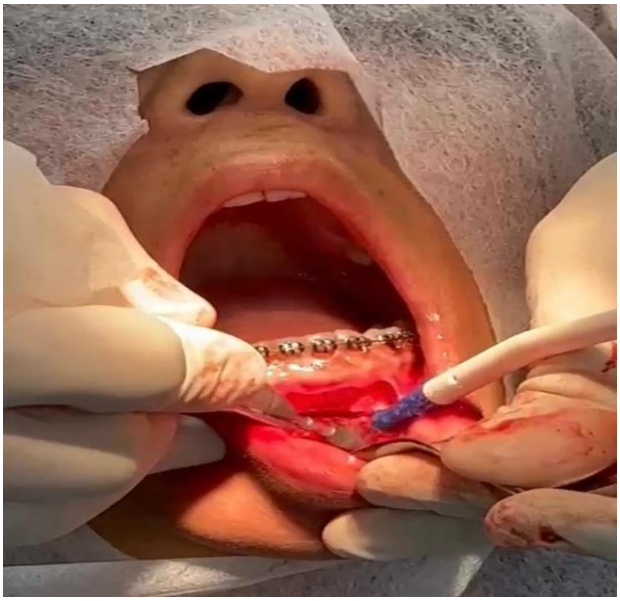

Fonte: Autoria própria.

Figura 9 – Partículas de osso autógeno obtidas com o coletor.



Fonte: Autoria própria.

Antes de fechar a região doadora, as áreas onde foram removidos os blocos foram preenchidas com esponjas hemostáticas (*Hemospon*® - Maringá (PR) – Brasil), como pode ser visto na Figura 10. E por fim o retalho foi reposicionado com o fio de sutura da *Techsuture*® - *Nylon black* 5-0 – Bauru (SP) - Brasil.

Figura 10 – Esponjas hemostáticas (*Hemospon*®).



Fonte: Autoria própria.

Posteriormente, retornou-se à área receptora para realizar a enxertia e fixação dos blocos de osso autógeno removidos da região do mento. Primeiramente foram inseridas as partículas de osso autógeno que foram obtidas a partir do coletor de osso, e em seguida os blocos foram fixados na posição ideal do defeito ósseo (Figura 11).

Figura 11 – Fixação dos blocos na região receptora.

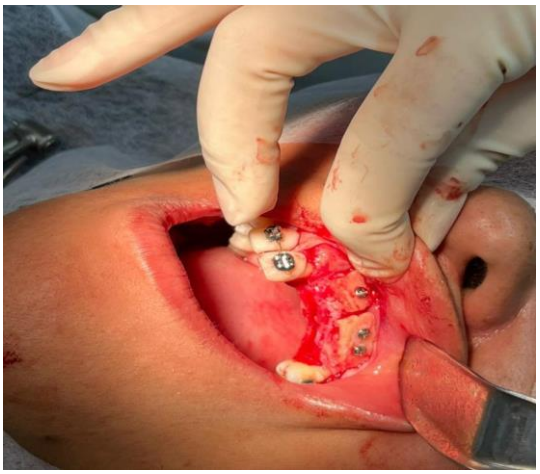

Fonte: Autoria própria.

A fixação dos blocos foi realizada com os parafusos específicos para enxertos ósseos em bloco da SIN® (São Paulo (SP) – Brasil), presente na Figura 12. Em seguida, foi realizado o preenchimento dos gaps ao redor dos blocos, com o enxerto de biomaterial da *Bionnovation*® – *Bonefill Porous* (Bauru (SP) – Brasil), onde encontra-se referenciado na Figura 13. Por fim foi inserida a membrana reabsorvível da *Surgitime Collagen Pericardium*® (Bauru (SP) – Brasil) por cima dos blocos (Figura 14). Por fim foi reposicionado o retalho com o fio de sutura da *Techsuture*® - *Nylon black* 5-0.

Figura 12 – Referências dos parafusos.



Fonte: Autoria própria.

Figura 13 – Referência do biomaterial.

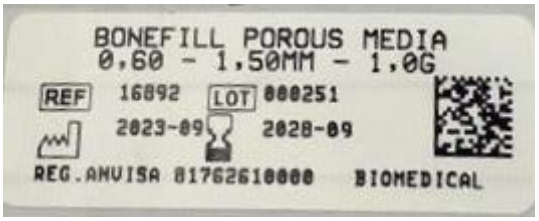

Fonte: Autoria própria.

Figura 14 – Membrana reabsorvível *Surgitime Collagen Pericardium*®

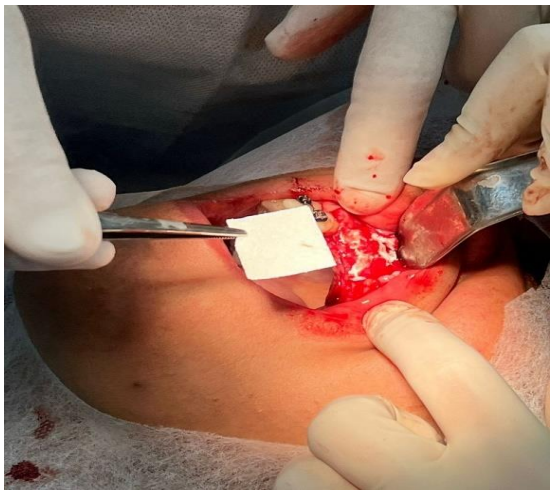

Fonte: Autoria própria.

Após a finalização da cirurgia, foi feita uma mentoneira com fitas de Kinésio, para estabilização dos tecidos e auxilio na recuperação pós-cirúrgica (Figura 15). Foi orientado à paciente que a removesse só após 05 dias. Além disso, também foram feitas as recomendações pós-operatórias e a prescrição dos medicamentos assim como que o retorno da paciente deveria ser após 10 dias, para reavaliação e remoção das suturas.

Figura 15 – Mentoneira com fitas de Kinésio.



Fonte: Autoria própria.

Após o período de espera necessária para obtenção de resposta regenerativa na região (6 a 7 meses), a paciente retornou para que fosse realizada uma nova avaliação panorâmica e tomográfica (Figuras 16 e 17) para que fosse possível ser feito o planejamento cirúrgico afim de serem realizadas as instalações dos implantes na região receptora do enxerto ósseo autógeno.

Figura 16 – Reconstrução panorâmica (Pós enxerto autógeno).

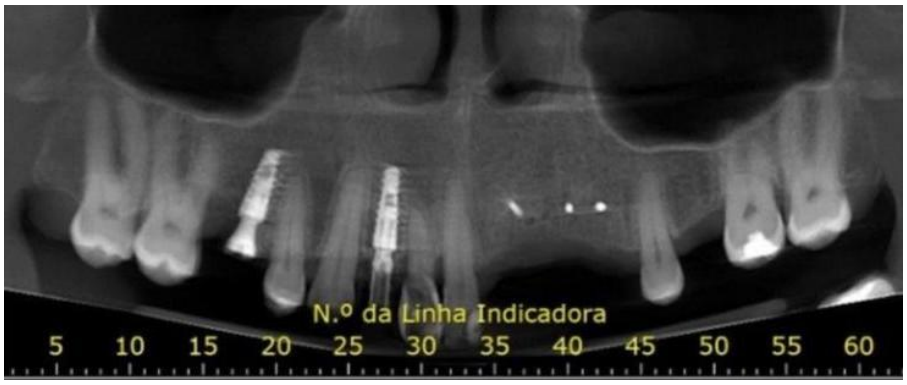

Fonte: Radio Face (editada por mim).

Figura 17 – Cortes tomográficos parassagitais (resultado da regeneração óssea obtida).

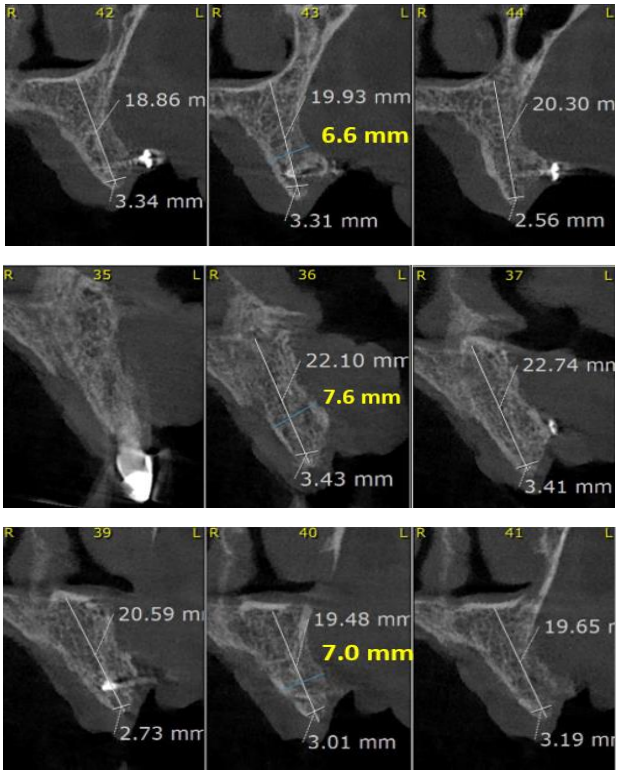

Fonte: Radio Face (editada por mim).

As medidas indicadas na cor amarela nos cortes tomográficos parassagitais (Figura 17) referem-se ao ganho ósseo obtido com o enxerto nas áreas onde foram instalados os implantes. Nos cortes 36, 40 e 43, respectivamente, obtiveram-se os ganhos aproximados de 3.7 mm, 4.6 mm e 0,5 mm. Na região do corte 43 obteve-se um menor ganho, pois a perda óssea presente era menor devido a presença de um elemento dentário adjacente, como pode ser visto na figura 16. Com isso, se tornou possível a realização de um planejamento cirúrgico satisfatório para a instalação dos implantes.

De acordo com o planejado, foi realizada a instalação dos 3 implantes na região enxertada (Figuras 18 e 19), tendo como eleição as áreas onde obteve-se melhor ganho de volume ósseo vestibular e também levando em consideração a posição futura das coroas protéticas. É importante relatar que no momento da instalação do implante que está localizado no corte 44 da figura 19, houve uma perda do torque que provocou a mudança do planejamento inicial da posição dele. Com isso, ao invés dele ficar mais centralizado e com o mesmo distanciamento entre implantes, foi preciso deixa-lo mais distalizado, neste caso, mais próximo do implante localizado no corte 47, como pode ser visto na figura 18.

Figura 18 – Reconstrução panorâmica (Pós instalação dos implantes).

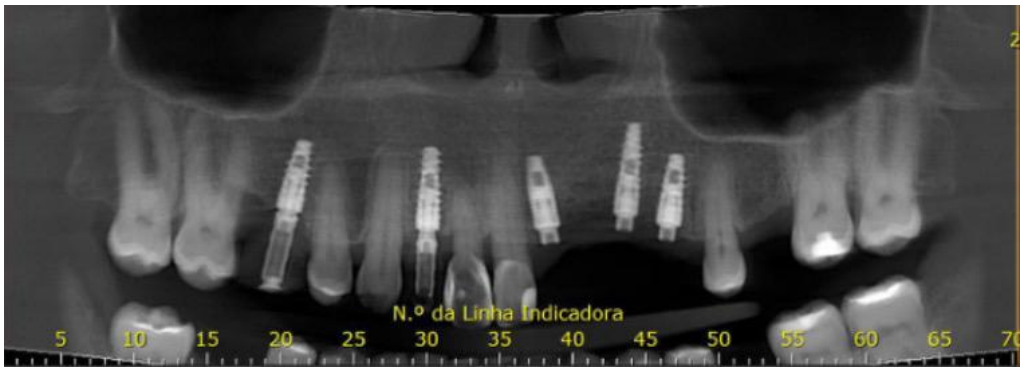

Fonte: Radio Face (editada por mim).

Figura 19 – Cortes tomográficos parassagitais (indicação da região dos implantes instalados).

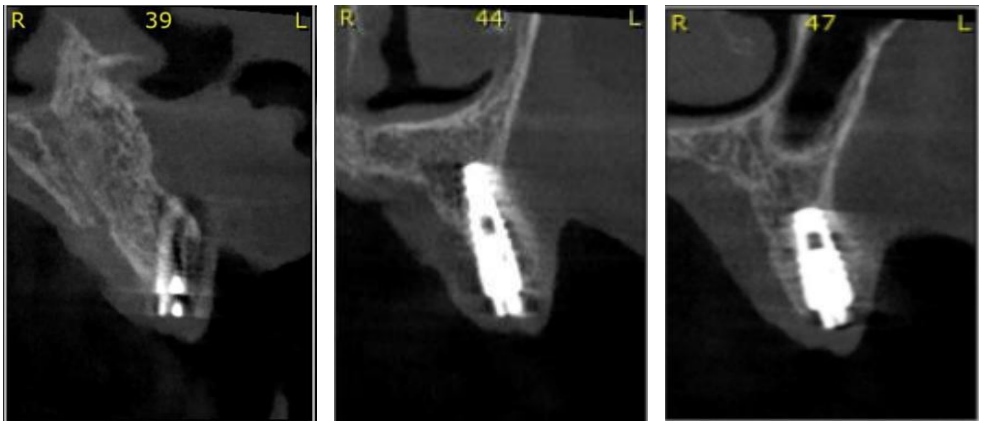

Fonte: Radio Face (editada por mim).

A seguir, estão indicadas as características dos implantes selecionados:

- Corte 39 – Implante Cone Morse 3,5x10 mm da SIN® (25N)
- Corte 44 – Implante Cone Morse 3,5x13 mm da SIN® (30N)
- Corte 47 - Implante Cone Morse 3,8x10 mm da SIN® (25N)

4 DISCUSSÃO

Conforme Schlee et al. (2014) destacam, os implantes dentários requerem osso suficiente para serem devidamente estabilizados. Para alguns pacientes, o tratamento com implantes não seria uma opção sem antes ter um aumento ósseo horizontal ou vertical.

No caso clinico apresentado observou-se uma significativa perda óssea vertical e horizontal na maxila devido a perda de alguns elementos dentais há aproximadamente de 31 anos. De acordo com Magini (2006) a reabsorção vertical da maxila é quatro vezes maior que a da mandíbula. Na maxila estima-se uma média anual de reabsorção óssea vertical de 0,1 mm após perdas dentárias. A atrofia é mais pronunciada no primeiro ano após a exodontia e torna-se menos intensa nos anos subsequentes.

Sendo assim, realizou-se um planejamento cirúrgico prévio de enxerto ósseo autógeno levando em consideração a previsibilidade do tratamento conforme os autores Jacomini et al. (2012) e Klassmann et al. (2006) concordam ser possível, já que essa técnica fornece ao leito receptor células com capacidade de neoformação óssea, fatores de crescimento e um arcabouço ósseo idêntico, no que concerne ao aspecto imunológico. Para um bom resultado deve-se levar em conta a quantidade óssea remanescente no leito receptor e o que se deseja de ganho em altura de papila e espessura para diminuir a concavidade vestibular no leito receptor. De acordo com Deshpande et al. (2014) e Nóia et al. (2009) esse tipo de enxerto tem como vantagens: O transplante de células vivas com capacidade osteogênica, menor risco de infecções e inflamações comparado a outros tipos de enxertos, ausência de resposta imunológica, reparação óssea mais rápida e também de fácil obtenção.

Assim como relatado por Faverani et al. (2014) a escolha das possíveis áreas doadoras para a reconstrução óssea depende do volume de osso necessário, do tipo de defeito ósseo, do tipo de enxerto ósseo (cortical, esponjoso ou córtico-esponjoso), da origem embriológica e da morbidade da operação. Também apresenta que para os pequenos e médios defeitos ósseos as áreas intrabucais doadoras são o mento, a área retromolar e o túber.

Raghorbar et al. (2001) compararam os enxertos obtidos do mento, da região retromolar e do túber para a correção de defeitos ósseos de pequenos tamanhos e posterior colocação de implantes osseointegrados. O resultado foi satisfatório em todos os casos, não havendo grandes diferenças entre eles. Faverani et al. (2014), relatam que o mento é uma das melhores áreas intrabucais por oferecer boa quantidade e qualidade óssea cortical e medular. Já Misch, 2000, relata algumas vantagens em se obter enxerto do ramo da mandíbula em relação ao mento, principalmente devido às queixas e complicações pós-operatórias. No entanto, aponta as desvantagens do difícil acesso e da possibilidade de lesionar o feixe vásculo-nervoso do nervo alveolar inferior.

Já os autores Chiapasco et al. (2009) apresentam que o enxerto ósseo autógeno da região retromolar possui uma alta taxa de sucesso, baixa invasividade cirúrgica e preocupação mínima do paciente com a alteração do contorno facial. De acordo com o Nkenke et al. (2009) existe uma desvantagem significativa na escolha dessa tipo de enxerto, que é a morbidade do local doador, por ser mais crítica devido aos nervos e vasos presentes nessa região retromolar.

Um estudo clinico realizado pelos autores Zeltner et al. (2016) mostrou que a quantidade de osso para a coleta de blocos corticoesponjosos na região do mento foi superior em comparação com a região retromolar mandibular. A avaliação intracirúrgica indicou que o volume do enxerto do mento foi de 1,7 cm^3, aproximadamente o dobro quando comparado com a região retromolar que foi igual a 0,9 cm^3, isto devido ao aumento da espessura dos enxertos.

Através desses estudos, observou-se que a escolha da técnica para obtenção dos enxertos intrabucais está mais relacionada com a habilidade do cirurgião e principalmente com as características relacionadas à extensão do enxerto que o caso clínico necessita, por consequência, as complicações e os riscos cirúrgicos são minimizados. (FAVERANI et al., 2014).

A técnica cirúrgica para e remoção dos blocos autógenos da região do mento, consiste na anestesia bilateral do nervo alveolar inferior podendo haver complementação anestésica por meio de anestesia terminal infiltrativa no fundo do vestíbulo e lingual dos incisivos. A incisão pode ser feita na crista e na papila interdental até o periósteo. Em seguida, desloca-se o retalho até a base da

mandíbula. Para a remoção dos blocos cortical e medular, são utilizadas brocas da série 700 de baixa rotação ou a broca trefina, e a profundidade da osteotomia varia de 4 a 5 mm, vai depender da espessura mandibular e da extensão do defeito na região receptora (FAVERANI et al., 2014).

As incisões para a exposição e acesso a área receptora normalmente são feitas dentro do tecido inserido, distantes do defeito ósseo, facilitando o fechamento e mantém o suprimento sanguíneo do retalho. Para a incorporação adequada do enxerto, é necessário realizar a cobertura total do retalho e o fechamento da ferida sem tensões (ESPOSITO et al., 2009).

Previamente à fixação dos blocos na área receptora, é necessária a ativação óssea realizada através de perfurações no osso, estimulando o sangramento, aumentando assim a disponibilidade de células osteogênicas e impulsionando a revascularização, o que acelera o processo de regeneração óssea e melhora na união do enxerto com a região receptora. O local do enxerto é remodelado para melhorar o contato enxerto ósseo/receptor. (AVILA et al., 2014; MAESTRE-FERRIN et al., 2009; RACHANA et al., 2012).

De acordo com Mallmann et al. (2012) para garantir o reposicionamento do retalho o tecido mole deve ser bem distendido e, caso necessário, deve-se realizar incisões de alívio, evitando tensões teciduais para que o enxerto esteja completamente recoberto com o retalho e mantido em posição através de uma boa sutura evitando a possibilidade de deiscências. Ainda, destaca que se não houver gengiva inserida não é possível obter ganho ósseo.

5 CONSIDERAÇÕES FINAIS

Esse trabalho teve como objetivo apresentar o relato do caso de uma paciente do sexo feminino, RCS, de 44 anos de idade, em que foi necessário submetê-la ao procedimento de enxerto ósseo autógeno em bloco, tendo como área doadora a região do mento e área receptora o hemi-arco esquerdo da maxila.

Nas seções anteriores foram descritas todas as etapas do procedimento, assim como, de acordo com as características do caso e através da pesquisa bibliográfica realizada foram apresentadas as razões pelas quais a região do mento foi escolhida como área doadora, que foi principalmente pela maior disponibilidade óssea comparada a região retromolar e também pela qualidade do osso cortical e medular presente nessa região.

Como pode ser observado na Figura 17 o ganho ósseo que foi obtido por meio da regeneração óssea ocasionada no leito receptor, permitiu a reparação do defeito ósseo, e se confirmou satisfatória e suficiente para a realização da instalação dos implantes (Figura 19). Sendo assim, conforme foi amplamente discutido e apresentado nas imagens, a técnica escolhida se mostrou eficaz, segura e indicada para o caso.

REFERÊNCIAS

AGARWAL, S.; MISTRY, L.; MISTRY, S.; KADAM, I.; BHIWAPURKAR, S.; TALEKAR, S.; KONDKARI, S. **The Per-Ingvar Brånemark Era (1929–2014): Evolution of a No Compromise Prosthetic Dental Replacement.** Cureus 16(10), 2024**.**

AVILA, E. D.; OLIVEIRA, RAMALHO L. T.; GABRIELLI, R.; FRANCISCO, M.; PEREIRA FILHO, V. A. **Alveolar ridge augmentation with the perforated and nonperforated bone grafts.** Journal of periodontal & implant science, v. 44, n. 1, p. 33-38, 2014.

BUSER, D.; HÜLLEMANN, J. G.; WINKEL, E. M.; SCHLÜTER, M.; HÜLLEMANN, M. A. **Guided bone regeneration in the maxilla: a review of the literature.** ***International Journal of Periodontics & Restorative Dentistry*****,** v. 34, n. 4, p. 439-448, 2014.

BUSER, D.; WENG, D.; & WATZAK, G. **Autogenous bone grafts in implant dentistry.** Clinical Oral Implants Research, 23(Suppl 6), 1-2. 2012.

BUSER, D.; WENZEL , A.; & WATZAK, G. **Autogenous bone grafts in implant dentistry**. Periodontology 2000, 28, 122-132, 2000**.**

CHIAPASCO, M.; CASENTINI, P.; ZANIBONI, M. **Bone augmentation procedures in implant dentistry. International Journal of Oral and Maxillofacial Implants**. v. 24, Suppl., p. 237–259, 2009.

CHIAPASCO, M.; ZANIBONI, M.; RIMONDINI, L. **Autogenous onlay boné grafts vs. alveolar distraction osteogenesis for the correction or vertically deficiente edentulous ridges: a 2-4 years prospective study on humans.** Clin Oral Implants Res. 2007; 18:432-40.

DESHPANDE, S.; DESHMUKH, J.; KHATRI, R.; DESHPANDE, S. **Vertical and horizontal ridge augmentation in anterior maxilla using autograft, xenograft and titanium mesh with simultaneous placement of endosseous implants.** Journal of Indian Society of Periodontology, v. 18, n. 5, p. 661-665, 2014.

dental

ESPOSITO, M.; GRUSOVIN, M. G.; FELICE, P.; KARATZOPOULOS, G.; WORTHINGTON, H. V.; COULTHARD, P**. Interventions for replacing missing teeth: horizontal and vertical bone augmentation techniques for implant treatment**. Cochrane Database Syst Rev, v. 4, 2009.

FAVERANI, L.P.; RAMALHO F.G.; SANTOS, P.H.; ROCHA, E.P.; GARCIA, I.R.; PASTORI, C.M.; ASSUNÇÃO, W.G. **Técnicas cirúrgicas para a enxertia óssea dos maxilares** – revisão da literatura. Rev. Col. Bras. Cir. 2014; 41(1): 061-067.

HURZELER, M.B.; WENG, D.; & BUSER, D. **Autogenous bone grafts in implant dentistry.** Clinical Oral Implants Research, 18(2), 1-2, 2007.

JACOMINI, N. F.; AYUB, K. V.; VALLE, A. L. D.; AYUB, E. A. ENXERTO**. Ósseo onlay autógeno de área doadora intraoral: relato de caso.** Full dent. sci, v. 4, n. 13, p. 59-65, 2012.

KLASSMANN, F. A.; CORÓ, E. R.; THOMÉ, G.; MELO, A. C. M.; SARTORI, I. A. D. M. **Enxertos ósseos autógenos de áreas doadoras intrabucais e procedimentos clínicos integrados possibilitando reabilitação estética e funcional.** RGO, Porto Alegre, v. 54, n. 4, p. 388-392, 2006.

LINGHE, J.; LANG, N.P.; & KARRING, T. **Clinical Periodontology and Implant Dentistry.** 5th ed. Wiley-Blackwell, 2008.

MAESTRE-FERRÍN, L.; BORONAT-LÓPEZ, A.; PEÑARROCHA-DIAGO, M.; PEÑARROCHA-DIAGO, M. **Augmentation procedures for deficient edentulous ridges, using onlay autologous grafts: an update.** Med Oral Patol Oral Cir Bucal, v. 14, n. 8, p. e402-7, 2009.

MAGINI, R.S. **Enxertos ósseos no seio maxilar. Estética e função.** São Paulo: Santos; 2006.

MALLMANN, F.; MANFRO, R.; FÁBRIS, V.; WELTER, J. F.; RUSCHEL, G. H.; BONA, Á. D. **Enxerto ósseo interposicional: uma alternativa viável para ganho ósseo vertical**. Full dent. sci, v. 4, n. 13, p. 78-82, 2012.

MISCH, C. **Implantes dentários contemporâneos.** 2a ed. São Paulo: Santos; 2000.

NÓIA, C. F.; NETTO, H. D. D. M. C.; LOPES, R. O.; RODRÍGUEZ-CHESSA, J.; MAZZONETTO, R. **Uso de Enxerto Ósseo Autógeno nas Reconstruções da Cavidade Bucal. Análise Retrospectiva de 07 Anos**. Revista Portuguesa de Estomatologia, Medicina Dentária e Cirurgia Maxilofacial, v. 50, n. 4, p. 221-225, 2009.

NKENKE, E.; NEUKAM, FW. **Autogenous bone harvesting ant grafting in advanced jaw resorption: morbidity, resorption and implant survival.** Eur J Oral Implantol. 2014;7:203-17.

NKENKE, E.; STELZLE, F. **Clinical outcomes of sinus floor augmentation for implant placement using autogenous bone or bone substitutes: a systematic review. Clinical Oral Implants Research.** v. 20, p. 124–133, 2009.

RACHANA, C.; SRIDHAR, N.; RANGAN, A.V.; RAJANI, V**. Horizontal ridge augmentation using a combination approach**. Journal of Indian Society of Periodontology, v. 16, n. 3, p. 446, 2012.

RAGHOEBAR, G.M.; TIMMENGA, N.M.; REINTSEMA, H.; STEGENGA, B.; VISSINK, A. **Maxillary bone grafting form insertion of endosseous implants: results after 12-124 months**. Clin Oral Implants Res. 2001;12(3):279- 86.

RESNIK, R. **Misch's Contemporary Implant Dentistry**; 4th Edition; 2014.

SBORDONE, C.; TOTI, P.; GUIDETTI, F.; CALIFANO, L.; PANNONE, G.; SBORDONE, L. **Volumetric changes after sinus augmentation using blocks of autogenous iliac bone or freeze-dried allogeneic bone.** A non-randomized study. J Craniomaxillofac Surg. 2014;42:113-8.

SCHROPP, L.; & WANG, H.L. **Bone regeneration in implant dentistry.** Periodontology 2000, 52(1), 1-2, 2010.

SCHLEE, M.; DEHNER, J. F.; BAUKLOH, K.; HAPPE, A.; SEITZ, O.; SADER, R. **Esthetic outcome of implant-based reconstructions in augmented bone: comparison of autologous and allogeneic bone block grafting with the pink esthetic score (PES).** Head & face medicine, v. 10, n. 1, p. 21, 2014.

ZELTNER, M.; FLUCKIGER, L.; HAMMERLE, C.; HÜSLER, J.; BENIC, G. **Volumetric analysis of chin and mandibular retromolar region as donor sites for cortico-cancellous bone blocks.** Clinical Oral Implants Research, v. 0, p. 1–6, 2016.

ANEXO – TERMO DE CONSENTIMENTO LIVRE E ESCLARECIDO

CPGO

FACSETE
FACULDADE SETE LAGOAS

TERMO DE CONSENTIMENTO LIVRE E ESCLARECIDO PARA OBTENÇÃO E UTILIZAÇÃO DE IMAGENS

Eu, Rizomar da Silva Clemente, por meio deste Termo de Consentimento Livre e Esclarecido, permito que o Dr (a) Renato Mª Mendes Pellizzari Belo faça fotografias e/ou vídeos sobre o meu caso clínico. Autorizo que estas imagens sejam utilizadas para finalidade científica, envolvendo discussão diagnóstica e de conduta, podendo inclusive ser mostrado o meu rosto, o que, dependendo do caso, pode fazer com que eu seja reconhecido.

Consinto também que as imagens de meus exames complementares, como radiografias, tomografias computadorizadas, entre outros, sejam utilizadas.

Este consentimento pode ser revogado, sem qualquer custo ou prejuízo à minha pessoa, a meu pedido ou solicitação. Fui esclarecido de que não receberei nenhum ressarcimento ou pagamento pelo uso das minhas imagens e também compreendi que a equipe de profissionais que me atende e atenderá durante todo o tratamento não terá qualquer tipo de ganhos financeiros com a exposição da minha imagem.

Ademais, este TERMO DE CONSENTIMENTO LIVRE E ESCLARECIDO foi elaborado em consonância com a Lei nº 13.709/2018, Lei Geral de Proteção de Dados Pessoais (LGPD), que em seu artigo 5º, inciso XII, dispõe que este Termo viabiliza a manifestação livre, informada e inequívoca, pela qual o titular/responsável autoriza o tratamento de seus dados pessoais, nesse caso, biométricos.

Portanto, respeitando à minha privacidade, intimidade e liberdade; autorizo, nos moldes do artigo 7°, I, da LGPD, a utilização destas imagens para finalidades científicas, resguardadas as limitações legais e jurídicas.

Recife (PE) 15/06/25

Rizomar S. Clemente

Assinatura do titular/responsável