FACULDADE SETE LAGOAS - FACSETE

LARISSA RAFAELA FRANCO CORREA SCHALCHER

TRATAMENTO INTERCEPTATIVO DA MÁ OCLUSÃO DE CLASSE II, DIVISÃO 1 COM DEFICIÊNCIA MANDIBULAR COM APARELHO ATIVADOR MODIFICADO: RELATO DE CASO

SÃO LUIS

2024

LARISSA RAFAELA FRANCO CORREA SCHALCHER

TRATAMENTO INTERCEPTATIVO DA MÁ OCLUSÃO DE CLASSE II, DIVISÃO 1 COM DEFICIÊNCIA MANDIBULAR COM APARELHO ATIVADOR MODIFICADO: RELATO DE CASO

Trabalho de Conclusão de Curso apresentada ao Programa de pós-graduação em Odontologia da Faculdade Sete Lagoas - FACSETE, como requisito para a obtenção do título de especialista em Ortodontia e Ortopedia Facial.

Orientador: Prof. Dr. Alex Luiz Pozzobon Pereira

SÃO LUÍS

2024

Rafaela Franco Correa Schalcher, Larissa.
Tratamento interceptativo da má oclusão de Classe II, divisão 1 com deficiência mandibular com aparelho ativador modificado: relato de caso/ Larissa Rafaela Franco Correa Schalcher. -- 2024
28 f.

Orientador: Alex Luiz Pozzobon Pereira
Monografia - Faculdade Sete Lagoas.
Sete Lagoas, 2024. Inclui bibliografia.

1.Classe II. 2. Ativador. 3. Ortodontia. I. Tratamento interceptativo da má oclusão de Classe II, divisão 1 com deficiência mandibular com aparelho ativador modificado: relato de caso / Larissa Rafaela Franco Correa Schalcher. -- 2024

Monografai intitulada “**Tratamento interceptativo da má oclusão de Classe II, divisão 1 com deficiência mandibular com aparelho ativador modificado: relato de caso”**

” de autoria da aluna **Larissa Rafaela Franco Correa Schalcher.**

Aprovada em ____/____/___ pela banca constituída dos seguintes professores:

_____

Prof. Dr. Alex Luiz Pozzobon Pereira

_____

Prof. Ms. Daniel Dias Pinheiro

_____

Profa**.** Ms. Dyele Kalynne Costa da Silva

_____

Profa**.** Esp. Cilas Gabriel Bomfim de Holanda

São Luís, 30 de abril de 2024

Faculdade Seta Lagoas - FACSETE

Rua Ítalo Pontelo 50 – 35.700-170 _ Set Lagoas, MG

Telefone (31) 3773 3268 - www.facsete.edu.br

ARTIGO ORIGINAL

Tratamento interceptativo da má oclusão de Classe II, divisão 1 com deficiência mandibular com aparelho ativador modificado: relato de caso

Interceptive treatment of Class II, Division 1 malocclusion with mandibular deficiency with modified activating appliance: case report

Larissa Rafaela Franco Correa Schalcher[1]

Alex Luiz Pozzobon Pereira[2]

[1] Curso de Odontologia, Universidade Federal do Maranhão, São Luís, MA, Brasil.

[2]. Curso de Odontologia, Universidade Federal do Maranhão, São Luís, MA, Brasil

Autor Correspondente: Larissa Rafaela Franco Correa Schalcher

Email: larissaschalcher@gmail.com

Tel: +55 (98) 982643591

Especialidade do artigo: Ortodontia

RESUMO

O tratamento da má oclusão de Classe II pode ser realizado por diversas técnicas e mecânicas. Ainda se discute bastante quanto ao melhor momento para o início do tratamento, se deve ser realizado em uma ou duas fases, na dentição mista ou permanente. O tratamento interceptativo, com a ortopedia funcional, tem se mostrado eficaz com ganhos esqueléticos, dentários, musculares e estéticos. Para o tratamento interceptativo da Classe II, divisão 1, são utilizadas técnicas de aparelhos ortopédicos funcionais como Bionator de Balters, AEB conjugado, Ativador modificado, dentre outros. O objetivo desse trabalho é apresentar por meio de relato de caso clínico o tratamento interceptativo da má oclusão de Classe II, divisão 1, em paciente com deficiência mandibular na dentadura mista com o aparelho Ativador Modificado.

Palavras-Chaves: Classe II. Tratamento Interceptativo. Ativador Modificado

ABSTRACT

The treatment of Class II malocclusion can be carried out using different techniques and mechanics. There is still a lot of debate regarding the best time to start treatment, whether it should be carried out in one or two phases, in mixed or permanent dentition. Interceptive treatment, with functional orthopedics, has been shown to be effective with skeletal, dental, muscular and aesthetic benefits. For interceptive treatment of Class II, division 1, functional orthopedic device techniques such as Balters Bionator, conjugated AEB, modified activator, among others, are used. The objective of this work is to present, through a clinical case report, the interceptive treatment of Class II, division 1 malocclusion in a patient with mandibular deficiency in mixed dentition using the Modified Activator appliance.

Keywords: Class II. Interceptive Treatment. Modified Activator

SUMÁRIO

1 INTRODUÇÃO 9
2 RELATO DE CASO 11
2.1 Diagnóstico 11
2.2 Objetivo do tratamento 14
2.3 Plano de tratamento 14
2.4 Sequência do tratamento 15
2.5 Resultados do tratamento 18
3 DISCUSSÃO 22
4 CONCLUSÃO 25
REFERÊNCIAS 26

1 INTRODUÇÃO

A má oclusão de Classe II é definida por uma alteração dentária no sentido ântero-posterior, podendo estar relacionado a uma discrepância de relacionamento maxilo-mandibular devido ao crescimento excessivo da maxila, deficiência de crescimento mandibular ou associação de ambos (McNamara, 1985). A Classe II ainda é dividida em duas divisões. A divisão 1 é caracterizada pela vestibularização e protusão dos incisivos superiores, diferentemente da divisão, 2 onde os incisivos superiores encontram-se retroinclinados ou verticalizados (MOYERS, 1991). Das más oclusões, é a de maior incidência de tratamento no mundo (CALHEIROS et al, 2008).

Para o tratamento da Classe II, pode-se recorrer aos aparelhos fixos e/ou ortopédicos. Em alguns casos, o paciente é mais beneficiado com o tratamento em duas fases, sendo a primeira fase pré-puberal, por meio dos aparelhos ortopédicos ou funcionais, a fim de corrigir ou minimizar a discrepância esquelética e a relação molar. A segunda fase é realizada com o uso do aparelho fixo na dentadura permanente, para o refinamento da oclusão, com efeito dentoalveolar (CALHEIROS et al., 2008).

Para se obter sucesso com o tratamento ortopédico é necessário associar um diagnóstico preciso com as particularidades do paciente, assim como, também, iniciar a intervenção no momento adequado, já que o ritmo e padrão de crescimento são variados. É essencial estabelecer a idade óssea do paciente, pois os maiores resultados ortopédicos ocorrem entre os 12 e 18 meses anteriores ao pico de atividade de crescimento (FALTIN et al., 2003). A maturação óssea pode ser determinada por diferentes métodos, sendo as principais: a análise da radiografia carpal e o estudo da morfologia das vértebras cervicais, pela telerradiografia lateral (BACCETTI; FRANCHI; MCNAMARA, 2002; RODRIGUEZ et al., 2013).

Para o tratamento interceptativo da Classe II, existem diversos aparelhos predominantemente funcionais como o aparelho: Ativador de Andresen, Ativador Modificado, Aparelho Bionator de Balters, Aparelho AEB Conjugado, Aparelho Extra-bucal, todos com eficácia comprovadas com resultados esquelético,

muscular e dentoalveolar. Aparelhos funcionais tiveram início de sua popularização na ortopedia dos maxilares em 1906 através de Viggo Andresen ao utilizar seu dispositivo, o Ativador, em tratamentos de Classe II, divisão 1 em pacientes jovens, demonstrando resultados esqueléticos e neuromusculares. A partir deste, outros ortodontistas desenvolveram aprimorando e criando variações, como Wilhelm Balters, idealizador do aparelho Bionator (BASTOS & MUCHA, 2022).

O Bionator de Balters, é um dos dispositivos mais utilizados e mais relatado na literatura para correção da má oclusão de Classe II divisão 1 por de deficiência mandibular. Ele promove o equilíbrio das estruturas do sistema estomatognático através do reposicionamento da mandíbula para frente, treinando a musculatura utilizando de estímulos próprios do organismo (GRABERM T, NEUMANN B, 1987). Como consequência, se tem melhor posicionamento da língua, selamento labial de forma passiva, menor risco de trauma dos incisivos superiores, além dos benefícios estéticos com melhora na autoestima do paciente (JOLLEY et al., 2010; MATOS, 2016).

Esse relato de caso tem o objetivo de descrever o tratamento interceptativo da má oclusão de Classe II, divisão 1 com deficiência de crescimento mandibular com o uso do aparelho Ativador modificado.

2 RELATO DE CASO

O relato deste caso clínico foi previamente autorizado pelo responsável do paciente mediante assinatura do termo de consentimento Livre e Esclarecido.

A paciente do sexo feminino, 9 anos de idade, compareceu à clínica de especialização em Ortodontia do Instituto Pós-Saúde de Ensino, na cidade de São Luís do Maranhão, com a queixa principal de sua responsável: "Os dentes da minha filha são muito grandes, ela não consegue fechar a boca direito, os dentes estão demorando a nascer". Na anamnese foi perguntado sobre a história médica, na qual a responsável relatou que o paciente não apresentava nenhuma alteração. Sobre a história odontológica, foi relatado que já havia ido ao dentista apenas para realizar profilaxias, e não apresentava boa higiene bucal. Foi solicitada uma documentação ortodôntica para planejamento do caso.

2.1 Diagnóstico

No exame facial, a paciente apresentou um padrão dolicofacial, sem assimetria evidentes, perfil convexo, ângulo nasolabial aberto, sulco lábio-mentoniano acentuado, ausência de selamento labial passivo (Figura 1). Na avaliação intrabucal foi observada na fase de dentadura mista com má oclusão de Classe II, divisão 1 com os incisivos superiores vestibularizados, apinhamento ântero-inferior, trespasse vertical de 6mm e horizontal de 10 mm, e atraso na erupção dos laterais superiores (Figura 2). No exame radiográfico observou-se aparente falta de espaço para erupção dos dentes 12 e 22, com 2/3 da raiz formada, além da presença dos germes dentários: 17, 15, 14, 13, 23, 24, 25, 37, 35, 34, 33, 43, 44, 45, 47 (Figuras 3, 4 e 5).

Segundo a análise cefalométrica, a paciente apresenta Classe II esquelética por retrognatismo mandibular (SNB: 73,22 °), padrão de crescimento facial dólicocefálico (FMA: 31,04º) e vestibularização dos incisivos superiores (1./NA: 24,48°)(Tabela 1).

Tabela 1: Análise Cefalométrica Inicial

Fatores	Valor Obtido	Valor Padrão
S-N.A (posição da maxila em relação a base do crânio)	81,94°	82.00
S-N.B (posição da mand. em relação a base do crânio)	73,22 °	80.00
A-N.B (diferença entre SNA e SNB)	8,72°	2.00
1/.NA	24,48°	22.00
1/-NA	4,87 mm	4.00
/1.NB	26,96°	25.00
/1-NB	4,93 mm	4.00
SN.Ocl.	18,59º	14º
SN.GoGn	39,11º	32º
SN.Gn	71,43º	67º
FMA (plano mandibular e Frankfurt – padrão horizontal)	31,04º	25.00
IMPA (base do crânio e II – desgaste ou exo)	93,77º	87.00
NAP	20,75º	2,5º
H.NB	22,07º	11º
H-Nariz	-5,78º	11mm

Figura 1: Fotos extrabucais iniciais



Figura 2: Fotos intrabucais iniciais



Figura 3: Radiografia panorâmica inicial

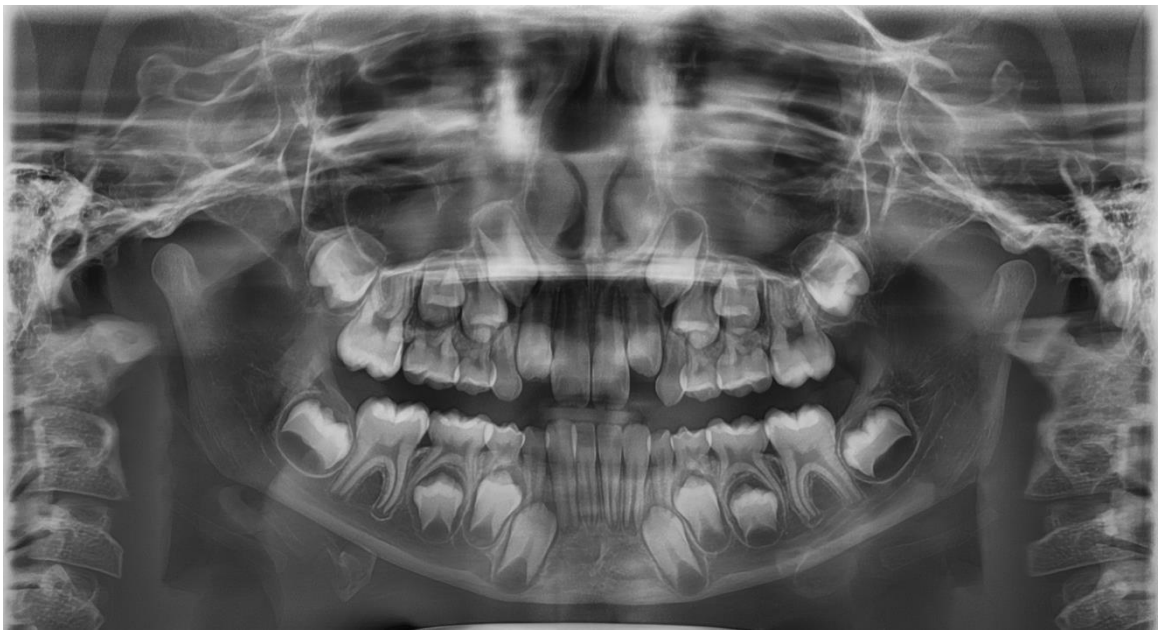

Figura 4: Radiografia periapical dos incisivos superiores e inferiores

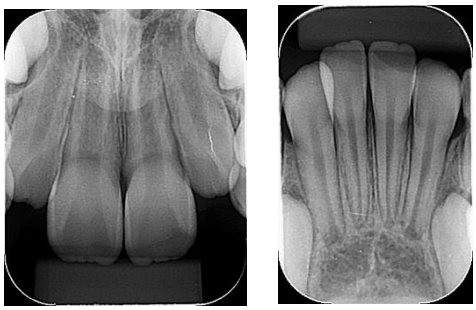

Figura 5: Foto da telerradiografia inicial



2.2 Objetivos do tratamento

Os objetivos do tratamento consistiam em obter espaço para erupção dos incisivos laterais, estimular crescimento mandibular para correção da má oclusão de Classe II, correção de trespasse horizontal e vertical, correção da vestibularização dos incisivos centrais superiores, selamento labial passivo, e correção da curva de Spee e melhora do perfil facial.

2.3 Plano de tratamento

Para obtenção dos objetivos propostos, na primeira etapa de tratamento foi planejado a expansão rápida da maxila a fim de se obter espaço para a erupção dos incisivos laterais superiores e liberar o crescimento da mandíbula. Na segunda etapa do tratamento, foi planejado o avanço mandibular por meio do aparelho ortopédico ativador modificado, quando paciente estivesse próxima ao pico de crescimento puberal.

2.4 Sequência de tratamento

Iniciou-se o tratamento com a moldagem de transferência com bandagem nos segundos molares decíduos para confecção do aparelho expansor palatino tipo Haas Borboleta. Após a instalação do aparelho, o responsável foi orientado a realizar a ativação para expansão rápida da maxila conforme o protocolo de ¼ de volta pela manhã e noite durante 14 dias. No retorno da paciente, clinicamente estava presente o diastema inter-incisivo centrais superiores.

A paciente permaneceu com o aparelho e foi acompanhada por 7 meses para estabilidade dos resultados e a neoformação de tecido ósseo na região da sutura palatina mediana. Após esse período, foi solicitada nova documentação ortodôntica, para reavaliação do caso. Nessa, constatou-se, através da análise das vértebras cervicais (acrescentar em qual fase ela estava), que paciente se encontrava em fase de crescimento oportuno para iniciar tratamento ortopédico funcional de avanço mandibular (Figura 6, 7, 8, 9, 10).

Foi realizada moldagem para confecção do aparelho ativador modificado com registro de mordida construtiva, após a instalação do aparelho, a paciente foi orientada utilizá-lo durante todo o dia, removendo apenas para se alimentar, e retornar periodicamente para acompanhamento do caso (Figura 11). Após 2 meses de uso, iniciou os desgastes seletivos região posterior do acrílico a fim de permitir a extrusão dos molares inferiores e consequentemente a correção da curva de Spee. Nos retornos sequintes, eram realizados ajustes dos grampos de retenção de Adams e arco vestibular de Hawley conforme necessário (Figura 12).

Foi confeccionado um novo Ativador modificado após 6 meses, pois houve a intercorrência da paciente perder o aparelho. Assim, aproveitou-se para realizar uma nova moldagem para produção do aparelho com uma nova mordida construtiva para correção da relação sagital. Após um mês sem o uso, a paciente retornou o tratamento com o mesmo protocolo de uso, com acompanhamento periódico.

Atualmente, paciente encontra-se em acompanhamento permanecendo com uso do Ativador modificado há 10 meses, sendo possível observar

alterações clinicas e radiograficamente. A paciente foi orientada a permanecer utilizando o aparelho por mais 06 meses, e em seguida como contenção apenas para dormir até a esfoliação dos dentes decíduos e irrupção dos dentes permanentes para reavaliação da necessidade do tratamento ortodôntico corretivo.

Figura 6: Fotos extrabucais 2 meses após termino da expansão



Figura 7: Fotos intrabucais de acompanhamento 2 meses após termino da expansão



Figura 8: Radiografia panorâmica 2 meses após termino da expansão



Figura 9: Radiografia periapical dos incisivos superiores e inferiores 2 meses após termino da expansão



Figura 10: Telerradiografia 2 meses após termino da expansão



Figura 11: Inicio do uso do Bionator



Figura 12: Desgastes realizados



2.5 Resultados do tratamento

Com a expansão rápida da maxila, obteve-se o espaço necessário para erupção dos dentes permanentes, principalmente dos laterais e caninos superiores. Clinicamente pode-se observar a melhora na relação sagital maxilo-mandibular por meio da correção a má oclusão de Classe II divisão 1, na qual os primeiros molares permanentes encontram-se em relação de Classe I, com um melhor posicionamento e inclinação dos incisivos superiores (1/.NA: 20,21º) e compensação dentária observada pela vestibularização e protrusão dos incisivos inferiores (1/.NB: 30,07º; 1/-NB: 6,85mm), além da diminuição dos trepasses horizontal e vertical e correção da curva de Spee (Figura 12 e tabela 2).

Figura 12: Fotos intrabucais finais



É possível observar mudanças faciais, apresentando uma menor convexidade favorecendo o perfil tegumentar, também com melhora na relação labial. Houve também aumento da dimensão facial (FMA 34,84º)(Figura 13 e Tabela 2).

Figura 13: Fotos extrabucais finais



Radiograficamente pode-se observar paciente ainda em dentadura mista, com dentes 13, 23, 24, 33, 43 e 45 em erupção (Figura 14), e que permanece a relação de Classe II esquelética (ANB: 5,43º), com deficiência mandibular (SNB: 73,22º)(Figura 15 e Tabela 2).

Figura 14: Radiografia Panorâmica Final



Figura 15: Comparativo Telerradiografia antes e depois do tratamento



Tabela 2: Comparação das medidas cefalométrica iniciais e finais

Fatores	Valor inicial	Início do Ativador	Valor final	Valor Padrão
S-N.A	81,94°	84,79º	82.03º	82.00
S-N.B	73,22 °	74,68º	76,6º	80.00
A-N.B	8,72°	10,11º	5,43º	2.00
1/.NA	24,48°	30,21º	20,21º	22.00
1/-NA	4,87 mm	4,40 mm	4,36 mm	4.00
/1.NB	26,96°	26,17º	30,07º	25.00
/1-NB	4,93 mm	5,55 mm	6,85 mm	4.00
SN.Ocl.	18,59º	17,43º	19,39º	14º
SN.GoGn	39,11º	41,61º	41,84º	32º
SN.Gn	71,43º	71º	70,83º	67º
FMA	31,04º	33,42º	34,84º	25.00
IMPA	93,77º	89,88º	91,64º	87.00
NAP	20,75º	22,56º	12,49º	2,5º
H.NB	22,07º	18,69º	14,81º	11º
H-Nariz	-5,78º	-4,26 mm	-2,02 mm	11mm

3 DISCUSSÃO

A expansão necessária prévia ao tratamento com Ativador possibilitou o espaço necessário em região da maxila para prosseguimento do tratamento, corroborando com a literatura quantos aos benefícios da indicação da técnica e do aparelho HAAS. O aparelho disjuntor de maxila do tipo HAAS, é um aparelho fixo de ancoragem dentomucossuportado, com acrílico associado a um parafuso expansor que proporciona a distribuição de forças entre dentes e palato, com a função de romper a sutura mediana palatina, favorecendo ao paciente um crescimento no sentido transversal da maxila e aumento da cavidade nasal, sendo descrito pela literatura há mais de 150 anos. (SILVA & FERREIRA, 2022) (MARTINS ET AL., 2023).

Para a etapa do tratamento da má oclusão de Classe II divisão 1, optou-se pelo uso do Ativador Modificado, desempenhando a função do Bionator e baseado no Ativador de Andresen, que promove um reposicionamento mandibular através de ativação dos músculos da face, lábios, língua e mastigação, principalmente os participantes dos movimentos de protusão e elevadores da mandíbula (GRABERM T, NEUMANN B, 1987; BASTOS & MUCHA, 2002).

O Ativador de Andresen difere-se do Bionator de Balters estruturalmente possuindo base em acrílico preenchendo o palato associado ao arco de Hawley, o que proporciona uma verticalização dos incisivos superiores, no caso em questão ainda, modificado com um grampo de retenção nos molares. Já no Bionator, possui alça vestibular sem função de movimentação dentária, apenas para controle de relacionamento entre lábio e dentes (GRABERM T, NEUMANN B, 1987; BASTOS & MUCHA, 2002). Como base para discussão do caso relatado, utilizou-se de referências bibliográficas trabalhos de aparelhos funcionais, em sua grande maioria o Bionator, já que desempenha a mesma e principal função desejada do Ativador Modificado.

O aparelho ortopédico funcional Bionator de Balters apresenta bons resultados de casos similares descritos na literatura com ganhos relevantes relacionados a posicionamentos esqueléticos, dentários e de perfil mole (ALMEIDA-PEDRIN et al., 2005) (VARELA, 2022). Diferentes estudos clínicos e

experimentais a respeito da eficácia do Bionator analisando o crescimento e desenvolvimento mandibular, o perfil facial, e a correção da Classe II, obtiveram resultados positivos em todos esses parâmetros após tratamento (FARINON & NOGUEIRA, 2023). Tais alterações, mesmo que algumas mais discretamente, já podem ser percebidas no relato de caso em andamento.

A respeito do aparelho Bionator, alguns autores relatam alterações mais significativas dentoalveolares que ortopédicas, resultando em uma maior verticalização dos incisivos superiores e vestibularização dos incisivos inferiores, evidenciando o principal efeito como ortodôntico (ALMEIDA-PEDRIN et al., 2005; CAVALCANTI, 2003; EIREW,1981, MINERVINO, RAVELLI, 1999; NASCIMENTO, CARVALHO, 2003). No caso relatado, a análise cefalométrica após 10 meses de uso, demonstra essas alterações dentoalveolares dos incisivos, corroborando com a literatura.

Entende-se que próximo ao surto de crescimento puberal seja o momento propício para o início do tratamento ortopédico funcional como o aparelho Bionator, sendo essencial identificar em que fase o paciente se encontra na curva de crescimento. Outro fator, é de ser mais indicado para paciente com padrão de crescimento horizontal, proporcionando um aumento do terço inferior da face (RIZZO et al., 2016). Respeitando a literatura, aguardou-se que a paciente atingisse o pico de crescimento para iniciar o uso do Ativador Modificado beneficiando os resultados obtidos, principalmente a correção da relação molar antes do término do tratamento, estando estes em Relação de Classe I atualmente. A paciente apresenta padrão de crescimento vertical, logo houve um maior aumento da dimensão facial (FMA: 34,84º), porém sem prejuízos estéticos.

Os autores relatam que, em relação ao sentido sagital no tratamento ortopédico funcional, o estímulo dado a mandíbula a posicionar-se mais anteriormente, desencadeia um maior crescimento em região condilar diminuindo a discrepância maxilo-mandibular, consequentemente beneficiando esteticamente o perfil facial do paciente (QUADRELLI et al., 2002; BOUCHER et al., 2008; SATYGO et al., 2014). Em concordância com o momento atual do tratamento, houve essa redução de aproximadamente 5º (ANB) de discrepância

maxilo-mandibular, assim como também um benefício no perfil facial diminuindo o ângulo de convexidade em aproximadamente 10º (N-APg).

O tratamento interceptativo, precoce, não é unanime na literatura. Os defensores do tratamento tardio, na dentadura permanente, justificam que o tratamento precoce não se demonstra ser superior em eficiência, e por vezes torna-se mais longo, do que tratando somente em uma fase (HARRISON et al., 2018). Autores adeptos ao tratamento interceptativo com dispositivos funcionais, defendem o tratamento com a finalidade de controlar e prevenir que o problema se exacerbe (YAGCI et al., 2010; AMMOUCHE, 2017). Outros também, apontam para uma segunda fase mais rápida, reduzindo a chance de efeitos iatrogênicos além de menor possibilidade de extrações e cirurgia ortognática (BRIERLEY et al., 2017), que é o esperado como benefício a paciente em tratamento.

4 CONCLUSÃO

Tratamentos interceptativos da má oclusão de Classe II, divisão 1 demonstram um impacto positivo na vida da criança quanto a oclusão, a face e relação óssea. Tratamentos com Ativador Modificado descritos na literatura são escassos, porém, como pode ser observado no trabalho relatado, apresenta bons resultados semelhante ao Bionator de Balters, mais difundido na literatura, por terem o mecanismo de ativação mandibular parecidos.

Até o presente momento, os resultados obtidos são satisfatórios, embora a relação sagital não esteja dentro dos parâmetros cefalométricos de normalidade, espera-se que ainda sejam atingidos com a continuidade do uso do Ativador modificado, principalmente um melhor relacionamento esquelético maxilo-mandibular. Esteticamente, a paciente foi beneficiada com uma menor convexidade de perfil, melhor relação labial e face mais harmônica. Quanto a oclusão, houve uma correção da relação molar para relação de Classe I com compensação dentária, diminuindo também os trepasses horizontal e vertical. É importante ressaltar o comprometimento da paciente com o uso constante do aparelho para que tais resultados estejam sendo atingidos.

REFERÊNCIAS

ALMEIDA-PEDRIN, R. R. DE et al. Efeitos do AEB conjugado e do Bionator no tratamento da Classe II, 1ª divisão. **Revista Dental Press de Ortodontia e Ortopedia Facial**, v. 10, n. 5, p. 37–54, 2005.

AMMOUCHE, F. Role of functional rehabilitation in preventive and interceptive orthodontic management. **Sante publique (Vandoeuvre-les-Nancy, France)**, v. 29, n. 5, p. 707–709, 2017.

BACCETTI, T.; FRANCHI, L.; MCNAMARA, J. A., Jr. An improved version of the cervical vertebral maturation (CVM) method for the assessment of mandibular growth. **The Angle orthodontist**, v. 72, n. 4, p. 316–323, 2002.

BASTOS, G. K. & MUCHA, J. N. Aparelhos funcionais: uma revisão/ Functional appliances: a review. **Rev. bras. Odontol**, v. 59, n. 3, p. 184-188, 2002.

BATISTA, K. B. et al. Orthodontic treatment for prominent upper front teeth (Class II malocclusion) in children and adolescents. **Cochrane database of systematic reviews**, v. 3, p. CD003452, 2018.

BOUCHER, C., CHAREZINSKI, M., BALON-PERIN, A. et al. (2008). Benefits of Using a Trainer T4K ® Myofunctional Appliance after Rapid Palatal Expansion: a Prospective Study. **Revue Orthopedie Dento Faciale**, v. 42, n. 1, p. 37–55, 2008.

BRIERLEY, C. A.; DIBIASE, A.; SANDLER, P. J. Early Class II treatment. **Australian dental journal**, v. 62 Suppl 1, p. 4–10, 2017.

CALHEIROS, A. DE A. et al. Tratamento da má oclusão de Classe II de Angle em duas fases: avaliação da efetividade e eficácia por meio do índice PAR. **Revista Dental Press de Ortodontia e Ortopedia Facial**, v. 13, n. 1, p. 43–53, 2008.

CAVALCANTI, C. T. **Alterações verticais decorrentes da interceptação da classe II com o aparelho bionator**. Dissertação (Mestrado em Ortodontia). Universidade de São Paulo. Faculdade de Odontologia de Bauru: Bauru, p.132. 2003.

EIREW, H. L. The Bionator. **Jornal Orthodontics,** v. 8, n. 1, p. 33-36, 1981.

FALTIN JR., K. et al. Long-term Effectiveness and Treatment Timing for Bionator Therapy. **Angle Orthodontist**, Appleton, v. 73, n. 3, p. 221-230, 2003.

FARIONON, Camila; NOGUEIRA, Weber. Uso do aparelho ortopédico Bionator de Balters para correção da má oclusão Classe II - uma revisão de literatura. **J Multidiscipl Dent**, v. 1, n. 13, p. 94-101, jun. 2023.

GRABERM T, NEUMANN B. **Aparelhos Ortodônticos Removíveis**, 2. ed. São Paulo: Panamericana, 1987.

HARRISON, J. E., O'BRIEN, K. D. e WORTHINGTON, H. V. Orthodontic Treatment for Prominent Upper Front Teeth in Children (Review). **Cochrane Database Systematic Reviews**, v. 3, n. 1, p. 1–112, 2018.

JOLLEY, C. J. et al. Dental effects of interceptive orthodontic treatment in a Medicaid population: interim results from a randomized clinical trial. **American journal of orthodontics and dentofacial orthopedics**, v. 137, n. 3, p. 324–333, 2010.

MATOS, C. L. **BIONATOR DE BALTERS: revisão de literatura**. TCC (Especialização em Ortodontia) – Faculdade Sete Lagoas, Ipatinga. 2016.

MARTINS, K. L. et al. Disjuntores maxilares Haas e Hyrax– Revisão integrativa de literatura. **Brazilian Journal of Development**, v. 9, n. 1, p. 1412–1428, 2023.

MCNAMARA, J. A., Jr; BOOKSTEIN, F. L.; SHAUGHNESSY, T. G. Skeletal and dental changes following functional regulator therapy on class II patients. **American journal of orthodontics**, v. 88, n. 2, p. 91–110, 1985.

MINERVINO, B. L.; RAVELI, D. B. O Aparelho de Balters no tratamento da Classe II, 1° divisão. Relato de um caso clinico. **R. Dental Press OrtodonOrtop Facial**, Maringá, v. 4, n. 3, p. 30-36, 1999**.**

MOYERS, R. E. **Ortodontia**. 4ª ed. Rio de Janeiro: Guanabra Koogan; 1991.

NASCIMENTO, J. E.; CARVALHO, L. S. Tratamento da Má Oclusão da Classe II divisão 1, através de recursos ortodônticos e ortopédicos faciais (funcionais e mecânicos): relato de um caso. **R. Dental Press Ortodon Ortop Facial**, Maringá, v. 3, n. 4, p. 81-91, 2003.

QUADRELLI, C., GHEROGIU, M., MARCHETTI, C. et al. Early Myofunctional Approach to Skeletal Class II. **Mondo Ortodontico**, v. 2, n. 1, p. 109–122, 2002.

RIZZO, M. et al. Tratamento da Classe II com ativador: relato de caso clínico. **Brazilian Journal of Surgery and Clinical Research**, v. 15, n. 1, p. 60-69, 2016.

RODRIGUEZ, A. B. et al. Tratamento precoce de más-oclusões esqueléticasde Classe II – comparação de três aparelhosortopédicos funcionais: Bionator, Klammt, SN1. **OrtodontiaSPO**, v. 46, n. 6, p. 18-28, 2013.

SATYGO, E. A.; SILIN, A. V.; RAMIREZ-YAÑEZ, G. O. Electromyographic muscular activity improvement in Class II patients treated with the pre-orthodontic trainer. **The journal of clinical pediatric dentistry**, v. 38, n. 4, p. 380–384, 2014.

SILVA, M. C. DE O. DA; FERREIRA, P. R. DA C. O uso de aparelho Haas no tratamento de problemas ortodônticos. **Research, Society and Development**, v. 11, n. 15, p. e419111537581, 2022.

VARELA, R. de M. **TRATAMENTO DE PACIENTE CLASSE II, COM BIONATOR DE BALTERS: um estudo de caso clínico**. TCC (Especialização em Ortodontia) – Faculdade Sete Lagoas, Natal. 2022.

YAGCI, A. et al. The effects of myofunctional appliance treatment on the perioral and masticatory muscles in Class II, Division 1 patients. **World journal of orthodontics**, v. 11, n. 2, p. 117–122, 2010.