LÍVIA MARIA LOT JORGE ALVES

IMPLANTES EXTRA ORAIS – REVISÃO DE LITERATURA

ARAÇATUBA

2020

LÍVIA MARIA LOT JORGE ALVES

IMPLANTES EXTRA ORAIS – REVISÃO DE LITERATURA

Monografia apresentada ao Núcleo de Ensino Continuado em Odontologia – NEC ODONTO, para obtenção do Título de Especialista em Implantodontia.

Orientador: Prof.Dr. Idelmo Rangel Garcia Júnior

ARAÇATUBA
2022

Alves, Lívia Maria Lot Jorge.
Implantes extra orais – Revisão de Literatura / Lívia Maria Lot Jorge Alves – 2022.
25p.

Monografia apresentada Facsete – Faculdade Sete Lagoas, para obtenção do Título de Especialista em Implantodontia. Araçatuba, 2022
Orientador: Prof. Dr.Idelmo Rangel Garcia Júnior
1.Implantes extra orais. 2. Implantes.
I Título.
II Lívia Maria Lot Jorge Alves.

Monografia intitulada “Implantes Extra Orais – Revisão de Literatura” de autoria da aluna: Lívia Maria Lot Jorge Alves, aprovada pela banca examinadora constituída pelos seguintes professores:



Prof. Dr. Idelmo Rangel Garcia Jr.

Araçatuba, 15 de novembro de 2022.

DEDICATÓRIA

Dedico este trabalho à Deus ao qual agradeço minha vida e me deu toda sabedoria e perseverança necessária.

Aos meus pais que se empenharam na minha formação pessoal e profissional, estando ao meu lado em todos os momentos, me estimulando com seu exemplo de vida.

Lívia Maria Lot Jorge Alves

AGRADECIMENTOS

Primeiramente à Deus, por ter me proporcionado o dom de exercer essa profissão e com amor ter me guiado durante toda minha caminhada, para que minhas decisões pudessem me trazer à momentos especiais como esse, de satisfação e felicidade.

A todos os professores do curso de Especialização em Implantodontia, pelo conhecimento fornecido a mim, não só no processo de formação profissional, mas também o conhecimento humanitário, pois o caráter exemplar de cada um me inspirou a ser melhor.

“Só há duas maneiras de viver a vida: a primeira é vivê-la como se os milagres não existissem. A segunda é vivê-la como se tudo fosse milagre”.

Albert Einstein

RESUMO

Defeitos faciais podem ocorrer devido distúrbios congênitos, traumas ou após ressecção de tumores. Esses defeitos faciais provocam uma alteração na qualidade de vida, modificando principalmente a estética e o psicológico do paciente. O sucesso ou o fracasso de uma reabilitação através das próteses faciais são inúmeras, para ser bem-sucedido, deve atender aos critérios de aceitabilidade estética, desempenho funcional, biocompatibilidade e retenção desejada. As utilizações de implantes aumentam a retenção, a estabilidade e o posicionamento de próteses, facilitam a inserção pelos pacientes, melhorando a confiança do paciente e sensação de segurança. O uso desse sistema é amplamente relatado na literatura devido altas taxas de sucesso e poucas taxas de complicações

Palavras-chave: Implantes, Defeitos Craniofaciais, Próteses Maxilofaciais.

ABSTRACT

Facial defects can occur due to congenital disorders, trauma or after resection of tumors. These facial defects cause a change in the quality of life, modifying mainly the aesthetic and the psychological of the patient. The success or failure of a rehabilitation through facial prostheses is innumerable. To be successful, it must meet the criteria of aesthetic acceptability, functional performance, biocompatibility and retention desired. Implant utilizations increase retention, stability and positioning of prostheses, facilitate patient insertion, enhancing patient confidence and sense of security. The use of this system is widely reported in the literature due to high success rates and few complication rates

Key words: Implants, Craniofacial defects, Maxillofacial prostheses.

LISTA DE FIGURAS

Figura 1: Posicionamento dos implantes em região auricular.....04

Figura 2: Planejamento e posicionamento dos implantes em região orbital.....05

Figura 3: Posicionamento dos implantes em região nasal 05

Figura 4: Sistema Baha (implante/pilar) 06

Figura 5: Sistema de Pilar 06

Figura 6: Sistema de confecção de barra para retenção protética.....07

SUMÁRIO

1. Introdução.....01

2. Revisão da literatura.....02

3. Discussão.....08

4. Conclusão.....11

5. Referências.....12

1. INTRODUÇÃO

Defeitos faciais podem ocorrer devido distúrbios congênitos, traumas ou após ressecção de tumores. Esses defeitos faciais provocam uma alteração na qualidade de vida, modificando principalmente a estética e o psicológico do paciente (Karakoca *et al.*, 2010).

Considerado como um grande desafio, a reconstrução das estruturas afetadas, podem ser realizadas através de cirurgias plásticas ou através de próteses, sendo variável devido tamanho do defeito, etiologia, gravidade, idade e desejos dos pacientes (Subramaniam *et al.*, 2018).

A realização de uma reconstrução cirúrgica envolve enxertos de pele, cartilagem de arcos costais ou próteses de materiais sintéticos, acarretando muitas vezes inúmeros procedimentos cirúrgicos e internações hospitalares (Mevio *et al.*, 2016).

Devido esses fatores e a possibilidade de insucesso no tratamento cirúrgico, outras opções no tratamento como a utilização de implantes orais, vem sendo utilizados no meio extra oral para instalação de próteses customizadas, levando a uma reabilitação em um menor tempo, menor custo e menor morbidade ao paciente (Tjellstrom, 1990; Wilkes e Wolfaardt, 1994; Wright *et al.*, 2008; Mevio *et al.*, 2015).

As taxas de aceitação e satisfação dos pacientes em relação ao uso de próteses sob implantes extra orais, como demonstrado por Schoen et al (2001) são altas e cada vez mais, as próteses customizadas apresentam melhorias de materiais e estéticos (Schoen *et al.*, 2001).

Na literatura, a opção “Gold Standard” é a reconstrução através da enxertia, o uso de próteses sob implantes osseointegrados vem apresentando como uma segunda opção no caso de falhas nas reconstruções através de enxertos autógenos (Mevio *et al.*, 2016).

O objetivo do trabalho é realizar uma revisão de literatura sob a reabilitação da estética e função facial através do uso de implantes dentários em regiões extra orais.

2. REVISÃO DA LITERATURA

O uso de tecido autógeno em reconstruções na região de cabeça e pescoço seguem princípios bem aceitos e fundamentados na literatura, sendo considerado como “padrão ouro” devido sua estabilidade a longo prazo, com tecido vivo e com suprimento sanguíneo intacto, tem a capacidade de cicatrização, além disso, estruturas cartilaginosas podem ter um potencial de crescimento em pacientes jovens. Técnicas tradicionais permitem a reconstrução de deformidades parciais, preservando tecidos locais, eliminando o uso de próteses e sua manutenção periódica, porém geralmente requer múltiplos estágios até sua finalização, como o uso de expansão tecidual, múltiplos enxertos ou transferência de tecidos adjacentes. Além da dificuldade de realização e o tempo de tratamento elevado, podem aumentar o risco de complicações cirúrgicas, como necrose tecidual, lesão nervosa, alopecia e infecção (Sinn *et al.*, 2011).

O comprometimento das estruturas faciais e orais causam um dano físico, social e psicológico ao paciente, para esses casos a reabilitação através da cirurgia é uma abordagem comum, porém alguns casos, o tratamento cirúrgico reconstrutivo não é indicado ou não é considerado como opção viável. Sendo considerado como uma outra alternativa para reabilitação dos defeitos faciais, o uso de próteses bucomaxilofaciais (Pekkan *et al.*, 2011).

O sucesso ou o fracasso de uma reabilitação através das próteses faciais são inúmeras, para ser bem-sucedido, deve atender aos critérios de aceitabilidade estética, desempenho funcional, biocompatibilidade e retenção desejada (Pekkan *et al.*, 2011). Um dos maiores desafios na utilização das próteses é a adequada retenção, métodos como a retenção mecânica inerente dentro do defeito, uso de sistemas adesivos, bolsas de pele, óculos, etc., tem sido frequentemente relatado como problemático ou inaceitável devido suas limitações, ocasionando fraca estabilidade, reações cutâneas, perda de aderência, desconforto ou falta de aceitação (Curi *et al.*, 2012).

Após o conceito da osseointegração, a odontologia e a medicina teve um grande avanço, modificando técnicas, protocolos e planejamentos, em busca de

uma melhor estética e função (Branemark, 1983).

As utilizações de implantes aumentam a retenção, a estabilidade e o posicionamento de próteses, facilitam a inserção pelos pacientes, melhorando a confiança do paciente e sensação de segurança. O uso desse sistema é amplamente relatado na literatura devido altas taxas de sucesso e poucas taxas de complicações (Karakoca *et al.*, 2010).

O uso na região craniofacial teve início através dos implantes para retenção de aparelhos auditivos e devido sua aceitação e estabilidade, começaram a ser utilizadas em outras regiões, como nasais e oculares. A técnica cirúrgica baseia-se nos mesmos princípios utilizados na instalação de implantes intra-orais, e inicialmente consistia em duas etapas, sendo o primeiro passo a cirurgia de instalação dos implantes, permanecendo livre de carga na região subcutânea durante o período de 4 a 6 meses, em seguida após esse período, a realização da diminuição do tecido subcutâneo e a instalação do pilar transmucoso (De Mello *et al.*, 2014).

Esse protocolo cirúrgico foi baseado no período de espera para ocorrer a osseointegração dos implantes, devido aos riscos de falha na osseointegração, sendo considerados o tamanho pequeno do implante, a densidade e qualidade do tecido ósseo, principalmente em paciente que realizaram radioterapia prévia (De Mello *et al.*, 2014).

Com o avanço no desenvolvimento da tecnologia relacionado a implantodontia, houve mudança no protocolo da instalação dos implantes em regiões craniofaciais, sendo realizados em apenas um passo cirúrgico. Esse advento ocorreu devido as modificações em tratamentos de superfícies dos implantes, modificações no desenho dos implantes, o aprofundamento de estudos em relação dos conceitos de osseointegração, estabilidade primária, manipulação e manutenção dos tecidos adjacentes (Hahn, 2005; Markwardt *et al.*, 2014; Eldibany e García-Rodriguez, 2015).

A técnica para reconstrução auricular consiste na instalação dos implantes através de retalhos subperiosteal (anterior ou inferior) na região, devendo ser realizada através de um acesso cuidadoso e devendo obter uma porção subcutânea

delgada para evitar a mobilidade dos tecidos moles na interface do implante para não ocorrer reações. Para a preservação da vascularização, a largura do retalho deve ser de aproximadamente 25 mm, e de acordo com Lundgren e colaboradores, recomenda-se o posicionamento de 18mm de distância do conduto auditivo externo, posicionando nos sentidos de 6, 9 e 12 horas os implantes no ouvido direito e de 12, 3 e 6 horas no esquerdo, tendo uma distância entre os implantes de aproximadamente 11mm (centro a centro) (Figura 1). Taxas de complicações nessa região são extremamente baixas e raras, lesões do nervo facial podem ocorrer quando há uma variação anatômica aberrante da porção infratemporal, ocorrendo em pacientes com anomalias craniofaciais ou pacientes mais jovens (Lundgren *et al.*, 1993; Sinn *et al.*, 2011).



Figura 1: Posicionamento dos implantes em região auricular (Papaspyrou *et al.*, 2018).

Para regiões orbitárias, a instalação dos implantes devido a espessura óssea adequada, deve ser colocada radialmente dentro da borda orbital, na borda lateral, superior ou inferior, sendo contraindicado as regiões mediais (Figura 2). A região medial apresenta-se geralmente com uma falta de osso adequado e sua complexidade anatômica é aumentada, principalmente pela fossa lacrimal. Para uma estabilidade adequada, o uso de 3 a 4 implantes são suficientes (Sinn *et al.*, 2011).

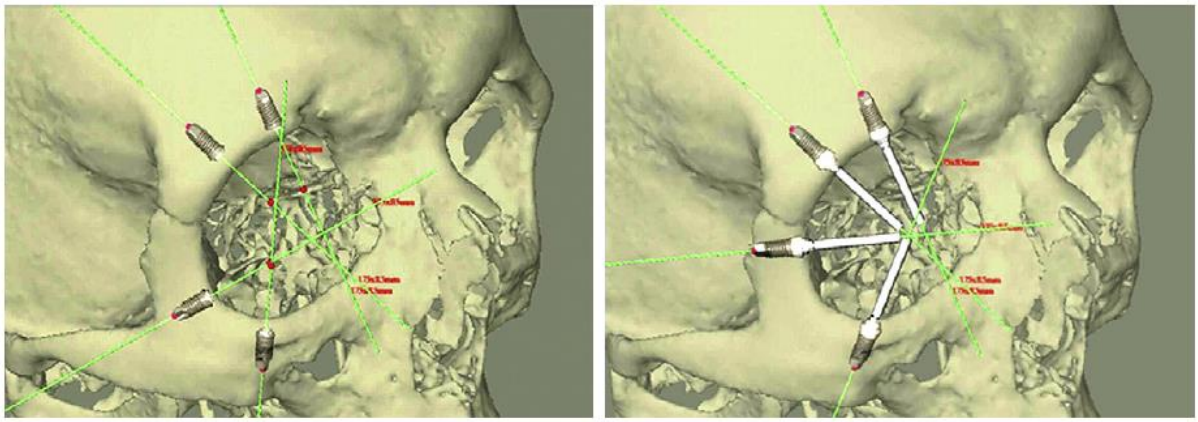

Figura 2: Planejamento e posicionamento dos implantes em região orbital (Sinn *et al.*, 2011).

A instalação de implantes para próteses nasais apresentam um desafio maior, a anatomia complexa da cavidade nasal, disponibiliza uma baixa quantidade óssea e um tecido fino e friável. Geralmente os implantes são instalados em um arranjo triangular, sendo um implante superiormente e 2 colocados em uma posição lateral da pré maxila (Figura 3), levemente dentro da cavidade nasal para fornecer uma espessura protética adequada (Sinn *et al.*, 2011).

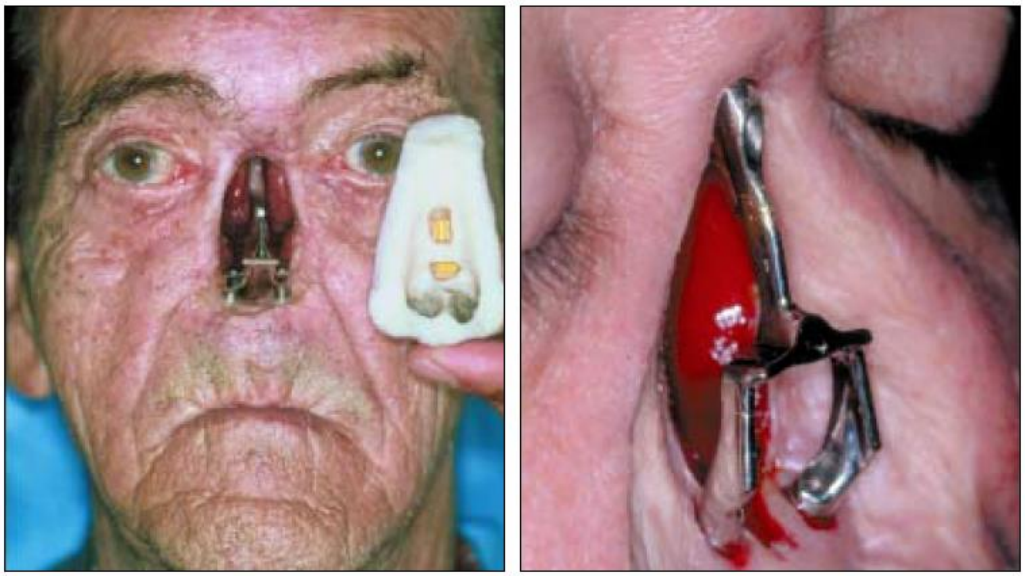

Figura 3: Posicionamento dos implantes em região nasal (Roumanas *et al.*, 2002).

O planejamento cirúrgico é realizado através do exame de tomografia computadorizada, podendo ser confeccionado prototipagens da região de interesse e atualmente é possível a realização do planejamento digital através de softwares

com confecção de guias cirúrgicos facilitando o tratamento (Van Der Meer *et al.*, 2012).

O mecanismo de retenção das próteses nos implantes é realizado através do sistema BAHA (implante/pilar), feito de titânio possui um diâmetro de 3,75mm e o desenho de seu pilar é cônico, que posteriormente se tornou mais arredondado em 2007 (Figura 4) (Tzortzis *et al.*, 2015).



Figura 4: Sistema Baha (implante/pilar) (Tzortzis *et al.*, 2015).

Outro sistema utilizado são os pilares (abutments) que possuem uma conexão hexagonal, de forma cilíndrica (Figura 5), e com um colo maior para conexão do implante ao comparar com o modelo BAHA (Tzortzis *et al.*, 2015).



Figura 5: Sistema de pilares (Tzortzis *et al.*, 2015).

Durante a confecção da prótese, uma barra é presa nos cilindros para acoplagem de clipes nas próteses (Figura 6) ou há opção da utilização de um sistema magnético, composto por imâs (Tzortzis *et al.*, 2015).



Figura 6: Sistema de confecção de barra para retenção protética (Tzortzis *et al.*, 2015).

As próteses extra orais podem ser confeccionadas com silicone (elastômeros), resina acrílica ou a combinação desses materiais, sendo o silicone mais utilizado atualmente (Montgomery e Kiat-Amnuay, 2010).

O silicone apresenta propriedades de flexibilidade, biocompatibilidade, capacidade de aceitar corantes intrínsecos e extrínsecos, translucidez, inércia química e física, maleabilidade e facilidade de limpeza. Porém, a vida útil desse material é limitada devido a deterioração associada a degradação das propriedades mecânicas ou mudanças na aparência. Ações do tempo e exposição a luz ultravioleta são fatores na alteração da cor da prótese em relação ao paciente, assim como o envelhecimento natural do paciente e materiais de limpeza da prótese (Karakoca *et al.*, 2010; Montgomery e Kiat-Amnuay, 2010).

3. DISCUSSÃO

A reconstrução dos defeitos na cabeça e pescoço para devolver uma estética agradável e uma função adequada é um grande desafio, variando principalmente devido sua etiologia, destacam-se os distúrbios congênitos, traumas ou ressecção de tumores (Lundgren *et al.*, 1993; Schoen *et al.*, 2001; Sinn *et al.*, 2011).

Mesmo com o avanço na tecnologia em relação a sistemas de navegação, imaginologia tridimensional, engenharia dos tecidos, cirurgia robótica, distração osteogênica e o transplante facial, alguns pacientes são contra indicados a realização de enxertos autógenos ou mesmo se recusam ao tratamento, principalmente pelos inúmeros procedimentos a serem realizados e longos períodos de internamento (Balasundaram *et al.*, 2012).

Pacientes oncológicos apresentam um maior desafio, além do paciente ser submetido a ressecção cirúrgica, o tratamento pode ser associado a um tratamento adjuvante através da quimioterapia e/ou radioterapia (Nobrega *et al.*, 2016).

A radioterapia causa alterações nos osteoblastos e osteoclastos, dificultando o processo de mineralização e reduzindo a capacidade de cura e remodelação, assim como ocasiona comprometimento dos tecidos adjacentes e o suprimento sanguíneo, variando conforme o estágio do tumor, a quantidade de dose de irradiação e a região anatômica que foi aplicada (Nobrega *et al.*, 2016; Aboushelib *et al.*, 2017).

A utilização de implantes em pacientes irradiados apresentam um risco de falha e perda de 3 a 12 vezes mais, além da possibilidade de ter complicações mais severas como a osteoradionecrose (Aboushelib *et al.*, 2017). Não há um consenso na literatura sobre a instalação do implante previamente a radioterapia ou pós a radioterapia (Mancha De La Plata *et al.*, 2012).

O estudo de Dings et al., recomenda que se houver a possibilidade da realização da instalação do implante, no mesmo tempo cirúrgico, após a ressecção do tumor, o índice da taxa de sobrevida do implante é aumentado ao se comparar com implantes colocados em outra sessão cirúrgica (Dings *et al.*, 2011).

Além da possibilidade aumentada da perda do implante, pacientes irradiados podem apresentar reações de pele (periimplantar), Holgers et al desenvolveram um escore para classificar essas reações: sendo 0- sem reação; 1- avermelhado; 2- avermelhado e úmido; 3- presença de tecido de granulação; 4- infecção de pele, devendo ser removido o pilar do implante (Holgers *et al.*, 1988; Balik *et al.*, 2016).

Segundo Wright et al., as reações do tecido adjacente foram vistas principalmente em casos em que a espessura do tecido era mais fina, e que grande parte dos pacientes apresentavam uma higienização precária, e quando realizado a orientação e higienização local, promoveu um aumento na taxa de sucesso dos implantes, tanto em pacientes irradiados quanto em pacientes não irradiados (Wright *et al.*, 2008).

O protocolo de instalação do implante em um único passo (carga imediata) vem sendo demonstrado como uma opção viável, com poucos riscos e complicações, a osteointegração ocorre com uma boa taxa de sucesso, encurtando o tempo da reabilitação total ao ser comparado com o protocolo de instalação de dois tempos cirúrgicos (De Mello *et al.*, 2014).

As complicações de próteses com retenções adesivas ou mecânicas são relacionadas devido a colocação e remoção diárias, que causam uma degradação marginal, diminuindo a vida funcional, ocasionando um comprometimento estético e uma irritação química na pele e mucosa local. Com o uso de implantes como forma retentiva, a estabilidade, o posicionamento, a inserção e remoção diária pelo paciente ficam mais seguras e facilitadas (Karakoca *et al.*, 2010).

As razões mais frequentes para fabricação de novas próteses descoloração e rasgos do material, falhas mecânicas da subestrutura e acessórios retentivos, incluindo fratura da resina acrílica, fratura da subestrutura, fratura do clipe, perda de ligação entre o silicone e subestrutura (Karakoca *et al.*, 2010; Montgomery e Kiat-Amnuay, 2010).

O aumento da expectativa de vida das próteses pode estar associado a melhorias no físico e mecânico propriedades dos elastômeros de silicone, como bem

como o uso de retenção de implantes em lugar de adesivos de pele (Montgomery e Kiat-Amnuay, 2010).

4. CONCLUSÃO

As utilizações dos implantes na reabilitação de defeitos craniofaciais apresentam-se como uma opção favorável para o paciente, diminuindo a necessidade de realização de vários procedimentos cirúrgicos ou como uma segunda opção em casos de contraindicações ou falhas do enxerto autógeno. Com a evolução da tecnologia para a realização do planejamento, dos materiais e da confecção das próteses e dos implantes (formas, tratamento de superfície, etc.) a durabilidade e taxas de sucesso do tratamento é aumentada.

5.REFERÊNCIAS

ABOUSHELIB, M. N. et al. Two-stage implant placement technique for the management of irradiated jaws: An animal study. **J Prosthet Dent,** v. 118, n. 4, p. 546-550, Oct 2017. ISSN 1097-6841 (Electronic)
0022-3913 (Linking). Disponível em: < https://www.ncbi.nlm.nih.gov/pubmed/28343674 >.

BALASUNDARAM, I.; AL-HADAD, I.; PARMAR, S. Recent advances in reconstructive oral and maxillofacial surgery. **Br J Oral Maxillofac Surg,** v. 50, n. 8, p. 695-705, Dec 2012. ISSN 1532-1940 (Electronic)
0266-4356 (Linking). Disponível em: < https://www.ncbi.nlm.nih.gov/pubmed/22209448 >.

BALIK, A. et al. Soft Tissue Response and Survival of Extraoral Implants: A Long-Term Follow-up. **J Oral Implantol,** v. 42, n. 1, p. 41-5, Feb 2016. ISSN 0160-6972.

BRANEMARK, P.-I. Osseointegration and its experimental background. **The Journal of prosthetic dentistry,** v. 50, n. 3, p. 399-410, 1983. ISSN 0022-3913.

CURI, M. M. et al. Extraoral implants in the rehabilitation of craniofacial defects: implant and prosthesis survival rates and peri-implant soft tissue evaluation. **J Oral Maxillofac Surg,** v. 70, n. 7, p. 1551-7, Jul 2012. ISSN 1531-5053 (Electronic)
0278-2391 (Linking). Disponível em: < https://www.ncbi.nlm.nih.gov/pubmed/22698291 >.

DE MELLO, M. C. et al. Extraoral implants for orbit rehabilitation: a comparison between one-stage and two-stage surgeries. **Int J Oral Maxillofac Surg,** v. 43, n. 3, p. 341-7, Mar 2014. ISSN 1399-0020 (Electronic)
0901-5027 (Linking). Disponível em: < https://www.ncbi.nlm.nih.gov/pubmed/24094614 >.

DINGS, J. P. et al. Extra-oral implants: insertion per- or post-ablation? **Oral Oncol,** v. 47, n. 11, p. 1074-8, Nov 2011. ISSN 1879-0593 (Electronic)
1368-8375 (Linking). Disponível em: < https://www.ncbi.nlm.nih.gov/pubmed/21835682 >.

ELDIBANY, R. M.; GARCÍA-RODRIGUEZ, J. Immediate loading of post-extraction one-piece implants using atraumatic threaded bone expanders: Retrospective study 2001–2011. **Revista Española de Cirugía Oral y Maxilofacial (English Edition),** v. 37, n. 4, p. 207-214, 2015. ISSN 2386401X.

HAHN, J. One-piece root-form implants: a return to simplicity. **J Oral Implantol,** v. 31, n. 2, p. 77-84, 2005. ISSN 0160-6972 (Print)
0160-6972.

HOLGERS, K. et al. Soft tissue reactions around percutaneous implants: a clinical study of soft tissue conditions around skin-penetrating titanium implants for bone-anchored hearing aids. **The American journal of otology,** v. 9, n. 1, p. 56-59, 1988. ISSN 0192-9763.

KARAKOCA, S. et al. Retrospective study of treatment outcomes with implant-retained extraoral prostheses: survival rates and prosthetic complications. **The Journal of prosthetic dentistry,** v. 103, n. 2, p. 118-126, 2010. ISSN 0022-3913.

LUNDGREN, S. et al. Surgical considerations for endosseous implants in the craniofacial region: a 3-year report. **International journal of oral and maxillofacial surgery,** v. 22, n. 5, p. 272-277, 1993. ISSN 0901-5027.

MANCHA DE LA PLATA, M. et al. Osseointegrated implant rehabilitation of irradiated oral cancer patients. **J Oral Maxillofac Surg,** v. 70, n. 5, p. 1052-63, May 2012. ISSN 1531-5053 (Electronic)
0278-2391 (Linking). Disponível em: < https://www.ncbi.nlm.nih.gov/pubmed/21778009 >.

MARKWARDT, J. et al. One vs. two piece customized implants to reconstruct mandibular continuity defects: a preliminary study in pig cadavers. **J Craniomaxillofac Surg,** v. 42, n. 6, p. 790-5, Sep 2014. ISSN 1878-4119 (Electronic)
1010-5182 (Linking). Disponível em: < https://www.ncbi.nlm.nih.gov/pubmed/24342731 >.

MEVIO, E. et al. Osseointegrated implants in patients with auricular defects: a case series study. **Acta Otorhinolaryngol Ital,** v. 35, n. 3, p. 186-90, Jun 2015. ISSN 0392-100x.

MEVIO, E. et al. Bone-Anchored Titanium Implants in Patients with Auricular Defects: Three Years and 27 Patients' Experience. **Int J Otolaryngol,** v. 2016, p. 9872048, 2016. ISSN 1687-9201 (Print)
1687-9201.

MONTGOMERY, P. C.; KIAT-AMNUAY, S. Survey of currently used materials for fabrication of extraoral maxillofacial prostheses in North America, Europe, Asia, and Australia. **J Prosthodont,** v. 19, n. 6, p. 482-90, Aug 2010. ISSN 1059-941x.

NOBREGA, A. S. et al. Irradiated patients and survival rate of dental implants: A systematic review and meta-analysis. **The Journal of prosthetic dentistry,** v. 116, n. 6, p. 858-866, 2016. ISSN 0022-3913.

PAPASPYROU, G. et al. Prosthetic supply of facial defects: long-term experience and retrospective analysis on 99 patients. **Eur Arch Otorhinolaryngol,** v. 275, n. 2, p. 607-613, Feb 2018. ISSN 0937-4477.

PEKKAN, G.; TUNA, S. H.; OGHAN, F. Extraoral prostheses using extraoral implants. **Int J Oral Maxillofac Surg,** v. 40, n. 4, p. 378-83, Apr 2011. ISSN 1399-0020 (Electronic)
0901-5027 (Linking). Disponível em: < https://www.ncbi.nlm.nih.gov/pubmed/21255978 >.

ROUMANAS, E. D. et al. Implant-retained prostheses for facial defects: an up to 14-year follow-up report on the survival rates of implants at UCLA. **Int J Prosthodont,** v. 15, n. 4, p. 325-32, Jul-Aug 2002. ISSN 0893-2174 (Print)
0893-2174.

SCHOEN, P. J. et al. Treatment outcome of bone-anchored craniofacial prostheses after tumor surgery. **Cancer,** v. 92, n. 12, p. 3045-50, Dec 15 2001. ISSN 0008-543X (Print)
0008-543x.

SINN, D. P.; BEDROSSIAN, E.; VEST, A. K. Craniofacial implant surgery. **Oral Maxillofac Surg Clin North Am,** v. 23, n. 2, p. 321-35, vi-vii, May 2011. ISSN 1558-1365 (Electronic)
1042-3699 (Linking). Disponível em: < https://www.ncbi.nlm.nih.gov/pubmed/21492804 >.

SUBRAMANIAM, S. S. et al. Long-term outcomes of craniofacial implants for the restoration of facial defects. **Int J Oral Maxillofac Surg,** v. 47, n. 6, p. 773-782, Jun 2018. ISSN 1399-0020 (Electronic)
0901-5027 (Linking). Disponível em: < https://www.ncbi.nlm.nih.gov/pubmed/29428340 >.

TJELLSTROM, A. Osseointegrated implants for replacement of absent or defective ears. **Clin Plast Surg,** v. 17, n. 2, p. 355-66, Apr 1990. ISSN 0094-1298 (Print)
0094-1298.

TZORTZIS, S. et al. A ten-year review of soft tissue reactions around percutaneous titanium implants for auricular prosthesis. **Laryngoscope,** v. 125, n. 8, p. 1934-9, Aug 2015. ISSN 0023-852x.

VAN DER MEER, W. J. et al. Digitally designed surgical guides for placing extraoral implants in the mastoid area. **Int J Oral Maxillofac Implants,** v. 27, n. 3, p. 703-7, 2012.

WILKES, G. H.; WOLFAARDT, J. F. Osseointegrated alloplastic versus autogenous ear reconstruction: criteria for treatment selection. **Plast Reconstr Surg,** v. 93, n. 5, p. 967-79, Apr 1994. ISSN 0032-1052 (Print)
0032-1052.

WRIGHT, R. F. et al. Osseointegrated implants and auricular defects: a case series study. **J Prosthodont,** v. 17, n. 6, p. 468-75, Aug 2008. ISSN 1059-941x.