FACULDADE SETE LAGOAS – FACSETE

Pós-graduação em Odontologia

Juliana Mayara Alves Ferreira

TRATAMENTO ENDODÔNTICO DE PERIODONTITE APICAL COM FISTULA EM DENTE COM RADIX ENTOMOLARES: um relato de caso

Recife-PE

2025

Juliana Mayara Alves Ferreira

TRATAMENTO ENDODÔNTICO DE PERIODONTITE APICAL COM FISTULA EM DENTE COM RADIX ENTOMOLARES: um relato de caso

Monografia apresentada ao curso de especialização Lato Sensu da Faculdade Sete Lagoas – FACSETE, como requisito parcial para obtenção do título de Especialista em Endodontia.

Orientador (a): Prof. Me. Adriana Carneiro Guedes Alcoforado

Recife

2025

FACSETE
Faculdade Sete Lagoas
Portaria MEC 278/2016 - D.O.U. 19/04/2016
Portaria MEC 946/2016 - D.O.U. 19/08/2016

Juliana Mayara Alves Ferreira

TRATAMENTO ENDODÔNTICO DE PERIODONTITE APICAL COM FISTULA EM DENTE COM RADIX ENTOMOLARES: um relato de caso

Monografia apresentada ao curso de especialização Lato Sensu da Faculdade Sete Lagoas – FACSETE, como requisito parcial para obtenção do título de Especialista em Endodontia.

Orientador (a): Prof. Me. Adriana Carneiro Guedes Alcoforado

Aprovada em 19/12/2025 pela banca constituída dos seguintes professores:

gov.br Documento assinado digitalmente
ADRIANA CARNEIRO GUEDES ALCOFORADO
Data: 07/01/2026 13:12:46-0300
Verifique em https://validar.iti.gov.br

Prof.ª Me. Adriana Carneiro Guedes Alcoforado
Orientadora

gov.br Documento assinado digitalmente
MARINA DA CUNHA ISALTINO
Data: 12/01/2026 16:12:34-0300
Verifique em https://validar.iti.gov.br

Prof.ª Me. Marina da Cunha Isaltino

gov.br Documento assinado digitalmente
BARBARA REBECA DE BRITO ALVES
Data: 13/01/2026 22:44:07-0300
Verifique em https://validar.iti.gov.br

Prof.ª Me. Bárbara Rebeca de Brito Alves

Recife,19 de dezembro de 2025

AGRADECIMENTOS

Agradeço primeiramente a Deus, por me conceder saúde, sabedoria e força de vontade.

Aos meus familiares, pelo amor, incentivo, e compreensão em todos os momentos desta caminhada.

A minha orientadora e aos professores, pela orientação, paciência e contribuição essencial para o desenvolvimento deste relato.

Aos meus colegas de curso, pelo apoio, parceira e troca de conhecimento ao longo do processo.

Ao Cpgo, pela oportunidade de aprendizado e pela estrutura oferecida para realização deste estudo.

A todos que, de alguma forma, contribuíram para a concretização deste trabalho, meus sinceros agradecimentos.

RESUMO

O tratamento endodôntico de molares inferiores pode apresentar desafios clínicos significativos devido à complexidade anatômica do sistema de canais radiculares, especialmente na presença de variações como o radix entomolaris. Portanto, o objetivo do presenta relato de caso foi compreender o radix e aplicar estratégias eficazes de limpeza, irrigação, ativação e selamento, a fim de evitar complicações e garantir o sucesso em tratamentos endodônticos complexos. Este trabalho relata o caso clínico de uma paciente do sexo feminino, 13 anos, encaminhada ao Curso de Especialização em Endodontia do CPGO, com diagnóstico de necrose pulpar e periodontite apical crônica no dente 46. Durante a avaliação tomográfica, foi identificada uma raiz supranumerária (radix entomolaris) e a presença de quatro condutos radiculares. O tratamento foi realizado em duas sessões clínicas, seguindo protocolo rigoroso de instrumentação mecanizada, irrigação e ativação com hipoclorito de sódio e EDTA, e obturação pela técnica de cone único. A resolução clínica do quadro, com desaparecimento da fístula e ausência de sintomatologia, evidenciou o sucesso do tratamento. O caso reforça a importância da tomografia como ferramenta de diagnóstico, bem como da individualização dos procedimentos endodônticos frente às variações anatômicas.

Palavras-chave: anatomia radicular; endodontia; molares inferiores; radix entomolaris; tomografia de feixe cônico.

ABSTRACT

Endodontic treatment of mandibular molars may present significant clinical challenges due to the anatomical complexity of the root canal system, especially in the presence of variations such as the radix entomolaris. Therefore, the objective of this case report was to understand the radix and apply effective strategies for cleaning, irrigation, activation, and sealing in order to prevent complications and ensure success in complex endodontic treatments. This paper reports the clinical case of a 13-year-old female patient referred to the Specialization Course in Endodontics at CPGO, diagnosed with pulp necrosis and chronic apical periodontitis in tooth #46. Tomographic evaluation revealed a supernumerary root (radix entomolaris) and the presence of four root canals. The treatment was carried out in two clinical sessions, following a strict protocol of mechanized instrumentation, active irrigation with sodium hypochlorite and EDTA, and obturation using the single-cone technique. The clinical resolution of the condition, with the disappearance of the fistula and absence of symptoms, demonstrated the success of the treatment. This case reinforces the importance of tomography as a diagnostic tool, as well as the need to individualize endodontic procedures in the presence of anatomical variations.

Key words: root anatomy; endodontics; lower molars; radix entomolaris; cone-beam computed tomography.

SUMÁRIO

1 **INTRODUÇÃO** 7
2 **RELATO DE CASO** 9
3 **DISCUSSÃO** 15
4 **CONCLUSÃO** 18
REFERÊNCIAS 19
ANEXO – TERMO DE CONSENTIMENTO LIVRE E ESCLARECIDO 22

1 INTRODUÇÃO

Os molares inferiores desempenham papel central na função mastigatória, no suporte oclusal e na manutenção da integridade dentária. Quando a polpa desses dentes se encontra comprometida, o tratamento endodôntico torna-se indispensável para preservar a estrutura dentária, evitar infecções e garantir o conforto e a saúde bucal do paciente. Entretanto, para atingir bons resultados, é fundamental que o cirurgião-dentista não apenas domine as técnicas de instrumentação, irrigação e obturação, mas também possua profundo conhecimento das variações anatômicas possíveis nos dentes (Fransson *et al.,* 2022; Rokni *et al.,* 2023).

O primeiro molar inferior, geralmente se apresenta com duas raízes, denominada como mésial e distal e com a presença de três a quadro canais radiculares. Dentre as variações anatômicas inerente aos molares inferiores, destacase o Radix Entomolares (RE). É uma das variações mais desafiadoras clinicamente, uma raiz extra situada disto-lingualmente em molares inferiores. Embora sua prevalência seja relativamente baixa, estudos apontam valores entre cerca de 0,5 % e 5 % dependendo da população estudada e sua presença exige um planejamento cuidadoso, pois pode comprometer a identificação, instrumentação e selamento adequados do sistema de canais radiculares (Shukla *et al.,* 2023; Manik *et al.,* 2024).

Para o diagnóstico dessas variações anatômicas, a tomografia computadorizada de feixe cônico (TCFC) emergiu como ferramenta essencial, por oferecer visualizações tridimensionais nos planos coronal, sagital e axial. Isso permite ao especialista localizar com precisão, o número, morfologia, curvaturas e posicionamento de raízes adicionais, aspectos que radiografias periapicais convencionais podem não revelar (Batista *et al.,* 2021; Ranjdar *et al.,* 2022; Rokni *et al.,* 2023; Iztok *et al.,* 2024).

Um dos principais fatores relacionados ao insucesso nos tratamentos endodônticos é a persistência da microbiota bacteriana nos canais radiculares. O hipoclorito de sódio (NaOCl) é o principal irrigante de escolha devido à sua ação antimicrobiana de amplo espectro. Para otimizar a eficácia do NaOCl, são utilizados métodos auxiliares, como o instrumento Easy Clean, que promove agitação mecânica da solução irrigadora, e a ativação ultrassônica, que ajuda a desorganizar resíduos e

melhora a penetração do irrigante nos canais (Babeer *et al.,* 2024; Nogueira et al., 2021; Santos *et al*., 2021).

Neste contexto, o objetivo do presente relato foi compreender a presença e as características do radix, bem como dominar estratégias eficazes de limpeza, irrigação, ativação e selamento, sendo indispensável para evitar complicações, melhorar prognósticos e assegurar sucesso terapêutico em tratamentos endodônticos com anatomias complexas.

2 RELATO DE CASO

Paciente M. C. N. S, 13 anos, sexo feminino, sem alterações sistêmicas, foi atendida no Curso de Especialização em Endodontia do Centro de Pós-graduação em Odontologia (CPGO), na data de 25/04/2025.O responsável pelo paciente leu e assinou o Termo de Consentimento Livre e Esclarecido (TCLE).

No exame físico, foi relatado ausência de dor espontânea, e observada ausência de edema e presença de fístula por região lingual (Figura 1). Percussão vertical e horizontal com respostas negativas. O diagnóstico clínico final foi de necrose pulpar da polpa dentaria e periodontite apical com fistula dos tecidos periodontais.



Figura 1: Aspecto inicial (dente 46)

Fonte: elaborada pela autora (2025)

A paciente veio encaminhada com a TCFC. Durante a avaliação das imagens, constatou-se que o dente apresentava com três raizes, sendo uma supranumerária (Radix entomolaris) por região disto-lingual e quatro condutos radiculares (Figura 2, 3).



Figura 2- Corte Axial.

Fonte: elaborado pela autora (2025).

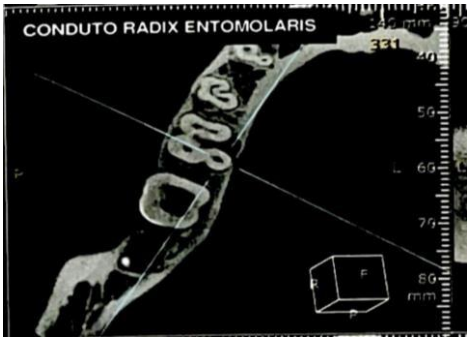

Figura 3 - Radix Entomolaris - Corte Multiplanares.

Fonte: elaborado pela autora (2025).

Na primeira consulta (abril/2025), a paciente recebeu anestesia local através da técnica do bloqueio do nervo alveolar inferior com Cloridrato de mepivacaína 2% e epinefrina 1:100.000 (Nova DFL, Taquara, RJ, BR). Posteriormente, foi realizado o isolamento absoluto com lençol de borracha (Madeitex, São José dos Campos, SP, BR) e grampo nº 202 (Golgran, São Caetano do Sul, SP, BR). Após o isolamento absoluto, precede-se a remoção do material provisório na face oclusal do dente 46 com broca esférica 1014 (KG Sorensen, Cotia, SP, BR) em alta rotação sob refrigeração, em seguida, foi visualizado a entrada dos canais. (Figura 4). Foi utilizada uma lima manual tipo C #10k e #15k (VDW GmbH, Bayerwaldstraße, MUC, DE), para realizar a exploração dos condutos no comprimento aparente do dente (CAD-2mm).

Foi realizado o protocolo de irrigação com hipoclorito a 2,5 % (Asfer, São Caetano do Sul, SP, Brasil) com uma seringa rosqueável (Ultradent, Joinville-SC, Brasil) de 5ml e agulha com saída lateral (Mk life, Porto Alegre-RS) no CAD-4. A sequência de limas utilizadas foi a Orifice Shaper 17/.08 da Mk life (Mk Life, Porto Alegre-RS), 15/.04 e 20/.05 (Spin da MK life, Porto Alegre-RS), utilizando o Motor endodôntico E-Connect Pro (Mk, Life, Porto Alegre, RS, BR). Ao atingir o CAD-2mm foi realizado a odontometria com o localizador foraminal E-PEX PRO (Mk life, Porto Alegre, RS, BR).



Figura 4 - Entrada dos canais.

Fonte: elaborado pela autora (2025).

Através do localizador apical foi obtido o comprimento real do dente (CRD), conforme a tabela a seguir:

Tabela 1: Descrição comprimento real do dente.

Canais Radiculares	**Comprimento real do dente:**	
Canal MV	**CRD**	20mm
Canal ML	**CRD**	20mm
Canal DV	**CRD**	19mm
Canal DL	**CRD**	19mm

Após obtenção do Comprimento real do dente (CRD), foi repassado a lima 20/05 no CRD e posteriormente as limas 25/.06, 35/.04 e 40/.04 também no CRD (Kit de lima spin da MK Life, Porto Alegre-RS), conforme a tabela a seguir:

Tabela 2: Descrição protocolo lima - SPIN - Mk life

	Sistema de lima:	Rotatório Spin- Mk Life				
LIMA	**TAPPER/ CONICIDADE**	**LENGTH/ TAMANHO L (mm):**	**TIP SIZE/ NÚMERO**	**COR**	**SPEED/ ROTAÇÃO**	**TORQUE**
OS	8%	19	017	AMARELA	350 RPM	2N. cm
	4%	25	015	BRANCO	400 RPM	1,5N. cm
	4%	25	020	AMARELA	500 RPM	2N. cm
	6%	25	025	VERMELHA	500 RPM	2N. cm
	4%	25	035	VERDE	500 RPM	2N. cm
Acessório	4%	25	040	PRETA	500 RPM	2N. cm

Em seguida, foi realizado o protocolo de agitação com ultrassom da Microdont Advance View (Microdont, São Paulo, SP, BR) e inserto Irrisonic E1 (Helse Ultrasonic, Santa Rosa de Viterbo, SP, BR) na potência de 20w com a solução irrigadora de hipoclorito de sódio 2,5% (Asfer, São Caetano do Sul, SP, BR) e EDTA 17% (Lysanda, São Paulo, SP, BR) durante 3 ciclos de 20s cada, renovando a solução irrigadora a cada ciclo e irrigando o canal com soro fisiológico estéril 0,9% (JP Farma, Campina Grande-PB, BR) na troca entre as soluções (Figura 5).

Depois foi repetido todo o protocolo de agitação utilizando o Easy clean (Belo Horizonte-MG) no CRT - 2MM (Figura 6). Os condutos foram secos com cones de papel absorvente (Denstsply Sirona, Pirassununga, SP, BR), os canais foram preenchidos com Hipoclorito de sódio a 2,5% (Asfer, São Caetano do Sul, SP, BR) e

selados provisoriamente com fita teflon (TDV, Pomerode, SC, BR) e ionômero de vidro (Kerr, Orange, CA, EUA). (Figura 7).



Figura 5 - Agitação com ultrassom.

Fonte: elaborado pela autora (2025).

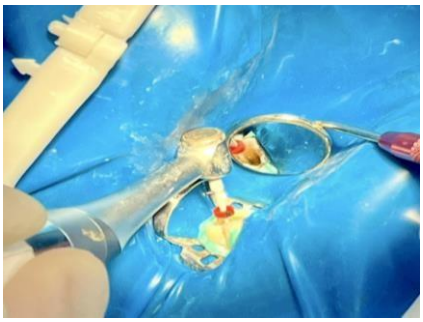

Figura 6 - Agitação com Easy clean.

Fonte: elaborado pela autora (2025).



Figura 7 - Selamento provisório com Ionômero de vidro.

Fonte: elaborado pela autora (2025).

Na segunda sessão, com um intervalo de 90 dias, foi possível observar o desaparecimento da fístula (Figura 8). Em seguida foi realizado novamente o protocolo de agitação utilizando o Easy clean (Belo Horizonte -MG) no CRT - 2MM. Os condutos foram secos com cones de papel absorvente (Denstsply Sirona,

Pirassununga, SP, BR). Para realização da prova dos cones, foi utilizado os cones de guta percha 40/.04 e 35/.04 calibrado em #40k da Mk Life (Mk Life, Porto Alegre-RS). (Figura 9,10).



Figura 8 - Segunda sessão, desaparecimento da fistula. **Fonte:** elaborado pela autora (2025).



Figura 9 - Prova dos cones. **Fonte:** elaborado pela autora (2025).

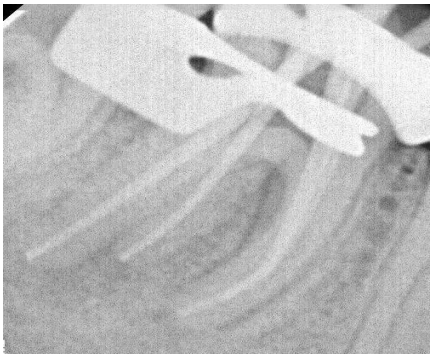

Figura 10 - Prova dos cones radiográfica. **Fonte:** elaborado pela autora (2025).

Após a prova do cone, o dente foi obturado com a técnica de cone único e cimento Sealer Plus (MK Life) (Figura 11).

A guta percha foi cortada com instrumento aquecido e calcada abaixo da junção amelocementária. O dente 46 foi restaurado provisoriamente com ionômero de vidro (Kerr, Orange, CA, EUA). E a Paciente foi encaminhada para a dentística para realização da restauração final.



Figura 11- Radiografia final.

Fonte: elaborado pela autora (2025).

3 DISCUSSÃO

É evidente a relevância do tratamento endodôntico quando a polpa dentária está comprometida. Para alcançar um prognóstico favorável, o cirurgião-dentista precisa conhecer e dominar as variações anatômicas que podem surgir em cada dente (Aung, *et al.,* 2022; Wei *et al.,* 2022; Shukla *et al.,* 2023; Manik *et al.,* 2024).

O presente relato de caso inicialmente apresentou um prognóstico desfavorável, atribuído à complexidade anatômica de se tratar de um radix entomolares, atribuído ao abscesso apical crônico, com fístula pela língua.

Nesse contexto, os exames de imagem avançados como a tomografia de feixe cônico (TCFC) vêm se consolidando como padrão-ouro para diagnóstico, planejamento e prognóstico de casos mais complexos. Isso porque permitem visualização tridimensional (planos coronal, sagital e axial) por meio de softwares especializados (Batista *et al.,* 2021; Rokni *et al.,* 2023; Iztok *et al.,* 2024). No caso em questão, a tomografia foi fundamental para identificar a presença do radix, sua posição exata e sua morfologia.

Sobre o insucesso em tratamentos endodônticos, um dos principais fatores é a presença persistente da microbiota bacteriana dentro dos canais radiculares, o que revela uma falha na etapa de limpeza/desinfecção (Gomes *et al.,* 2023; Cordova *et al.,* 2024). O hipoclorito de sódio (NaOCl) é considerado uma das principais escolhas para irrigação dos canais radiculares, por suas propriedades: ação antimicrobiana de amplo espectro, capacidade de dissolver tecidos, inibir endotoxinas e destruir o biofilme. Vale destacar que sua eficácia depende do volume da solução e do tempo de contato dentro dos canais (Gomes *et al.,* 2023; Cordova *et al.,* 2024). Rohner *et al.* (2020) compararam a ação do NaOCl com a da clorexidina em contato com biofilmes e observaram que, embora ambas tenham efeito antibacteriano, o hipoclorito demonstrou maior eficácia.

Alguns autores sugerem que, em casos de necrose pulpar, a concentração ideal de NaOCl seria 2,5 %, enquanto para polpa vital poderia ser usada uma concentração menor, como 1 % (Verma *et al.,* 2019). Apesar de suas virtudes, o NaOCl apresenta desvantagens: alta toxicidade aos tecidos periapicais, manchamento de tecidos e roupas, odor e sabor forte e desagradável (Gomes *et al.,* 2023). No presente relato foram utilizados protocolos padronizados de instrumentação e irrigação com hipoclorito de sódio a 2,5%**,** tal concentração é especialmente indicada para casos de necrose pulpar, devido à sua capacidade de dissolver tecido necrótico e eliminar micro-organismos (Verma *et al.,* 2019**;** Gomes *et al.,* 2023).

Para potencializar sua ação, diversos métodos auxiliares vêm sendo estudados. Um deles é o Easy Clean**,** instrumento fabricado em acrilonitrilo butadieno estireno (ABS), com ponta calibre #25 e conicidade 0,04, perfil de “asa de avião”, podendo ser usado em movimentos rotatórios ou reciprocantes. Ele atua promovendo agitação mecânica da solução irrigadora e fricção de suas lâminas contra as paredes do canal (Babeer *et al.,* 2024). Esse mecanismo tem demonstrado capacidade de melhorar a remoção de detritos, especialmente no terço apical (Prado *et al.,* 2017;

Duque *et al.,* 2017). Outra estratégia comum é o uso de ativação por ultrassom: os inserto ultrassônicos transmitem vibrações que ajudam a desorganizar o material residual nos canais (Nogueira *et al.,* 2021; Santos *et al.,* 2021; Cordova *et al.,* 2024). Montenegro *et al.* (2018) referem que a combinação entre o hipoclorito de sódio e a ativação ultrassônica potencializa a eliminação bacteriana, reduz a camada de smear layer e auxilia na penetração da solução irrigadora nos túbulos e canais acessórios. Pôde-se observar no presente caso uma evolução clínica positiva, evidenciada pelo desaparecimento da fístula após 90 dias, confirmando o sucesso do protocolo adotado, reforçando a ideia de que o controle da infecção é o fator mais determinante no prognóstico endodôntico.

Embora muitos estudos demonstrem que métodos como Easy Clean e ultrassom reduzem substancialmente a carga microbiana, até agora nenhuma técnica comprovou eliminar completamente todos os microrganismos nos canais radiculares (Verma *et al.,* 2019; Nogueira *et al.,* 2021; Santos *et al.,* 2021; Gomes *et al.,* 2023; Babeer *et al.,* 2024; Cordova *et al.,* 2024)

Dessa forma, observou-se que o correto diagnostico associado a exames tomográficos e técnicas modernas de desinfecção do canal radicular possibilitou uma evolução positiva das manifestações clinicas.

4 CONCLUSÃO

Este relato de caso destaca a importância do exame clínico detalhado e do uso de exames por imagem, como a tomografia de feixe cônico, para identificação de variações anatômicas, como o radix entomolaris, O tratamento endodôntico realizado seguiu protocolos atuais de instrumentação, irrigação e obturação, resultando na eliminação dos sinais clínicos, como a fístula, e indicando um prognóstico favorável. O caso reforça a necessidade de planejamento individualizado e conhecimento das possíveis complexidades anatômicas para o sucesso do tratamento endodôntico.

REFERÊNCIAS

AUNG, N. M.; KYAW KYAW MYINT. Three-Rooted Permanent Mandibular First Molars: A Meta-Analysis of Prevalence. **Int Journal of Dentistry**, v. 2022, p. 1–30, 28 mar. 2022.

BABEER A.; BUKHARI S.; ALREHAILI R.; KARABUCAK B.; KOO H. Microrobotics in endodontics: A perspective. **International endodontic journal**, 18 maio 2024.

BATISTA, A.; LUCATO B. M. C.; DA COSTA M. A.; DA SILVA N. U. Mandibular First Molar with Six Canals: Case Report of Radix Entomolaris and Middle Mesial Canal **Irã Endod J**, v. 16, n. 1, p. 65–70, 1 jan. 2021.

CARABELLI G. SYSTEMATISCHES HANDBUCH DER ZAHNHEILKUNDE. 2. ed. Viena: Braumuller undSeidel, p. 114, 1844.

CORDOVA, A. T.; ALCALDE M. P.; KLYMUS M. E.; BONJARDIM L. R., VIVAN R. R.; DUARTE M. A. H. Impact of different agitation methods on smear layer cleaning of mesial canals with accentuated curvature. **Restor Dent Endod**, v. 49, n. 2, 2024.

DUQUE, J.A. *et. al*. Comparative effectiveness of new mechanical irrigant agitating devices for debris removal from the canal and isthmus of mesial roots of mandibular molars**. J Endod,** v.43, n.2, p.326-331, 2017.

FRANSSON, H.; DAWSON, V. Tooth survival after endodontic treatment. **Int Endod J**, 23 set. 2022.

GOMES BPF; AVEIRO E; KISHEN A. Irrigants and irrigation activation systems in Endodontics. **Braz Dent J**, v. 34, n. 4, p. 1–33, 1 ago. 2023.

IZTOK ŠTAMFELJ; TOMAŽ HITIJ; LUCIJA STRMŠEK. Radix entomolaris and radix paramolaris: a cone-beam computed tomography study of permanent mandibular molars in a large sample from Slovenia. **Archives of Oral Biology**, p. 105842–105842, 1 nov. 2023.

KANTILIERAKI, A. DELANTONI, A. ANGELOPOULOS C. “Evaluation of root and root canal morphology in mandibular first and second molars in a Greek population- a CBCT study,” **European Endod J**, vol. 4, pp. 62–68, 2019.

MANIK, K.; IKHAR A.; PATEL A. Anatomical Variations in Mandibular Molars: Focus on Midmesial Canals. **Cureus**, 5 jun. 2024.
MONTENEGRO, DLS. Na endodontia- O uso do ultrassom e potência dos efeitos do hipoclorito de sódio, 2018.

NOGUEIRA, L. Bacterial reduction in oval-shaped root canals after different irrigant agitation methods. **European Endodontic Journal**, 2020.

PRADO, M. C.; LEAL F.; SIMÃO.; GUSMAN H.; DO PRADO M.The use of auxiliary devices during irrigation to increase the cleaning ability of a chelating agent. **Restorative Dentistry & Endodontics**, v. 42, n. 2, p. 105, 2017.

RANJDAR M. T.; ABDALRAHMAN K. O.; ABDUL R. J.; BABARASUL D. O.; HILMI KAZZAZ S. Evaluation of Radix Entomolaris and Middle Mesial Canal in Mandibular Permanent First Molars in an Iraqi Subpopulation Using Cone-Beam Computed Tomography. **BioMed Research International**, v. 2022, p. 1–9, 11 jul. 2022.

ROHNER E.; JACOB B.; BOHLE S.; ROHE S.; LOFFLER B.; MATZIOLIS G.; ZIPPELIUSi T. Sodium hypochlorite is more effective than chlorhexidine for eradication of bacterial biofilm of 20 staphylococci and Pseudomonas aeruginosa. Knee Surg Sports Traumatol Arthrosc. Dec;28(12):3912-3918, 2020.

ROKNI, H. A.; ALIMOHAMMADI M.; HOSHYARI N.; CHARATI J. Y.; GHAFFARI A. Evaluation of the Frequency and Anatomy of Radix Entomolaris and Paramolaris in Lower Molars by Cone Beam Computed Tomography (CBCT) in Northern Iran./ A Retrospective Study. **Cureus**, v. 15, n. 10, p. e46854, [s.d.], 2020-2021.

SANTOS, D. S.; SILVA SS. A.; ORMIGA F.; LOPES R. T.; GUSMAN H. The effectiveness of passive ultrasonic irrigation and the easy-clean instrument for removing remnants of filling material. **Journal of Conservative Dentistry/Journal of conservative dentistry**, v. 24, n. 1, p. 57–57, 1 jan. 2021.

SHUKLA, P.; SHARMA V.; BEDI R. S.; ACHARYA S. Management of Radix Paramolaris With a Distal Canal in the Mandibular First Molar: A Case Report. **Cureus**, 15 mar. 2023.

VERMA N.; SANGWAN P.; TEWARI S.; DUHAN J. Effect of Different Concentrations of Sodium Hypochlorite on Outcome of Primary Root Canal Treatment: A Randomized Controlled Trial. **Journal of Endodontics**, v. 45, n. 4, p. 357–363, 1 abr. 2019.

WEI, Y.; LYU P.; BI R.; CHEN X.; YU Y.; LI L.; FRAN Y. Neural Regeneration in Regenerative Endodontic Treatment: An Overview and Current Trends. **Int J of Molecular Sciences**, v. 23, n. 24, p. 15492–15492, 7 dez. 2022.

ANEXO – TERMO DE CONSENTIMENTO LIVRE E ESCLARECIDO

ESPECIALIZAÇÃO EM ENDODONTIA
Coodenador Prof Dr Glauco Ferreira

TERMO DE CONSENTIMENTO LIVRE E ESCLARECIDO

Por este termo, eu, Waldemir Siqueira Pereira, paciente (ou responsável legal do (a)menor Maria Clara Nascimento Siqueira), portador (a) do RG / CPF 043447724-31, declaro que o cirurgião-dentista DENTISTA, Juliana inscrito no CRO/PE sob o nº_____, profissional este escolhido por mim para realizar:

(X) Tratamento Endodôntico (de canal)
( ) Retratamento Endodôntico
( ) Cirurgia Parendodôntica

No elemento dentário 46, me apresentou o plano de tratamento à ser realizado na clínica escola do curso de Especialização em Endodontia.

Ainda, declaro que li as seguintes informações relacionadas ao meu tratamento:

FICHA DE ANAMNESE

1. Confirmo que a ficha de anamnese foi por mim preenchida e assinada com informações que correspondem à verdade dos fatos, especialmente no que diz respeito às minhas condições de saúde geral e bucal.
2. Não omiti ou suprimi qualquer dado quanto a doenças preexistentes e que sejam de meu conhecimento, tão pouco quanto ao uso de medicamentos controlados ou não. Estou ciente de que a omissão de dados sobre a minha saúde geral e bucal e sobre o uso de medicamentos podem interferir negativamente no planejamento e no andamento do meu tratamento, além da resposta biológica do meu organismo à técnica empregada, podendo, em casos extremos, ocasionar danos irreversíveis à minha saúde bucal e geral.

DIAGNÓSTICO E PLANEJAMENTO DE TRATAMENTO

3. Fui informado (a) que tenho a necessidade de realizar tratamento endodôntico no(s) elemento(s) dentário(s) 46, mas que possuo o direito de escolher não me tratar, estando consciente que se eu não passar pelo devido tratamento odontológico, poderei ter minha saúde comprometida com perda do dente, além de abscessos dentais, angina de Ludwig, trombose do seio cavernoso e outras graves infecções, que podem gerar problemas cardíacos e em casos extremos, até o óbito.
4. Considerando minha queixa e, após avaliação clínica e de exames complementares, confirmo que o profissional esclareceu sobre o seu diagnóstico, me informando sobre as condições do elemento dentário, incluindo os riscos (fratura de lima / instrumentos)

e benefícios do tratamento, sua fragilidade e possíveis complicações (necessidade de futura intervenção).

5. Ainda, fui informado (a) sobre as alternativas, objetivos e riscos do tratamento, de modo que, eventualmente, a exodontia (extração) do elemento dentário pode ser indicada. Contudo, a Odontologia prevê inicialmente, e de acordo com o caso em concreto, medidas preventivas para manter o elemento dentário, mas sem viabilidade de garantir tempo de durabilidade e estabilidade do dente, pois questões biológicas, intrínsecas e extrínsecas, assim como hábitos em geral, podem contribuir para danificar ou fragilizar o elemento dentário (coroa e raiz) que pode, em casos extremos, causar a sua perda.

6. Declaro ter sido informado (a) que o tratamento e/ou retratamento endodôntico busca evitar que um dente seja extraído. Muitos fatores são determinantes no sucesso do tratamento endodôntico: sistema imunológico (defesa biológica do paciente), anatomia dental e do sistema de canais, grau da doença endodôntica existente, espécies de bactérias envolvidas e cooperação do paciente durante o tratamento.

7. Entendo que, apesar de uma alta taxa de sucesso (em torno de 90%), ocasionalmente este procedimento pode falhar, havendo necessidade de um novo tratamento e/ou retratamento, ou até mesmo uma cirurgia periapical, bem como pode ser indicada a extração do dente.

RISCOS DO TRATAMENTO

8. Fui esclarecido (a) que no tratamento endodôntico existe um risco pequeno de ocorrência das seguintes intercorrências, as quais o profissional tentará ao máximo evitar:

I. Quebra do dente: devido o enfraquecimento do dente por ação de cáries, trincas ou trauma, poderá ocorrer a quebra do dente durante o isolamento, durante o tratamento de canal ou até mesmo após o procedimentos, se não tomados os devidos cuidados orientados pelo cirurgião-dentista;

II. Perfuração ou trepanação do canal: pode ocorrer no momento do acesso à câmara pulpar (entrada do canal) e durante a instrumentação do canal. Na ocorrência dessas situações, o cirurgião-dentista realizará procedimentos de correção, quando possível, uma vez que essas intercorrências podem gerar a perda do elemento dentário;

III. Fratura de instrumentos: caso ocorra a fratura de instrumento (lima e broca) será analisada a viabilidade da retirada do fragmento no ato da consulta ou em uma consulta futura;

IV. Extravasamento de material obturador: deslocamento de cimento e/ou cone de guta percha além do forame apical, que serão avaliados nas consultas de proservação (acompanhamento);

V. Processo inflamatório e dor (Pericementite): pode ser ocasionada pela limpeza e desinfecção do canal radicular, entrada de alimentos, por não observância das orientações do profissional e/ou por questões inerentes ao estado clinico geral do paciente;

VI. Danos aos dentes vizinhos: se o paciente não concluir o tratamento endodôntico dentro do prazo estipulado, a inflamação e/ ou infecção poderá atingir os dentes vizinhos;

VII. Escurecimento do dente: pode ocorrer após o tratamento endodôntico e por decorrência da perda de vitalidade, bem como da ação de medicamentos no interior do canal radicular;

VIII. Calcificação do canal: podem existir um ou mais canais radiculares calcificados; isto significa que a luz do canal está obliterada, podendo impedir ou até inviabilizar um tratamento adequado.

9. Estou ciente de minha responsabilidade em colaborar e contribuir para o tratamento que será executado, seguindo as orientações do profissional, respeitando o prazo de retorno às consultas, de modo que ausências também são fatores que prejudicam o tratamento, causando danos muitas vezes irreversíveis pela falta de acompanhamento profissional.

TEMPO DE TRATAMENTO

10. O tempo de finalização do tratamento dependerá da complexidade do caso durante os procedimentos e da resposta biológica do meu organismo à técnica empregada, frequência às consultas e seguimento das orientações fornecidas pelo profissional, não sendo garantido que todo e qualquer tratamento de canal poderá, efetivamente, ser finalizado em uma única sessão.

11. Tenho conhecimento de que ao término do tratamento deverei retornar para consultas de proservação (acompanhamento) de acordo com os critérios estabelecidos pelo profissional, visando resguardar e manter o tratamento realizado, sendo certo que não é possível garantir o tempo de durabilidade dos procedimentos odontológicos, pois referida avaliação deverá observar as condições de minha saúde e eventuais alterações bucais.

INFORMAÇÕES GERAIS

12. É de meu conhecimento de que devo informar ao profissional qualquer alteração em decorrência do tratamento realizado, insatisfações ou dúvidas sobre o tratamento em execução; mantendo meus dados cadastrais sempre atualizados e informando eventuais mudanças de endereço, telefone, etc.;

13. Estou ciente de que a Odontologia não é uma ciência exata e que os resultados esperados a partir do diagnóstico poderão não se concretizar em face da resposta biológica do meu organismo e de minha colaboração, assim como da própria limitação da Ciência, sendo certo que o profissional se compromete a utilizar as técnicas e os materiais adequados à execução do plano de tratamento proposto e aprovado, assumindo responsabilidade pelos serviços prestados, resguardando a minha privacidade e o necessário sigilo profissional, além de zelar por minha saúde e dignidade;

14. Declaro que estou ciente de que o tratamento endodôntico envolve somente o tratamento do sistema de canais do elemento dentário, de modo que a restauração ou instalação de prótese trata-se de procedimento complementar indispensável para viabilizar o total vedamento do dente, minimizando riscos de microinfiltrações e perda do tratamento realizado.

15. O profissional não se eximirá de avaliar eventual dano ou prejuízo sofrido e alegado, reparando-o, quando o caso, dentro do limite de sua responsabilidade;

16. Abaixo manifesto se autorizo a utilização da minha documentação e caso clínico (incluindo relato de caso, fotos pré e pós-procedimento, e exames radiográficos) para

uso em publicações científicas, com exibição das mesmas com finalidade didático-acadêmica, inclusive em redes sociais - mas sem identificação do paciente – conforme previsto no Código de Ética Odontológica e em acordo com a Res.196/2019 do CFO:

(X) Sim ( ) Não

Por último, afirmo que tive a oportunidade de e clarecer todas as dúvidas e compreender todas as informações constantes neste documento antes de sua assinatura. Apesar de estar plenamente satisfeito(a) com as informações recebidas, reservo-me o direito de apresentar novas dúvidas que surgirem durante o tratamento ao profissional.

Recife, 25 de abril de 2025.

*Waldemir Soares Brito

Assinatura do (a) Paciente ou responsável legal

Juliana Mayana A. Ferreira.

Cirurgião-Dentista | CRO-PE

FACSETE
FACULDADE SETE LAGOAS

Curso de Endodontia Professor Responsável Dr. Glauco dos Santos Ferreira
CRO/PE Nº6564

Autorização para Menores

Eu, Waldemiro Siqueira Pereira
RG 6083570, **responsável pelo (a) menor,** maria clara nascimento Siqueira, **autorizo o Tratamento de canal do mesmo, consciente que este é um curso de Especialização de Endodontia e que poderá ser necessário três ou quatro sessões para sua conclusão.**

Recife 25/04/25 Waldemiro Siqueira
ASSINATURA

Av. João de Barros, 1372 – Espinheiro, Recife / PE, CEP 50050-180 – Fone: (81) 3072-7520 cporecife@yahoo.com.br