FACULDADE SETE LAGOAS - FACSETE
ESPECIALIZAÇÃO EM IMPLANTODONTIA

JÚLLIAN KAREN BEZERRA DOS SANTOS

IMPLANTES CONE MORSE EM REGIÃO DE PRÉ-MOLARES SUPERIOR:

Um relato de caso

MACEIÓ
2023

FACULDADE SETE LAGOAS - FACSETE
ESPECIALIZAÇÃO EM IMPLANTODONTIA

JÚLLIAN KAREN BEZERRA DOS SANTOS

IMPLANTES CONE MORSE EM REGIÃO DE PRÉ-MOLARES SUPERIOR:

Um relato de caso

Monografia apresentada ao curso de especialização em Implantodontia, como requisito parcial para obtenção do título de especialista.

Orientador: Prof. Gregório Marcio Figueiredo Rodrigues

Área de concentração: Odontologia

MACEIÓ
2023

RESUMO

O estudo em questão relata a realização de um implante cone Morse em região de pré-molares superior. Os resultados demonstraram que esse procedimento cirúrgico é eficaz e bem-sucedido, oferecendo vantagens significativas em comparação com implantes de hexágono externo. Biomecanicamente, os implantes cone Morse apresentaram melhor distribuição de tensões, o que resultou em maior estabilidade e redução de complicações nas próteses. Além disso, a associação desses implantes com geometria curta mostrou-se benéfica em situações de leito ósseo reduzido, evitando procedimentos mais invasivos e com maior morbidade. Essa abordagem reabilitadora contribui para melhorar a qualidade de vida dos pacientes, restaurando a função mastigatória e a estética do sorriso.

PALAVRAS-CHAVE: Implantes; Cone morse; Odontologia.

ABSTRACT

The study in question reports the placement of a Morse taper implant in the upper premolar region. The results demonstrated that this surgical procedure is effective and successful, offering significant advantages compared to external hex implants. Biomechanically, Morse taper implants showed better distribution of forces, resulting in increased stability and reduced complications in prosthetics. Furthermore, the combination of these implants with short geometry proved beneficial in cases of reduced bone volume, avoiding more invasive procedures with higher morbidity. This rehabilitative approach contributes to improving patients' quality of life by restoring masticatory function and smile aesthetics.

KEYWORDS: Implants; Morse taper; Dentistry.

SUMÁRIO

1 INTRODUÇÃO 5
2 REVISÃO DE LITERATURA 7
3 RELATO DE CASO 8
3.1 Anamnese e histórico do paciente 8
3.2 Etapas do procedimento 8
CONSIDERAÇÕES FINAIS 12
REFERÊNCIAS 13
ANEXO 14
TERMOS DE AUTORIZAÇÃO 14

1 INTRODUÇÃO

Os implantes cone Morse têm se destacado como uma opção altamente previsível nos tratamentos reabilitadores ao longo das últimas décadas. Além de sua comprovada eficácia, esses implantes oferecem a vantagem de posicionar a junção implante/coroa na região intrassulcular, distante da crista óssea. Essa característica tem sido associada a uma menor perda óssea perimplantar, resultando em um melhor isolamento biológico e maior estabilidade a longo prazo (ARAÚJO et al., 2022).

Do ponto de vista biomecânico, os implantes cone Morse tem mostrado uma distribuição de tensões mais favorável quando comparados aos implantes de hexágono externo. Essa geometria permite uma melhor resistência às forças excêntricas e de flexão, garantindo uma estabilidade superior e reduzindo a incidência de complicações nas próteses (MIRANDA et al., 2022).

Uma abordagem que tem ganhado destaque na literatura é a combinação de implantes cone Morse com geometria curta, especialmente em áreas com leito ósseo reduzido. Essa abordagem evita a necessidade de procedimentos cirúrgicos avançados, como enxertos ósseos ou lateralização, que têm maior morbidade. Os implantes curtos compensam o comprimento reduzido por meio de tratamentos de superfície aprimorados, aumento do número e formato de roscas, permitindo um melhor contato osso-implante (TRENTO et al., 2012).

No entanto, é importante mencionar uma possível desvantagem biomecânica associada aos implantes curtos: a proporção coroa/implante observada nesses casos. Uma coroa longa em relação ao implante pode funcionar como um cantiléver vertical, o que pode potencializar as forças durante a mastigação. Para minimizar esse risco, um ajuste oclusal rigoroso é recomendado a fim de evitar sobrecargas excessivas nessas reabilitações. Além disso, situações de parafunções podem aumentar o risco de falhas nesses casos (ARAÚJO et al., 2022).

Estudos que utilizam análise biomecânica por meio de elementos finitos tridimensionais, combinados com ferramentas estatísticas, têm contribuído para uma melhor compreensão e direcionamento clínico dessas situações. A simulação computacional permite avaliar diferentes cenários e tomar decisões mais embasadas

para cada caso clínico proposto, considerando fatores como a distribuição de tensões, carga oclusal e geometria dos implantes (MIRANDA et al., 2022).

Em síntese, os implantes cone Morse oferecem elevada previsibilidade nos tratamentos reabilitadores, com vantagens biomecânicas e menor perda óssea. A combinação com implantes curtos pode ser uma solução viável em áreas com leito ósseo reduzido, desde que sejam considerados cuidados oclusais e sejam utilizadas técnicas de simulação computacional para embasar as decisões clínicas.

Dessa forma, o presente estudo tem o objetivo de relatar a realização de um implante cone Morse em região de pré-molares superior.

2 REVISÃO DE LITERATURA

A reabilitação de pré-molares superiores por meio de implantes cone Morse tem ganhado destaque na prática odontológica devido à sua importância e relevância clínica. A perda de dentes nessa região pode resultar em comprometimento funcional e estético para o paciente, tornando a reposição adequada essencial para restaurar a função mastigatória e a harmonia do sorriso (DE MENDONÇA et al., 2015).

Os implantes possuem características e propriedades distintas que os tornam uma escolha popular na reabilitação de pré-molares superiores. Seu design apresenta um cone interno e externo correspondente, proporcionando uma conexão estável e segura entre o implante e a coroa protética. Essa conexão cone Morse oferece uma maior resistência à desadaptação e um melhor selamento bacteriano, contribuindo para a longevidade do tratamento (DOS SANTOS CÂNDIDO, 2022).

Além disso, os implantes cone Morse demonstraram vantagens biomecânicas em comparação com outros tipos de implantes. A distribuição de tensões mais favorável nesses implantes promove uma carga uniforme ao redor do implante e do osso circundante, reduzindo assim o risco de complicações, como fraturas ósseas e afrouxamento protético. Estudos clínicos têm demonstrado a eficácia e previsibilidade dos implantes cone Morse em tratamentos reabilitadores, com altas taxas de sucesso e satisfação dos pacientes (REYES et al., 2019).

Após a instalação dos implantes cone Morse em região de pré-molares superiores, o próximo passo no processo de reabilitação é a confecção da prótese sobre esses implantes. A prótese sobre implante desempenha um papel crucial na restauração da função mastigatória, na estética e na qualidade de vida do paciente (DE MENDONÇA et al., 2015).

3 RELATO DE CASO

3.1 Anamnese e histórico do paciente

Mulher, 52 anos, residente de Maceió. Em sua história odontológica refere que mastiga com os dois lados da boca, dores na nuca e no pescoço, boa higiene bucal e uso regular de fio dental. Refere também estar satisfeita com a aparência de seus dentes, utiliza prótese e adaptou-se com ela. Nega antecedentes cardiovasculares e endócrinos. Nega queixas respiratórias, digestivas e hematopoiéticas. Nega comorbidades neurológicas. Refere ter artrite e rinite. Nega alergias medicamentosas.

3.2 Etapas do procedimento

Foram verificados e instalados dois implantes cone Morse na região de pré-molares superiores (14 e 15) durante o procedimento cirúrgico (figura 1). O passo a passo cirúrgico seguiu da seguinte forma:

Figura 1. Verificação de posicionamento

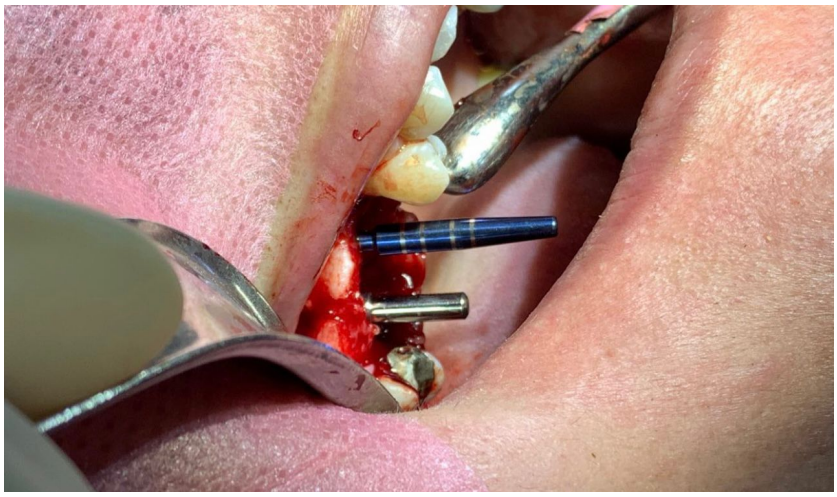

Fonte: autor

Primeiramente, foi realizada a anestesia com bloqueio dos nervos alveolares, utilizando mepivacaína 3%, garantindo o conforto do paciente durante todo o procedimento. Em seguida, foi feita a incisão supracristal e relaxante por vestibular,

proporcionando acesso à área de inserção dos implantes. A gengiva foi cuidadosamente descolada e rebatida para expor o osso subjacente.

Para preparar o leito ósseo, foram utilizadas fresas específicas. Inicialmente, a fresa lança de diâmetro 2.0 foi utilizada, seguida pela fresa de diâmetro 3,5x11, preparando o local de acordo com as dimensões dos implantes cone Morse. Os implantes cone Morse de tamanho 3,5x11 foram então instalados de forma precisa no local preparado. A instalação dos implantes foi seguida pela colocação do tapa implante e a sutura em ponto simples para fechar a incisão.

A marca comercial dos implantes utilizados foi 'Implacil'. Durante o procedimento, foram realizadas anestesias alveolares superiores médio e anterior, bem como anestesia infiltrativa local para garantir o conforto do paciente.

Posteriormente, foi realizada uma verificação do posicionamento dos implantes para assegurar sua correta colocação. Radiografias foram realizadas seis meses após a instalação dos implantes para avaliar sua integração e acompanhamento do processo de cicatrização (figura 2). Foi verificado que os implantes estavam adequadamente posicionados (figura 3) e (figura 4).

Figura 2. Radiografia 6 meses após a instalação do implante

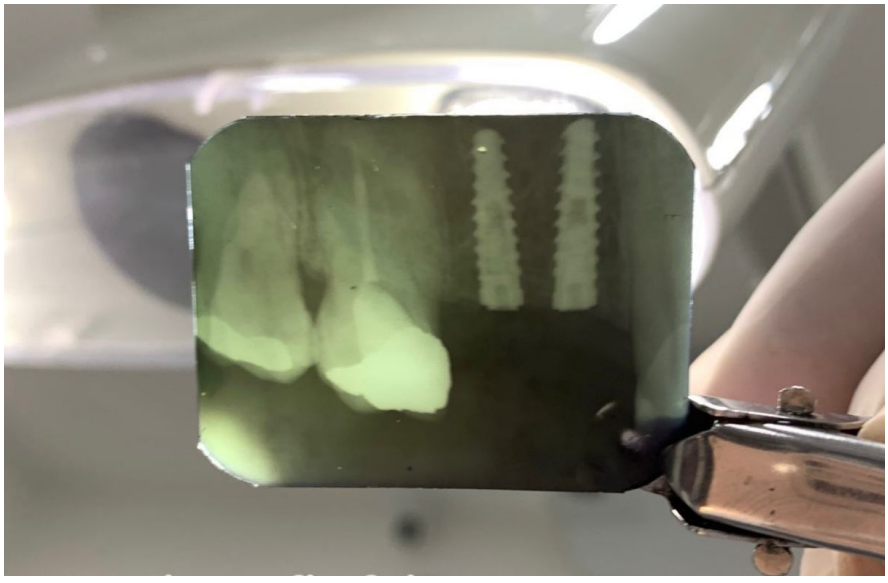

Fonte: autor

Figura 3 – Implantes posicionados

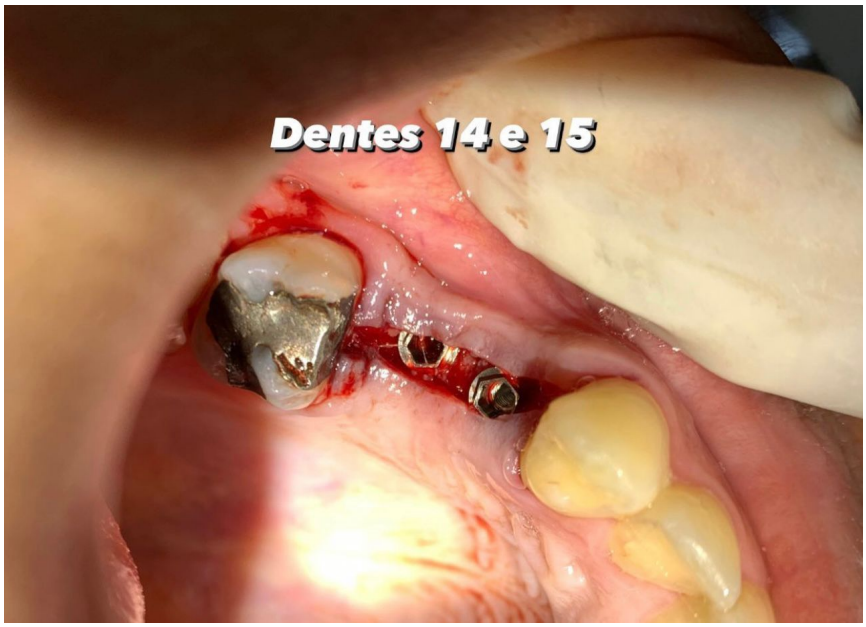

Fonte: autor

Após a fase de cicatrização (figura 4), a prótese foi confeccionada sobre os implantes, completando assim o tratamento reabilitador na região de pré-molares superiores. O resultado final incluiu a obtenção de um perfil de gengiva saudável e harmonioso após o procedimento cirúrgico (figura 5).

Figura 4 – Cicatrização e perfil da gengiva após operatório imediato



Fonte: autor

Figura 5 – Resultado final



Fonte: Autor

CONSIDERAÇÕES FINAIS

Em conclusão, a instalação de implantes cone Morse na região de pré-molares superiores demonstrou ser um procedimento cirúrgico eficaz e bem-sucedido. A utilização desses implantes ofereceu vantagens significativas, como elevada previsibilidade nos tratamentos reabilitadores e menor perda óssea perimplantar.

Biomecanicamente, os implantes cone Morse mostraram melhor distribuição de tensões em comparação com implantes de hexágono externo, o que resultou em maior estabilidade e redução de incidentes e complicações nas próteses.

A associação dos implantes cone Morse com geometria curta também se mostrou benéfica em situações de leito ósseo reduzido, evitando procedimentos cirúrgicos mais invasivos e com maior morbidade. Os implantes curtos compensaram o comprimento reduzido por meio de tratamento de superfície e características de roscas, garantindo um melhor contato osso-implante.

Estudos utilizando análise biomecânica por meio de simulações computacionais reforçam a importância de direcionar clinicamente cada situação proposta, levando em consideração a geometria e as características específicas dos implantes cone Morse.

A realização adequada do passo a passo cirúrgico, desde a anestesia até a instalação dos implantes, seguida pela prótese sobre eles, contribui para o sucesso do tratamento. O acompanhamento pós-operatório, a verificação do posicionamento dos implantes e as radiografias periódicas são essenciais para avaliar a integração e o progresso do processo de cicatrização.

Em suma, a utilização de implantes cone Morse na região de pré-molares superiores proporcionou resultados satisfatórios, garantindo estabilidade, resistência e estética adequada. Essa abordagem reabilitadora contribui para a melhoria da qualidade de vida dos pacientes, restaurando a função mastigatória e a estética do sorriso.

REFERÊNCIAS

ARAÚJO, Rafaela Mendes et al. Estudo transversal com dados radiográficos e documentais de pacientes submetidos a implantes Cone Morse. **Research, Society and Development**, v. 11, n. 2, p. e18811224123-e18811224123, 2022.

DE MENDONÇA, Jose Carlos Garcia et al. Enxerto ósseo de mento estabilizado em pré-maxila e reabilitação com implantes osseointegrados: relato de caso. **Archives of Health Investigation**, v. 4, n. 1, 2015.

DOS SANTOS CÂNDIDO, Thiago Morales; LIMA, Carolina Félix Santana Kohara. VANTAGENS PROTÉTICAS DO SISTEMA CONE MORSE. **Revista Científica**, v. 1, n. 1, 2022.

KARAM, Frederick Khalil et al. Comportamento mecânico de implantes cone Morse com conicidade interna em 16°. 2020.

MIRANDA, Bruno Pires et al. PLATAFORMA CONE MORSE, O IMPLANTE COM RESOLUÇÃO PROTÉTICA ESTÉTICA, COM OS TECIDOS PERI-IMPLANTARES. **Revista Fluminense de Odontologia**, v. 1, n. 57, p. 80-89, 2022.

REYES, Ángel José Sánchez et al. Previsibilidade na instalação imediata de implante Cone Morse pelo planejamento digital e provisionalização imediata: relato de caso. **Revista Odontológica do Brasil Central**, v. 28, n. 85, 2019.

RIBEIRO, M. C. O. et al. Confiabilidade e distribuição de tensões em implantes cone morse friccional como ancoragem para coroas unitárias. **Brazilian Oral Research**, 2021.

TAVARES, Carlos José Moreira et al. Avaliação biomecânica de implantes osseointegráveis curtos hexágono externo e cone morse na maxila posicionados em diferentes níveis ósseos (MEF). **Brazilian Journal of Health Review**, v. 5, n. 3, p. 9569-9590, 2022.

TRENTO, Cleverson Luciano et al. Implantes cone morse com carga imediata: relato de caso. **Odontologia Clínico-Científica (Online)**, v. 11, n. 2, p. 159-164, 2012.

ANEXO

TERMOS DE AUTORIZAÇÃO

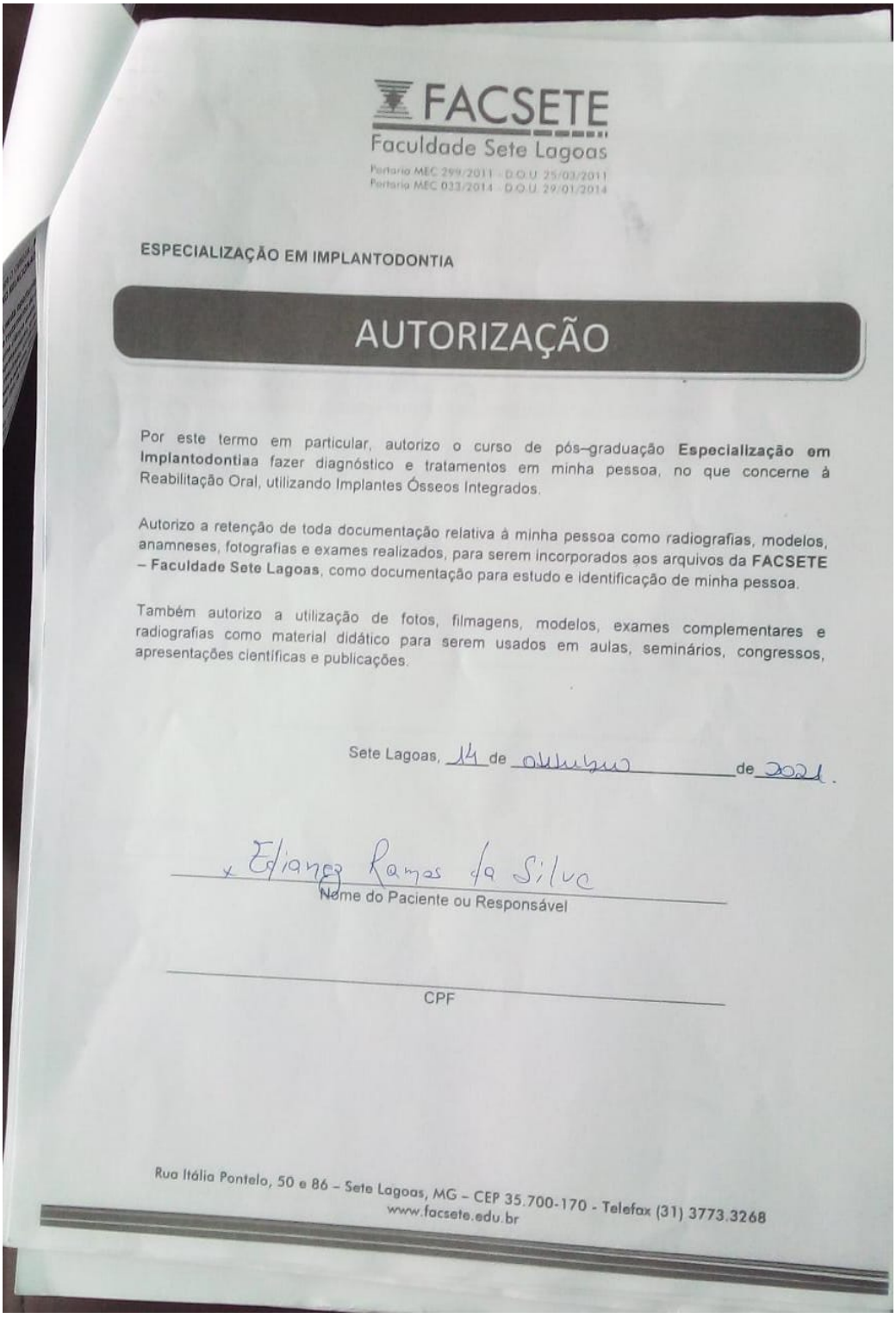

FACSETE
Faculdade Sete Lagoas
Portaria MEC 299/2011 - D.O.U. 25/03/2011
Portaria MEC 033/2014 - D.O.U. 29/01/2014

ESPECIALIZAÇÃO EM IMPLANTODONTIA

AUTORIZAÇÃO

Por este termo em particular, autorizo o curso de pós–graduação **Especialização em Implantodontiaa** fazer diagnóstico e tratamentos em minha pessoa, no que concerne à Reabilitação Oral, utilizando Implantes Ósseos Integrados.

Autorizo a retenção de toda documentação relativa à minha pessoa como radiografias, modelos, anamneses, fotografias e exames realizados, para serem incorporados aos arquivos da **FACSETE – Faculdade Sete Lagoas**, como documentação para estudo e identificação de minha pessoa.

Também autorizo a utilização de fotos, filmagens, modelos, exames complementares e radiografias como material didático para serem usados em aulas, seminários, congressos, apresentações científicas e publicações.

Sete Lagoas, 14 de outubro de 2021.

x Eliane Ramos da Silva
Nome do Paciente ou Responsável

CPF

Rua Itália Pontelo, 50 e 86 – Sete Lagoas, MG – CEP 35.700-170 - Telefax (31) 3773.3268
www.facsete.edu.br

FACSETE
Faculdade Sete Lagoas
Portaria MEC 299/2011 - D.O.U. 25/03/2011
Portaria MEC 033/2014 - D.O.U. 29/01/2014

TERMO DE COMPROMISSO

TRATAMENTO DE IMPLANTE E PRÓTESE

Por este instrumento particular declaro, para os efeitos éticos e legais, que eu Eviane Ramos da Silva, de nacionalidade brasileira, Profissão professora, portador do RG nº 925563, CPF 699203 1472, residente e domiciliado (a) á Rua Adolfo Abdu, na cidade de Rocio, Estado de Alagoas, concordo com absoluta consciência dos procedimentos a que vou me submeter para instalação de implantes Osseointegrados e reabilitação protética sobre os implantes na(s) Região (ões) 14 e 15.

Nos termos abaixo relacionados:

1. Declaro que recebi, nesta oportunidade, do cirurgião-dentista abaixo identificado, todas as informações sobre o tratamento de implante proposto, estando ciente que a prática da Odontologia não é uma ciência exata, sendo o tratamento de meio e não de resultado. Reconheço assim, expressamente, que o prognóstico apresentado não corresponde necessariamente ao resultado, contendo riscos quanto a possibilidade de eventuais intercorrências e resultados derivativos e adversos, desconfortos e até mesmo dores em grau moderado, que são aspectos naturais desse tipo de tratamento.

2. Estou ciente, portanto, que me submeterei a tratamento que dependo principalmente da resposta favorável de meu organismo para o seu sucesso; sendo assim estou consciente de que este tratamento pode ter duração de 1 (um) ano ou mais, segundo resposta do organismo.

3. Estou ciente e autorizo a utilização de fotos, filmagens, modelos, exames complementares e radiografias como material didático para serem usados em aulas,seminários,congressos, apresentações científicas e publicações.

4. Declaro ter sido informado sobre outras alternativas de tratamento em que não estejam envolvidos implantes osseointegrados, tais como:_____.

5. Comprometo-me a retornar periodicamente após o término do tratamento, para manutenção a cada ____ meses, ou conforme determinação da equipe, podendo inclusive ser designado um outro profissional apto para realizar as avaliações e manutenções.

6. Declaro estar ciente de que todos os procedimentos para atendimento estão de acordo com as normas do Código de Ética Profissional Odontológico, segundo resolução CFO.179/93 e com a Declaração de Helsinque II.

sofre de hipotiroidismo ou hipertiroidismo? ( ) Sim (X) Não Já fez transfusão de sangue? ( ) Sim ( ) Não

FACSETE
Faculdade Sete Lagoas
Portaria MEC 299/2011 - D.O.U. 25/03/2011
Portaria MEC 033/2014 - D.O.U. 29/01/2014

7. Declaro estar consciente de que caso de rejeição ou não ocorra cicatrização do implante osseointegrado a cirurgia para instalação deverá ser repetida, quando será cobrado o equivalente a 60% (sessenta por cento) do valor cobrado por unidade de pino de titânio.

8. Também fui esclarecido (a) que o tratamento será executado em curso em nível superior de pós-graduação, onde serei atendido(a) por cirurgião-dentista aluno, com a supervisão de coordenador ou professor com especialização na área do tratamento, com o que concordo de plano, tendo ciência de que poderá ser iniciado por uma equipe de profissionais e finalizado por outra equipe de profissionais de turmas subseqüentes.

Estando ciente de todas as clausulas expostas à cima , assino o presente contrato.

Sete Lagoas, 14 de outubro de 2021.

Edianez Reis da Silva - 699203114-72
Nome do paciente / CPF

Júlian Ikaro Barros dos Santos - 05522918462
Nome do aluno/CPF

Nome da testemunha/CPF

Nome da testemunha/CPF

FACSETE
Faculdade Sete Lagoas

Declaração - Não Fumante

Pelo presente termo de responsabilidade, eu Ediane Ramos da Silva, declaro para fins de tratamento de implantodontia que não sou adepto do tabagismo, e não faço uso de cigarros em hipótese alguma. Neste ato, fui advertido (a) pelo cirurgião dentista que me atendeu, que, no caso de tabagismo, poderá ocorrer problemas de cicatrização e prejudicar a osseointegração dos implantes, o que poderá causar a sua perda inviabilizando o tratamento.

Por ser verdade, firmo o presente.

Ediane Ramos da Silva
Nome/CPF

Sete Lagoas, 14 de outubro de 2021.

Testemunhas:

_____
Nome/CPF

_____
Nome/CPF