FACULDADE SETE LAGOAS

FACSETE

DEILA HIGINO

TRATAMENTO COMPENSATÓRIO DA CLASSE III COM MORDIDA CRUZADA E MORDIDA ABERTA NO PACIENTE ADULTO – RELATO DE UM CASO CLÍNICO

DEILA HIGINO

TRATAMENTO COMPENSATÓRIO DA CLASSE III COM MORDIDA CRUZADA E MORDIDA ABERTA NO PACIENTE ADULTO – RELATO DE UM CASO CLÍNICO

Artigo apresentado ao curso de Especialização Lato Sensu da Faculdade Sete Lagoas - FACSETE, como requisito parcial para obtenção do título de especialista em Ortodontia.

Área de concentração: Ortodontia

Orientador: Prof. Dr. Fabrício Pinelli Valarelli

BAURU/SP

2020

FACSETE

Artigo intitulado “TRATAMENTO COMPENSATÓRIO DA CLASSE III COM MORDIDA CRUZADA E MORDIDA ABERTA NO PACIENTE ADULTO – RELATO DE UM CASO CLÍNICO” de autoria do aluno DEILA HIGINO, aprovado pela banca examinadora constituída pelos seguintes professores:

Prof. Dr. Fabrício Pinelli Valarelli - FACSETE

Prof[a].

Prof[a].

AGRADECIMENTOS

A Deus por me dar a oportunidade de crescer e por ser a fonte da minha inspiração.

Aos meus pais por serem amigos de todas as horas. Fica minha eterna gratidão.

Aos meus irmãos, em especial, Dra Delaine. Com seu apoio sinto mais confiante e juntas vamos longe.

Ao meu noivo Gabriel, o meu maior incentivador e sua ajuda fez toda a diferença.

Ao Prof. Dr. Fabrício Pinelli Valarelli pelas orientações e ensinamentos dispensados ao longo destes anos que foram essenciais para minha formação.

E a todos os professores e colaboradores da IOPG, que de uma forma direta enriqueceram meu conhecimento e me fizeram chegar até aqui.

RESUMO

O objetivo deste trabalho foi mostrar um caso clínico de um paciente adulto apresentando as más oclusões de mordida cruzada posterior unilateral (esquerda), suave mordida aberta anterior e má oclusão de Classe III bilateral, tratado com compensação dentária. Paciente queria melhorar seu sorriso, não se incomodava com a estética facial e não queria ser submetido a nenhum procedimento cirúrgico invasivo. Foram utilizadas para a pequena atresia maxilar a diagramação dos arcos de aço, uso de elásticos de intercuspidação e esporões palatinos para o fechamento de mordida e uso do aparelho com prescrição Biofuncional concomitante aos elásticos sagitais de Classe III para a correção anteroposterior. Os resultados do tratamento apontaram relação de molares de classe I em ambos os lados, boa intercuspidação, overjet e overbite adequados e correção da mordida cruzada posterior. O protocolo de contenção consistiu em uma placa de Hawley no arco superior e 3 x 3 no inferior. O tempo total de tratamento foi de três anos e meio. O resultado oclusal foi significante, principalmente considerando o aspecto inicial do paciente.

Palavras Chaves: Má oclusão de Angle Classe III, mordida cruzada, mordida aberta.

ABSTRACT

The objective of this work was to show the clinical case of an adult patient presenting unilateral posterior crossbite malocclusions (left), mild anterior open bite and bilateral Class III malocclusion, treated with dental compensation. The patient wanted to improve his smile, did not bother with facial aesthetics and did not want to undergo any invasive surgical procedure. The diagram of the steel arches, the use of intercuspidation elastics and palatal spurs were used for small maxillary atresia to close the bite and use the device with Biofunctional prescription concomitant with the Class III sagittal elastics for anteroposterior correction. The results of the treatment showed a relation of class I molars on both sides, good intercuspation, adequate overjet and overbite and correction of the posterior crossbite. The containment protocol consisted of a Hawley plate in the upper arch and 3 x 3 in the lower arch. The total treatment time was three and a half years. The occlusal result was significant, especially considering the patient's initial appearance

Keywords: Angle Class III malocclusion, cross bite, open bite.

LISTA DE FIGURAS

Figura 1- Fotografias extrabucais iniciais.....11

Figura 2- Fotografias intrabucais iniciais.....11

Figura 3- Radiografia panorâmica inicial.....12

Figura 4- Telerradiografia inicial.....12

Figura 5- Fotografias iniciais da instalação do aparelho.....13

Figura 6- Fotografias extrabucais e intrabucais.....14

Figura 7- Fotografia oclusal superior com esporões.....14

Figura 8- Fotografias intrabucais com elástico combinado de Classe III e intercuspidação.....15

Figura 9- Fotografias intrabucais com elástico corrente.....15

Figura 10- Fotografias extrabucais e intrabucais finais.....16

Figura 11- Radiografia panorâmica final.....17

Figura 12- Telerradiografia final.....17

Figura 13- Tabela de variáveis cefalométricas.....19

Figura 14- sobreposição de imagem dos perfis inicial e final.....20

SUMÁRIO

1 INTRODUÇÃO.....9

2 CASO CLÍNICO.....10

2.1 DIAGNÓSTICO.....10

2.2 OPÇÕES DE TRATAMENTO.....12

2.2.1 Tratamento.....12

3 RESULTADOS.....18

4 DISCUSSÃO.....21

5 CONCLUSÃO.....23

6 BIBLIOGRAFIA.....24

1 INTRODUÇÃO

A demanda de pacientes adultos nos consultórios de ortodontia é cada vez maior. Diversos motivos já foram enumerados para justificar este fenômeno, entre eles, a modernização dos aparelhos ortodônticos, a conscientização das vantagens funcionais e estéticas deste tratamento [1,2].

Gurgel[3] descreveu as opções de tratamento para a discrepância transversal da maxila em adultos. Tratamentos que resultam em efeitos esqueléticos tem-se a expansão cirúrgica e a expansão ancorada em mini implantes. E com efeito dentoalveolar tem-se o arco auxiliar de expansão, elásticos intermaxilares e a disjunção lenta da maxila.

Apesar da disjunção rápida da maxila em adultos apresentar como limitações um pobre efeito esquelético, inclinação dentoalveolar excessiva, riscos de recessões gengivais e edema e/ou dor durante a ativação do aparelho. Em decorrência do aumento da rigidez das corticais ósseas e do fechamento parcial das suturas maxilares [3,4,6]. Ela também é indicada quando se trata de expansão dento-alveolar.

Alguns autores utilizam a mecânica expansionista como arcos de nivelamentos finais mais abertos do lado da má oclusão para corrigir a atresia maxilar dentoalveolar [6].

A etiologia da mordida aberta anterior é multifatorial. Entretanto, o padrão de crescimento facial do indivíduo e a influência dos hábitos deletérios podem ter papel relevante em relação á etiologia dessa má oclusão [7,8,9].

Existem algumas estratégias na mecânica ortodôntica para o tratamento da mordida aberta anterior são elas: extrações dentárias, intrusão dos dentes posteriores, posicionamento diferenciado dos acessórios ortodônticos. E nesse caso em questão, o uso de elásticos intermaxilares e esporões viabilizaram essa má oclusão quando dentoalveolar [8].

Existem diversas formas de tratamento da má oclusão de Classe III. Dependendo da forma de como a Classe III se expressa (dentária ou

esquelética) e da idade do paciente. Os tratamentos poderão ser ortopédicos, ortodônticos ou ortodônticos cirúrgicos [10,11,12].

O tratamento proposto para esse caso clínico, foi a utilização de bráquetes pré-ajustados da prescrição Biofuncional. A má oclusão de classe III era pequena e o paciente não se queixava do perfil.

A prescrição Biofuncional para Classe III se diferencia de outras técnicas por apresentar um torque de forma a realizar um efeito de resistência aos efeitos colaterais promovidos pelos elásticos de classe III utilizado na compensação. Favorecendo uma oclusão funcional ideal, assim como grande harmonia facial e do sorriso [13,14,15].

O objetivo desse artigo é mostrar o tratamento simultâneo da má oclusão de mordida cruzada posterior unilateral, suave mordida aberta com um padrão facial desfavorável e uma má oclusão anteroposterior de Classe III bilateral em um paciente adulto.

2 CASO CLÍNICO

O paciente B.M., 21 anos, compareceu ao IOPG (Instituto Odontológico de Pós-graduação) na clínica de ortodontia. Na anamnese apresentava-se tímido e esforçava-se para não mostrar os dentes ao conversar. Os motivos principais de sua consulta estavam relacionados a dentes mal posicionados, corredor bucal sem preenchimento dentário e leve mordida aberta anterior.

2.1 DIAGNÓSTICO

Na análise facial apresentava-se terço inferior aumentado, padrão vertical, perfil ligeiramente convexo, linha média superior e inferior desviada para esquerda, selamento labial passivo e no sorriso forçado o lábio superior cobria a margem cervical dos incisivos superiores (Figura 1A – C).



Figura 1 (A - C) – Fotografias extrabucais iniciais: A) extrabucal frontal; B) extrabucal sorrindo; C) extra bucal-lateral.

No exame clínico intrabucal foi constatado uma má oclusão de Classe III bilateral, trespasse vertical negativo, incisivos laterais superiores inclinados para vestibular e leve apinhamento dos incisivos inferiores e mordida cruzada unilateral (lado esquerdo). No exame oclusal característica de palato atrésico e ogival com uma higiene bucal satisfatória (Figura 2A – E).



Figura 2 (A - E) – Fotografias intrabucais iniciais: A) Intrabucal lateral direita; B) Intrabucal frontal; C) Intrabucal lateral esquerda; D) Oclusal superior; E) Oclusal inferior.

Na radiografia panorâmica observaram-se dentes e tecidos adjacentes hígidos. Presença de terceiros molares superiores e inferiores e na telerradiografia não teve alterações significativas (Figura 3 e 4).

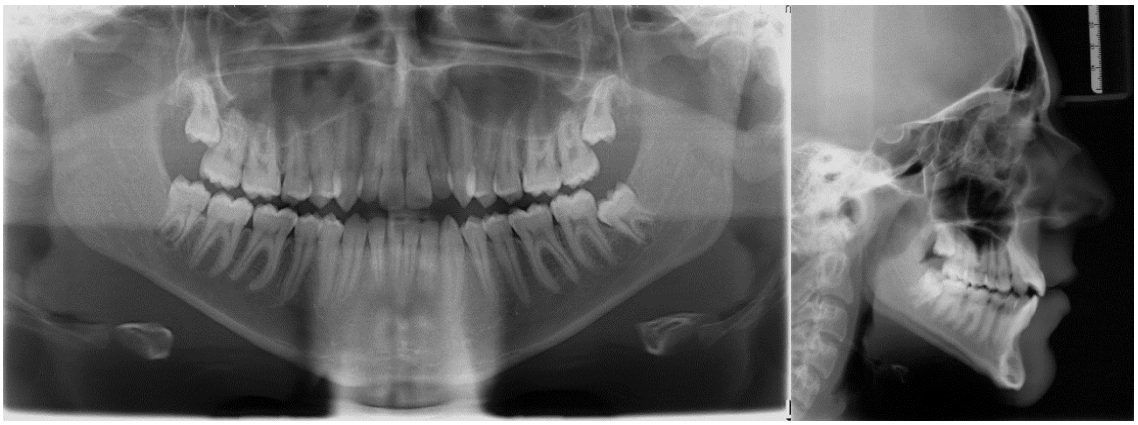

Figura 3 – Radiografia Panorâmica Inicial; **Figura 4** – Telerradiografia Inicial

2.2 OPÇÕES DE TRATAMENTO

Existem várias alternativas empregadas para tratamento simultâneo da mordida cruzada posterior unilateral, suave mordida aberta anterior e má oclusão de classe III bilateral com leve apinhamento inferior.

Como primeira opção, foi proposto a expansão rápida da maxila, utilizando aparelho Hyrax com grade palatina com finalidade de descruzar a mordida e a correção da abertura anterior concomitante ao uso de elástico Classe III bilateral. A idade do paciente e o fator psicossocial pesaram no tratamento e o paciente não aceitou essa primeira opção.

Como segunda opção, foi proposto para o paciente a utilização do aparelho fixo com prescrição Biofuncional, abrindo-se mais os arcos de aço no arco superior para correção da atresia maxilar concomitante ao uso de elástico de Classe III e esporões para tratar a relação ântero-posterior e auxiliar na mordida aberta. Sendo essa opção aceita pelo paciente.

2.2.1 Tratamento

O tratamento ortodôntico iniciou-se com a instalação das bandas ortodônticas nos primeiros molares superiores e inferiores e colagem dos bráquetes com prescrição Biofuncional 0.22” X 0,30” (Morelli AS, Sorocaba, São Paulo, Brasil (Figura 5A - E).

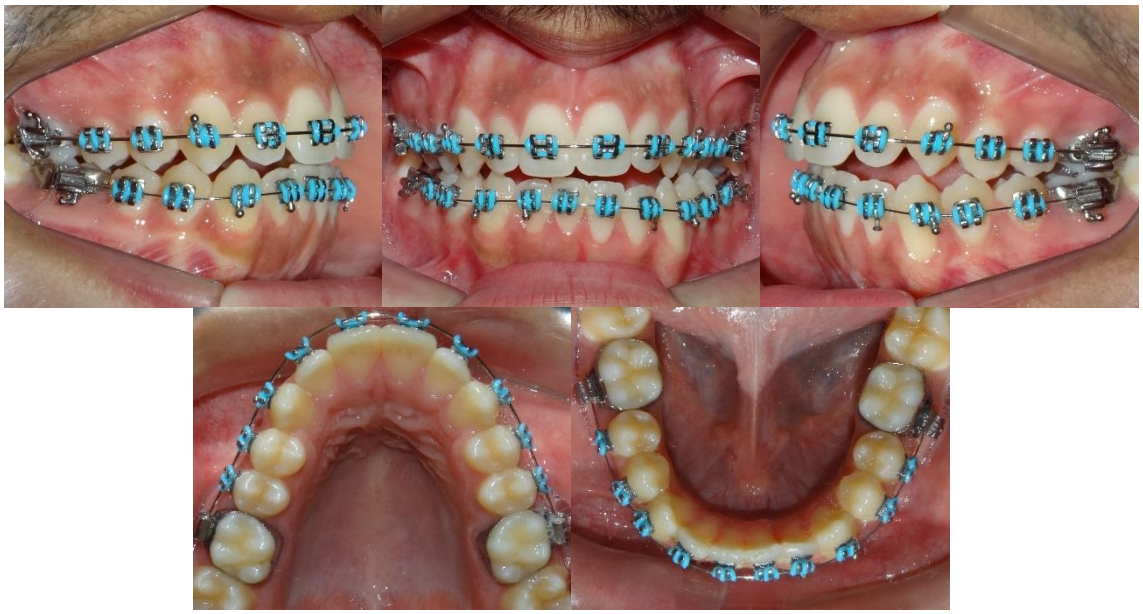

Figura 5 (A - E) – A) Fotografia intrabucal lateral direita; B) Fotografia intrabucal frontal; C) Fotografia intrabucal lateral esquerda; D) Fotografia oclusal superior; E) Fotografia oclusal inferior.

O alinhamento e nivelamento foi realizado com a seguinte evolução dos fios: 0,012”NiTi, 0,014”NiTi, 0,018” NiTi, 0,018” aço, 0,020” aço, 0,019”x 0,025” NiTi, retangulares de aço 0,017”x 0,025” e 0,019˝x 0,025”. No arco superior foram utilizados a partir dos fios de aço, arcos mais abertos com a finalidade de descruzar a mordida na região posterior. Foram também utilizados elásticos intermaxilares de Classe III 3/16” de força média para seguir com a correção da relação sagital. (Figura 6 A - F).



Figura 6 (A - F) – A) Fotografia extrabucal frontal séria; B) Fotografia extrabucal frontal sorrindo; C) Fotografia extrabucal lateral; D) Fotografia intrabucal direita com elástico classe III; E) Fotografia intrabucal frontal com elásticos de classe III bilateral; F) Fotografia intrabucal lateral esquerda com elástico de classe III.

Foram colados esporões na face palatina dos incisivos superiores com intuito de readaptar a língua numa posição mais posterior e consequentemente favorecer a correção da mordida aberta anterior (Figura 7 A).

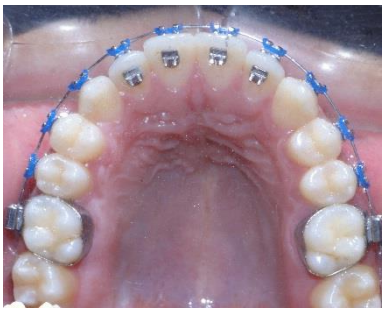

Figura 7 (A) – Fotografia oclusal arco superior com esporões nos dentes 11, 12, 21 e 22.

Quando foi iniciada a fase de finalização, foram utilizados arcos 0,018" NiTi concomitantemente a elásticos de classe III e de intercuspidação sendo esse utilizado de forma triangular bilateralmente, o que facilitou o encaixe dos caninos e pré-molares (Figura 8 A – C).



Figura 8 (A - C) – A) Fotografia intrabucal lateral direita com elásticos combinados de classe III e de intercuspidação; B) Fotografia intrabucal frontal com elásticos combinados bilateral; C) Fotografia intrabucal lateral esquerda com elásticos combinados de classe III e de intercuspidação.

Antes da remoção dos bráquetes, foram utilizados elásticos correntes com a finalidade de fechamento de qualquer diastema que pudesse existir ainda nessa fase de tratamento (Figura 9 A-C).



Figura 9 (A - C) – A) Figura intrabucal lateral direita com elástico corrente; B) Figura intrabucal frontal com elástico corrente; C) Figura intrabucal lateral esquerda com elástico corrente.

Após a correção transversal, vertical e a anteroposterior, procedeu-se a remoção do aparelho fixo e a instalação das contenções, placa de Hawley superior e contenção fixa 3x3 no arco inferior. (Figura 10 A - H).



Figura 10 (A-H) – A) Fotografia extrabucal frontal final; B) Fotografia extrabucal frontal final sorrindo; C) Fotografia extrabucal lateral final; D) Fotografia intrabucal lateral direita final; E) Fotografia intrabucal frontal final; F) Fotografia intrabucal lateral esquerda final; G) Fotografia intrabucal oclusal superior final; H) Fotografia intrabucal oclusal inferior final.

Ao final do tratamento observou-se a correção da mordida cruzada posterior unilateral, mordida aberta anterior e a relação sagital de Classe I foi restabelecida.

Na radiografia panorâmica observou-se o bom posicionamento das raízes e a presença dos terceiros molares os quais foram pedidas as extrações nessa fase (Figura 11).



Figura 11 – Panorâmica final

Na telerradiografia lateral, observa-se a melhora da inclinação dos dentes (Figura 12).



Figura 12 – Telerradiografia lateral final

3 RESULTADOS

Para obtenção dos resultados, utilizou-se o programa Dolphin Imaging 11.5@, comparando as telerradiografias inicial e final **(Tabela 1)**.

Nos componentes esqueléticos da maxila e da mandíbula e na relação entre eles não foram observadas alterações importantes **(Tabela 1)**.

Não houve alterações significantes no componente vertical, entretanto o plano oclusal girou (3,3°) no sentido horário e a AFAI aumentou (0,7mm) **(Tabela 1)**.

Em relação ao componente dentoalveolar superior os incisivos apresentaram lingualização de (6,1°), suave protrusão (0,5mm) e extrusão (3,1mm). Os molares superiores distalizaram (3,7 mm), extruíram (0,4 mm) havendo uma angulação para distal de coroa em (7,3°) **(Tabela 1)**.

Nos componentes dentários inferiores os incisivos tiveram uma lingualização de (6,3°), uma leve protrusão (0,3mm) e uma mínima extrusão de (0,9mm). Os molares inferiores distalizaram (2,0 mm), extruíram (1,4mm) havendo uma angulação para distal de coroa em (6,8°) **(Tabela 1)**.

Devido às modificações dentárias pode-se perceber que a sobressaliência aumentou em (1,3mm) e a sobremordida em (3,0mm), havendo uma melhora da relação interarcos **(Tabela 1)**.

Quanto ao perfil houve uma retrusão do lábio inferior de (1,7mm) e uma leve protrusão do lábio superior (0,5mm). Convexidade da face e ângulo nasolabial sem muitas alterações **(Tabela 1)**.

Variáveis		Inicial	Final
Componente Maxilar	SNA (º)	74.1	74.9
	Co-A (mm)	85.3	85.7
Componente Mandibular	SNB (º)	73.4	73.6
	Co-Gn (mm)	123.1	123.5
Relação entre Maxila e Mandíbula	ANB (º)	0.7	1.3
	WITS (mm)	0.3	-1.1
Componente Vertical	FMA (º)	35.6	35.1
	SN.GoGn (º)	40.5	39.7
	Sn.ocl (º)	17.0	20.3
	AFAI (mm)	82.4	83.1
Componente dentoalveolar Superior	IS.NA (º)	35.2	29.1
	IS-NA (mm)	6.2	6.7
	IS-PP (mm)	34.7	37.8
	MS-PTV (mm)	16.1	12.4
	MS-PP (mm)	27.3	27.7
	MS-SN (º)	66.6	59.3
Componente Dentoalveolar Inferior	II.NB (º)	27.5	21.2
	II-NB (mm)	5.2	5.5
	II-GoMe(mm)	43.0	43.9
	MI-Sínfise (mm)	20.2	22.2
	MI-GoMe (mm)	32.4	33.8
	MI.GoMe (º)	60.5	53.7
Relações Dentárias	Sobressaliência (mm)	2.0	3.3
	Sobremordida (mm)	-1.1	1.9
Perfil Tegumentar	Li-Plano E (mm)	-2.9	-4.6
	Ls-Plano E (mm)	-6.2	-5.7
	Convexidade Facial (G'-Sn - Po') (°)	15.8	15.5
	ANL(°)	119.2	118.1

Tabela 1 – Variáveis Cefalométricas

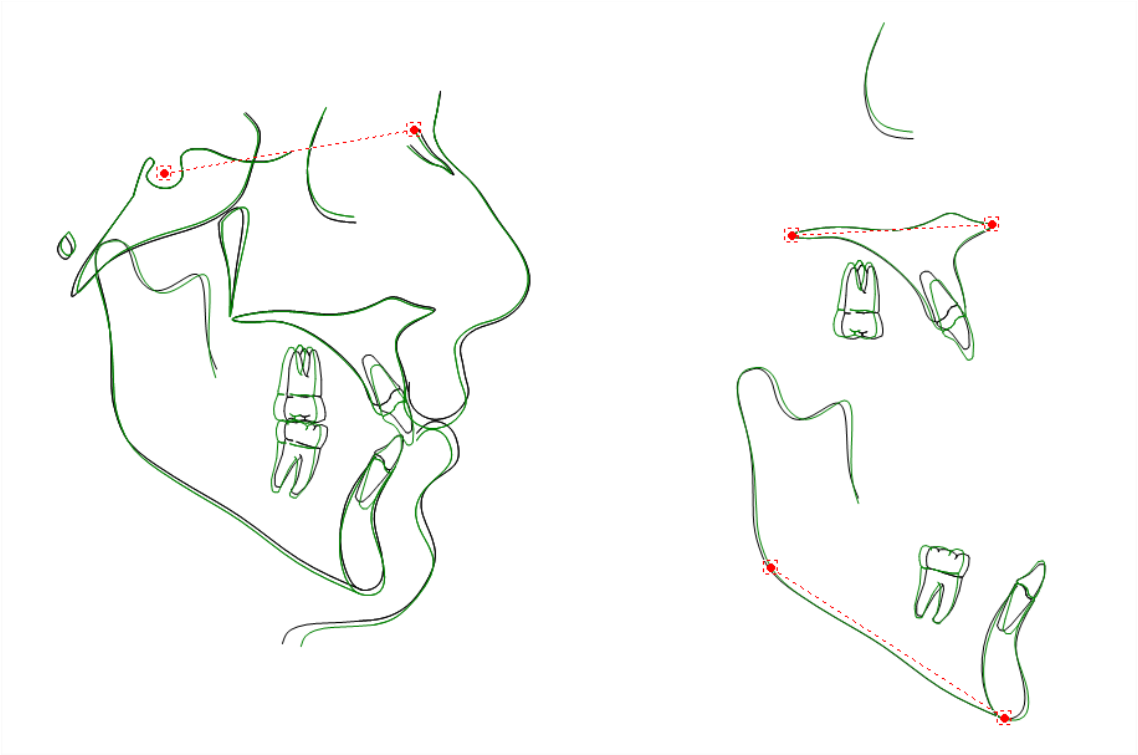

Figura 13 – Sobreposição dos perfis inicial e final.

4 DISCUSSÃO

Sabe-se que a expansão rápida da maxila ou a disjunção maxilar é eficiente para quem tem atresia maxilar [16,3]. Entretanto no paciente adulto ela é mais difícil de ser realizada [4]. No paciente em questão, existiu uma deficiência transversal da maxila portanto pequena. Ela sendo pequena e o paciente se recusando a realizar o tratamento com a expansão utilizando o aparelho Hyrax combinado com a grade palatina para auxiliar no fechamento da mordida optou-se simplesmente pela abertura do arco do lado da má oclusão e a utilização dos esporões.

Foi proposto então, o tratamento compensatório utilizando aparelho fixo da prescrição Biofuncional seguida da progressão dos fios sendo esses arcos de nivelamento finais mais abertos do lado da má oclusão para melhorar a relação interarcos.

E para correção vertical foram utilizados elásticos intermaxilares na região anterior (em forma de triângulo apoiando-se nos caninos superiores, caninos e pré-molares inferiores) auxiliado dos esporões evitando assim a interposição lingual e uso de elásticos intermaxilares de Classe III para correção anteroposterior. Um método de baixo custo, simplificado e aceito pelo paciente.

O diferencial da prescrição Biofuncional para Classe III é o torque vestibular na região anteroinferior e torque lingual na região anterossuperior, além de 0° na angulação dos incisivos inferiores propiciando uma melhora da estética facial no tratamento das discrepâncias de Classe III [13]. Produzindo na fase de utilização de arcos retangulares, uma força contrária à força gerada pelos elásticos intermaxilares de Classe III, promovendo uma resistência ao movimento de compensação dentária [14,17,18].

A aceitação e a colaboração do paciente foram fundamentais no uso dos elásticos e os efeitos clínicos explícitos por este protocolo produziram resultados satisfatórios no tratamento do paciente [19,20].

Nesse caso específico, não houve alterações significantes no componente vertical, entretanto o plano oclusal girou no sentido horário devido a mecânica ortodôntica que moveram os dentes, eles se tocaram de forma diferente, levando o aumento da AFAI.

Em relação ao componente dentoalveolar, os incisivos superiores e inferiores inclinaram para lingual e tiveram extrusão, mas quando se usa elástico de Classe III para corrigir discrepância anteroposterior, os incisivos tem grandes alterações.

Os incisivos superiores não sofreram um aumento da inclinação para vestibular decorrente do tratamento compensatório da Classe III, e esse fato ocorreu devido à prescrição da inclinação dos acessórios dos incisivos superiores [17].

Na maior parte das situações, a utilização de elásticos de Classe III durante o tratamento ortodôntico acarreta uma inclinação para lingual dos dentes anteroinferiores. No entanto, o torque vestibular dos acessórios dos incisivos inferiores evita essa inclinação para lingual durante o tratamento, permitindo uma movimentação de corpo desses dentes [17].

Uma das principais vantagens dessa alternativa de tratamento compensatório é o resultado estético final, que minimiza as inclinações dos dentes anteriores superiores e inferiores frente à discrepância esquelética existente [13,17].

Segundo ANGHEBEN molares superiores sofrem mesialização e extrusão durante o tratamento em virtude da utilização dos elásticos intermaxilares de Classe III. E os molares inferiores uma leve distalização e extrusão [17].

Durante a mecânica ortodôntica do caso em questão, houve distalização em ambos os molares (superior e inferior). Isso ocorreu por causa da colagem dos acessórios nos dentes posteriores que foram colados mais angulados (com a mesial mais para a cervical). Com isso, houve um alinhamento com angulação distal dos dentes posteriores sem protruir os incisivos. O elástico de

intercuspidação ajudou nisso, ou seja, potencializou a angulação distal dos dentes posteriores. E os mesmos apresentaram relativa extrusão.

Na avaliação das relações dentárias, houve uma melhora da relação molar e a normalização dos trespasses vertical e horizontal.

Em relação ao perfil houve uma suave protrusão do lábio superior e retrusão do lábio inferior. Convexidade da face e ângulo nasolabial permanecendo praticamente igual ao inicial.

Utilizando a prescrição Biofuncional, alguns autores observaram em relação ao perfil (tecido mole) o mesmo relatado nesse caso clínico. Já o ângulo nasolabial sofreu uma pequena diminuição, sugerindo um posicionamento da maxila mais protruído em comparação ao início do tratamento. Essa alteração contribuiu para uma diminuição da concavidade facial do paciente que contribuiu para uma melhora da estética facial [17].

Para finalizar, houve a correção da mordida cruzada posterior unilateral, mordida aberta anterior, a relação de caninos de Chave I e molares de Classe I foi restabelecida em ambos os lados, boa intercuspidação, overjet e overbite adequados.

5 CONCLUSÃO

Tratamentos na fase adulta nos quais a severidade é leve ou moderada e a opção do paciente é por um tratamento não cirúrgico, podemos recorrer a compensação dentária.

6 REFERÊNCIAS BIBLIOGRÁFICAS

1. Capelozza Filho L, Braga SA, Cavassan AdO, Ozawa TO. Tratamento ortodôntico em adultos: uma abordagem direcionada. Revista Dental Press de Ortodontia e Ortopedia Facial. 2001;6(5):63-80.

2. Maltagliati LÁ, Montes LAdP. Análise dos fatores que motivam os pacientes adultos a buscarem o tratamento ortodôntico. Revista Dental Press de Ortodontia e Ortopedia Facial. 2007;12(6):54-60.

3. de Araújo Gurgel J, Pinzan-Vercelino CRM. OPÇÕES DE TRATAMENTO PARA A DISCREPÂNCIA TRANSVERSAL DA MAXILA NO ADULTO.

4. Rossi RRP, Araújo MTd, Bolognese AM. Expansão maxilar em adultos e adolescentes com maturação esquelética avançada. revista dental press de ortodontia e ortopedia facial. 2009;14(5):43-52.

5. Locks A, Weissheimer A, Ritter DE, Ribeiro GLU, Menezes LMd, Derech CDA, et al. Mordida cruzada posterior: uma classificação mais didática. Revista Dental Press de Ortodontia e Ortopedia Facial. 2008;13(2):146-58.

6. Higa RH, Penhavel RdA, Henriques FP, Henriques JFC, editors. Mecânica expansionista na compensação da má-oclusão de classe III com mordida cruzada posterior e anterior. Anais: coletânea de trabalhos científicos apresentados no 20º Congresso Brasileiro de Ortodontia; 2016.

7. de Almeida RR, Santos SCBN, Santos ECA, Insabralde CMB, AlmeidaE MR. Mordida aberta anterior-considerações e apresentação de um caso clínico. 1998.

8. Valarelli FP, Janson G. O tratamento não cirúrgico da mordida aberta anterior no paciente adulto. Ortho Sci, Orthod sci pract. 2014;7(27):252-70.

9. Raitz R, Saber M, de Jesus HB. Tratamento ortodôntico da mordida aberta anterior causada por hábitos deletérios. Revista de Atenção à Saúde. 2011;8(25).

10. Dilio RC, Micheletti KR, Cuoghi OA, de Magalhães Bertoz AP. Tratamento compensatório da má oclusão de classe III. Revisão de literatura. Archives of Health Investigation. 2014;3(3).

11. PRADO III E. Tratamento da Classe III em adultos sem cirurgia ortognática. Ortho Sci, Orthod Sci Pract, Curitiba. 2014;7(28):439-48.

12. CANÇADO RH, DEMENECH J, NEVES LS, FREITAS KMS, VALARELLI FP. Tratamento da Classe III assimétrica. REVISTA UNINGÁ. 2013;35(1).

13. FERREIRA RAC, BANDECA AG, JUNIOR PA, SOUZA JEP, FREITAS KMS, CANÇADO RH, et al. Tratamento não-cirúrgico da Classe III com a técnica Biofuncional em paciente adulto jovem. REVISTA UNINGÁ. 2014;41(1).

14. Zamberlan C, Pinelli F, Hermont R. Tratamento compensatório da má oclusão de Classe III esquelética com a técnica Biofuncional. Rev Clín Ortod Dental Press. 2013;12(2):42-8.

15. Alvarez OAP, de Oliveira Pinto R, de Menezes Botelho MNB, Higa RH, de Freitas KMS, Cançado RH, et al. CAMUFLAGEM ORTODÔNTICA DA CLASSE III: RELATO DE CASO COM PRESCRIÇÃO BIOFUNCIONAL. REVISTA UNINGÁ. 2019;56(S7):166-79.

16. Capelozza Filho L, Silva Filho OGd. Expansão rápida da maxila: considerações gerais e aplicação clínica. Parte I. Rev Dent Press Ortodon Ortop Maxilar. 1997;2(3):88-102.

17. ANGHEBEN CZ. Comparação dos resultados cefalométricos obtidos com as prescrições Roth e Biofuncional no tratamento da Classe III. 2011.

18. RAMOS RCPDS. COMPARAÇÃO DA ALTERAÇÃO DO PERFIL TEGUMENTAR DE PACIENTES CLASSE III TRATADOS COM AS PRESCRIÇÕES ROTH E BIOFUNCIONAL. 2016.

19. Patel MP, Nunes IM, Gurgel JdA, Valarelli FP. Tratamento compensatório da mordida cruzada dentoalveolar em adultos utilizando o arco auxiliar de expansão. Ortho Sci, Orthod sci pract. 2015:132-45.

20. Loriato LB, Machado AW, Pacheco W. Considerações clínicas e biomecânicas de elásticos em Ortodontia. R Clin Ortodon Dental Press. 2006;5(1):44-57.