FACULDADE SETE LAGOAS – FACSETE

Mauro Henrique Saldanha dos Santos Júnior

IMPLANTE IMEDIATO EM CONJUNTO COM TÉCNICA CIRÚRGICA SEM RETALHO PARA SUBSTITUIÇÃO DE ELEMENTO DENTÁRIO COM FRATURA RADICULAR: Relato de Caso

SÃO LUÍS
2024

Mauro Henrique Saldanha dos Santos Júnior

IMPLANTE IMEDIATO EM CONJUNTO COM TÉCNICA CIRÚRGICA SEM RETALHO PARA SUBSTITUIÇÃO DE ELEMENTO DENTÁRIO COM FRATURA RADICULAR: Relato de Caso

Monografia apresentada ao curso de especialização Lato Sensu da Faculdade Sete Lagoas - FACSETE, como requisito parcial para obtenção do título de Especialista em Implantodontia.

Orientador: Prof. Dr. Alberto Sabin Moura Borba

Mauro Henrique Saldanha dos Santos Júnior

IMPLANTE IMEDIATO EM CONJUNTO COM TÉCNICA CIRÚRGICA SEM RETALHO PARA SUBSTITUIÇÃO DE ELEMENTO DENTÁRIO COM FRATURA RADICULAR: Relato de Caso

Monografia apresentada ao curso de especialização Lato Sensu da Faculdade Sete Lagoas - FACSETE, como requisito parcial para obtenção do título de Especialista em Implantodontia.

Área de concentração: Implantodontia

_____

Profª. Msc. Mellyna Cavalcante Mendes Borba

_____

Prof. Dr. Alberto Sabin Moura Borba

_____

Prof. Dr. Diogo Souza Ferreira Rubim De Assis

São Luís
2024

A Maria Luísa, você se tornou o motivo pelo qual papai acorda todos os dias buscando ser uma pessoa melhor.

AGRADECIMENTOS

A todos os docentes que nos acompanharam e compartilharam conhecimento ao longo dos 30 meses dentro do Instituto, em especial aos professores Alberto, Mellyna e Diogo por conduzirem as turmas com muito profissionalismo e leveza.

Ao IPS e todos seus colaboradores, que sempre auxiliaram para que os atendimentos pudessem ser executados, nos salvando muitas vezes com suporte de materiais e que sempre tinham boas histórias para compartilhar.

A minha dupla e todos os colegas do curso, aprendemos e crescemos muito após a cada modulo, pela amizade, e prestatividade, que possamos construir uma carreira com muita ética e responsabilidade.

E não menos importante a minha esposa, que sempre foi minha maior incentivadora na odontologia, e muito antes dela também, por caminhar ao meu lado em todos os momentos das nossas vidas, 17 anos vividos intensamente. Que venham muitos anos mais.

RESUMO

A substituição imediata de dentes fraturados por meio de implantes dentários tem se tornado uma prática cada vez mais comum e eficaz na odontologia moderna. Esse procedimento envolve a colocação de um implante dentário no mesmo ato cirúrgico em que o dente comprometido é extraído, oferecendo diversas vantagens, incluindo redução do tempo total de tratamento, preservação da estrutura óssea e melhora estética imediata. Adicionalmente, a cirurgia de extração dentária minimamente traumática tem ganhado destaque nos últimos anos como uma abordagem menos invasiva e mais conservadora em relação à extração dentária convencional. Este método visa minimizar o trauma aos tecidos moles e duros, promover uma cicatrização mais rápida e reduzir as complicações pós-operatórias. **Relato de caso**: Paciente E. M. S., sexo feminino, 36 anos, relatou sentir o dente dolorido e amolecido após morder um osso. no exame clínico observou-se sinais e sintomas de fratura radicular. Optou-se pela exodontia da raiz fraturada, seguida da colocação imediata de implante associada a provisionalização com o próprio dente fixado aos dentes vizinhos. (a pedido da paciente). Realizou-se a técnica de exodontia minimamente traumática utilizando o Extrator Dentário (Neodent®, Curitiba-Brasil) seguindo a metodologia preconizada. Imediatamente após a exodontia, realizou-se a curetagem e inspeção alveolar e instrumentação do leito receptor para receber o implante e instalação imediata do implante DRIVE CM ACQUA de corpo cônico com junção protética do tipo cone morse com seguinte diâmetro e plataforma 3,5 x 13.00 mm Neodent®. Foi utilizado como protocolo de fresagem a sequência de brocas recomendadas pelo fabricante: Lança, Broca Alvim 2.0, Broca Alvim 3.5, e em seguida a instalação do implante. Logo após, foi confeccionada uma coroa provisória, feita com a própria coroa dentária unida aos dentes vizinhos, que foi mantida sem contato oclusal, com o objetivo apenas estético. Não foi realizado sutura, porque a região cervical da coroa provisória adaptava-se perfeitamente à entrada do alvéolo, preservando, dessa maneira, a arquitetura gengival. Foi realizado um rx de acompanhamento e a paciente seguirá sendo acompanhada e retornará num prazo médio de 45-60 dias para confecção da coroa definitiva. **Conclusão**: A cirurgia minimamente traumática com implante imediato oferece vantagens significativas, como menor trauma aos tecidos, redução da inflamação e dor pós-operatória, e melhor estética e funcionalidade devido à preservação da arquitetura óssea e da gengiva

Palavras-chave: Fratura Radicular; Cirurgia Minimamente Traumática; Implante Imediato.

ABSTRACT

The immediate replacement of fractured teeth using dental implants has become an increasingly common and effective practice in modern dentistry. This procedure involves the placement of a dental implant in the same surgical procedure in which the compromised tooth is extracted, offering several advantages, including reduction in total treatment time, preservation of the bone structure and immediate aesthetic improvement. Additionally, minimally traumatic tooth extraction surgery has gained prominence in recent years as a less invasive and more conservative approach compared to conventional tooth extraction. This method aims to minimize trauma to soft and hard tissues, promote faster healing and reduce postoperative complications. Case report: Patient E. M. S., female, 36 years old, reported feeling her tooth was sore and soft after biting on a bone. On clinical examination, signs and symptoms of root fracture were observed. We opted for extraction of the fractured root, followed by immediate implant placement associated with provisionalization with the tooth itself fixed to neighboring teeth. (at the patient's request). The minimally traumatic extraction technique was performed using the Dental Extractor (Neodent®, Curitiba-Brazil) following the recommended methodology. Immediately after extraction, curettage and alveolar inspection and instrumentation of the recipient bed were carried out to receive the implant and immediate installation of the DRIVE CM ACQUA implant with a conical body with morse cone type prosthetic junction with the following diameter and platform 3.5 x 13.00 mm Neodent®. The sequence of drills recommended by the manufacturer was used as a milling protocol: Spear, Alvim Drill 2.0, Alvim Drill 3.5, and then the implant installation. Soon after, a provisional crown was made, made with the dental crown itself joined to the neighboring teeth, which was maintained without occlusal contact, for aesthetic purposes only. No suturing was performed, because the cervical region of the temporary crown adapted perfectly to the socket entrance, thus preserving the gingival architecture. A follow-up x-ray was performed and the patient will continue to be monitored and will return within an average of 45-60 days to have the definitive crown made. Conclusion: Minimally traumatic surgery with immediate implantation offers significant advantages, such as less tissue trauma, reduced inflammation and postoperative pain, and better aesthetics and functionality due to the preservation of bone and gingival architecture.

Key Words: Root Fracture; Minimally Traumatic Surgery; Immediate Implant.

SUMÁRIO

1. INTRODUÇÃO 9
2. RELATO DO CASO 10
3. DISCUSSÃO 15
4. CONSIDERAÇÕES FINAIS 18
5. REFERÊNCIAS 19

1. INTRODUÇÃO

A substituição imediata de dentes fraturados por meio de implantes dentários tem se tornado uma prática cada vez mais comum e eficaz na odontologia moderna. Esse procedimento envolve a colocação de um implante dentário no mesmo ato cirúrgico em que o dente comprometido é extraído, oferecendo diversas vantagens, incluindo redução do tempo total de tratamento, preservação da estrutura óssea e melhora estética imediata(Brown and Payne 2011; Primo et al. 2011; Marasca et al. 2022).

A colocação imediata do implante após a exodontia ajuda a preservar a arquitetura óssea alveolar, pois a perda óssea frequentemente ocorre devido à falta de estímulo mecânico no osso alveolar. Além disso, os implantes imediatos fornecem uma solução estética imediata, minimizando o impacto visual negativo da perda dentária. E permitem a restauração funcional mais rápida, o que é essencial para a mastigação e fala (Marasca et al. 2022).

A indicação dessa técnica ocorre principalmente em casos em que a integridade do osso alveolar é suficiente para suportar o implante. No entanto, alguns critérios clínicos devem ser considerados para garantir o sucesso do procedimento, como quantidade e qualidade óssea, o estado do tecido mole circundante e a saúde geral do paciente.

Adicionalmente, a cirurgia de extração dentária minimamente traumática tem ganhado destaque nos últimos anos como uma abordagem menos invasiva e mais conservadora em relação à extração dentária convencional. Este método visa minimizar o trauma aos tecidos moles e duros, promover uma cicatrização mais rápida e reduzir as complicações pós-operatórias (Bittencourt et al. 2019).

A técnica envolve o uso de instrumentos específicos que permitem a remoção do dente sem causar danos significativos ao osso alveolar circundante. Segundo Laureano et al., 2018, o uso de alavancas e fórceps especializados é crucial para separar cuidadosamente o ligamento periodontal e mobilizar o dente de maneira controlada, evitando fraturas ósseas e preservando a estrutura alveolar.

O estudo de Freire et al., 2020 demonstrou que pacientes submetidos a extrações minimamente traumáticas relataram menos dor e inchaço no período pós-operatório em comparação com aqueles que passaram por extrações convencionais. Esse fator é crucial para melhorar a experiência do paciente e aumentar a adesão ao tratamento.

Dessa forma, abordaremos nesse trabalho um relato de caso de cirurgia minimamente traumática associada a implante dentário para substituição de elemento dentário com fratura radicular.

2. RELATO DO CASO

Paciente E. M. S., sexo feminino, 36 anos, relatou sentir o dente dolorido e amolecido após morder um osso. Ao exame clínico observou-se coroa do dente 21 em posição ligeiramente extruída, alteração de cor e mobilidade presente. Para complementação do diagnóstico realizamos rx periapical (Figura 1), onde observamos a presença de uma linha sugestiva de fratura radicular horizontal/obliqua no terço médio. Diante das evidências clínicas, radiográficas a manutenção do elemento dental se tornou completamente inviável. Durante a anamnese a paciente relatou não haver na história médica pregressa e atual alterações sistêmicas relevantes que pudessem interferir no tratamento. Diferentes alternativas de reabilitação foram expostas à paciente, incluindo prótese fixa ou adesiva e prótese implanto--suportada. Ao fim, optou-se pela exodontia da raiz fraturada, seguida da colocação imediata de implante associada a provisionalização com o próprio dente fixado aos dentes vizinhos (a pedido da paciente).



Figura 1. Rx inicial, com linha horizontal/obliqua no terço médio do elemento 21 sugestiva de fratura radicular.

Inicialmente foi realizada anestesia dos nervos aveolar superior anterior e nasopalatino (Figura 2). Realizou-se a técnica de exodontia minimamente traumática utilizando o Extrator Dentário (Neodent®, Curitiba-Brasil) seguindo a metodologia preconizada: Realizou-se a incisão

intrasulcular com lâmina de bisturi n˚ 15 (Figura 2). e o descolamento do tecido com auxílio de descolador reto tipo concha oval (Figura 3). Em seguida removeu-se o fragmento referente a coroa e terço cervical da raiz com fórceps 150, ficando apenas o fragmento apical (Figura 4). Depois, foi realizado o preparo do canal radicular com broca helicoidal de 1.3 mm para extrator sob irrigação abundante e fixação do tracionador no interior da raiz, com auxílio da chave digital (Figuras 5 e 6).

A remoção da raiz se deu por meio do giro do manípulo, no sentido horário observando a manutenção do longo eixo do cabo em relação a raiz dentária (Figura 7 e 8).

Imediatamente após a exodontia (Figura 4-8), realizou-se a curetagem e inspeção alveolar e instrumentação do leito receptor para receber o implante e instalação imediata do implante DRIVE CM ACQUA de corpo cônico com junção protética do tipo cone morse com seguinte diâmetro e plataforma 3,5 x 13.00 mm Neodent®. Foi utilizado como protocolo de fresagem a sequência de brocas recomendadas pelo fabricante: Lança, Broca Alvim 2.0, Broca Alvim 3.5, e em seguida a instalação do implante. O posicionamento tridimensional do implante foi 3mm abaixo do centro da gengiva marginal vestibular, centralizado em relação ao espaço mésio-distal e vestíbulo-palatal, com emergência na borda incisal para confecção de prótese. Foi realizado ainda enxerto ósseo (Bonefill gran média – 0,60 – 1,50mm - 0,5g)

Logo após, foi confeccionada uma coroa provisória, feita com a própria coroa dentária unida aos dentes vizinhos (Figura 9), que foi mantida sem contato oclusal, com o objetivo apenas estético. Não foi realizado sutura, porque a região cervical da coroa provisória adaptava-se perfeitamente à entrada do alvéolo, preservando, dessa maneira, a arquitetura gengival. Foi realizado um rx de acompanhamento (Figura 10) e a paciente seguirá sendo acompanhada e retornará num prazo médio de 45-60 dias para confecção da coroa definitiva.



Figura 2. Anestesia do NASA, e incisão instrasulcular..

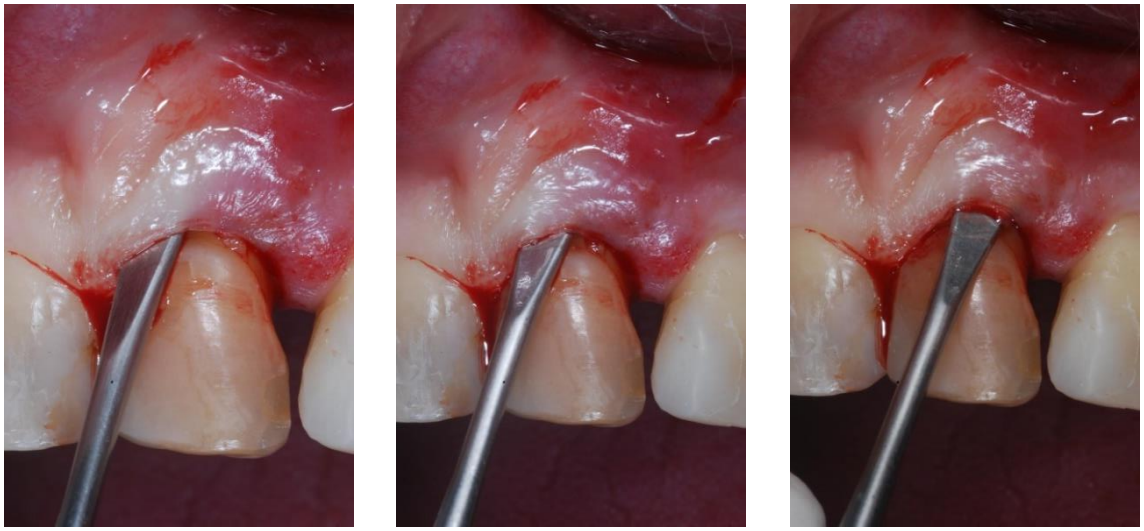

Figura 3. Descolamento do tecido com auxílio de descolador reto tipo concha oval.

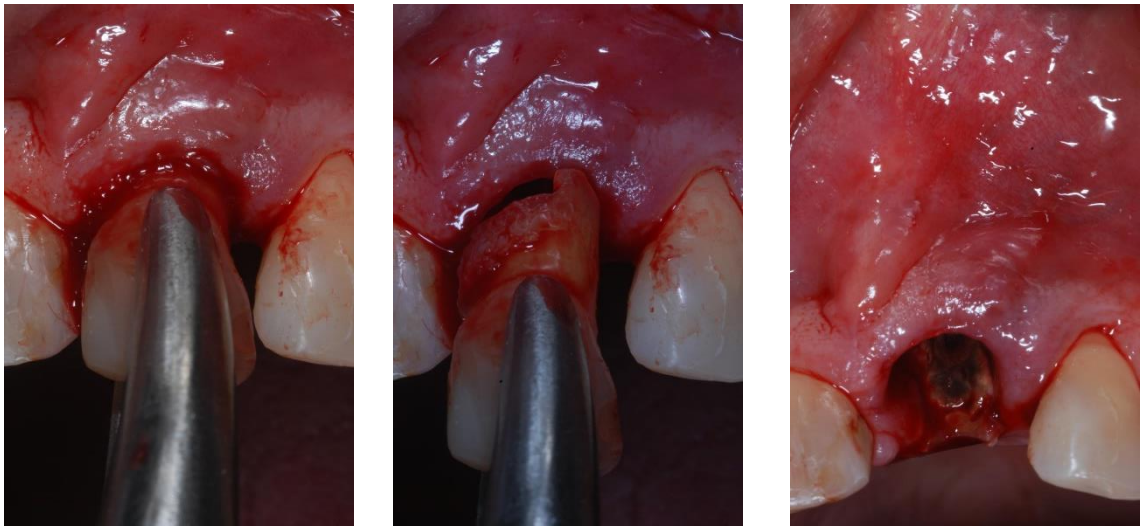

Figura 4. Extração do fragmento coronário do elemento fraturado e permanência do fragmento apical no interior do alvéolo.

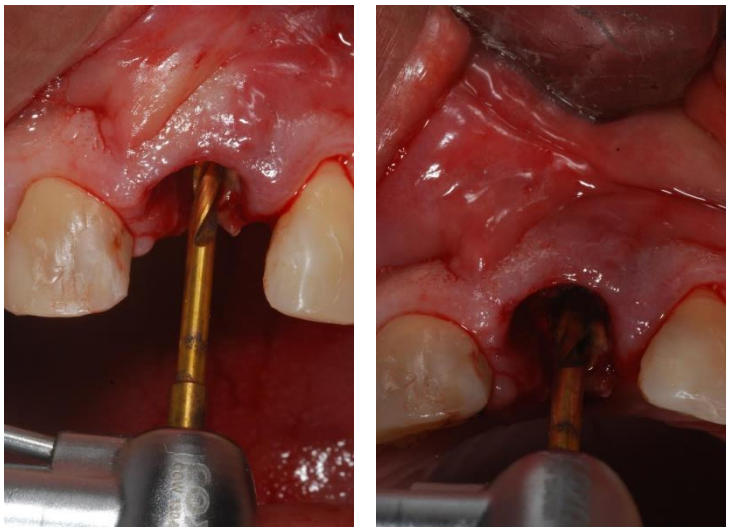

Figura 5. preparo do canal radicular com broca helicoidal de 1.3 mm para extrator.

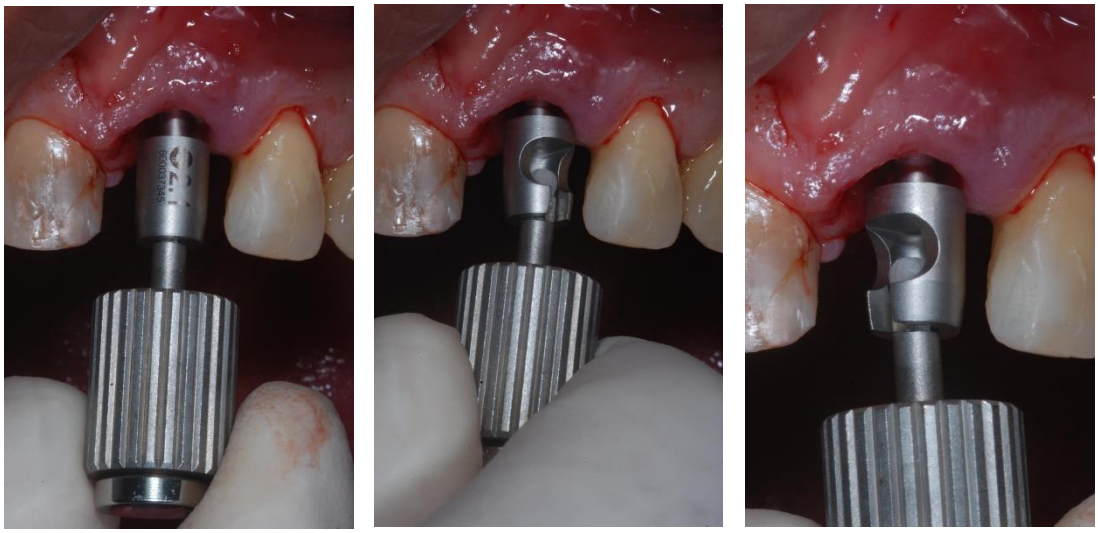

Figura 6. Fixação do tracionador no interior da raiz, com auxílio da chave digital

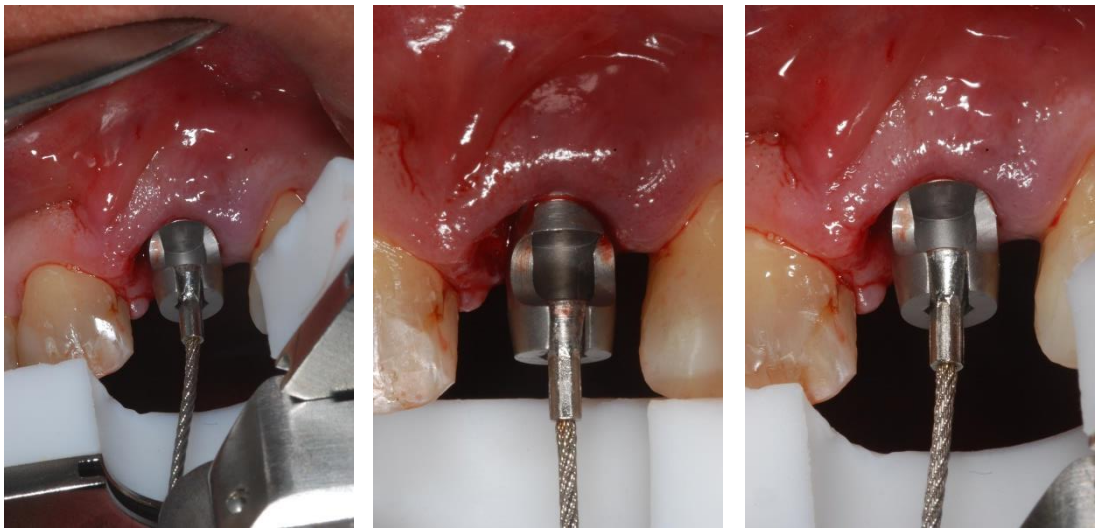

Figura 7. Remoção da raiz por meio do giro do manípulo, no sentido horário observando a manutenção do longo eixo do cabo em relação a raiz dentária.

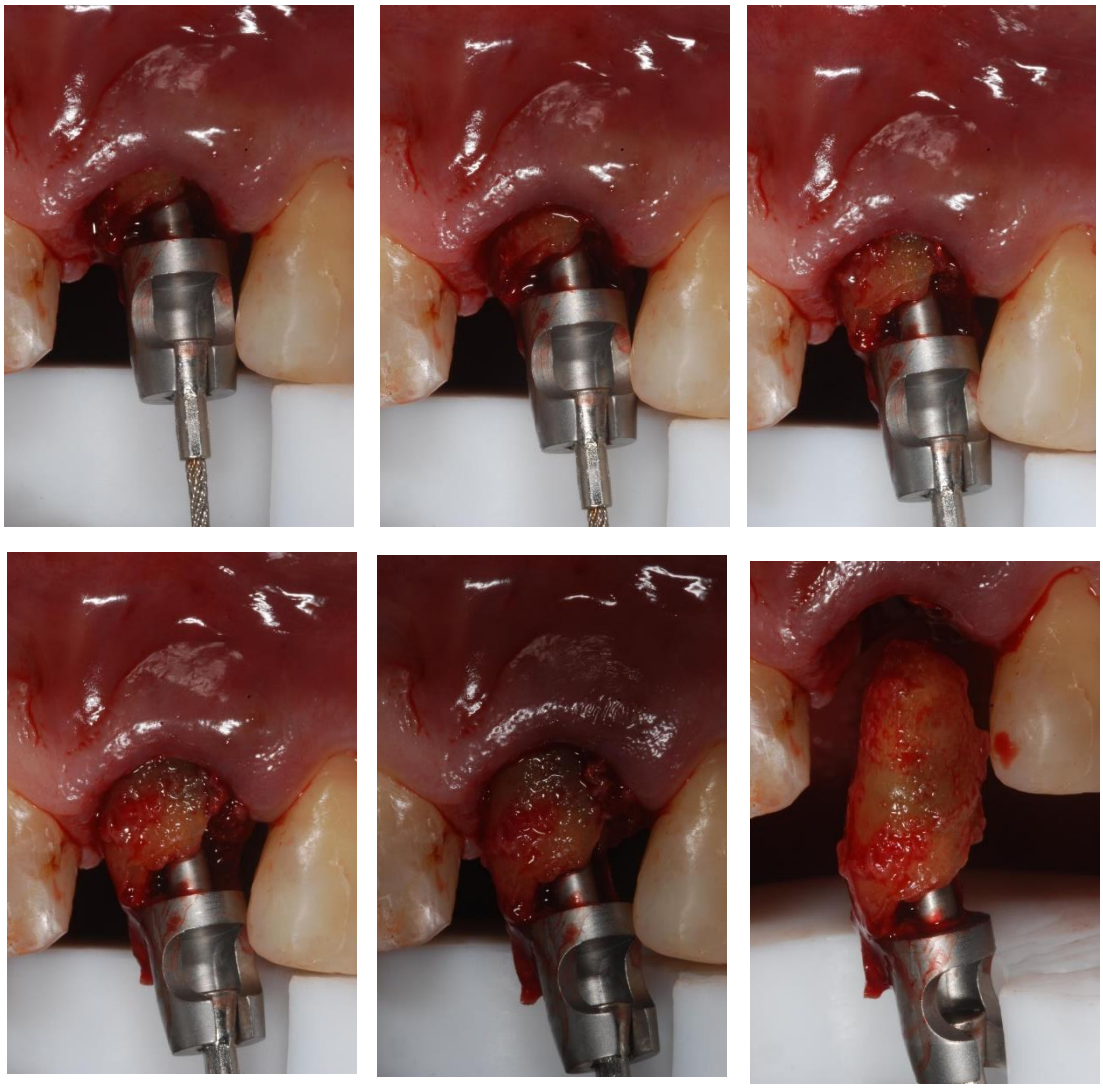

Figura 8. Sequência da remoção do fragmento apical atraves do extrator atraumático. Ao final pode se observar o aalvéolo fresco com preservação da arquitetura óssea e manutenção do tecido mole.



Figura 9. Confecção da coroa provisória, feita com a própria coroa dentária unida aos dentes vizinhos, mantida sem contato oclusal (foto realizada no dia seguinte a cirurgia)

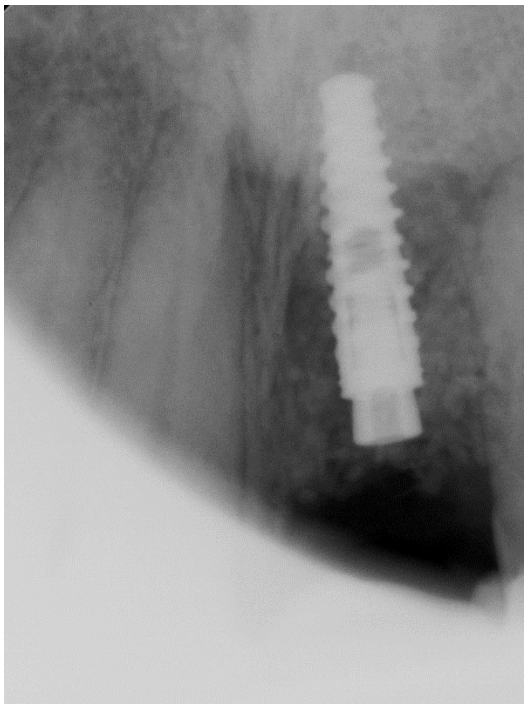

Figura 10. Rx pós implante.

3. DISCUSSÃO

As fraturas radiculares ocorrem mais frequentemente nos incisivos centrais superiores e são comuns em jovens, especialmente na faixa etária de 11 a 20 anos. As principais causas incluem traumas diretos, como quedas ou impactos durante atividades esportivas, além de fatores predisponentes como cáries extensas, falhas endodônticas, e doenças periodontais severas (De Souza et al 2011).

Nas fraturas radiculares horizontais ou oblíquas, também chamadas de intra-alveolares, há a rupturas da raiz em dois segmentos: um apical e outro coronário (Soares et al., 2008). Entretando, nem sempre essas fraturas vão ocorrer perfeitamente de forma horizontal, as angulações são diagonais. No terço médio e apical tendem a tomar curso obliquo, mais apical no lado vestibular que palatino (Estrela, Figueiredo, 2002). O diagnóstico de uma fratura radicular baseia-se na mobilidade clínica do dente, no deslocamento do fragmento coronário, na sensibilidade à palpação sobre a raiz e no aspecto radiográfico (Cohen, Burns, 1994).

Todas as exodontias devem ter indicação específica; nos casos em que não há viabilidade de tratamentos conservadores, deve se avaliar a maior

preservação do osso alveolar e melhor planejamento reabilitador. Devem também, ser o mais indolor, segura e confortável possível (Zhang, Skrypczak e Weltman, 2015; Kumar, 2015; Rajavansh, 2016). Assim, diversas técnicas cirúrgicas vêm sendo testadas e aplicadas.

Além do emprego e associação de membranas e enxertos ósseos, a literatura apresenta outras opções de exodontia minimamente traumática, usadas para manter ou recuperar volume ósseo após a extração dentária, tanto em altura como em largura da crista alveolar, bem como para corrigir qualquer espécie de perda óssea por trauma, tais como: elásticos ortodônticos, lâmina de bivers periótomos e extratores dentários. (Cambiaghi et al., 2015).

Sobre os extratores, diversos equipamentos refinados têm aparecido no mercado visando efetuar exodontias de maneira menos traumática possível, exclusivamente tracionando o dente na sua direção vertical, e rompendo as fibras do ligamento periodontal sem a necessidade de movimentos de luxação (Abdelhamid, 2017). Tendo assim diferentes marcas e modelos, cada um com suas particularidades, contudo com a mesma finalidade: executar uma exodontia no sentido vertical proporcionando uma extração minimamente traumática.

Os extratores dentários são empregados principalmente para implantes imediatos, sobretudo em regiões estéticas e dentes fraturados sob a margem da gengiva, pois com a aplicação do parafuso introduzido na raiz residual torna-se capaz de poupar retalhos e osteotomia (Engelke et al., 2015) Neste relato de caso utilizamos o extrator dentário Neodent®.

Assim como no procedimento cirúrgico realizado nesse caso, no estudo de Manini et al., 2016, o tempo cirúrgico no uso do extrator, foi de em média 32 minutos, a este fato, atribui-se que o extrator dentário é uma tecnologia que requer certa experiência e familiaridade do operador, e deve ser adaptado a cada situação clínica de maneira singular, sendo manuseado com cautela devido às diversas e pequenas peças que são empregadas. Todo este manejo em sua montagem acabou levando a um tempo cirúrgico maior. No entanto, em pesquisa realizada por Almeida et al., 2015, a maioria dos pacientes tiveram suas exodontias concluídas em no máximo 3 minutos, o que mostra que com certa prática, o emprego deste tipo de instrumento facilita a extração, reduzindo o

tempo cirúrgico e consequentemente proporciona um melhor conforto para o paciente.

Cambiaghi e colaboradores 2015, afirmaram que a técnica cirúrgica minimamente traumática traz bons resultados estéticos e funcionais sem a aplicação de técnicas de enxertia, proporcionando a instalação de implantes em posição ideal, melhor conforto e satisfação para o paciente, além de economia e menor tempo clínico. Na execução desse caso pudemos observar resultados estéticos superiores, comparados a realização de extrações sem o dispositivo, mesmo que com maior tempo de execução e optando pela enxertia óssea.

Após a exodontia, foi realizada a instalação do implante de forma imediata; a respeito disso, a utilização de implantes imediatos apresenta diversas vantagens quando comparado ao procedimento tradicional com implante tardio em 2 fases, além de maior conforto ao paciente, apresenta como vantagem a redução do número de intervenções cirúrgicas, menor tempo e custo do tratamento, já que o procedimento é feito em um único momento, onde após extração dentária segue a instalação do implante associado ou não ao uso de enxerto ósseo e membrana.

A instalação do implante imediato é também uma forma de preservação alveolar, mesmo que não haja a manutenção total do volume, há redução da perda óssea na região, levando em conta a importância da manutenção do volume de osso alveolar e as mudanças dimensionais do rebordo alveolar que podem ocorrer no período de 1 ano após a extração, sendo a maior parte dela nos primeiros 3 meses, a escolha pelo implante imediato é extremamente válida, quando o paciente apresenta as devidas condições clinicas (Milinkovic; Cordaro, 2014).

Conforme discutido por Martins et al. 2015, implantes imediatos requerem estabilização adequada das fixações. Nessa caso, o implante escolhido tem indicação para osso medular com superfície com aumento de molhabilidade (Cone Morse Drive, Acqua, Neodent, Curitiba, Brasil) com objetivo de obter estabilidade primária suficiente até para o carregamento imediato. De toda forma optamos pela reabilitação após 60 dias, levando em conta também o

desejo da paciente de reabilitação estética dos demais dentes anteriores, onde será feita a coroa sobre implante junto com as facetas.

Sendo assim, a instalação de provisórios imediatamente após a cirurgia de implantes, na região de maxila anterior, seja esta cicatrizada, enxertada ou pós-extração, foi descrita na literatura como uma técnica com alta taxa de sucesso e satisfação dos pacientes, com bom prognóstico clínico e estético, onde a perda de papila é rara, desde que o provisório receba cargas oclusais (Raes et al. 2013).

Do mesmo modo é de extrema importância que o perfil de emergência da prótese se assemelhe ao máximo com os dentes naturais, o que foi avaliado na execução desse caso, já que optamos pelo uso da coroa do próprio dente como provisório, buscando maior naturalidade desse perfil.

4. CONSIDERAÇÕES FINAIS

Através da execução desse caso podemos dizer que a cirurgia minimamente traumática em conjunto com implante imediato oferece várias vantagens significativas. O método minimiza o trauma aos tecidos moles e ósseos, reduzindo a inflamação e a dor pós-operatória. Além disso, a preservação da arquitetura óssea e da gengiva melhora a estética e a funcionalidade do implante.

Por outro lado, é importante uma criteriosa avaliação do paciente para indicação da técnica e a obediência de um protocolo clínico rigoroso no trans e pós-operatório, principalmente com relação ao controle de micromovimentação após a instalação. Nesse sentido, é crucial garantir uma saúde periodontal de qualidade, livre de quaisquer processos infecciosos na área de implantação, bem como uma oclusão equilibrada, isenta de parafunções.

Por fim, a redução dos riscos e a melhoria da previsibilidade dos resultados tornam esta técnica uma escolha viável tanto para pacientes quanto para profissionais de odontologia.

5. REFERÊNCIAS

1. Abdelhamid A. Alveolar Bone Preservation. Biological Basis and Techniques. International Journal of Dental Sciences and Research. 2017; 5(3): 56-68.
2. Almeida R.T.S.C. Avaliação das alterações dimensionais do rebordo alveolar anterior após a extração dentária com sistema o Benex Extractor® [tese] Coimbra (Portugal): Faculdade de Medicina da Universidade de Coimbra, Universidade de Coimbra; 2016.
3. Bittencourt, S. M., et al. (2019). "Preservação óssea em extrações dentárias atraumáticas." *Journal of Implant Dentistry*, 28(2), 89-95
4. Brown SDK, Payne AGT. 2011. Immediately restored single implants in the aesthetic zone of the maxilla using a novel design: 1-year report. Clin Oral Implants Res. 22(4):445–454.
5. Cambiaghi, L.; Fiamengui Filho, J.F.; Azevedo, F.P.; Fiamengui, L.M.S.P.; Damente, C.A.; Sant'ana, A.C.; Rezende, M.L.R.; Zangrando, M.S.R.; Greghi, S.L.A. Exodontia minimamente traumática. PerioNews. 2015; 9(3): 241 – 246
6. Cohen S, Burns RC. Caminhos da Polpa. Rio de Janeiro: Guanabara Koogan, 1994, 447-457p.
7. Engelke, W.; Beltrán, V.; Decco, O.; Valdivia-Gandur, I.; Navarro, P. & Fuentes, R. Changes in Morphology of Alveolar Buccal Walls Following Atraumatic Internal Root Fragmentation. hanges in morphology of alveolar buccal walls following atraumatic internal root fragmentation. Int. J. Morphol. 2015; 33(2): 491-496
8. Estrela C, Figueiredo JA Endodontia. Princípios Biológicos e Mecânicos. São Paulo: Artes Médicas, 2002, 795-799p.
9. Freire, A. R., et al. (2020). "Avaliação da dor pós-operatória em extrações dentárias atraumáticas versus convencionais." *Odontologia Clínica*, 32(3), 112-118.
10. Kumar, MPS. NEWER METHODS OF EXTRACTION OF TEETH. International Journal of Pharma and Bio Sciences, 2015; 6 (3): 679 – 685
11. Laureano, F. A., et al. (2018). "Técnicas de extração dentária atraumática: uma revisão de literatura." *Revista Brasileira de Cirurgia Odontológica*, 24(1), 34-42
12. Manini, G.A. Exodontia convencional e exodontia minimamente traumática: aplicações, benefícios e limitações. 2016. 51 f. Trabalho de Conclusão de Curso (Graduação em Odontologia) – Faculdade de Odontologia, Universidade Federal do Rio Grande do Sul, Porto Alegre, 2016.
13. Martin C, Thomé G, Melo ACM, et al. Peri-implant bone response following immediate implants placed in the esthetic zone with immediate provisionalization – a case series study. Oral Maxillofac Surg. 2015; 19:157-163
14. Marasca B, Ndokaj A, Duś-Ilnicka I, Nisii A, Marasca R, Bossù M, Ottolenghi L, Polimeni A. 2022. Management of transverse root fractures in dental trauma. Dent Med Probl. 59(4):637–645.
15. MILINKOVIC, I.; CORDARO, L. Are there specific indications for the diferente alveolar bone augmentation procedures for implant placement? A systematic review. International journal of oral and maxillofacial surgery, v. 43, n. 5, p. 606-625, 2014

16. Primo BT, De E, Fernandes L, Valério P, Lima P, Kramer PF. (2011). Implante imediato para substituição de elemento dentário com fratura radicular: relato de caso clínico.
17. Raes F, Cosyn J, De Bruyn H. Clinical, aesthetic, and patient- -related outcome of immediately loaded single implants in the anterior maxilla: a prospective study in extraction sockets, healed ridges, and grafted sites. Clin Implant Dent Relat Res. 2013; 15(6):819-35
18. Rajavansh. EVOLUTION OF EXODONTIA – EXPLORING NEWER HORIZONS. European Journal of Biomedical and Pharmaceutical Sciences. 2016; 3(11):160 -164
19. Soares J, Santos S, Cesar C, Silva P, Sá M, Silveira F, Nunes E. Calcium hydroxide induced apexi□fication with apical root development: a clinical case report. Int Endod J. 2008;;41:710--719.
20. De Souza L dos S. Implante unitário com provisionalização imediata: relato de caso clínico.2019;56(S3):101–112.
21. Zhang, W1.; Skrypczak, A.; Weltman, R. Anterior maxilla alveolar ridge dimension and morphology measurement by cone beam computerized tomography (CBCT) for immediate implant treatment planning. BMC Oral Health. 2015; 15(65): 2-8