**FACSETE – Faculdade Sete Lagoas**

JAIR DIAS FERREIRA FILHO

# RECIDIVAS EM CASOS DE SOBREMORDIDA

TERESINA, PI
2018

JAIR DIAS FERREIRA FILHO

# RECIDIVAS EM CASOS DE SOBREMORDIDA

Monografia apresentada ao Curso de Especialização Lato Sensu da Clínica Integrada de Odontologia, Ciodonto-Teresina, como requisito parcial para conclusão do Curso de Ortodontia Bioprogressiva.

Área de concentração: Ortodontia Bioprogressiva

Orientadora: Profª. Drª. Karinn de Araújo Soares Bastos.

TERESINA, PI
2018

FERREIRA FILHO, Jair Dias
Recidivas em casos de sobremordida - revisão de literatura / Jair Dias Ferreira Filho – 2018
22 f.
Orientadora: Karinn de Araújo Soares Bastos.
Monografia (Especialização) - Faculdade de Tecnologia de Sete Lagoas, 2018.
1. Recidiva. 2. Sobremordida. 3. Ortodontia.
4. Diagnóstico.
I. Título.
II. Karinn de Araújo Soares Bastos.

FACSETE
Faculdade de Tecnologia de Sete Lagoas

Grupo CIODONTO

**FACSETE – Faculdade Sete Lagoas**

Monografia intitulada "RECIDIVAS EM CASOS DE SOBREMORDIDA" de autoria do aluno Jair Dias Ferreira Filho, aprovada pela banca examinadora constituída pelos seguintes professores:

Karinn de Araújo Soares Bastos

Profª. Dra. Karinn de Araújo Soares Bastos – CIODONTO-Teresina
Orientadora

Profª. Ms. Antônia Laura Araújo Carvalho – CIODONTO-Teresina
Examinadora

Teresina, 20 de dezembro de 2018.

**RESUMO**

O grande desafio da ortodontia é evitar a recidiva dos seus tratamentos logo após a remoção do aparelho ortodôntico e instalação da contenção fixa e móvel. Esta recidiva pode se dar por abertura de diastemas ou apinhamentos, ou ainda por sobremordida. Além de constatar a recidiva, deve-se descobrir a causa da mesma. Em se tratando de um paciente Classe II mordida profunda, o índice de recidiva é alto, o que faz com que vários autores tenham opiniões divergentes de quais sejam os motivos para não se obter uma estabilidade após o tratamento nestes pacientes. Desta forma, o objetivo deste trabalho foi apresentar alternativas de diagnóstico e tratamento para pacientes Classe II, com mordida profunda, assim como, algumas causas que podem favorecer o retorno à sua condição inicial. Para isso, foi realizada uma revisão de literatura, de forma descritiva, fundamentada em artigos científicos, livros, revistas e fontes online científicas. No desenvolver do trabalho, foi demonstrado o diagnóstico facial, cefalométrico e dentário afim de entender de forma mais detalhada e científica a sobremordida profunda e, em seguida, planejar um tratamento eficaz e que demonstre estabilidade ao longo dos anos após a remoção do aparelho ortodôntico. Observa-se que a recidiva nos casos com extração é mais evidente quando comparada aos casos sem extração e que, em alguns casos, foi alcançada a estabilidade clínica alterando os ângulos axiais dos incisivos. Outro fator que pode estar envolvido com a recidiva é a reação do tecido do pós-tratamento, incluindo a intercuspidação dental, função dos músculos, *"stress"* oclusal e em especial a contração de estruturas fibrosas deslocadas. Por fim, o sucesso do tratamento requer do ortodontista um bom entendimento dos fatores etiológicos que levaram o paciente àquela má-oclusão, afim de diagnosticar e planejar o tratamento de forma correta, para só assim alcançar a estabilidade desejada.

**Palavras- chave:** Recidiva. Sobremordida. Ortodontia. Diagnóstico.

**ABSTRACT**

The great challenge of orthodontics is to avoid recurrence of their treatments soon after removal of the orthodontic appliance and installation of fixed and mobile containment. This relapse can occur by opening diastemas or crowding, or by overbite. In addition to verifying the recurrence, the cause of the recurrence must be discovered. In the case of a Class II deep bite patient, the relapse rate is high, which causes several authors to have divergent opinions on the reasons for not achieving post-treatment stability in these patients. In this way, the objective of this work was to present alternatives for diagnosis and treatment for Class II patients with deep bite, as well as some causes that may favor the return to their initial condition. For this, a literature review was carried out, in a descriptive way, based on scientific articles, books, magazines and scientific online sources. In the development of the work, the facial, cephalometric and dental diagnosis was demonstrated in order to understand in a more detailed and scientific way the deep overbite and then to plan an effective treatment and to demonstrate stability over the years after the removal of the orthodontic appliance. It is observed that the relapse in cases with extraction is more evident when compared to cases without extraction and that, in some cases, clinical stability was achieved by altering the axial angles of the incisors. Another factor that may be involved with recurrence is the posttreatment tissue reaction, including dental intercuspidation, muscle function, occlusal stress and, in particular, the contraction of displaced fibrous structures. Finally, the success of the treatment requires the orthodontist a good understanding of the etiological factors that led the patient to that malocclusion, in order to diagnose and plan the treatment correctly, only to achieve the desired stability.

**Key words:** Recurrence. Overbite. Orthodontics. Diagnosis.

**SUMÁRIO**

1- INTRODUÇÃO.....6

2- OBJETIVOS.....7

3- REVISÃO DE LITERATURA.....8

4- MATERIAIS E MÉTODOS.....14

5- DISCUSSÃO.....15

6- CONCLUSÃO.....17

REFERÊNCIAS BIBLIOGRÁFICAS.....18

## 1 INTRODUÇÃO

A mordida profunda é hoje na ortodontia um problema relativamente comum, seja ela ocasionada pela extrusão dos incisivos inferiores e/ou superiores ou até pela intrusão do setor posterior na mandíbula (curva de Spee), perda de elementos dentários, alterações no desenvolvimento da face e aquelas pessoas que possuem uma musculatura facial muito forte, ou seja, hipertônica. Nesse último caso é onde temos o maior índice de mordida profunda ou sobremordida, e consequentemente um grau maior de recidiva após o tratamento ortodôntico.

A sobremordida exagerada é encontrada em pacientes Braquifaciais Casse II div.2, onde segundo NOGUEIRA (2014), os incisivos superiores estão com inclinação axial vertical ou lingual, o arco superior geralmente apresenta-se achatado na região anterior, devido à inclinação lingual excessiva dos incisivos centrais superiores onde existe uma sobre mordida vertical excessiva, e o arco inferior apresenta frequentemente curva de Spee exagerada.

De acordo com KAWAUCHI (1999), a contenção e a estabilidade da oclusão pós-tratamento ortodôntico a longo prazo sempre ocupou a atenção dos ortodontistas. Diante da sobremordida profunda, a recidiva é amplamente discutida e existe uma grande divergência quanto aos fatores envolvidos nessa má oclusão. Até hoje, estudos relacionados com as características nas mudanças pré-tratamento da sobremordida não são conclusivas.

Visto isso, este trabalho tem o objetivo, por meio de revisão de literatura compreender os motivos pelo qual ocorrem recidivas em casos de sobremordida profunda pós-tratamento ortodôntico.

## 2 OBJETIVOS

O objetivo do presente estudo foi analisar, por meio de revisão de literatura, possíveis causas de recidivas em tratamentos ortodônticos em pacientes com sobremordida profunda, mostrando também algumas técnicas de tratamento para estes casos, tentando assegurar uma estabilidade pós tratamento.

## 3 REVISÃO DE LITERATURA

MORO, SANTOS (2017), mostram que a sobremordida é um tipo de má oclusão que apresenta etiologia multifatorial e necessita de um diagnóstico diferencial elaborado e específico, podendo ser definida quando o trespasse vertical dos incisivos superiores sobre os incisivos inferiores ultrapassa um terço da coroa dos incisivos inferiores em oclusão cêntrica. Esta maloclusão é frequentemente encontrada em pacientes na ortodontia. Seu tratamento é extremamente complexo. Os fatores etiológicos podem ser esqueléticos e/ou dentários. Não apresenta uma prevalência entre os gêneros feminino e masculino. Seu tratamento pode ser feito pela intrusão dos dentes anteriores, extrusão dos dentes posteriores ou à combinação de ambas as técnicas.

Segundo JANSON, PITHON (2008), o conceito de oclusão ideal leva em consideração o relacionamento ântero-posterior, transversal e vertical dos dentes. No relacionamento vertical, considera-se normal os dentes superiores anteriores sobrepassarem os inferiores de 2 a 3mm. Um trespasse maior do que o normal na região anterior e/ou posterior é denominado sobremordida profunda e está relacionado a: extrusão ou angulação dos incisivos.

FREITAS *et. al*. (2006), apontam que a sobremordida considerada normal tem uma certa variação e aceitação entre diversos autores. Em alguns casos considera-se normal quando 20% do incisivo inferior se apresentasse sobreposto pelo superior ou quando se apresenta sobreposto em uma média de 2,8mm em pacientes de 7 a 14 anos do gênero masculino em oclusão normal, e com uma média de 2,5mm, para o gênero feminino, em jovens com 12 anos de idade.

CANTADORI *et. al.* (2003), dizem que a Sobremordida profunda talvez possa ser a condição mais danosa que possa existir quando se pensa na saúde dos tecidos de suporte e na longevidade dos elementos dentários. Enfatizaram também que a falta de crescimento mandibular no sentido antero-posterior no período de transição entre a dentição decídua e a permanente constitui um fator importante na determinação do grau de sobremordida. O prognóstico é desfavorável quando há uma mordida profunda na dentição mista.

Visto isso, um dos grandes desafios na Ortodontia é conseguir a estabilidade da oclusão a longo prazo após o tratamento ortodôntico. ZANESCO, CAPPELLETTE (2012), afirmam que diante da sobremordida profunda, a recidiva é amplamente discutida e existe uma grande divergência quanto aos fatores envolvidos nessa má oclusão.

### 3.1 SOBREMORDIDA

De acordo com BRITO, LEITE, MACHADO (2009), para a realização da Ortodontia com qualidade, o fator que mais influência nos resultados dos tratamentos é o pleno conhecimento acerca do diagnóstico ortodôntico. Com relação à sobremordida exagerada, existem algumas particularidades que devem ser mais bem compreendidas e interpretadas durante essa etapa, como o diagnóstico facial, o diagnóstico cefalométrico, o diagnóstico dentário e algumas variáveis externas (gênero e idade).

#### 3.1.1 DIAGNÓSTICO FACIAL

BRITO, LEITE, MACHADO (2009) afirmam que a relação adequada do sorriso é aquela na qual os lábios superiores repousam na margem gengival dos incisivos centrais superiores, ou seja, sem exposição de tecido gengival. A exposição gengival de 1mm até 2mm é considerada esteticamente aceitável. As exposições gengivais acima desse valor são consideradas antiestéticas e, quanto mais exposição de gengiva, menos estético será o sorriso. Essas informações são de fundamental importância para a elaboração do diagnóstico da sobremordida exagerada, bem como para a seleção da terapêutica adequada. É importante lembrar que essa característica não deve ser utilizada de forma isolada para a tomada de decisão terapêutica. Essa informação deve ser interpretada em conjunto com os dados dinâmicos (sorriso e fala), incluindo a análise do comprimento do lábio superior e do grau de elevação desse durante a fala e o sorriso.

### 3.1.2 DIAGNÓSTICO CEFALOMÉTRICO

Ainda segundo BRITO, LEITE, MACHADO (2009), independentemente do tipo de análise cefalométrica, ou dos valores numéricos e angulares utilizados por essas, existem três tipos de padrões de crescimento da face: o padrão de crescimento horizontal, o normal e o vertical. No primeiro, existe uma diminuição do terço inferior da face e os pacientes apresentam um padrão braquifacial. No crescimento normal, existe uma proporção adequada entre os terços faciais e os pacientes apresentam um padrão mesofacial. No último, o vertical, existe um aumento do terço inferior da face e os pacientes apresentam um padrão dolicofacial. O diagnóstico dessa característica é fundamental, pois determinadas estratégias de tratamento estão contraindicadas em algumas situações. A inclinação axial dos incisivos também é uma característica importante, pois está, na maioria das vezes, alterada nos casos de sobremordida exagerada. Na presença da má oclusão de Classe II, 1ª divisão, a inclinação axial dos incisivos está aumentada e, na 2ª divisão, os incisivos superiores apresentam a inclinação axial diminuída. As corretas inclinação axial dos incisivos e angulação interincisivos são fatores relacionados com a estabilidade dos casos.

### 3.1.3 DIAGNÓSTICO DENTÁRIO

BRITO, LEITE, MACHADO (2009), citam que em grande parte das situações clínicas de mordida fechada, o plano oclusal encontra-se alterado no arco dentário superior, inferior ou em ambos. Durante a análise do plano oclusal, deve-se avaliar o contorno das superfícies oclusais e incisais dos dentes, bem como o contorno gengiva. Outra variável importante a ser avaliada, que está relacionada à presença de dois planos oclusais no arco inferior, é a magnitude da curva de Spee. Essa informação é de grande relevância, pois, nas situações onde a curva é profunda, deve ser feita uma avaliação detalhada sobre a quantidade de espaço presente no arco. A presença de curva de Spee acentuada é muito comum nas más oclusões de Classe II, divisão 1 de Angle, onde, devido à falta de

contato dos incisivos, os inferiores extruem, aumentando a curva e, consequentemente, o trespasse vertical.

### 3.2 TRATAMENTO DA SOBREMORDIDA PROFUNDA

De acordo com ALMEIDA, ALMEIDA, ALMEIDA (2004), pode-se corrigir a mordida profunda por meio da A) extrusão posterior, B) verticalização dos molares, C) vestibularização dos incisivos e da intrusão dos incisivos (D) (Fig.1). A aplicação dos métodos de correção está alicerçada na diferenciação morfológica do padrão facial dos pacientes. A tipificação do padrão de crescimento craniofacial do paciente com sobremordida, bem como a má oclusão, são importantes fatores que devem ser reconhecidos pelo clínico.

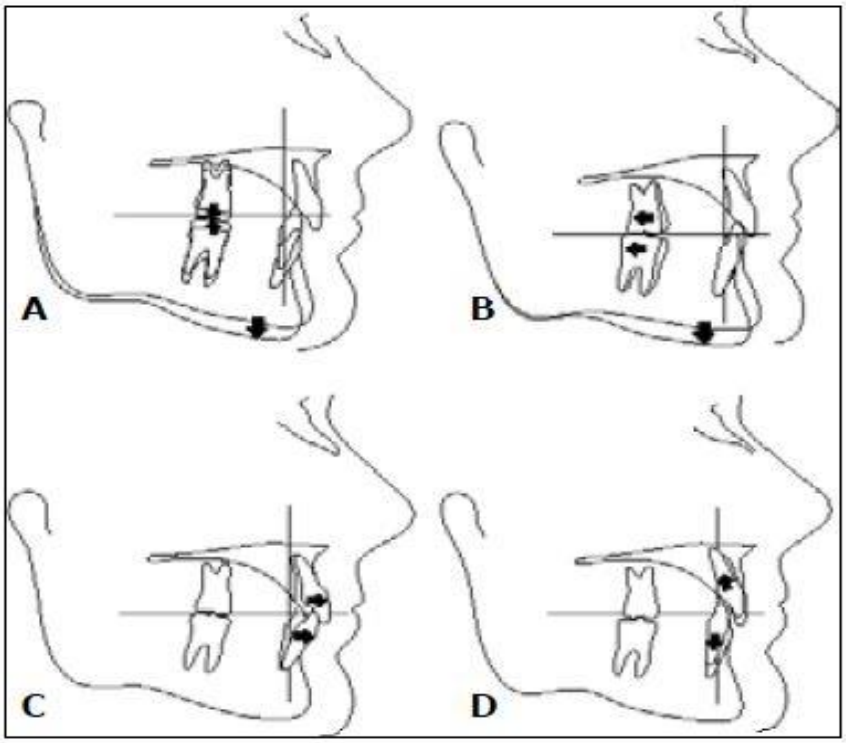


FIG.1: Esquema das formas de correção da sobremordida.
**Fonte:** ALMEIDA, ALMEIDA, ALMEIDA (2004)

ALMEIDA, ALMEIDA, ALMEIDA (2004), dizem ainda que a intrusão dos incisivos permite a correção da sobremordida com melhor controle dos efeitos secundários observados na região posterior. O mecanismo de intrusão pode ser

realizado utilizando o Arco Base de Ricketts, o arco de Intrusão de Burstone, o arco de três peças, alavancas (cantilevers) e sobrearcos.

OLIVEIRA (2010), em um estudo que tinha por finalidade avaliar a estabilidade da má oclusão de Classe II, div. 2. Mostraram que os pacientes com incisivos superiores e inferiores muito verticalizados antes do tratamento tenderam a ter um trespasse vertical mais profundo inicialmente e uma tendência a retornar a sua relação original no período pós-contenção. Pela análise da regressão múltipla escalonada, o trespasse vertical inicial foi selecionado como o fator mais importante a fim de prever trespasse vertical pós-contenção.

### 3.3 RECIDIVA DA SOBREMORDIDA

KAWAUCHI (1999), em uma amostra selecionou-se 48 jovens, leucodermas de ambos os sexos, que apresentavam, inicialmente, Classe I e Classe II, div. 1, com sobremordida de no mínimo 3,5 mm, tratados com extrações dos quatro primeiros pré-molares. As tomadas radiográficas e os modelos de estudo foram obtidos em 3 fases: ao início, ao final e 5 anos após o tratamento ortodôntico. Os resultados permitiram concluir que os fatores dentários correlacionados a recidiva profunda foram a sobressaliência, a movimentação dos incisivos e dos molares e o ângulo interincisivos. Para os fatores esqueléticos, somente apresentou correlação estaticamente correção com a quantidade de recidiva. Segundo os autores, as pacientes do gênero feminino possuem probabilidade quatro vezes e meia maior de apresentar recidiva da sobressaliência.

BAYDAS et. al. (2004), acrescentam que apesar da curva de Spee fazer parte da prática diária na Ortodontia, poucas pesquisas se dedicaram a examinar a relação entre a profundidade da curva de Spee e as estruturas dentofaciais. Alguns autores encontraram relação entre a recidiva da curva de Spee e alguns fatores como o índice de irregularidade, overjet, overbite e a alteração da posição cefalométrica dos incisivos.

FREITAS et. al (2006), após alguns estudos, e avaliando os resultados, observaram que quanto maior a sobremordida inicial, maior será a correção

alcançada pelo tratamento e maior será a sobremordida na fase pós-contenção. A sobremordida pós-contenção apresentou-se correlacionada com a sua recidiva, ou seja, quanto maior o valor do overbite em fase inicial de tratamento, maior a recidiva da sobremordida. Porém, não se correlacionou significantemente com a correção durante o tratamento. Ou seja, a quantidade de correção conseguida pelo tratamento ortodôntico não apresentou relação com a sobremordida pós-contenção.

Para WILLIAMS, ANDERSEN (1995), em indivíduos que possuem uma rotação anterior da mandíbula, a recidiva na região incisivo inferior é relacionada, ligeiramente, com o aprofundamento do relacionamento vertical do incisivo e a uma redução na largura intercranianos.

ZANESCO, CAPPELLETTE (2012), mostram outro fator que pode estar envolvido com a recidiva, que é a reação do tecido do pós-tratamento incluindo a intercuspidação dental, função dos músculos, *"stress"* oclusal e em especial a contração de estruturas fibrosas deslocadas. Assim como os fatores dentários e esqueléticos podem também estar envolvidos na recidiva da sobremordida profunda. As alterações no ângulo interincisivos são citados por diversos autores e relatam ter obtido estabilidade dos casos tratados que apresentavam sobremordida profunda corrigidas por meio da utilização de fios retangulares durante o tratamento e com isso, obtendo assim o controle da inclinação axial dos incisivos. Eles ainda afirmam que a relação da recidiva da sobremordida profunda com indivíduos de Classe I e II não possuem diferenças significantes, porém relata em seus estudos que a recidiva nos casos com extração é mais evidente quando comparado com os casos sem extração.

SIMONS, JOOHDEPH (1973), afirmaram que para o dimorfismo sexual, não são encontradas evidências científicas que exista alguma relação, mas sabe-se que quando tratados indivíduos com crescimento pode favorecer a correção da sobremordida profunda, e posteriormente, um resultado mais estável.

Portanto, para NIELSEN (1991), o sucesso do tratamento das más oclusões verticais depende de o clínico ter uma boa compreensão dos fatores etiológicos que conduzem ao desenvolvimento destas más oclusões. Os processos do crescimento associados com estas más oclusões devem ser

compreendidos assim como a função normal e anormal dos tecidos moles, isto é, o lábio e a língua, a fim de diagnosticar e planejar com sucesso o tratamento para estes pacientes.

## 4 MATERIAIS E MÉTODOS

Realizou-se uma revisão de literatura de forma sistemática nas bases de dados PUBMED e CAPES, de artigos publicados no período de 1973 a 2017 (salvo exceções de relevância considerável) escritos em inglês e em português. Os trabalhos analisados abordam a recidiva em tratamentos de sobremordida. Para auxiliar a busca, foram utilizadas palavras-chave indexadas na Biblioteca Virtual de Saúde, tais como: sobremordida profunda, classe II, recidiva sobremordida.

Como resultado, foram obtidos 20 artigos, sendo 15 do PUBMED e 5 do CAPES. O processo de organização e análise de dados foi realizado no período de Janeiro 2017 a Abril de 2018 A seleção dos artigos ocorreu, à priori, por meio dos resumos destes e pelo intervalo de tempo já relatado. Foram excluídos 13 artigos dos 20 selecionados à priori, visto que tais não contemplavam do perfil da pesquisa devido à irrelevância de dados.

## 5 DISCUSSÃO

A revisão de literatura referente ao tema apresenta, de forma compreensível, a posição dos autores diante do tratamento de pacientes classe II com sobremordida profunda e permite aos pesquisadores do assunto, maior compreensão do mesmo e o conhecimento necessário para buscar a estabilidade no tratamento ortodôntico.

Os argumentos apresentados pelos teóricos são convincentes e apontam, com clareza, as respostas dos objetivos específicos.

Segundo JANSON, PITHON (2008), o conceito de oclusão ideal leva em consideração o relacionamento ântero-posterior, transversal e vertical dos dentes. No relacionamento vertical, considera-se normal os dentes superiores anteriores sobrepassarem os inferiores de 2 a 3mm. Um trespasse maior do que o normal na região anterior e/ou posterior é denominado sobremordida profunda e está relacionado a: extrusão ou angulação dos incisivos.

BRITO, LEITE, MACHADO (2009) afirmam que a relação adequada do sorriso é aquela na qual os lábios superiores repousam na margem gengival dos incisivos centrais superiores, ou seja, sem exposição de tecido gengival. A exposição gengival de 1mm até 2mm é considerada esteticamente aceitável. As exposições gengivais acima desse valor são consideradas antiestéticas e, quanto mais exposição de gengiva, menos estético será o sorriso.

De acordo com ALMEIDA, ALMEIDA, ALMEIDA (2004), pode-se corrigir a mordida profunda por meio da A) extrusão posterior, B) verticalização dos molares, C) vestibularização dos incisivos e da intrusão dos incisivos (D) (Fig.1). A aplicação dos métodos de correção está alicerçada na diferenciação morfológica do padrão facial dos pacientes.

ALMEIDA, ALMEIDA, ALMEIDA (2004), dizem ainda que a intrusão dos incisivos permite a correção da sobremordida com melhor controle dos efeitos secundários observados na região posterior.

BAYDAS et. al. (2004), acrescentam que apesar da curva de Spee fazer parte da prática diária na Ortodontia, poucas pesquisas se dedicaram a examinar

a relação entre a profundidade da curva de Spee e as estruturas dentofaciais. Alguns autores encontraram relação entre a recidiva da curva de Spee e alguns fatores como o índice de irregularidade, overjet, overbite e a alteração da posição cefalométrica dos incisivos.

ZANESCO, CAPPELLETTE (2012), mostram outro fator que pode estar envolvido com a recidiva, que é a reação do tecido do pós-tratamento incluindo a intercuspidação dental, função dos músculos, *"stress"* oclusal e em especial a contração de estruturas fibrosas deslocadas.

Portanto, para NIELSEN (1991), o sucesso do tratamento das más oclusões verticais depende de o clínico ter uma boa compreensão dos fatores etiológicos que conduzem ao desenvolvimento destas más oclusões. Os processos do crescimento associados com estas más oclusões devem ser compreendidos assim como a função normal e anormal dos tecidos moles, isto é, o lábio e a língua, a fim de diagnosticar e planejar com sucesso o tratamento para estes pacientes.

Diante do que foi estudado, entende-se que o tratamento ortodôntico destes pacientes possuem diversos fatores que podem favorecer o aparecimento da sobremordida, assim como sua recidiva, isso só reforça a necessidade do profissional investigar todos os problemas para se procurar solucioná-los com segurança. É o que o dentista precisa fazer para tomar as decisões certas na sua prestação de serviço.

## 6 CONCLUSÃO

Baseado nos artigos e estudos levantados observou-se a grande importância de um eficiente diagnóstico para posterior elaboração de um plano de tratamento ortodôntico e consequentemente alcançar a estabilidade do tratamento.

Observamos que o tratamento de um paciente classe II com sobremordida profunda requer total habilidade do profissional para que se consiga devolver a oclusão dentária e funcional, além de proporcionar harmonia entre as estrutura, maxila e mandíbula, e sobretudo, alcançar a estabilidade a longo prazo.

De acordo com os autores, verificou-se que quando tratados indivíduos em crescimento pode favorecer a correção da sobremordida profunda e que a relação da recidiva da sobremordida profunda com indivíduos de Classe I e II não possuem diferenças significantes, porém relata em seus estudos que a recidiva nos casos com extração é mais evidente quando comparado com os casos sem extração.

Afirma-se que o estudo foi válido e satisfatório, todavia, recomenda-se que se continue estudando sobre o assunto e procurando por alternativas cada vez mais facilitadoras para as soluções dos pacientes com sobre mordida.

**REFERÊNCIAS**

ALMEIDA, M.R.; ALMEIDA, R.R.; ALMEIDA, R.R. O uso do sobrearco na correção da sobremorida profunda. **R Clín Ortodon Dental Press**, Maringá, v. 3, n. 1, p. 14-30 - fev./mar., 2004.

BRITO, H.H.A.; LEITE, H.R; MACHADO, A.W. Sobremordida exagerada: diagnóstico e estratégias de tratamento. **R Dental Press Ortodon Ortop Facial**. Maringá, v. 14, n. 3, p. 128-157, maio/jun. 2009.

BAYDAS, B. et al. Investigation of the changes in the positions of upper and lower incisors, overjet, overbite, and irregularity index in subjects with different depths of curve of Spee. **Angle Orthod,** Appleton, v. 74, no. 3, p. 349-355, June 2004.

CANTADORI, M. et. al**.** Avaliações gerais sobre o tratamento da sobremordida profunda em dentição mista. **RGO,** v.51, n.4. p 219-224, out. 2003.

FREITAS, K. M.S. et al. Estudo da recidiva da sobremordida relacionada com a curva de Spee, em pacientes Classe II, divisão 1, na fase pós-contenção. **R Dental Press Ortodon Ortop Facia**l, Maringá, v. 11, n. 5, p. 138-150, set./out. 2006.

JANSON, M.; PITHON, G. Alternativas para acelerar a colagem dos acessórios inferiores em casos com sobremordida profunda**. Rev. Clín. Ortodon. Dental Press**, Maringá, v. 7, n. 3 - jun./jul. 2008.

KAWAUCHI, M. **Avaliação da recidiva da sobremordida profunda – Estudo longitudinal Cefalométrico e de Modelos**. 299f. Tese (DOUTORADO) – Odontologia, Faculdade de Odontologia de Bauru, USP, 1999.

NIELSEN L. Vertical Malocclusions: etiology, development, diagnosis and some aspects of treatment. **Angle Orthod**; v.61, n.4:p.247-60. Aug.1991.

NOGUEIRA, J. S. **MÁ OCLUSÃO**: **causas e consequências uma abordagem comparativa**. 25f. Monografia (ESPECIALIZAÇÂO) – Odontologia, UNICAMP, 2014.

OLIVEIRA, R.C.G. **Avaliação da correlação da recidiva da sobressaliência e da sobremordida com a recidiva do apinhamento anterior em casos tratados com extrações**. 139p. Tese (DOUTORADO) – Odontologia, Falcudade de odontologia de Bauru, USP, 2010.

SIMONS, M.E., JOONDEPH, D.R. Change in overbite: A ten year postretention study. **Am J Orthod**.v.64,n.4:p.349-67. Out. 1973

WILLIAMS, S., ANDERSEN, C.E. Incisor stability in patients with anterior rotational mandibular growth. **Angle Orthod**.v.65, n.6, p.431-421.sept.1995.

ZANESCO, A.; CAPPELLETTE, M. RECIDIVA DA SOBREMORDIDA PROFUNDA.Disponível em: https://www.researchgate.net/publication/279487432. Ano 2012.Acesso em 10/05/2017 às 22:32.

MORO, k.; SANTOS, B.L. PROTOCOLO DE TRATAMENTO DE MORDIDA PROFUNDA.**RFAIPE**, v. 7, n. 2, p. 31-42, jul./dez. 2017.