ARIANE FRAGA BUCK

DIAGNÓSTIVO E ABORDAGENS NO TRATAMENTO DA CLASSE II ESQUELÉTICA - REVISÃO DE LITERATURA

São Paulo
2023

ARIANE FRAGA BUCK

DIAGNÓSTIVO E ABORDAGENS NO TRATAMENTO DA CLASSE II ESQUELÉTICA - REVISÃO DE LITERATURA

Trabalho de Conclusão de Curso apresentado para obtenção do título de Especialista em Ortodontia pela Faculdade Sete Lagoas (FACSETE).

Orientador: Prof. Dr. Sílvio Fonseca

São Paulo
2023



ARIANE FRAGA BUCK

DIAGNÓSTIVO E ABORDAGENS NO TRATAMENTO DA CLASSE II ESQUELÉTICA - REVISÃO DE LITERATURA

Trabalho de Conclusão de Curso apresentado para obtenção do título de Especialista em Ortodontia pela Faculdade Sete Lagoas (FACSETE).

São Paulo, __ de _____ de ____

BANCA EXAMINADORA

_____

Prof. Dr. .....

Universidade .....

_____

Prof. Dr. .....

Universidade .....

_____

Prof. Dr. .....

Universidade .....…

"*A gravidade explica os movimentos dos planetas, mas não pode explicar quem colocou os planetas em movimento. Deus governa todas as coisas e sabe tudo que é ou que pode ser feito". (Isaac Newton)*

RESUMO

A classe II pode acometer pacientes de forma dentária, esquelética ou ainda combinar os dois fatores. Apesar de ser uma maloclusão menos frequente que a maloclusão de classe I, é o que mais leva pacientes a procurarem tratamento, uma vez que causa um comprometimento estético mais intenso do que as maloclusões de classe I. Por falta de conhecimento, muitas vezes o tratamento é procurado de forma tardia tornando inviável o tratamento ortopédico facial, levando o indivíduo a um quadro de comprometimento esquelético que na maioria das vezes só pode ser resolvido de forma satisfatória com cirurgia ortognática. A observação de fatores importantes durante o crescimento da criança pode levar o cirurgião dentista a um diagnóstico correto e preciso em tempo hábil para tratamento, evitando que no futuro o paciente seja submetido à cirurgia ortognática pelo fato da maloclusão ter sido corrigida de forma a não conmprometer as funções estomatognáticas, tampouco a estética do indivíduo.

Palavras-chave: Classe II, Angle, Maloclusão

ABSTRACT

Class II may happen to patients either on dental components or on skelectical ones as well. It may also combine both components and cause the malocclusion. Although class II is less frequent than class I malocclusion, it's easier to see people looking for treatment for it more often than patients in class I, once it causes more aesthetics commitment than class I problems. As a lack of judgement, treatment for this issue is often searched lately making orthopedic treatment not feasible. This situation may take the patient to a level of commitment only solved through ortognatic surgery. Observing kids growing time it's important once it may take the clinician to a right diagnosis and corect treatment for correct age stimulating growth and avoiding otrhognatic surgery.

Keywords: class II, angle, malocclusion

SUMÁRIO

1. INTRODUÇÃO
2. PROPOSIÇÃO
3. REVISÃO DE LITERATURA
4. DISCUSSÃO
5. CONCLUSÃO
6. REFERÊNCIAS

INTRODUÇÃO

As maloclusões dentárias estão frequentemente presentes na população e cada vez mais as pessoas procuram tratamento precoce para sua solução.

Diversos autores resaltam o comprometimento estético do paciente como um fator determinante para a busca de tratamento.

Em seu trabalho, Oliveira Jr et. al (2004) relata o fato da classe II ter um maior índice de busca por tratamento, mesmo sendo menos frequente do que as más oclusões de classe I, uma vez que a última não compromete o paciente tão severamente com relação à estética. A classe II pode ser ocasionada por componente esquelético, dentário ou ainda por uma combinação de ambos. Também é descrito em seu trabalho a grande variedade de aparelhos que podem ser utilizados para a correção desta discrepância como aparelho de Herbst, Jasper Jumper, AEB com ancoragem cervical, Frankel, Bionator entre outros. Também foi importante destacar em seus estudos as diferenças entre as aparatologias fixas e removíveis que apresentam uma grande lista de vantagens devido ao seu desenvolvimento ao longo dos anos. Para a aparatologia fixa foi destacado o fato da colaboração do paciente não ser um fator tão importante, uma vez que o aparelho não pode ser retirado pelo paciente, assim como a aplicação de força contínua. Por outro lado, fatores como dificuldade na mastigação, fonação e higienização foram citados como desvantagens das aparatologias fixas. Já para as aparatologias removíveis, foi citado o grande avanço e diversidade das aparatologias removíveis, a facilidade de combinação de possibilidades e a facilidade na higienização e mastigação, uma vez que o aparelho é removido na hora das refeições e nos momentos de higienização. Como ponto negativo foi citada a falta de colaboração dos pacientes, uma vez que o aparelho dificulta a fonação, é desconfortável durante os primeiros dias de uso (o que pode levar a uma baixa adesão ao tratamento completo). O ponto em comum de todos estes aparelhos é que todos podem promover alterações transversais, sagitais e/ou verticais, tanto esqueléticas quanto dentárias.



Figura 1 – Aparelho Jasper Jumper. https://www.americanortho.com/products/fixed-and-functional/fixed-and-functional-jasperjumper/

Almeida et al. (2010) avaliou a influência do posicionamento sagital mandibular na estética facial. Apesar da extrema importância da função, a estética tem seu nível de importância elevado. A aparência física tem grande influência na autoestima e integração social, podendo afetar o estado psicológico da pessoa. A busca pela estética é um grande motivador da busca pelo tratamento ortodôntico. Para que o tratamento ortodôntico tenha o resultado desejado é importante a avaliação completa do paciente, incluindo fotos de perfil e frontal (sério e sorriso) para análise inclusive dos tecidos moles. Um ângulo de importância para a estética é o ângulo de convexidade facial que deve estar em 12 graus. Em seu estudo, Almeida et al. (2010) manipulou fotos em Adobe Photoshop CS2 de dois homens e duas mulheres (em ambos os casos, um negro e um branco) e produziu em cada foto um perfil reto, um côncavo e um convexo. As fotos foram apresentadas para

ortodontistas, bucomaxilofaciais, artistas plásticos e leigos para avaliação da estética. Para o homem negro e para as duas mulheres o perfil reto foi o mais aceito. Já para o homem branco o perfil levemente côncavo com a mandíbula pouco proeminente foi escolhido como agradável.

Sena et al. (2017) avaliou a influência da posição sagital da mandíbula na percepção social de atratividade facial. Da mesma maneira que Almeida et al. (2010), Sena et al. (2017) conduziu um estudo sobre a percepção da estética com manipulação de fotos de pacientes levando-se em conta sexo e etinia. Após as manipulações das imagens (gerando fotos de homens e mulheres brancos e negros, com perfis retos, côncavos e convexos) e avaliação por ortodontista, bucomaxilofaciais, artistas visuais e leigos, pode-se perceber que o fator que mais contou para o grau de atratividade foi o posicionamento anteroposterior mandibular. Conduzindo-se o estudo para o lado social, as pessoas consideradas mais bonitas foram também eleitas como as mais prováveis de serem contratadas, além de serem as mais apontadas como pessoas que apresentavam melhores condições socioeconômicas.

PROPOSIÇÃO

O objetivo deste trabalho é realizar uma revisão de literatura de artigos das mais diversas bases científicas, analisando os componentes da classe II esquelética, assim como seu comprometimento estético e suas alternativas de tratamentos precoces nos indivíduos acometidos por esta maloclusão.

REVISÃO DE LITERATURA

Pedrin et. al (2005) em seu trabalho apresenta uma comparação entre os aparelhos AEB conjugado e o Bionator no tratamento da Classe II 1ª divisão, uma vez que já existem diversos estudos comparativos entre Bionator, Frankel, Herbst e ativadores, porém pouco material disponível descrevendo os aparelhos AEB (extrabucal e conjugado). Há um consenso geral que para limitar e direcionar o crecimento antero-superior o AEB mostra-se extremamente eficiente. Por outro lado, com relação ao posicionamento mandibular mostra-se um aspecto controverso na literatura, uma vez que diversos estudos mostram resultados positivos no posicionamento mandibular enquanto uma outra gama de estudos mostra influência nula no posicionamento da mandíbula e das bases apicais. Após uma análise de 180 radiografias foi constatado que apresentou diferenças significativas com relação aos valores de SNA e a medida linear de NPerp-A diminuindo nos três grupos, com maior resultado no uso do AEB conjugado.



Figura 2 – AEB conjugado. https://peo.com.br/aparelhos-removiveis-aeb-conjugado/



Figura 3 – Bionator de Balters. http://blog.cetrobh.com.br/2015/03/os-05-objetivos-do-tratamento-com-bionator-de-acordo-com-balters.html

No trabalho de Kamache et.al (2006) foram avaliados os efeitos dentários e

esqueléticos promovidos entre o APM3 (aparelho de Protração Mandibular) e Jasper Jumper. Uma amostra de 34 pacientes com má oclusão Classe II por retrusão mandibular foram divididos em 3 grupos (APM3, Jasper Jumper e grupo controle). Foram consideradas as seguintes medidas cefalométricas: IMPA, 1.PP, Nperp-A, Nperp-P e FMA. Através das comparações entre as radiografias pré e pró tratamento pode-se notar que não ocorreram alterações esqueléticas e dentárias entre os pacientes do grupo APM3 e grupo controle. Entre os pacientes Jasper Jumper e grupo controle, notou-se uma inclinação vestibular dos incisivos inferiores, porém não apresentaram alterações esqueléticas. Já entre o grupo APM3 e Jasper Jumper não apresentaram diferenças esqueléticas, o grupo Jasper Jumper apresentou maior tendência à inclinação vestibular.



Figura 4 – Protator mandibular https://docs.bvsalud.org/biblioref/2019/04/994617/tratamento-da-ma-oclusao-de-classe-ii-atraves-do-aparelho-de-pr_q04Ckch.pdf

Gimenez et.al (2007) considerou em seu trabalho o tratamento da má oclusão de Classe II, 1ª divisão com protrusão maxilar. Em sua revisão, destaca-se o fato de esta má oclusão atinge a maior parte da população que busca tratamento ortodôntico (cerca de 40%), apresenta etiologia multifatorial e diversas vezes associada a outros problemas como atresia maxilar e mordida aberta anterior. Ainda conceituando a má oclusão de classe II 1ª divisão, o estudo mostra divergências no conceito uma vez que diversos autores usados como referência colocam o primeiro molar superior como o ponto mais estável da dentadura e tendo sua relação com a anatomia craniana bem definida, enquanto outros autores apresentaram evidências de bom posicionamento do primeiro molar inferior, sendo o superior mais deslocado mesialmente e anteriormente em relação ao primeiro molar inferior. Através de seus estudos, foi apresentado uma análise sobre casos onde a classe II se dá apenas por protrusão maxilar com bom posicionamento mandibular. Em tais casos, faz-se necessário o controle vertical (podendo-se usar o AEB conjugado com o Splint de Thurow). Já nos casos onde há uma combinação de protrusão

maxilar com retrusão mandibular, a conduta mais adequada foi o uso do atiador combinado com a ancoragem extrabucal.



Figura 5 – Splint de Thurow.
https://faculdadefacsete.edu.br/monografia/files/original/64b23e0f0164a42dd7a865874d4391f8.pdf



Figura 6 – Splint de Thurow instalado. https://leticiasobreiro.com/blog/tag/extrabucal/

Melo et.al (2008) conduziu um estudo sobre o efeito do tratamento da má oclusão de classe II 1ª divisão com o Bionator de Balters, utilizando-se também implantes metálicos para criar pontos de referência em uma avaliação pós-tratamento mais precisa através da avaliação radiográfica. Em sua revisão, o bionator é citado como uma aparatologia amplamente usada nos dias atuais no tratamento da má oclusão quando há

a presença de deficiência mandibular, uma vez que o bionator produz posicionamento mandibular anteriorizado resultando em uma nova posição postural do arco inferior. Citado como adequado para padrões faciais favoráveis, o bionator tem sua indicação em casos que se apresentam crescimento de meso para braquifacial com rotação mandibular no sentido anti-horário. Também em seu estudo, Melo et.al (2008) apresenta uma contradição com relação aos aparelhos ortopédicos no geral, uma vez que diversos autores referenciados no trabalho observaram aumento no comprimento mandibular após o tratamento com diversos aparelhos funcionais, enquanto diversos outros autores não consideraram os resultados clinicamente relevantes. No seu próprio estudo, após avaliação de três pacientes tratados com o Bionator, observou-se restrição do crescimento maxilar e estímulo de crescimento mandibular junto com a alteração na direção do crescimento condilar. Além disto, observou-se uma verticalização dos incisivos superiores e aumento na tendência natural de vestibularização dos incisivos inferiores.

Em 2009, Henriques et al apresentou um estudo sobre os efeitos do aparelho Jasper Jumper no tratamento da má oclusão de classe II. Neste estudo foram apresentados como principais efeitos esperados a restrição do deslocamento anterior da maxila, protrusão mandibular signifcativa, intrusão e distalização dos molates superiores, distalização dos incisivos superiores com uma leve extrusão dos mesmos, ligeira tendência de rotação horária da mandíbula, intrusão dos incisivos inferiores, extrusão dos molares inferiores e expansão dos molares superiores (nos casos onde não se usa ancoragem). Com base nisto, 47 pacientes foram divididos em dois grupos (grupo tratado e grupo controle). Tendo em comparação o grupo controle, os pacientes tratados com Jasper Jumper apresentaram maior restrição do desloamento anterior da maxila e maior retrusão maxilar, melhora da relação maxilomandibular, diminuição da convexidade facial, maior protrusão e intrusão dos incisivos inferiores, maior extrusão dos molares inferiores, além de maior diminuição dos trespasses horizontal e vertical, junto com a melhora da relação molar.

Castelo et al. (2012) conduziu um estudo onde avaliou as características

estruturais em jovens do Ceará com má oclusão de Classe II, divisão 1. O estudo comparou 50 jovens (9 a 14 anos) com padrão classe II divisão 1 (grupo experimental) não tratados ortodônticamente com 50 jovens (9 a 13 anos) com padrão classe I. Com base nas comparações pode-se constatar que no geral, a maxila apresentou um bom posicionamento, enquanto a mandíbula apresentou predominância em termos de retrusão mandibular e alterações dimensionais no sentido sagital. As dimensões verticais apresentaram-se aumentadas. Quanto aos incisivos, os superiores apresentaram-se bem posicionados em suas bases apicais, com leve inclinação palatina enquanto os incisivos inferiores apresentaram-se protruídos e inclinados para vestibular. Observou-se dimorfismo entre os sexos com relação às medidas de P-Nperp, Co-A, WITS e AFAI.

Seben et al. (2013) avaliou as mudanças nos pacientes Classe II divisão 1 tratados com extração de dois pré-molares superiores. Em seu trabalho, os parâmetros avaliados foram separados em medidas cefalométricas esqueléticas, medidas cefalométricas dentárias e perfil mole. Para as medidas cefalométricas esqueléticas foram consideradas as medidas de SNA, Co-Gn, ANB, SN.GoGN, FMA, PO.SN, AFAI. Nos parâmetros cefalométricos dentários, as medidas consideradas foram: 1-Aperp, 1-PP, 1-NA (mm e grau), 1-APog, IMPA, 1-GoGn, 1-NB (mm e grau), Relação molar, sobremordida e sobressaliência. Para o perfil mole as seguintes medidas foram consideradas: Linha labial superior-SnPog, Linha labial inferior-SnPog, LS-E, LL-E, ANL, G.Sn.Pog, A-NPog, Sn-H. Após avaliação dos 34 pacientes da amostra (radiografias pré e pós-tratamento), pode-se observar alterações como retrusão da maxila, melhora da relação maxilomandibular, aumento da altura facial anteroinferior, retrusão dos incisivos superiores, vestibularização, protrusão e extrusão dos incisivos inferiores, além da diminuição dos trespasses horizontal e vertical. As alterações tegumentares mostraram diminuição da convexidade facial e retrusão do lábio superior. Com base na análise dos resultados, a extração de dois pré-molares superiores na má-oclusão de classe II divisão 1 proporciona alterações dentoesqueléticas e tegumentares de forma a beneficiar o perfil mole e melhorar a relação entre as bases ósseas.

Alvares et al. (2013) avaliou em seu trabalho os efeitos do tratamento da má

oclusão de classe II com o uso do aparelho de Herbst em pacientes na fase pós-pico de crescimento. O aparelho de Herbst é amplamente usado no tratamento de máloclusões de classe II devido a sua eficiência. Ele permite estímulo do crescimento mandibular e redirecionamento do crescimento maxilar além da movimentação mesial dos dentes inferiores e distal dos dentes superiores. A maior parte dos estudos avaliando os efeitos esqueléticos e dentários do aparelho de Herbst são conduzidos em pacientes no pré-pico de crescimento. Estudos em pacientes pós-pico de crescimento vêm sendo amplamente aceitos pela comunidade ortodôntica devido ao fato do aparelho ter potencial de influenciar o crescimento das bases ósseas dentro de um menor período de tempo. Contudo, estes estudos se mostram menos frequentes na literatura. Através de seu estudo comparativo entre pacientes pré e pós pico de crescimento, Alvares et al. (2013) observou que o aparelho de Herbst: não promoveu alterações significativas no componente maxilar, aumento do comprimento efetivo mandibular sem melhora da relação maxilomandibular. Com relação aos componentes dentoalveolares, observou-se: retrusão e inclinação lingual dos incisivos superiores enquanto os incisivos inferiores evidenciaram um aumento na protrusão e inclinação para vestibular. Houve melhora significativa nas relações dentárias chegando-se à conclusão que o aparelho de Herbst em pacientes na fase pós-pico de crescimento sao predominantemente dentoalveolares.

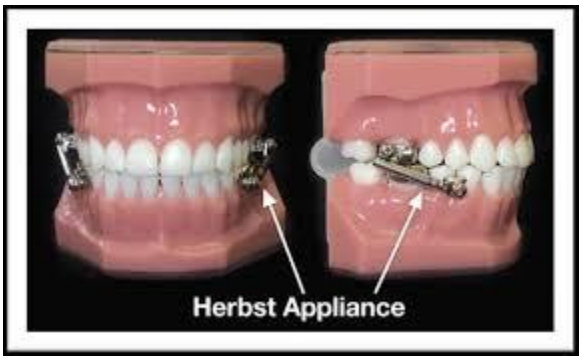

Figura 7 – Herbst
https://faculdadefacsete.edu.br/monografia/files/original/b8275f43d1338d3ccc72594e1c287ae6.pdf

Furquim et al. (2013) conduziu um estudo onde os efeitos do tratamento com o Aparelho de Protração Mandibular (APM) associado ao aparelho fixo, foram avaliados quando aplicados em pacientes adultos. O tratamento em pacientes adultos se tornou uma realidade na ortodontia por muitos anos. Para pacientes adultos com deficiência

mandibular existem praticamente duas abordagens disponíveis. Compensação com extração de 2 pré-molares superiores ou cirurgia ortognática para reposicionamento das bases apicais. A primeira opção permite a retração dos incisivos superiores diminuindo assim a sobressaliência. Além dos dois tratamentos apresentados, uma terceira alternativa se mostra possível através das aparatologias disponíveis. Além do Herbst (primeiro aparelho descrito para tratamento da má oclusão de classe II em adultos), existem outros aparelhos como Jasper Jumper, APM e MARA. Dentre estes o aparelho de protração mandibular ou aparelho protrator mandibular (APM) se destaca pelo seu baixo custo e facilidade de fabricação e instalação do dispositivo. Como não se tem relatos na literatura de estudos comparando resultados pré e pós tratamento com APM em adultos, Furquim et al. (2013) teve por objetivo conduzi-lo e avaliar efeitos esqueléticos, dentários e em tecidos moles. Os pacientes foram avaliados usando o APM em conjunto com aparelho fixo e pode-se notar aumento da altura facial anteroinferior e da altura facial posterior (extrusão dos incisivos superiores, inclinação para vestibular e protrusão dos incisivos inferiores, mesialização e extrusão dos molares inferiores. Já no campo de perfil mole, notou-se aumento do ângulo nasolabial e retrusão labial superior. Através dos resultados, pode-se concluir que o APM associado ao aparelho fixo pode ser direcionado principalmente para arcada inferior, com inclinação vestibular, protrusão e intrusão dos incisivos inferiores além de mesialização e extrusão dos molares.

Feres et al. (2015) avaliou a correlação entre a obstrução adenoideana e o padrão esqulético craniofacial. Estudos comparando o padrão respiratório com as características de desenvolvimento crâniofacil são publicados por um período de tempo considerável. Existe grande interesse neste tópico devido à grande prevalência de respiradores bucais. Os hábitos respiratórios estão diretamente ligados às alterações musculares e dentoesqueléticas como maxila atrésica, mordida cruzada posterior, retrusão e rotação horária da mandíbula, padrão esquelético classe II e excesso de crescimento vertical. A hioetrofia da adenoide é uma das principais causas da respiração bucal. Existe também a correlação entre a face longa e diminuição do espaço nasofaríngeo (maloclusões de classe II e retrognatismo mandibular estão frequentemente associados à dimensões menores de espaço nasofaríngeo). Após avaliação de uma amostra com 100 crianças

entre 4 e 14 anos, observou-se que não há uma relação direta entre as variáveis cefalométricas e a presença de obstrução adenoideana, sugerindo que padrões específicos como classe II e hiperdivergência parecem não estar associados à hipertrofia adenoideana.

Barbosa et al. (2017) avaliou os padrões de crescimento nas medidas cefalométricas em indivíduos com Classe II divisão 2 não tratados. Os indivíduos com padrão facial Classe II divisão 2 foram comparados a indivíduos classe I (grupo controle). As posições anteroposteriores e tamanhos maxilomandibulares deram resultados relativamente semelhantes. Porém, o padrão de crescimento evidenciou-se mais hipodivergente nos pacientes de classe II subdivisão 2 não tratados, além da inclinação dos incisivos neste grupo também se apresentar maior. Esta hipodivergência estabeleceu-se cedo e aumento na fase adulta inicial dos pacientes estudados. A retroinclinação dos incisivos superiores pode ser notada logo no início da dentição mista.

Vaden et al. (2018) apresentou três estudos de caso de pacientes comparando tratamento com extrações dos primeiros pré-molares superiores e segundos pré-molares inferiores (2 dos pacientes), enquanto o outro paciente teve seu caso tratado sem extrações apenas com o uso de elásticos. Através deste estudo, foi evidenciado que o mais importante no tratamento da classe II é o espaço. Quanto à questão das extrações, os padrões esquelético, facial e dentário devem ser levados em conta para se tomar a melhor decisão.

Furquim et al. (2018) estudou os efeitos do Aparelho de Protração Mandibular (APM) comparando seu uso em adolescentes e adultos. Devido ao crescente número de adultos que procuram por tratamento ortodôntico, os estudos nesta área vêm se ampliando, uma vez que devido ao baixo potencial de crescimento limita os casos, levando os mesmos a se solucionarem com extrações ou cirurgia ortognática. A maior parte dos estudos demonstra alterações dentoalveolares, o que de certa forma estimula alguns profissionais a lançarem mão deste recurso em tratamentos de adultos. O APM funciona de forma parecida ao Herbst, porém é menor e é encaixado no tubo molar

superior (primeiro molar) e no fio retangular inferior. Além disto é uma alternativa barata, simples e eficiente para tratamento de adolescentes. Em seu estudo, Furquim et al. (2018) compara o tratamento com APM em adolescentes e adultos tendo como resultado valores menores de alterações dentoesqueléticas e de medidas de tecidos moles para adultos quando comparados aos adolescentes tratados.

Uzuner et al. (2019) avaliou a morfologia dentoesquelética em adultos classe I e adultos Classe II (divisõe 1 e 2) com overbite aumentado. Com relação ao aumento do overbite, a morfologia dental é sugerida como principal fator de aumento do overbitem enquanto a posição sagital dos maxilares não exerceu grande influência sobre isso. As principais diferenças evidenciadas foram com relação à inclinação dos incisivos e a posição vertical. Ao se comparar homens e mulheres, a posição dos molares mostrou-se insignifcante com relação ao aumento do overbite, sobressaindo a posição vertical e inclinação dos incisivos superiores.

Neto et al. (2022) aborda a modificação esquelética, dentária e facial ressaltando a importância de sua interceptação na minimalização do bullying. Em seu trabalho o retrogantismo mandibular é exposto como um dos principais fatores causadores da maloclusão de classe II. Em pacientes por volta de 7 a 8 anos, o retrognatismo mandibular associado à protrusão dos incisivos superiores mostrou-se presente em grande parte dos pacientes que procuram tratamento ortopédico para correção, uma vez que a condição expõe a criança a bullying e outros comprometimentos psicológicos. No seu estudo o AOF Klammt se apresentou como alternativa viável de tratamento da maloclusão devido a redução dos componentes dentário e esquelético, resultando em um perfil facial mais harmônico.



Figura 7 – ativador de Klammt. https://oralconnect.com.br/klammt-ativador-elastico-aberto-aea/

Freitas et al. (2022) exibiu um relato de caso sobre camuflagem ortodôntica na correção de classe II divisão 1ª através do aparelho de protração mandibular associado à técnica MEAW. No relato, o paciente de 16 anos e 8 meses apresentava retrognatismo mandibular, com perfil convexo, incisivos superiores vestibularizados, overjet e overbite acentuados e retroposicionamento mandibular. A associação da técnica MEAW (multiloop edgewise archwire) com o APM se mostrou eficiente na camuflagem, reduzindo a sobressaliência e a sobremordida (overjet e overbite) junto a uma melhora na convexidade facial do paciente.

DISCUSSÃO

Todos os autores pesquisados concordam que o comprometimento estético da classe II é o mais severo dentre todas as maloclusões possíveis de serem encontradas na população em geral. Feres et. al (2015) apresentou um estudo sobre a influência da hipertrofia das adenoides e sua relação com as maloclusões, porém nenhum outro autor correlacionou o problema com a maloclusão. Sena et. al (2017) foi o único trabalho onde fatores como condições socio-econômicas, empregabilidade e outros fatores sociais foram pesquisados como fatores determinantes para pessoas portadoras de maloclusões e sua inclusão na sociedade como um todo. Furquim et. al (2013) concorda com Seben et. al (2013) e Furquim et. al (2018) ao observar que os resultados do aparelho protator mandibular MPA surtiu mais efeito na maxila, enquanto o Jasper Jumper por outro lado mostrou-se limitado com relação ao tratamento da maxila também. Furquim et. al (2013) e Furquim et. al (2018) convergem em opiniões quando os dispositivos são aplicados em adultos. Os resultados apresentados em ambos trabalhos mostram que adultos obtiveram tratamentos concluídos com sucesso, apesar da movimentação ter sido restritamente no campo dentário com movimentação do processo alveolar em pequenas amplitudes. Seben et. al (2013) apresentou resultados satisfatórios em tratamentos com extrações de pré-molares, com resultados numericamente expressivos quando comparados aos tratamentos precoces em jovens tratados com dispositivos em geral. Oliveira Júnior et. al (2004) concorda com Seben et. al (2013) e Furquim et. al (2018) com relação ao aparelho Jasper Jumper e o não desenvolvimento maxilar, porém não cita o MPA como uma forma de tratamento. Ao invés disso, cita o aparelho extrabucal cervical para restrição do crescimento anterior maxilar. Também destaca em seu trabalho que apesar do Jasper Jumper e o AEB cervical nao proporcionarem alterações no desenvolvimento mandibular, ambos promoveram melhoras significativas com redução na grandeza ANB.

CONCLUSÃO

Com base nos artigos pesquisados, pode-se constatar que a classe II é um problema menos frequente que as maloclusões de classe I, porém a forma como afetam o desenvolvimento dos maxilares e a forma como é notada precocemente, faz com que seja a maloclusão mais tratada em consultórios nos dias atuais. Também pode-se cosntatar que quando diagnosticada da forma correta e tratada com os dispositivos adequados para sua correta indicação (classe II por avanço de maxila, por retrusão mandibular) o prognóstico melhora possibilitando o paciente alcançar um resultado satisfatório e até mesmo evitando o tratamento tardio não conservador (cirurgia ortognática, por exemplo).

REFERÊNCIAS

ALMEIDA, Mariana Dórea; FARIAS, Arthur Costa Rodrigues; BITTENCOURT, Marcos Alan Vieira. Influência do posicionamento sagital mandibular na estética facial. Dental Press J. Orthod. V.15, n.2, p.87-96. Mar/Apr. 2010

ALVARES, José Carlos de Castro; CANÇADO, Rodrigo Hermont; VALARELLI, Fabrício Pinelli; FREITAS, Karina Maria Salvatore; ANGHEBEN, Christian Zamberlan. Class II malocclusion treatment with the Herbst appliance in patients after the growth peak. Dental Press J. Orthod. 18(50/;38-45. 2013

CASTELO, Keila Maria de Sousa; BRAMANTE, Fausto Silva. Determinação das características estruturais em jovens do Ceará com má oclusão de classe II, divisão 1. Dental Press J. Orthod. 17(4):140-7. 2012

FERES, Murilo Fernando Neuppmann; MUNIZ, Tomas Salomão; ANDRADE, Saulo Henrique de; LEMOS, Maurilio de Mello Lemos; PIGNATARI, Shirley Shizue Nagata. Craniofacial skeletal pattern: is it really correlated with the degree od adenoid obstrucion?

FREITAS, Benedito Viana; OLIVEIRA, Izabel Cristina Vieira de; SANTOS, Pedro César Fernandes dos; MELO, Heloiza Viana Freitas de. Camuflagem ortodôntica na correção da má oclusão de classe II, divisão 1 de Angle utilizando-se o aparelho de protração mandibular associado à técnica MEAW – Relato de caso. OrthoScience. Volume 15, Nº 58, 2022.

FURQUIM, Bruno D'Áurea; HENRIQUES, José Fernando Castanha; JANSON, Guilherme; SIQUEIRA, Danilo Furquim; FURQUIM, Laurindo Zanco. Effects of mandibular protraction appliance associated to fixed appliance in adults. Dental Press J. Orthod. 18(5): 45-32. 2013

FURQUIM, Bruno D'Áurea; JANSON, Guilherme; COPE, Laura de Castro Cabrera; FREITAS, Karina Maria Salvatore; HENRIQUES, José Fernando Castanha. Comparative effects of the Mandibular Protraction Appliance in adolescents and adults. Dental Press J. Orthod. 2012, may-june:23(3):63-72

GIMENEZ, Carla Maria; BERTOZ, André Pinheiro; BERTOZ, Francisco Antônio. Tratamento da má oclusão de Classe II, divisão 1 de Angle com protrusão maxilar utilizando-se recursos ortopédicos. R Dental Press Ortop Facial. Maringá, v.12, n.6, p. 85-100. nov/dez. 2007

HENRIQUES, Rafael Pineçço; JANSON, Guilherme; HENRIQUES, José Fernando Castanha; FREITAS, Marcos Roberto; FREITAS, Karina Maria Salvatore de. Efeitos do aparelho Jasper Jumper no tratamento da má oclusão de classe II. R Dental Press Ortodont Ortop Facial. Maringá, v.14, n.5, p. 82-96, nov/dez. 2009

JUNIOR, José Norberto de Oliveira; ALMEIDA, Renato Rodrigues. Avaliação cefalométrica comparativa das alterações dentoesqueléticas promovidas pelos aparelhos Jasper Kumper e extrabucal com ancoragem cervical, ambos associados à aparelhagem fixa no tratamento de Classe II, divisão 1 de Angle. R Dental Press Ortodon

Ortop Facial. Maringá, v.9, n.2, p.50-68, mar/abr, 2004

KAMACHE, Nasser G; IANI, Tania M. S.; OLIVEIRA, Antônio G.; JUNIOR, Gilberto Oliveira; OLIVEIRA, José N.; JUNIOR, José N. Oliveira. Estudo cefalométrico comparativo dos efeitos esqueléticos e dentários promovidos pelos aparelhos APM3 (Aparelho de Protração mandibular) e Jasper Jumper nas fases inicial e imediatamente após avanço mandibular. R Dental Press Ortop Facial. Maringá, v.11, n.4, p. 53-65, jul/ago. 2008

MELO, Ana Cláudia Moreira; JUNIOR, Luiz Gonzaga Gandini; PINTO, Ary dos Santos; ARAÚJO; GONÇALVES, João Roberto. Avaliação cefalométrica do efeito do tratamento da má oclusão Classe II, divisão 1, com o bionator de Balters: estudo com implantes metálicos. R Dental Press Ortodont Ortop Facial. Maringá, v. 11, n.3, p. 18-31, maio/jun. 2008

NETO, Aristeu Corrêa de Bittencourt; TANAKA, Orlando; DANIEL, Rosemari Fistarol; JUNIOR, Sergio Luiz Mota; CASTILHO, Jussimar Scheffer. Modificações esqueléticas, dentparias e faciais na interceptação da má oclusão classe II, divisão 1 e minimização do bullying. OrthoScience. Volume 15, nº 59. 2022

PEDRIN, Renata Rodrigues de Almeida; PINZAN, Arnaldo; ALMEIDA, Renato Rodrigues de; ALMEIDA, Marcio Rodrigues de; HENRIQUES, José Fernando Castanha. Revista Dental Press Ortodontia e Ortopedia Facial. Maringá, v.10, n.5, p. 37-54. Set-Out 2005.

SEBEN, Marisana Piano; VALARELLI, Fabrício Pinelli; FREITAS, Karina Maria Salvatore; CANÇADO, Rodrigo Hermont; NETO, Aristeu Correa Bittencourt. Cephalometric changes in Class II division 1, patients treated with two maxillary premolars extraction. Dental Press J. Orthod. 18(4):61-9. 2013

SENA, Lorena Marques Ferreira; ARAUJO, Lislley Anne Lacerda Damasceno e; FARIAS, Arthur Costa Rodrigues, PEREIRA, Hallissa Simplício Gomes. The influence of sagittal position of the mandible in facial attractivenes and social perception. Dental Press J. Orthod. 22(2):77-86, 2017

UZUNER, Fatma Deniz; ASLAN, Belma Isik; DINÇER, Müfide. Dentoskeletal morphology in adults with Class I, Class II Division 1 or Class Ii Division 2 malocclusion with incresead overbite. AJODO. Volume 152, Issue 2, pp: 248-256. August 2019

VADEN, James L.; WILLIAMS, Richard A.; GOFORTH Rebekah L. Class II correction: Extraction or nonextraction? American Journal of Orthodontics and Dentofacial Orthopedics. Vol 154, Issue 6. December 2018