FACULDADE SETE LAGOAS

APOLLO DANIEL PEIXOTO FERNANDES

REABILITAÇÃO DA ARCADA SUPERIOR COM PRÓTESE DO TIPO PROTOCOLO: um relato de caso clínico

São Luis, MA
2024

Apolo Daniel Peixoto Fernandes

REABILITAÇÃO DA ARCADA SUPERIOR COM PRÓTESE DO TIPO PROTOCOLO: um relato de caso clínico

Monografia apresentada ao Programa de Pós-Graduação em Odontologia da Faculdade Sete Lagoas – FACSETE, como requisito parcial para a obtenção do título de especialista em prótese dental.

Orientador: Profa. Ma. Mellyna Cavalcante Mendes Borba

São Luis, MA
2024

Monografia intitulada **“Reabilitação da arcada superior com prótese do tipo protocolo: um relato de caso clínico”** de autoria do aluno Apollo Daniel Peixoto Fernandes

Aprovada em ___/___/___ pela banca constituída pelos seguintes professores:

Orientador (a)

Examinador (1)

Examinador (2)

Faculdade Sete Lagoas – FACSETE
Rua Ítalo Pontelo 50 -35.700-170 – Sete Lagoas, MG
Telefone (31) 37733268 – www.facsete.edu.br

Sumário

1 INTRODUÇÃO 6
2 DESCRIÇÃO DO CASO CLÍNICO 7
3 DISCUSSÃO 12
4 CONCLUSÃO 13
REFERÊNCIAS 14

RESUMO

Em pacientes edentados totais, a atrofia óssea é uma ocorrência comum, resultante do processo de reabsorção óssea após as extrações dentárias, especialmente quando associado ao uso de próteses totais convencionais. Esta atrofia se manifesta como perda de tecido ósseo tanto vertical quanto horizontalmente. Como consequência, muitas próteses totais convencionais se tornam instáveis, incapazes de proporcionar uma função mastigatória adequada devido à falta crônica de retenção. A introdução das próteses totais tipo protocolo fixadas sobre implantes tem sido uma solução eficaz para superar essas deficiências. Este sistema reabilitador oferece maior eficiência mastigatória, melhora estética e conforto, além de beneficiar o bem-estar psicológico do paciente ao eliminar a natureza removível da prótese. O objetivo deste estudo é demonstrar, por meio de um relato de caso clínico, a confecção da prótese protocolo na arcada superior.

Palavras-chave: Reabilitação oral. Protocolo superior. Prótese sobre implante. Prótese implantossuportada.

ABSTRACT

In fully edentulous patients, bone atrophy is a common occurrence, resulting from the bone resorption process following dental extractions, especially when associated with the use of conventional complete dentures. This atrophy manifests as both vertical and horizontal bone tissue loss. As a consequence, many conventional complete dentures become unstable, unable to provide adequate chewing function due to chronic lack of retention. The introduction of fixed-protocol complete dentures on implants has been an effective solution to overcome these deficiencies. This rehabilitation system offers increased chewing efficiency, improved aesthetics and comfort, and benefits the psychological well-being of the patient by eliminating the removable nature of the prosthesis. The aim of this study is to demonstrate, through a clinical case report, the fabrication of the protocol denture in the upper arch.

Keywords: Oral rehabilitation. Upper protocol. Implant-supported prosthesis. Implant-supportedprosthesis.

1 INTRODUÇÃO

O surgimento da reabilitação oral utilizando implantes osseointegrados na odontologia impulsionou uma transformação técnica na reabilitação de pacientes parcial ou totalmente edentados, estabelecendo-se como a opção preferencial de tratamento e o padrão de excelência em próteses dentárias (Fischer et al., 2008). Embora as próteses implantossuportadas sejam reconhecidas como um tratamento eficaz e bem-sucedido na reabilitação oral, proporcionando benefícios funcionais e estéticos (Novaes & Seixas, 2008; Batista et al., 2008), é crucial que o planejamento protético leve em conta não apenas as condições bucais atuais, mas também as expectativas do paciente (Gallina & Viegas, 2007).

Entre as vantagens das próteses implantossuportadas estão a maior retenção, suporte e estabilidade, resultando em benefícios psicológicos para os usuários, além de melhorias na função mastigatória e fonética (Novaes & Seixas, 2008; Batista et al., 2008). Por outro lado, as desvantagens incluem o maior custo, a necessidade de manutenção regular, a intervenção cirúrgica e técnicas de higienização diferenciadas (Batista et al., 2008).

No geral, ao superarem as limitações de retenção e estabilidade das próteses mucosuportadas, as próteses implantossuportadas proporcionam ganhos significativos no aspecto psicológico e na função mastigatória, melhorando assim a qualidade de vida dos pacientes (Misch et al., 2007). Esse processo reabilitador é baseado no fenômeno da osseointegração, que consiste na conexão direta entre o osso vivo e o implante endósseo com carga funcional a nível histológico (Albrektsson & Lekholm, 1989).

Para alcançar e manter a osseointegração, são necessários pré-requisitos como biocompatibilidade do material do implante, características macro e microscópicas da superfície do implante, condição do leito receptor, técnica cirúrgica adequada, fase de cicatrização sem carga e design protético que permita a distribuição funcional da carga ao longo do tempo. O protocolo clínico clássico de Branemark foi desenvolvido com base nesses pré-requisitos, com a fase cirúrgica dividida em dois estágios e um período de cicatrização sem carga entre a cirurgia de implante e a instalação da prótese (Albrektsson et al., 1986).

Para atingir o sucesso esperado, é fundamental que o profissional dentista compreenda plenamente as características das próteses implantossuportadas e domine as técnicas envolvidas, tanto cirúrgicas quanto protéticas (Albrektsson & Lekholm, 1989). Portanto, este trabalho discute, por meio da apresentação de um caso clínico, os aspectos relevantes para que o cirurgião dentista possa trabalhar com previsibilidade e atender às expectativas do paciente.

2 DESCRIÇÃO DO CASO CLÍNICO

Paciente CMBP, 75 anos, ASA 1, compareceu à clínica escola do Instituto Pós-Saúde, queixando-se de dificuldade mastigatória e não adaptação à sua prótese total superior (Figura 1). Na análise da tomografia do paciente, observou-se o arco superior edêntulo com irregularidades ósseas devido à reabsorção do processo alveolar (Figura 2), todavia, as imagens indicam a viabilidade de um protocolo com implantes regulares, uma vez que foram atendidos os requisitos de altura e espessura óssea necessários.

Figura 1. Foto Inicial



Figura 2. Tomografia da maxila

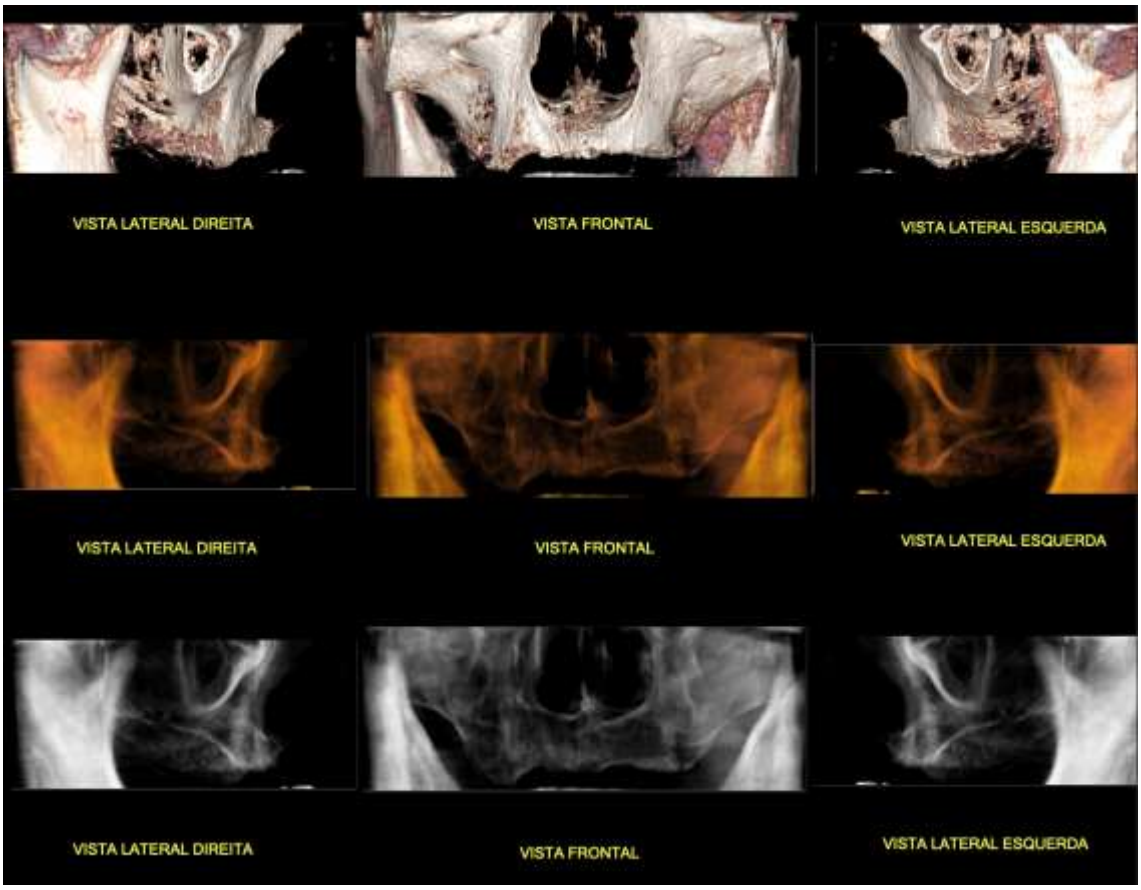

Foi feita a instalação de 5 implantes do tipo *cone morse* no arco superior que serviram de base para a prótese fixa implantossuportada (Figura 3). A prótese total do paciente foi usada como prótese provisória durante o período de cicatrização e osseointegração dos implantes.

Figura 3. Implantes instalados



Após o período de cicatrização foi realizada a moldagem funcional com silicone de adição leve pesado. O molde foi enviado para o laboratório para confecção do modelo de gesso e base de prova.

Preparada a base de prova, foi realizada a delimitação dos planos de orientação para montagem dos dentes seguindo a seguinte ordem:

- Perfil do paciente
- Comprimento do plano superior
- Paralelismo dos planos de camper e fox
- Corredor bucal
- Dimensão vertical de oclusão
- Linha média, linha distal do canino e linha alta do sorriso

O modelo e o plano de cera foi novamente enviado ao laboratório para montagem em cera dos dentes escolhidos. Para a prova dos dentes (Figura 4), a base foi parafusada e após os ajustes e aprovação, foi enviada novamente ao técnico para confecção da barra metálica do protocolo superior (Figura 5).

Figura 4. Prova dos dentes com infraestrutura parafusada



Figura 5. Barra metálica confeccionada



Para a prova da barra, é necessário parafusá-la (Figura 6) em todos os componentes, a fim de verificar se existe uma adaptação passiva dela. Em seguida, os dentes foram montados sobre a barra, em laboratório, para a última consulta de checagem (Figura 7). Com a aprovação de todos os detalhes, a prótese foi, finalmente, prensada e em seguida, fixada aos implantes, devolvendo assim, função e estética ao paciente (Figura 8).

Figura 6. Prova da barra metálica



Figura 7. Montagem dos dentes sobre a barra metálica



Figura 8. Protocolo superior instalado



3 DISCUSSÃO

A reabilitação de pacientes com perda dentária total na maxila apresenta desafios técnicos consideráveis devido à reabsorção óssea que ocorre ao longo do tempo. No caso apresentado, as irregularidades ósseas no arco superior demonstram a importância de uma avaliação minuciosa da qualidade e quantidade de osso disponível, bem como um planejamento protético cuidadoso para posicionar os implantes com precisão (Gallina & Viegas, 2007). A seleção de cinco implantes regulares tipo cone morse assegurou um suporte estável para a prótese fixa, mesmo em um ambiente com variações ósseas.

A realização de moldagem funcional e a prova da barra metálica ressaltam a importância do ajuste passivo na interface implante-prótese, minimizando tensões e aumentando a longevidade da reabilitação (Misch et al., 2007). A montagem dos dentes sobre a barra permitiu uma visualização clara da distribuição das forças mastigatórias e da estética final antes da etapa de prensagem, garantindo que a barra metálica estivesse perfeitamente adaptada aos implantes. A precisão na moldagem funcional com silicones de adição e no planejamento protético é essencial para criar uma prótese com ajuste adequado, capaz de distribuir corretamente as forças oclusais.

Os implantes do tipo *cone morse* apresentam uma excelente capacidade de osseointegração devido ao seu design, que favorece a distribuição de cargas e reduz o risco de falhas protéticas (Albrektsson & Lekholm, 1989). Essa integração é fundamental para fornecer suporte biomecânico adequado às próteses, especialmente em pacientes que tiveram significativa reabsorção óssea.

Os benefícios funcionais das próteses implantossuportadas incluem a melhora da mastigação, da fonética e da estabilidade, mas também não devem ser negligenciados os ganhos psicológicos e sociais, uma vez que a reabilitação oral completa pode restaurar a confiança e a qualidade de vida dos pacientes (Novaes & Seixas, 2008). O caso apresentado ilustra a transformação positiva que esses tratamentos podem proporcionar.

4 CONCLUSÃO

A reabilitação oral com próteses sobre implantes é uma opção altamente eficaz e durável para a substituição de dentes perdidos. Além de restaurar a estética do sorriso, essas próteses oferecem benefícios significativos em termos de função mastigatória, fala e qualidade de vida geral. O entendimento aprofundado das técnicas cirúrgicas e protéticas permite ao profissional dentista atender às expectativas dos pacientes, proporcionando-lhes uma melhor qualidade de vida. Com os avanços contínuos na odontologia, muitas pessoas estão recuperando sua confiança e conforto através dessa inovadora solução protética.

REFERÊNCIAS

ALBREKTSSON, Tomas et al. The long-term efficacy of currently used dental implants: a review and proposed criteria of success. **Int j oral maxillofac implants**, v. 1, n. 1, p. 11-25, 1986.

ALBREKTSSON, Tomas; LEKHOLM, Ulf. Osseointegration: current state of the art. **Dental Clinics of North America**, v. 33, n. 4, p. 537-554, 1989.

ALMEIDA, Híttalo Carlos Rodrigues de et al. Aspectos clínicos utilizados no planejamento de prótese overdenture e protocolo. **RGO. Revista Gaúcha de Odontologia (Online)**, v. 63, n. 3, p. 271-276, 2015.

BATISTA, Mauro; BONACHELA, Wellington; SOARES, Janir. Progressive recovery of osseoperception as a function of the combination of implant-supported prostheses. **Clinical oral implants research**, v. 19, n. 6, p. 565-569, 2008.

CRUZ, Leticia María Lemus et al. Rehabilitación sobre implantes oseointegrados. **Rev Cubana Estomatol**, v. 46, n. 1, p. 75-82, 2009.

FERREIRA, Larissa Augusta; DOS SANTOS SILVA, Rafael; POLUHA, Rodrigo Lorenzi. Comparação entre overdenture e prótese total fixa sobre implante: revisão de literatura. **ARCHIVES OF HEALTH INVESTIGATION**, v. 8, n. 10, 2019.

FISCHER, Kerstin et al. Five-year results from a randomized, controlled trial on early and delayed loading of implants supporting full-arch prosthesis in the edentulous maxilla. **Clinical oral implants research**, v. 19, n. 5, p. 433-441, 2008.

GALLINA, Clóvis; VIEGAS, Vinicius Nery. Overdentures e próteses fixas para reabilitação com implantes em maxila edêntula. **Rev Odontol Univ Cid São Paulo**, v. 19, n. 1, p. 61-7, 2007.

GRECO, Gustavo Diniz et al. Biomechanical analysis of the stresses generated by different disocclusion patterns in an implant-supported mandibular complete denture. **Journal of Applied Oral Science**, v. 17, p. 515-520, 2009.

MATSUMOTO, Wilson et al. Influence of metal bar lever-arm on screws detorque for dental prosthesis implant supported. **Revista de Odontologia da UNESP**, v. 49, p. e20200047, 2020.QUEIROZ, S.I.M.L., et.al., Complex rehabilitation of atrophic mandible withimplant-supported prosthesis. Rev. Clin. Periodoncia Implantol. Rehabil.Oral vol.11 no.1 Santiago abr. 2018

MESTRE ASPA, Regina et al. Estudio del grado de satisfacción en pacientes edéntulos totales tratados con implantes. **Avances en Periodoncia e Implantología Oral**, v. 13, n. 2, p. 93-99, 2001.

MISCH, Carl E. Prosthetic options in implant dentistry. **Contemporary Implant Dentistry-E-Book**, p. 92, 2007.

NOVAES, Luana Costa Gomes Ferraz; DE ALBUQUERQUE SEIXAS, Zélia. Prótese total sobre implante: técnicas contemporâneas e satisfação do paciente/Complete dentures prosthesis in implants: contemporary techniques and patient satisfaction. **IJD. International Journal of Dentistry**, v. 7, n. 1, 2008.