Faculdade Sete Lagoas

EDEMA TARDIO INTERMITENTE E PERSISTENTE APÓS O PREENCHIMENTO COM ÁCIDO HIALURÔNICO

São Paulo

2022

Faculdade Sete Lagoas

REBEKA MARIA DE OLIVEIRA MELO DO CANTO

EDEMA TARDIO INTERMITENTE E PERSISTENTE APÓS O PREENCHIMENTO COM ÁCIDO HIALURÔNICO

Monografia apresentada ao curso de Especialização Lato Sensu da Faculdade Sete Lagoas - Facsete, como requisito parcial para conclusão do Curso de Harmonização Orofacial.

Área de concentração: Estética Orofacial

Orientadora: Rogério Albuquerque Marques

São Paulo

2022

Canto, **Rebeka Maria de Oliveira**
EDEMA TARDIO INTERMITENTE E PERSISTENTE APÓS O PREENCHIMENTO COM ÁCIDO HIALURÔNICO/ Rebeka Maria de Oliveira Melo do Canto– de 2022
34 f.: il.
Orientador: Rogério Albuquerque Marques.
Monografia (graduação) - Faculdade Sete Lagoas - Facsete, 2022.

1.Ácido Hialurônico 2.Preenchimento Facial 3.Edema Tardio Intermitente e Persistente
I. Título.
II. Marques, Rogério Albuquerque.

Faculdade Sete Lagoas

Monografia intitulada "EDEMA TARDIO INTERMITENTE E PERSISTENTE APÓS O PREENCHIMENTO COM ÁCIDO HIALURÔNICO" de autoria da aluna Rebeka Maria de Oliveira Melo do Canto, aprovada pela banca examinadora constituída pelos seguintes professores:

Alexandre Morita Cutolo - Faculdade Sete Lagoas

Rogério Albuquerque Marques – Faculdade Sete Lagoas

São Paulo

2022

RESUMO

O uso do ácido hialurônico para correções estéticas cresceu exponencialmente nos últimos anos. O ultrassom de pele mostra-se método eficaz para identificação do preenchedor e suas complicações. Um tipo particular de efeito adverso, caracterizado por edema tardio e persistente, de caráter intermitente, vem sendo observado ultimamente. O Objetivo desse trabalho de revisão é caracterizar uma complicação tardia após preenchimento facial com ácido hialurônico. Em 108 exames foram identificados, 33 casos de edema local associado à presença de ácido hialurônico. Episódios de edema foram referidos como recorrentes, na área previamente afetada ou em outro sítio de injeção. Concluíram que o edema tardio intermitente e persistente para agrupar as reações adversas tardias ao ácido hialurônico, que se traduzem por edema local tardio, de caráter intermitente, deflagrado por gatilhos específicos e que persiste enquanto houver a presença do ácido hialurônico no tecido.

Palavras-chaves: Ácido Hialurônico, Preenchimento Facial, Edema Tardio Intermitente e Persistente.

ABSTRACT

The use of hyaluronic acid for cosmetic corrections has grown exponentially in recent years. Skin ultrasound is an effective method for identifying the filler and its complications. A particular type of adverse effect, characterized by late and persistent swelling of an intermittent character, has been observed lately. The aim of this review work is to characterize a late complication after facial filling with hyaluronic acid. In 108 exams, 33 cases of local edema associated with the presence of hyaluronic acid were identified. Episodes of edema were reported to be recurrent, either in the previously affected area or at another injection site. They concluded that late intermittent and persistent edema to group the late adverse reactions to hyaluronic acid, which translate into late local edema, of an intermittent nature, triggered by specific triggers and that persists as long as there is the presence of hyaluronic acid in the tissue.

Keywords: Hyaluronic Acid, Facial Filler, Persistent Late Intermittent Edema.

LISTA DE SIGLAS

AH- Ácido Hialurônico

ETIP- Edema Tardio Intermitente e Persistente

LISTA DE FIGURAS

FIGURA 1- Anatomia da pele humana_____16

FIGURA 2- Molécula de ácido hialurônico_____23

FIGURA 3- Imagem ultrassonográfica de depósito de Ácido Hialurônico____24

FIGURA 4- Imagem de paciente apresentando Edema infrapalpebral _____25

FIGURA 5- Imagem de Paciente apresentando dois episódios de edema facial em dois momentos distintos após preenchimento com Ácido Hialurônico _____25

SUMÁRIO

1 INTRODUÇÃO----------10

2 PREPOSIÇÃO----------12

3 REVISÃO DE LITERATURA----------13

3.1 Envelhecimento Facial----------13

3.2 Ácido Hialurônico----------16

3.3 Efeitos Adversos com preenchedores com ácido hialurônico----------20

4 **DISCUSSÂO----------22**

5 CONCLUSÃO----------28

6 REFERÊNCIAS BIBLIOGRÁFICAS----------29

1. INTRODUÇÃO

Múltiplos fatores intrínsecos e extrínsecos colaboram de forma importante para o envelhecimento facial, como por exemplo no aparecimento de rugas, manchas castanhas, perda de elasticidade da pele, na diminuição do volume facial resultando em perda e reposicionamento da gordura facial e remodelação óssea. As remodelações ósseas podem alterar, as convexidades indicativas de uma aparência jovem, tornando a face mais achatada e côncava (Monteiro, Érica 2010).

Nos tempos de hoje, o rejuvenescimento facial obteve mudanças e deixou de focar apenas no desaparecimento de rugas e procedimentos cirúrgicos, para um enfoque mais conservador, como no relaxamento muscular, na volumerização, dentre outros tratamentos. Um grande exemplo são o aumento no uso dos preenchedores subdérmicos, como meio fundamental para o tratamento de pacientes visando uma aparência mais jovem na atualidade (Monteiro, Érica 2010).

Os preenchedores faciais subdérmicos podem ser classificados como não biodegradáveis ou biodegradáveis. Os não biodegradáveis são preenchedores considerados permanentes, como a hidroxiapatita de cálcio, o polimetilmetacrilato, o silicone, entre outros, que podem apresentar um risco maior de reações tardias tipo corpo estranho. Diferentemente dos preenchedores biodegradáveis que são considerados materiais temporários. Nessa categoria, se enquadra o ácido hialurônico (AH), que se tornou o preenchedor mais utilizado atualmente.

O ácido hialurônico em relação aos preenchedores não biodegradáveis, possui um risco menor de imunogenicidade pois é um integrante tecidual das cartilagens e pele. Dessa forma, o AH injetável, por ser muito parecido ao encontrado na pele do ser humano, possui uma excelente biocompatibilidade e uma boa integração tecidual (MAIO 2015).

Apesar do ácido hialurônico ser considerado um material bicompatível, ao ser injetado na face não está desprovido de intercorrências, que podem ser imediatas (como alergias) que normalmente são a curto prazo, ou seja que ocorrem imediatamente após a aplicação ou até duas semanas após o procedimento. Ou pode ser a longo prazo, quando ocorre em até anos após o

procedimento (MAIO 2015) (ALMEIDA et. al.2017).

Com o aumento da procura por rejuvenescimento facial, pode-se observar um tipo particular de intercorrência decorrente do uso de preenchedores subdérmicos com uso do ácido hialurônico. Uma complicação que cursa com edema facial tardio, recorrente, e persistente, em relação à área injetada na face, comumente sendo classificado como Edema Tardio Intermitente e Persistente (ETIP). (Monteiro, Érica 2010).

Devido o aumento do uso de procedimentos estéticos visando o rejuvenescimento facial e o aumento do uso do ácido hialurônico como material de eleição do paciente e profissional para injeção subdérmica, principalmente por causa da biocompatibilidade. Dessa forma levando ao aumento do aparecimento e observação de intercorrência de Edema facial tardio, recorrente, e persistente por diversos autores e prática clínica, é interessante conhecer mais sobre o tema, principalmente para o profissional ser capaz de reconhecer, diagnosticar e tratar o ETIP com condutas que levem ao êxito nessa possível intercorrência, de forma a contribuir com a literatura atual.

2 PROPOSIÇÃO

Este trabalho tem como objetivo estudar o Edema Tardio Intermitente e Persistente (ETIP) após a realização do preenchimento com Ácido Hialurônico (AH) e fazer o seu fiagnóstico assim como condutas de tratamento.

3 REVISÃO DA LITERATURA

3.1 Envelhecimento Facial

O envelhecimento humano pode ser considerado um processo progressivo e dinâmico, em que acontecem mudanças morfológicas, fisiológicas, bioquímicas e psicológicas. Essas mudanças podem determinar a diminuição gradativa da capacidade de adaptação do indivíduo no seu habitat natural, provocando maior vulnerabilidade e aumentando o índice de processos patológicos. (Borgonovi 1999). O envelhecimento dos seres humanos, que também é denominado de senilidade, é descrito como um processo de diminuição gradativa do desempenho dos sistemas corporais, iniciando assim o seu processo de senilidade logo após o nascimento. (AZEVEDO, 2011; BRASIL, 2014). Na sociedade atual o processo de envelhecimento cursa, direta ou indiretamente, a correlação com os conceitos de estéticas (FRANÇA, 2012). É valido inferir que a palavra “estética” tem como definição o estudo racional do belo, quer quando tem a possibilidade de relacionar a sua conceituação, quer quando se relaciona à diversidade de emoções e sentimentos. Na perspectiva do aspecto etimológico, a palavra estética deriva do grego αισθητική, que tem por definição “percepção” e relaciona-se ao conhecimento do belo e beleza. (FREITAS2007).

Deve-se entender que o envelhecimento facial humano é um processo natural, complexo e contínuo, que afeta os tecidos faciais através de fatores intrínsecos e extrínsecos, levando ao aparecimento de rugas e marcas características da senilidade (STEPHEN, TAN, 2015).

Para entender o processo de envelhecimento facial é importante entender a anatomia da pele humana. A pele apresenta três camadas anatômicas (FIGURA 1), que são elas da mais externa para a mais interna: a camada chamada epiderme, mais superficial, possui o epitélio estratificado pavimentoso queratinizado, apresentando células abundantes como os queratinócitos. Logo abaixo da epiderme temos a derme, que é constituída por vasos sanguíneos,

terminações nervosas, órgãos sensoriais e glândulas. As principais células que constituem essa camada são os fibroblastos. Essa é a camada responsável por conferir resistência e elasticidade à pele. A terceira camada seria a hipoderme, que é constituída por tecido conjuntivo frouxo, fibras e células adiposas. Nessa camada temos o armazenamento dos compartimentos adiposos do tecido subcutâneo que é importante para reserva de energia, sustentação e isolante térmico. (CAMPELL, 1996).

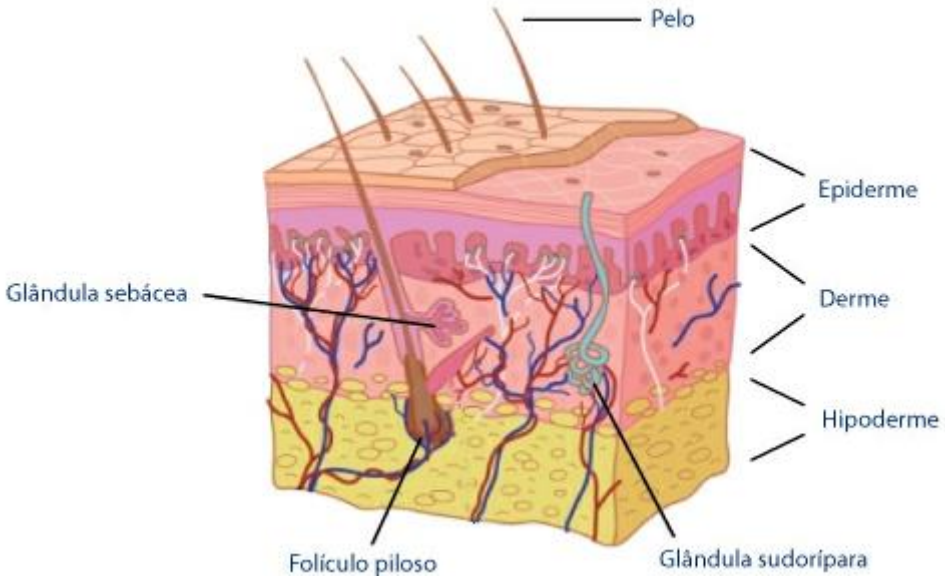

Figura 1: Anatomia da pele humana

O processo de envelhecimento pode ser agrupado em intrínseco (natural), ou seja, processo que não tem como ser evitado, pois estar relacionado a fatores genéticos, cumulativos e tem como marco a atrofia da pele. Essa pele com o envelhecimento, acaba apresentando rugas finas, que afetam primordialmente as fibras elásticas dérmicas, levando ao processo de elastose da derme reticular. Pode também ser agrupado como extrínseco, com o surgimento de rugas profundas, pele espessada, com coloração amarelada, com pouca hidratação, melanoses, telangiectasias e outras. É um efeito acumulativo e está

correlacionado a exposição aos raios ultravioletas, fumo, poluição, o que pode causar elastose na derme reticular e superficial.

Nessa perspectiva, a pele em relação as características do envelhecimento, intrinsecamente pode apresentar palidez e flacidez, com diminuição de reserva adiposa e hídrica, consequentemente aumentando a sua fragilidade, diminuindo a resposta imunológica, reduzindo a capacidade de regulação da temperatura, sudorese, cicatrização e de renovação epitelial. Em relação ao fotoenvelhecimento, pode-se inferir que a exposição solar sem a devida proteção é responsável por grande parte das alterações na pele. Tendo como resultado, aspereza na pele, alterações de pigmentação e enrugamento profundo (Danahy; Gilchrest 2001).

É importante compreender que o envelhecimento facial é consequência de muitos fatores que se relacionam de forma importante para as alterações na pele como características da senilidade. Além das alterações na pele temos perda de volume que leva a diminuição e no reposicionamento da gordura facial, assim como também a remodelação óssea. O envelhecimento pode ser relacionado a um grau significativo de diminuição e redistribuição da gordura subcutânea, em especial na região da fronte, fossas temporais, área perioral, queixo e áreas prémalares. A alteração na musculatura também cooperam com a diminuição do volume facial e nas alterações nos ossos e cartilagens, pois o envelhecimento resulta na queda e baixa a elasticidade nos tecidos. (AVRAM AVRAM, et al. (2011).

3.2 Preenchimento com ácido hialurônico

O ácido hialurônico proveniente do corpo humano, é considerado um polímero constituído por dois açúcares, o ácido glucorônico e N-acetilglucosamina. Quimicamente o AH é descrito como sendo um polímero de dissacarídeos, composto por ácido D -glucurônico e N- acetil- D –glucosamina (figura1), que seguem ligados através de pontes glicosídicas β- (1 → 4) e β- (1 - 3) em bases alternadas que são fabricados por células do organismo humano de fórmula molecular (C14H21NO11)n, sendo muito solúvel em água. BERNARDES et al. (2022) e (DICKER et al., 2014).

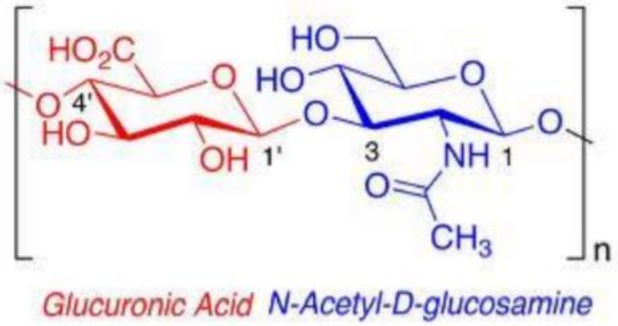

Figura 2: Molécula de ácido hialurônico -Fonte:< BERNARDES et al. (2022)

O AH, tem sua origem da produção de fibroblastos dérmicos, células musculares lisas, células sinoviais, células endoteliais, células adventícias e ooócitos, e tem sua liberação na matriz extracelular circundante. Como falado anteriormente o AH é muito solúvel em água, ou seja, o AH é, um material que tem a capacidade de captar quantidades relativas de água tendo importante papel na eliminação de radicais livres no corpo humano. Sua distribuição nos tecidos humano varia de acordo com a idade. Por ser um material altamente solúvel em água. Tem a função de manter o desempenho do fluido sinovial das articulações, olhos e cartilagens. Na pele humana forma uma matriz fluida elastoviscosa que envolve as fibras colágenas, elásticas e estruturas

intercelulares. O AH, tende a diminuir sua concentração na pele com o envelhecimento, tendo como resposta uma diminuição de hidratação local, diminuição do volume da derme, tendendo a formação de rugas . REQUENA, et al. (2011).

Dessa forma, a diminuição do percentual do Ácido Hialurônico nos tecidos é considerado um fator fundamental para o marco do envelhecimento humano. (LYRIO et al., 2010; WALKER; PATRICK, 2019).

De acordo com dados da Sociedade Americana de Cirurgiões Plásticos o uso dos preenchedores dérmicos estão entre os procedimentos minimamente invasivos e não cirúrgicos mais realizados na atualidade. Os preenchimentos faciais atuais são classificados em não reabsorvíveis e reabsorvíveis, recebendo a classificação de reabsorvíveis os preenchedores que possuem um efeito de permanência temporária nos tecidos18. (ZIMMERMANN, 2004)

O ácido hialurônico é classificado como um preenchedor reabsorvível e nos tempos atuais é considerado um dos preenchedores mais utilizados dentre essa classificação. Ele tem tempo de metabolização no organismo de em média um período de 3 a 24 meses, sempre dependendo do volume que foi introduzidos nos tecidos (ACHILLES, 2004).

Por ser naturalmente degradado, o AH apresenta pouca predisposição a problemas que são associados a rejeição e a reações granulomatosas, pois ele é um polissacarídeo natural presente em todos os tecidos conjuntivos dos mamíferos(FRANK, 2009.)

Dessa forma, por ser um componente natural dos tecidos são poucas as contraindicações para o preenchimento com ácido hialurônico , que são elas : gravidez, lactação, doenças sistêmicas autoimunes e imunodepressão, distúrbios de coagulação ou uso de anticoagulantes, inflamação ou infecção no local a ser tratado, e pacientes com distúrbios de comportamento19,20 . (CROCCO, 2012.)

Com o aumento da procura pelo retardamento do processo natural do envelhecimento cutâneo e vaidade da população em manter a beleza facial, a utilização de preenchedores faciais como o ácido hialurônico, se tornou um procedimento comum nas práticas clínicas de Harmonização facial. Esse material, presente no tecido conjuntivo dos humanos, comumente classificado como um preenchedor reabsorvível é utilizado com fins estéticos, pois tem uma

boa atividade higroscópica, conferindo sustentação, volumização, hidratação e elasticidade a pele, diminuindo os sinais de envelhecimento cutâneo. (Santoni, 2018).

Neste contexto, é imprescindível salientar que, nos últimos anos, com o envelhecimento da população mundial, tem aumentado a procura por meios que mantenha uma aparência, saudável, harmônica e mais jovem, principalmente em relação a face (SAHAWATWONG et al., 2016).

Na atualidade existem uma gama de marcas de AH com disponibilidade no mercado, podendo oferecer resultados e durabilidade diferentes, essas marcas se diferenciam entre si em aspectos como concentração de AH, pureza da matéria prima, reticulação (crosslinking), capacidade de oferecer volume, resistência à degradação (enzimas e radicais livres).(COSTA (2013) (MONTAGNER, C.; COSTA, A. “Bases biomoleculares do fotoenvelhecimento”- An Bras Dermatol. 2009;84(3):263-9_).

As apresentações do ácido hialurônico podem apresentar de baixa a altas viscosidades, sendo a com baixa viscosidade para aplicações intradérmicas e tratamentos de linhas mais superficiais, rugas e sulcos moderados, médios e profundos. Já as de viscosidade alta são para preenchimentos mais profundos, supraperiosteal e subdérmico. (MONTEIRO,)

Em relação ao seu PH fisiológico, o AH possui propriedade físicas e biológicas notáveis. Por ser bastante hidrofílico, apresenta uma capacidade de reter aproximadamente seis litros de água para cada uma grama de ácido, apresentando característicashidrodinâmicas primordiais para hidratação, tensão e integridade dos tecidos. (Bohaumilitzky,2017.)

Pensando nisso, Perereia e Delay (2014) relatam que o AH é muito empregado com finalidade estéticas justamente devido a sua propriedade de atração de moléculas de água, resultando em um aumento na hidratação, maleabilidade e tônus da pele. (Pereira. 2018).

Como dito anteriormente, sabe-se que o ácido hialurônico é um material altamente hidrofílico e sua aplicação leva ao aumento da hidratação dos tecidos. Acredita-se também que o AH tem a capacidade de prevenção do envelhecimento facial através das suas propriedades antioxidantes. (Brommonschekel 2014). O AH atua como um meio que sequestra os radicais livres, aumentando a proteção da pele em relação à radiação ultravioleta,

contribuindo na elevação da capacidade de reparação dos tecidos. (Ferreira 2016).

Recentemente foi descoberto os compartimentos de gordura facial, e o AH passou a ser pensando também como meio de reposicionamento volumétrico da face como um todo, atribuindo não só o tratamento voltado às rugas e sulcos, mas também à importância da manutenção volumétrica da tridimensionalidade da face. Atualmente sabe-se que a na grande maioria das vezes as marcas do envelhecimento facial são decorrentes do arrefecimento do volume da gordura facial e da reabsorção óssea. (Coimbra 2014).

Almeida e Sampaio (2015)21 asseguram tratar-se de um produto seguro e moldável capaz de promover resultados imediatos e duradouros, entretanto, não permanentes, podendo ser revertidos através do uso da hialuronidase, o que o diferencia em comparação às outras substâncias preenchedoras. Nesse contexto pode-se dizer que embora existam vários agentes de preenchimento permanentes e semipermanentes disponíveis no mercado, os preenchedores de ácido hialurônico (AH) representam o produto de primeira escolha da maioria dos profissionais, devido aos raros relatos de hipersensibilidade relacionados ao seu uso, conferindo segurança clínica. (Felipe 2015.)

Apesar da utilização do AH na Harmonização Facial não substituir o método convencional de cirurgia plástica estética na região da face, a sua aplicabilidade vem se destacando como uma das principais opções não cirúrgicas com mais aceitação pelos pacientes, pois se destacam fatores como: baixo custo inicial, conveniência de aplicação, menos tempo de aplicação, reversibilidade e temores por procedimentos cirúrgicos. (Gutowski2016.)

Embora leve-se em consideração todos os aspectos notórios relatados anteriormente para o aumento do uso do AH , deve-se ressaltar que embora o AH seja um material injetável que vem sendo considerado como padrão ouro na clínica estética para correção de rugas e sulcos, na diminuição e perda de contorno e reposição de volume facial, sua utilização também pode ter como consequências efeitos indesejáveis, e algumas vezes graves. (Balassiano 2014).

As complicações derivadas do uso do AH são pouco frequentes entretanto, alguns pacientes poderão apresentar reações alérgicas as substâncias químicas e elementos protéicos presente em sua composição (Ferreira NR. 2016).Outra complicação, infrequente, mas decorrente do uso do Ácido Hialurônico são as complicações vasculares causadas pela compressão do material de preenchimento. Embora rara, essa intercorrência, é potencialmente avassaladora e capaz de levar à necrose tecidual e infecção, resultando em danos irreversíveis. (Salti 2015)

3.3 EFEITOS ADVERSOS DOS PREENCHEDORES COM ÁCIDO HIALURONICO

O aumento do uso dos preenchedores com ácido hialurônico vem crescendo com o passar do tempo. Com o aumento da demanda do seu uso, as possibilidades de desenvolvimento de efeitos adversos também são elevadas. As intercorrências advindas são divididas em imediatas e tardias, podendo ter variação desde edema, dor leve, moderado ou intensa, equimose, isquemia, eritema e até levar a casos de necrose (BALASIANO, 2014). É muito importante analisar as reações do organismo após o preenchimento com o AH na face, pois reações adversas imediatas, normalmente se apresentam com uma inflamação leve, podendo apresentar dor com sensibilidade local, hematomas e eritemas. Enquanto os eventos tardios, geralmente apresentam sintomatologia complexa podendo apresentar, por exemplo nódulos. (MAIO, 2015).

É importante entender que o AH apresenta propriedades hidrofílicas, podendo desencadear o aumento de alguns efeitos adversos, como o edema, equimose e hematoma. É de extrema importância a correta aplicação da técnica na introdução do produto, pois a técnica inadequada pode agravar essas consequências, como em casos de rompimento de vasos profundos que podem resultar em sangramentos grandes. Dessa maneira, é importante a correta técnica para evitar esse tipo de intercorrência. Caso o sangramento seja intenso a literatura indica a cauterização do vaso atingido. (CROCCO; OLIVEIRA ALVES; ALESSI, 2012; SIGNORINI, 2016)

Um exemplo de manifestações imediatas são o surgimento de Eritema e

edema, que são muito comuns na rotina clínica nas técnicas de preenchimento com AH. Essas complicações normalmente acontecem devido a múltiplas aplicações locais. Desse modo, para diminuir essas manifestações a literatura indica um conhecimento anatômico adequado, manutenção da elevação da cabeça do paciente e até compressas de gelo em intervalos de 10 minutos. (CROCCO; OLIVEIRA ALVES; ALESSI, 2012; TAMURA, 2013)

Existem também os efeitos adversos de curto e médio prazo, como o surgimento de pápulas esbranquiçadas e nódulos que estão na grande parte das vezes relacionado a má aplicabilidade da técnica. O tratamento cursa em massagens locais, corticoides orais, aplicação da hialuronidase e em casos mais específicos remoção do material e até remoção cirúrgica. (CROCCO; OLIVEIRA ALVES; ALESSI, 2012).

Outro evento tardio relatado na literatura são as formações de granulomas, que se apresentam indolores e palpáveis. O granuloma pode ter ser surgimento em até dois anos após a aplicação do AH. É uma manifestação rara e seu tratamento cursa em infiltração dentro da lesão de corticoide como o triacinolona 5mg/mL e aplicação de hialuronidase. Em casos mais complexos pode-se fazer a remoção cirúrgica. (CROCCO; OLIVEIRA ALVES; ALESSI, 2012)

Embora o ácido hialurônico seja um material natural pode acontecer reações alérgicas que podem ter início em até 7 dias após a aplicação do preenchedor. A literatura mostra que existem apenas 0,1% de casos relatados. A indicação do tratamento gira no uso de corticoide oral ou por infiltração de corticoide na lesão. (CROCCO; OLIVEIRA ALVES; ALESSI, 2012).

Pode acontecer também necrose devido a aplicação de preenchimento com AH. A necrose é caracterizada por isquemia local, que pode evoluir pra tonalidade acinzentada, azulada e apresentar ulcerações e só depois necrose local. (CROCCO; OLIVEIRA ALVES; ALESSI, 2012).

Outra manifestação adversa tardia, devido ao preenchimento com AH, comumente encontrada são os edemas tardios intermitentes e persistentes.

4. DISCUSSÃO

Sabe-se que à medida que o uso do ácido hialurônico injetável facial aumenta nos procedimentos estéticos, a probabilidade de intercorrências devido ao seu uso também é aumentada. Em um estudo feito em 2015 por Funt e Pavicic, foi possível concluir que cada preenchedor dérmico tem a sua propriedade variada em relação ao outro e que qualquer tipo de preenchimento dérmico pode causar possíveis complicações devido ao seu uso. Nesse estudo os autores inferiram, que grande parte das intercorrências provenientes dos preenchimentos com AH injetável facial, estão relacionadas ao volume e a técnica usada pelo profissional, embora possam ter intercorrências associadas ao próprio material também; a maior parte das reações adversas são leves e transitórias, como por exemplo os hematomas e edemas que possuem relação ao trauma.

Ainda em 2015 Funt e Pavicic em seu estudo afirmaram que eventos adversos graves com o uso do AH são raros e geralmente evitáveis com planejamento e técnica adequada. Nesse estudo que recebeu o título de “Preenchimentos dérmicos em estética: uma visão geral de eventos adversos e abordagens de tratamento”, os autores concluíram que para um bom resultado, os profissionais precisam possuir um entendimento detalhado da anatomia facial; precisam entender todas as características particulares dos preenchimentos disponíveis no mercado; as suas indicações e contraindicações possíveis; vantagens, desvantagens e saber as formas para evitar prováveis intercorrências.

O reconhecimento rápido e precoce de uma possível complicação, assim como o tratamento adequado, é extremamente importante para evitar possíveis sequelas a longo prazo e também aumentar a segurança do procedimento. O uso dos preenchedores à base de AH podem provocar complicações geradas da inexperiência do profissional, do uso incorreto da técnica ou mesmo intercorrências relacionadas ao próprio produto. Atualmente o AH é considerado um material seguro, não necessitando de teste cutâneo previamente ao seu uso, e suas complicações estão relacionadas geralmente à técnica de aplicação e a precária higienização da pele (Croco, 2012)

O AH vendido para os profissionais são industrializados e comercializados sob

a forma de gel espesso, não particulado, sem coloração, geralmente com seringa agulhada e deve-se ter seu armazenamento em temperatura ambiente. (Croco 2012) Ou seja, além das suas propriedades favoráveis em relação a baixa contraindicação e as baixas complicações, ele é um material de fácil armazenamento pelos profissionais, tendo essa característica vantajosa para o aumento da procura clínica diária. Além do que, é um material que é degradado pelo próprio organismo, pois após ser injetado na pele, ele tem a sua metabolização em dióxido e carbono e água e tem sua eliminação pelo fígado. Característica que explica não ser um material permanente, ampliando o grande consumo desse produto. Esse fator acrescenta ao profissional segurança na aplicação e ao paciente o desejo da reversibilidade, caso não goste do resultado da área preenchida. Além do que, economicamente é vantajoso para o profissional da área em questão, pois após a aplicação do produto e a resposta satisfatória do paciente, geralmente apresenta a busca pela continuação do tratamento com o preenchedor contendo AH novamente (Matarasso 2012).

Particularmente o AH e seu uso, como produto preenchedor, para estética facial, teve grande crescimento nos últimos anos. Com isso as complicações tendem a aumentar o uso do ultrassom facial(US). Esse equipamento tem-se mostrado um método excelente para avaliar o material injetado. O US é muito útil por ser uma técnica não invasiva e de grande aceitação por parte do paciente e profissional. Tem bom equilíbrio entre penetração e resolução de imagens, permitindo uma boa identificação das camadas da pele e de não apresentar riscos e incômodos para o paciente, como é o caso das exposições radiológicas. Esse equipamento também evita a utilização de contrastes ou mesmo a permanência em espaços pequenos (Matarasso 2012).

Em seu estudo (FERNANDA et. al.2017), fala que o equipamento de ultrassom é um mecanismo eficaz para uma boa avaliação do produto injetado e suas possíveis complicações. Uma complicação que chamou a atenção da autora, por motivo de solicitação rotineira por parte dos profissionais que trabalham com estética facial para o uso do ultrassom, avaliação e identificação de partes moles da face, são as complicações que ocorrem devido ao preenchimento com AH. Essas complicações cursam o edema facial tardio, intermitente, e persistente, em relação ao local que foi injetado. No exame de ultrassom

facial, observa-se a presença do AH em relação ao local edemaciado, com associação ao aumento difuso da espessura e ecogenicidade do tecido celular subcutâneo. (FERNANDA et. al.2017), sugere a classificação de edema tardio intermitente e persistente (ETIP) para agregar reações adversas tardias ao ácido hialurônico., que se apresentam como edema tardio, intermitente desencadeado por gatilhos e que persistem na presença do AH no local do tecido.

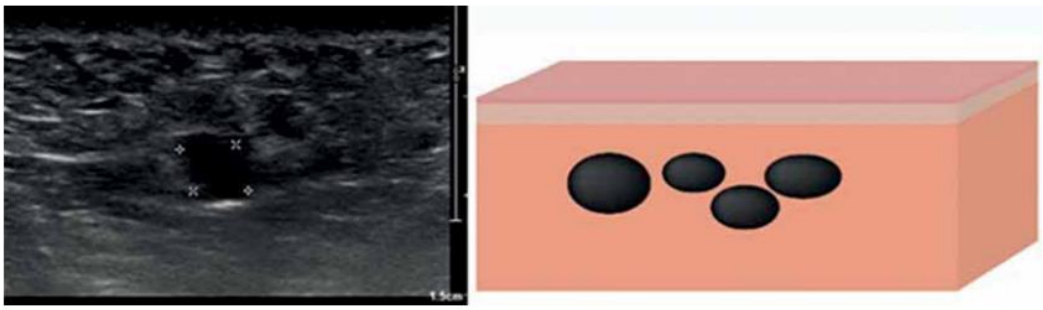

Figura 3: À esquerda: Imagem ultrassonográfica de depósito de AH (ácido hialurônico) de permeio ao tecido celular subcutâneo na região malar (entre as marcações de x e +); à direita: esquema ilustrativo do aspecto ultrassonográfico dos depósitos de AH restritos ao tecido celular subcutâneo FERNANDA et. al. (2017)

No estudo FERNANDA et. al. (2017) realizou 108 exames de ultrassom para avaliação das intercorrências derivadas de preenchedores com AH. Nesses casos, foram relatados 33 pacientes que apresentaram edemas do tecido celular da camada subcutânea com associação à presença do ácido hialurônico. Pelas características apresentadas de edema tardio após preenchimento com AH, de propriedade intermitente e persistente, os 33 casos foram delimitados como casos de ETIP (edema tardio, intermitente e persistente) . Nesse estudo, ainda foi possível inferir a incidência dos locais faciais mais acometidos pelo ETIP, do menos acometido para o maior são eles: Lábios (dois casos), sulco nasogeniano (oito casos), região infrapalpebral (11 casos) seguida pela região malar que apresentou o maior acometimento em um total de 15 casos. Correlacionando com os achados da prática clínica, onde

a região infrapalpebral e labial são as regiões que apresentam maior acometimento de ETIP. Abaixo a figura pode ser observar a presença de um edema infrapalpebral e na figura ___ é possivel observar o caso de edema na região labial.



Figura 4: Edema infrapalpebral à esquerda após vacina contra gripe em local de preenchimento prévio com AH. FERNANDA et. al. (2017)



Figura : 5 Paciente apresentando dois episódios de edema facial em dois momentos distintos após preenchimento com AH (Juvederm Volift). Acima: edema infrapalpebral unilateral em vigência de sinusite. Em baixo: edema do lábio superior à direita em vigência de infecção do trato urinário. FERNANDA et. al. (2017)

Esses dois exemplos mostrados anteriormente na figura 4 e 5 mostram casos que podem ser relacionados a um gatilho como na figura 5 o trauma local e na figura 4 a vacinação, ou mais habitualmente relacionado após um processo infeccioso local ou de cunho sistêmico, como por exemplo, na figura 5 que mostra dois episódios de ETIP, um relacionado a infecção das vias áreas e outro em relação a infecção urinária, o que pode exemplificar a sua característica intermitente. FERNANDA et. al. (2017), ainda relata que o caso com maior precocidade que aconteceu após o preenchimento, foi com 25 dias e o mais tardio aconteceu três anos após o preenchimento com AH. Dos casos relatados no estudo doze deles obtiveram o seu início de edema tardio intermitente e persistente, concomitante com um quadro de infecção, como por exemplo, infecção do trato urinário, infecção do trato respiratório, infecção dentaria e sinusite, traumatismos locais na face ou histórico de vacinação. Em apenas um único caso, a paciente relatou recorrências do edema facial em períodos menstruais.

Um estudo feito em Em 2013 por Alijotas e seus coautores, foram previamente selecionados 235 artigos científicos retirados da plataforma pub med, com publicação no período de 2000 a 2012, que tinham o objetivo de elucidar as variadas reações adversas a preenchedores faciais. Alijotas 2013, teve como resultado uma revisão que relatou que geralmente os efeitos tardios são de natureza inflamatória ou imunomediada, e que existem fatores que podem funcionar como gatilhos para complicações, como é o caso das infecções sistêmicas. Os dados relatados no estudo inferem que as manifestações que podem acontecer após os o preenchimento facial com AH, são classificadas clinicamente como: edema difuso não depressível com localização ao longo do local de deposição do AH, que tem seu início relatado tardiamente, podendo ter seu surgimento semanas ou mesmo anos após o preenchimento com AH, de durabilidade transitória, intermitente e persistente enquanto existir o ácido hialurônico no tecido em questão.

O Edema Tardio Intermitente e Persistente que tem como característica clínica ser um edema difuso não depressível, com localização na área de localização que foi aplicado o material preenchedor, com durabilidade transitória e intermitente, que persiste enquanto existir a o AH no tecido. O quadro de ETIP pode estar relacionado a questão do AH ser um material industrializado

biologicamente idêntico ao produzido nos seres humanos, contudo ser produzido através de substratos bacterianos. Pensando nisso, a ocorrência do ETIP geralmente apresenta um gatilho de infecção, principalmente quando são quadros de infecção das vias aéras superiores. Os gatilhos dos quadros de ETIP podem ser por infecções sistêmicas ou locais, por procedimentos dentários, traumatismos, quadros de vacinação ou baixa da imunidade dos pacientes. Uma das teorias para a reação adversa tardio do ETIP, é que os anticorpos do ser humano quando defendem de algum tipo de infecção, acabam atacando também os preenchedores por reação cruzada imunomediada.

Do mesmo modo o ETIP, pode ser relacionado a marcas de ácido hialurônico injetável disponível para compra. Estudos foram realizados pensando nessa casuística como em CALLAN et. al. (2013) e ARTZI et. al. (2016) que estudou a relação causa/efeito da marca do AH e o aparecimento do ETIP e inferiu que não se pode concluir essa relação no momento do estudo, e que seria necessário uma causuística maior para ter uma precisão em uma conclusão dessa relação causa/efeito em relação a marca e ETIP (CALLAN 2013).

Em 2015 Belezney e colaboradores relataram em um estudo que pode acontecer mudanças no tecido mole onde foi injetado o AH, mudanças que levam o tecido da bidimensionalidade pra tridimensionalidade, permitindo o desenvolvimento de cargas de HA, especialmente na face, as quais podem ser de natureza duradoura e reversível. Nessa perspectiva os autores documentaram a experiencia junto aos nódulos formados após a injeção de AH, tridimensional da facel de Juvéderm Voluma® (HA-V) por cerca de 68 meses. Para essa documentação os autores usaram os prontuários desses pacientes fazendo uma revisão retrospectiva. Os resultados da revisão desses prontuários indicaram que no decorrer dos 68 meses, 4.702 preenchimentos foram realizados com 11.460 mL de HA-V; Desses, vinte e três pacientes (0,5%) manifestaram nódulos com início tardio; Pode-se inferir que a média de tempo desde a injeção até o aparecimento dos nódulos foi de 4 meses e o tempo médio para a resolução foi em média de 6 semanas; Foi identificado que nove dos 23 (39%) tinham como gatilho da reação adversa o cunho imunológico, como doenças gripais anteriormente a o aparecimento do ETIP. Nesse estudo os autores, o uso de prednisona, corticosteróides intralesionais e

hialuronidase foram eficazes para o tratamento do ETIP. Os resultados desse estudo levaram aos pesquisadores relacionarem que a reação de hipersensibilidade imunomediada, salientando a importância que o profissional entenda a possibilidade de seu surgimento. Sabendo como identifica-las e gerencia-las.

Segundo BELEZNAY et. al. (2015) o AH injetado pode provocar ETIP, através de gatilhos como por exemplo nos casos de infecções, e podem desencadear um processo inflamatório na área injetada, dado a característica imunogênica do material, como também sua capacidade de atrair partículas de água, configurando o aparecimento do edema local. O tratamento dos ETIPS, ainda não é bem estabelecido na literatura. Vários autores indicam o tratamento com o uso de antibióticos e anti-inflamatórios não hormonais, para o desaparecimento do processo infeccioso. Muito autores também preconizam o uso de corticoides tópicos e sistêmicos e também a injeção no interior da lesão de hialuronidase. Compressas geladas também são indicadas na literatura existente. Lembrando que cada caso deve ser analisado dentro das suas particularidades e o seu possível gatilho também.

5. CONCLUSÃO

Os preenchimentos com AH podem causar intercorrências dentre elas, o ETIP.

O ETIP é caracterizado por um processo inflamatório no grupo das reações adversas tardias, de caráter intermitente e desencadeado por gatilhos e que persistem em toda a permanência do ácido hialurônico nos tecidos. Esses gatilhos geralmente são associados a presença de quadros infeccioso locais ou sistêmicos, procedimentos dentários, traumas e a reações à vacinação ou queda da imunidade do indivíduo. Exemplo desses gatilhos são: reações gripais fortes, sinusites, infecções das vias aéreas superiores ou até infecções urinárias.

Diante do estudo elucidado, é possível inferir que embora os preenchimentos faciais com AH sejam considerados seguros e tenham baixos índices de efeitos adversos, é importante estudos para que os profissionais tenham a possibilidade de reconhecimento clínico e saibam identificá-los, diagnosticá-los e tratá-los corretamente. Dessa maneira é importante mais estudos na literatura.

As manifestações clinicas dos edemas tardios persistentes e intermitentes ainda não são muito relatados na literatura. Diversos autores estabelecem o uso de antibióticos, anti-inflamatórios não hormonais, corticoides tópicos e sistêmicos e injeção intrealesional de hialurinidase até mesmo o uso de compressas de geladas. É valido concluir que cada paciente deve ser avaliado individualmente e o gatilho ser identificado, pois é um fator que desencadeia o surgimento do ETIP e deve ser identificado. Nessa perspectiva, é importante mais estudos sobre o tema, e a realização de mais pesquisas para ajudar na identificação e o correto tratamento dos Etips.

6. REFERÊNCIAS BIBLIOGRÁFICAS

PAPALEO NETO, M; BORGONOVI, N. Biologia e Teorias do Envelhecimento. In:
PAPALEO NETO, M . **Gerontologia:** a velhice e o envelhecimento em visão globalizada. São Paulo, Rio de Janeiro, Belo Horizonte: Atheneu, p. 44-59, 1999.

AZEVEDO, F. H. F. Envelhecimento Humano: a vantagem de viver mais e melhor usando os secretagogos. São Paulo: Thesaurus, 2011

FRANÇA, M. I. Psicanálise, estética e ética do desejo. São Paulo: Estudos 153; 2012.

STEPHEN, I. D.; TAN, K. W. Healthy body, healthy face?: Evolutionary approaches to health perception. In Sheppard E, Haque S. Culture and Cognition: A Collection of Critical Essays. Suíça: Peter Lang AG; 2015. Pp 45-65

FREITAS, RZ; COSTA, CP; PINHO, S. ebook Jubileu de Ouro CIOSP, (s) Artes médicas, 1/2007

CAMPBELL, G. A. M. A pele do idoso. In. GUIDI, M.L.M, MOREIRA, M.R.L.P. **Rejuvenescer a velhice:** novas dimensões da vida**.** Brasília, Universidade de Brasília, p. 63–69, 1996.

DANAHY, J. F; GILCHREST, B. A. Dermatologia Geriátrica. In: REICHEL. W. **Assistência ao idoso:** aspectos clínicos do envelhecimento, 5. ed. Rio de Janeiro, Guanabara Koogan, p.384-392, 2001.

AVRAM, M. R.; et al. “Atlas colorido de dermatologia estética” - [traduzido por Carlos Henrique de Araújo Cosendey, Geraldo Serra]. - Porto Alegre: AMGH, 2011.

(Monteiro, Érica 2010) - https://pesquisa.bvsalud.org/portal/resource/pt/lil-556303 Envelhecimento facial: perda de volume e reposição com ácido hialurônico / Facial aging: volume loss and hialuronic acid ment

Monteiro, Érica. *RBM rev. bras. med ; 67(8)ago. 2010.*Artigo em Português | LILACS-Express | LILACS | ID: lil-556303 Biblioteca responsável: BR1.1

MAIO, M. de. “Desvendando os códigos para rejuvenescimento facial: uma abordagem passo a passo para uso de injetáveis” – Editora Allergan -2015

ALMEIDA, A. D., et al. “Diagnóstico e tratamento dos eventos adversos do ácido hialurônico: recomendações de consenso do painel de especialistas da América Latina” - Surg Cosmet Dermatol 2017;9(3):204-13..

BERNARDES, Isabela Nogueira; COLI, Bianca Aparecida; MACHADO, Mariângela Guimarães; OZOLINS, Bárbara Cristine; SILVÉRIO, Flávia Regina; VILELA, Cassiana Aparecida; ASSIS, Isabela Bacelar; PEREIRA, Liliane. PREENCHIMENTO COM ÁCIDO HIALURÔNICO – REVISÃO DE LITERATURA. PREENCHIMENTO COM ÁCIDO HIALURÔNICO – REVISÃO DE LITERATURA, Revista Saúde em Foco, ano 2018

(DICKER et al., 2014). DICKER, K. T. et al. Hyaluronan: A Simple Polysaccharide

with Diverse Biological Functions. Acta Biomater. 2014; 10(4): 1558–1570. (https://www.ncbi.nlm.nih.gov/pmc/articles/PMC3960342/).

REQUENA, L.; et al – “Adverse reactions to injectable soft tissue fillers” – J. Am. Acad. Dermatol – Journal of the Americam Academy of Dermatology-2011; 64 (1): 1-34)

LYRIO, M. C. N. et al. Uso de hialuronidato de sódio para tratamento de deslocamento anterior de disco articular com travamento bucal. Rev. cir. traumatol. buco-maxilo-fac. 2010; vol.10 no.1.

(AMERICAN SOCIETY OF PLASTIC SURGEONS. Plastic surgery pro1.cedural statistics.2012. Disponível em: . Acesso em: 30 out. 2019.)

(ZIMMERMANN, U. S.; CLERICI T. J. The histological aspects of fillers complications. Seminars in Cutaneous Medicine Surgery, Paris, v. 23, n. 4, p. 241-250, 2004)

(ACHILLES, R. Imunologia e Biocompatibilidade. In: MAIO, M. Tratado de medicina estética. São Paulo: Roca, 2004. p. 1215-1223.)

FRANK, P.; GENDLER, E. Hyaluronic acid for soft tissue augmentation. Clinics in Plastic Surgery, v. 28, n. 1, p. 121-126, 2010.)

(CROCCO, E. I.; ALVES, R. O.; ALESSI, C. Eventos adversos do ácido hialurônico injetável. Surgical e Cosmetic Dermatology, São Paulo, v. 4, n. 3, p. 259-263, 2012.)

SANTONI, MTS Uso de ácido hialurônico injetável na estética facial: uma revisão da literatura . [sl] UNIJUÍ – UNIVERSIDADE REGIONAL DO NOROESTE DO ESTADO DO RIO GRANDE DO SUL DCVida – DEPARTAMENTO DE CIÊNCIAS DA VIDA costa

(SAHAWATWONG et al., 2016). (SAHAWATWONG, S. et al. A Novel Technique of Supra Superficial Musculoaponeurotic System Hyaluronic Acid Injection for Lower Face Lifting. J Clin Aesthet Dermatol. 2016; 9 (2): 58-62. (https://www.ncbi.nlm.nih.gov/pmc/articles/PMC4771391/).)

(COSTA (2013) (MONTAGNER, C.; COSTA, A. “Bases biomoleculares do fotoenvelhecimento”- An Bras Dermatol. 2009;84(3):263-9_).

(MONTEIRO, E. O.; PARADA, M. O. B. “Preenchimentos faciais parte um” - RBM Jul 10 V 67 Especial Dermatologia.)

( ] Bohaumilitzky G, Huber AK, Stork EM, Wengert S, F e Woelfl Boehm H. Um Embusteiro no disfarce: hialuronano de ambivalente Papéis na matriz. Frente. Oncol. 2017; 7: 242.)

(Pereira KP, Delay CE. Ácido hialurônico na hidratação facial. 2014. [Acesso 18 mai. 2018]. Disponível em: http://tcconline.utp.br/media/ tcc/2017/05/acido-hialuronico-na-hidratacaofacial.pdf.)

(Brommonschekel J, Seick L, Pessotti VMU, Cavalcanti ASS, Cavalcanti LC, Garcia Júnior RP. Os efeitos do ácido hialurônico na prevenção do envelhecimento cutâneo: revisão de literatura. EFDeportes.com, Revista Digital. Buenos Aires. 2014; 19(192)

(Ferreira NR, Capobianco MP. Uso do ácido hialurônico na prevenção do envelhecimento facial. Revista Cientifica UNILAGO. 2016; 1(1).)

Coimbra DA, Uribe, NC, Oliveira BS. “Quadralização facial” no processo do envelhecimento. Surg Cosmet Dermatol. 2014; 6(1):65-71.)

Almeida ART, Sampaio GÂA. Ácido hialurônico no rejuvenescimento do terço superior da face: revisão e atualização - Parte 1. Surg Cosmet Dermatol. 2015; 8(2):148-53)

Felipe e Redondo (2015)4 , (Felipe I, Redondo P. THE LIQUID LIFT: Looking natural without lumps. J Cutan Aesthet Surg. 2015; 8:134-8.)

. (Gutowski KA. Hyaluronic Acid Fillers. Clin Plastic Surg. 2016.)

([27] Balassiano LKA, Bravo, BSF. Hyaluronidase: a necessity for any dermatologista pplying injectable hyaluronicacid. Surg Cosmet Dermatol. 2014; 6(4):338-43.)

([Salti G., Rausso R. Currentconcepts on facial rejuvenation with fillers: The dual plane technique. J Cutan Aesth Surg. 2015; 8:127.)

(HEDÉN, P.; SELLMAN, G.; WACHENFELDT, M.; OLENIUS, M.; FAGRELL, D. Body shaping and volume restoration: the role of hyaluronic acid. Aesthetic Plastic Surgery, v. 33, n. 3, p. 274-282, 2009.)

FUNT, D. K.; PAVICIC, T. Dermal fillers in aesthetics: an overview of adverse events and treatment approaches. Plast Surg Nurs. 2015; 35(1):13-32. (https://www.ncbi.nlm.nih.gov/pubmed/25730536).

(Matarasso SL, Sadick NS. Soft tissue augmentation. In: Bolognia JL, Jorizzo JL, Rapini RP, editors. Dermatology. Philadelfia: Mosby; 2008.p.2369-79.)

FERNANDA et. al. “Edema tardio intermitente e persistente ETIP: reação adversa tardia ao preenchedor de ácido hialurônico”. Surg Cosmet Dermatol 2017;9(3):218-22.

Crocco, Elisete Isabel, Oliveira Alves. Renata. Alvesi Cristina, Eventos adversos do ácido hialurônico injetável. Dermatologia Cirúrgica e Cosmética

Alijotas-Reig J, Fernández-Figueras MT, Puig L. Inflammatory, imune- -mediated adverse reactions related to soft tissue dermal fillers. Semin Arthritis Rheum. 2013;43(2):241-58.

CALLAN P, GOODMAN GJ, CARLISLE I, LIEW S, MUZIKANTS P, SCAMP T, et al. “Efficacy and safety of a hyaluronic acid filler in subjects treated for correction of midface volume deficiency: a 24 month study”. Clin Cosmet Investig Dermatol. 2013; 6:81-9.

BELEZNAY, K. et al. Delayed-onset nodules secondary to a smooth cohesive 20 mg/mL hyaluronic acid filler: cause and management. Dermatol Surg. 2015; 41(8):929-39. (https://www.ncbi.nlm.nih.gov/pubmed/26166260).