MARIANA SIQUEIRA E SILVA

CORREÇÃO DE INCLINAÇÃO DO PLANO OCLUSAL COM MINI-IMPLANTES: RELATO DE CASO

CAMPO GRANDE-MS
2024

FACULDADE SETE LAGOAS - FACSETE

CORREÇÃO DE INCLINAÇÃO DO PLANO OCLUSAL COM MINI-IMPLANTES: RELATO DE CASO

Artigo apresentado ao Curso de Especialização da FACSETE-Unidade Avançada Campo Grande- MS como requisito parcial para conclusão do Curso de Ortodontia.

Orientador: Prof. Me. Matheus Valieri

Campo Grande-MS
2024

FACSETE

Monografia intitulada: **Correção de Inclinação do Plano Oclusal Com Mini-Implantes: Relato de Caso**, de autoria da aluna: Mariana Siqueira e Silva, aprovada pela banca examinadora constituída pelos seguintes professores:

CD- Ms. Matheus M. Valieri- orientador
AEPC-Associação de Ensino Pesquisa e Cultura Prof. Sidnei Valieri

Fabiano Ferreira Regalado – orientador
AEPC- Associação de Ensino Pesquisa e Cultura de Mato Grosso do Sul

CD- Ms. Isabela Mascaro Martins - coorientadora
AEPC-Associação de Ensino Pesquisa e Cultura Prof. Sidnei Valieri

Campo Grande –MS, 06 de julho de 2024.

SUMÁRIO

RESUMO..... 4
ABSTRACT..... 5
INTRODUÇÃO..... 6
RELATO DE CASO..... 10
DISCUSÃO..... 13
CONCLUSÃO..... 15
REFERÊNCIAS..... 16

CORREÇÃO DE INCLINAÇÃO DO PLANO OCLUSAL COM MINI-IMPLANTES: RELATO DE CASO

Resumo

A correção da inclinação do plano oclusal representa um desafio significativo em ortodontia, com implicações diretas na estética e funcionalidade dentária. Este relato de caso descreve a abordagem terapêutica em uma paciente de 32 anos que apresentou-se com uma queixa primária de "sorriso inclinado". A avaliação inicial revelou um vedamento labial forçado, biprotrusão, uma inclinação marcante do plano oclusal e um desvio da linha média dental superior para a direita. Histórico de tratamentos ortodônticos prévios sem êxito contribuíram para a acentuada inclinação do plano oclusal, particularmente devido ao tracionamento inadequado de um canino. No tratamento atual, procedeu-se à remoção de facetas dentárias pré-existentes, seguida pelo alinhamento e nivelamento utilizando aparelho autoligável SLI MBT, empregando uma série de fios ortodônticos de diferentes calibres. Para efetuar a intrusão do segmento direito, dois mini-implantes foram instalados nas posições interdentais de 14-15 (vestibular) e 15-16 (palatina). Após oito meses, observou-se melhoria substancial na região posterior, embora discrepâncias na região anterior ainda fossem evidentes o que levou a instalação de um terceiro mini-implante. O implante do elemento 23 foi utilizado como ponto de ancoragem para corrigir o desvio da linha média. A utilização de mini-implantes provou ser uma estratégia eficaz, promovendo movimentações dentárias precisas e controladas, sem provocar efeitos colaterais adversos. Esta abordagem simplificou significativamente a mecânica ortodôntica, reduziu o tempo total de tratamento e minimizou a dependência da cooperação do paciente. Os resultados obtidos neste caso não apenas alcançaram os objetivos funcionais e estéticos desejados, mas também reforçaram a eficiência dos mini-implantes como uma alternativa minimamente invasiva e altamente eficaz, comparativamente às técnicas cirúrgicas convencionais.

Palavra-chave: Mini-implantes ortodônticos; Correção do plano oclusal; Tratamento ortodôntico não cirúrgico.

Abstract

Correction of occlusal plane inclination represents a significant challenge in orthodontics, with direct implications for dental esthetics and function. This case report describes the therapeutic approach in a 32-year-old female patient who presented with a primary complaint of a "slanted smile". Initial evaluation revealed a forced lip seal, biprotrusion, a prominent occlusal plane inclination, and a deviation of the upper dental midline to the right. A history of previous unsuccessful orthodontic treatments contributed to the occlusal plane inclination, particularly due to inadequate traction of a canine. The treatment included a removal of pre-existing dental veneers, followed by alignment and leveling using a self-ligating SLI MBT braces. The intrusion of the right segment required two mini-implants that were placed between the interdental positions of 14-15 (buccal) and 15-16 (palatal). After eight months, substantial improvement was observed in the posterior region, although discrepancies in the anterior region were still evident, which led to the placement of a third mini-implant. The implant of element 23 was used as an anchor point to correct the midline deviation. The use of mini-implants proved to be an effective strategy, promoting precise and controlled tooth movements, without causing adverse side effects. This approach significantly simplified orthodontic mechanics, reduced the total treatment time and minimized dependence on patient compliance. The results obtained in this case not only achieved the desired functional and esthetic goals, but also reinforced the efficiency of mini-implants as a minimally invasive and highly effective alternative to conventional surgical techniques.

Keywords: Orthodontic mini-implants; Occlusal plane correction; Non-surgical orthodontic treatment.

01. Introdução

A inclinação do plano oclusal é um dos desafios mais complexos no tratamento ortodôntico, impactando tanto a estética quanto a funcionalidade dental do paciente. As causas incluem problemas dentários específicos (como perda ou anquilose de dentes antagonistas, desarmonias na erupção dos dentes, hábitos bucais prejudiciais e colagens ortodônticas inadequadas), desarmonias esqueléticas, ou uma combinação desses fatores (Borba et al., 2023)

Portanto, considerando que o plano oclusal é crucial para o correto posicionamento e adaptação da mandíbula, o desvio desse plano está geralmente associado ao desvio mandibular, e vice-versa. Assim, o grau de inclinação do maxilar é proporcional ao grau de desvio mandibular, afetando tanto os tecidos duros quanto os moles (Kim et al., 2014).

As assimetrias faciais dos tecidos moles influenciam as expectativas do paciente quanto ao tratamento ortodôntico, visto que um sorriso harmônico e simétrico contribui no relacionamento interpessoal, na autoestima, no equilíbrio emocional do indivíduo (Martins et al.,2014)

Uma referência para avaliar o grau de inclinação é o paralelismo entre a linha bipupilar e outra passando pelo centro anatômico dos caninos superiores (Abrão; Ogeda, 2003; Janson, 2011; Laskos et al., 2017). Quando necessária, a correção pode ser desde o aumento da coroa dos dentes posteriores de um dos lados, ou em ambas as arcadas, colocação de implantes, ou mesmo o nivelamento através do tratamento ortodôntico (Caldas; Araújo; Lyra, 2015; Farret; Farret, 2016; Rodrigues; Rodrigues, 2014)

Dispositivos de ancoragem esquelética como as miniplacas são alternativas confiáveis para a correção da inclinação do plano oclusal, eliminando a necessidade para cirurgia ortognática em alguns casos e reduzindo a complexidade da mecânica ortodôntica (Farret; Farret, 2016; Kim et al., 2014; Villela et al., 2008).

Além de anular os efeitos colaterais indesejáveis, simplificar a mecânica ortodôntica, fornecer uma maior previsibilidade ao resultado do tratamento, proporcionar maior conforto e estética ao paciente, ainda reduz o tempo de tratamento

e a necessidade de colaboração dos pacientes (Farret; Farret, 2016; Valarelli et al., 2015; Villela et al., 2008).

O objetivo deste artigo é apresentar o caso clínico de uma paciente adulta que procurou tratamento ortodôntico com queixa em relação ao sorriso “inclinado”. O tratamento foi realizado através de mecânica ortodôntica com auxílio de mini-implantes para ancoragem, atingindo-se resultados funcional e estético satisfatórios.

2.Relato de caso

Paciente leucoderma, 32 anos, com queixa de “sorriso inclinado”, no exame extrabucal observamos um vedamento labial forçado, biprotrusão, plano oclusal inclinado, linha média superior desviada para a direita (Figura 1). A paciente relatou já ter passado por um tratamento ortodôntico muito extenso e complexo envolvendo o tracionamento de canino mal sucedido. A força deste tracionamento foi a causa desta intrusão do lado esquerdo e essa inclinação tão acentuada do plano oclusal em vista frontal.

Figura 1(A-C) – Fotografias extrabucais iniciais. A) Frente, B) Perfil e C) sorriso.



Fonte: A autora

Nos exames radiográficos (Figura 2) confirma-se a biprotrusão, paciente levemente dólicofacial, implante na região do 23 e lesão do elemento 36.

Figura 2 – A) Radiografia panorâmica inicial. B) Telerradiografia inicial.

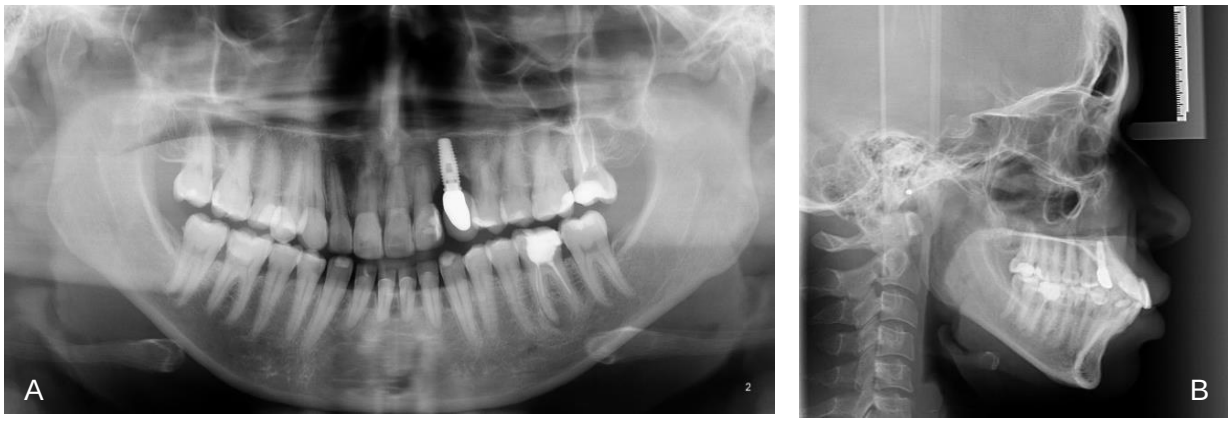

Fonte: A autora

Com base nas fotos intrabucais (Figura 3), vemos que a paciente se encontra em classe I bilateral, facetas na região de 13 a 23.

Figura 3(A-C) – Fotografias intrabucais frontal, lateral direita e esquerda



Fonte: A autora

2.1 Alternativas de Tratamento

Inicialmente avaliou-se a possibilidade a remoção do implante do 23 e extração de 14, 34 e 44 para uma maior correção da biprotrusão, no entanto, a remoção do implante foi contra-indicada pelo implantodontista e a paciente não relatou insatisfação com a mesma, apenas à linha média e ao plano, então prosseguiu-se somente com a correção por mini-implantes, realizando a intrusão do lado direito.

2.2 Progresso do Tratamento

Foi realizada a remoção das facetas e iniciou-se a etapa de alinhamento e nivelamento com o aparelho autoligado SLI MBT, partindo do fio NiTi Termoativado 0,014”, 0,016”, 0,017” x 0,025”, 0,019” x 0,025” e ao entrar no primeiro fio de aço 0,017”x 0,025” foram instalados 2 mini-implantes, um pela vestibular (entre 14 e 15) e o segundo por palatina (entre 15 e 16), iniciando a intrusão do lado direito com cadeia elástica, sendo reativada mensalmente (Figura 4).

Figura 4 (A-B) – Aparelho ortodôntico instalado na arcada superior e inferior

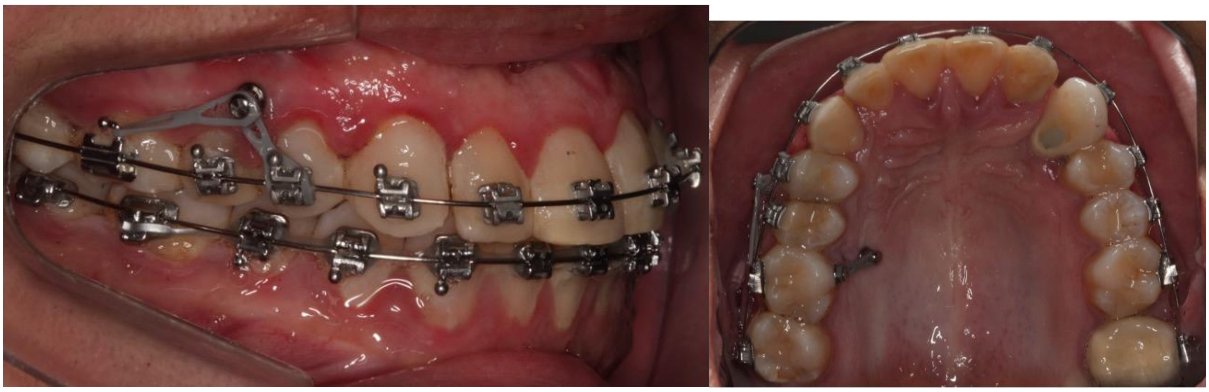

Fonte: A autora

Figura 5 (A-B) – Acompanhamento do decimo primeiro mês

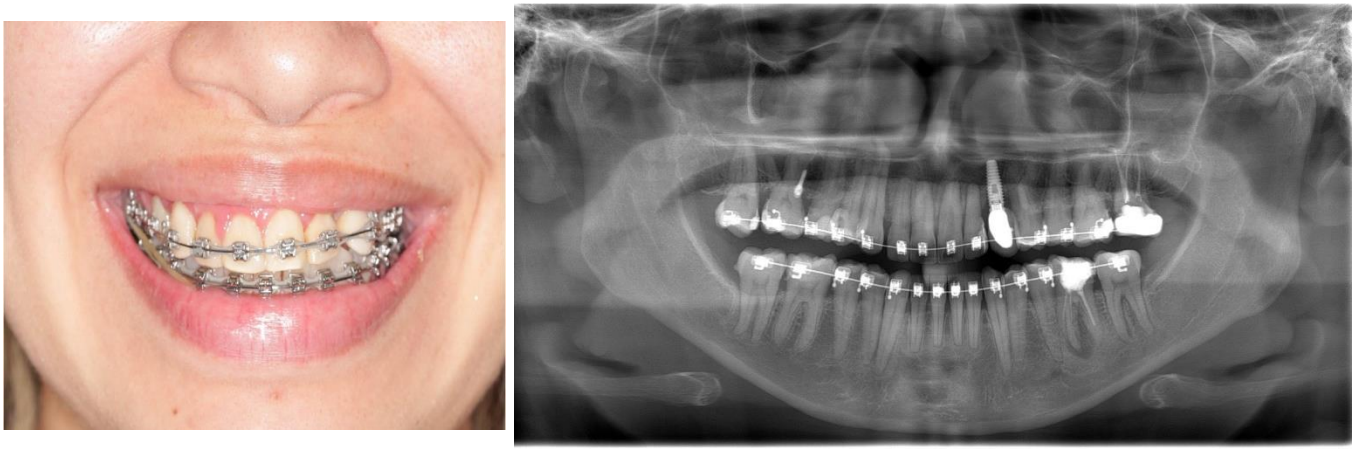

Fonte: A autora

Após 8 meses houve uma melhora significativa na região posterior, porém ainda havia uma discrepância na região anterior, então foi adaptado ao plano inicial a

colocação de um terceiro mini-implante. O implante do elemento 23 foi utilizado como ancoragem para a correção da linha média com desgastes da coroa do implante, e ao abrir-se espaço na região distal do elemento 12, instalou-se um terceiro mini-implante, seguindo a mesma mecânica (figura 06).

Figura 6 (A-B) – Instalação do terceiro mini-implante na região distal do 12 e mesial do 13.

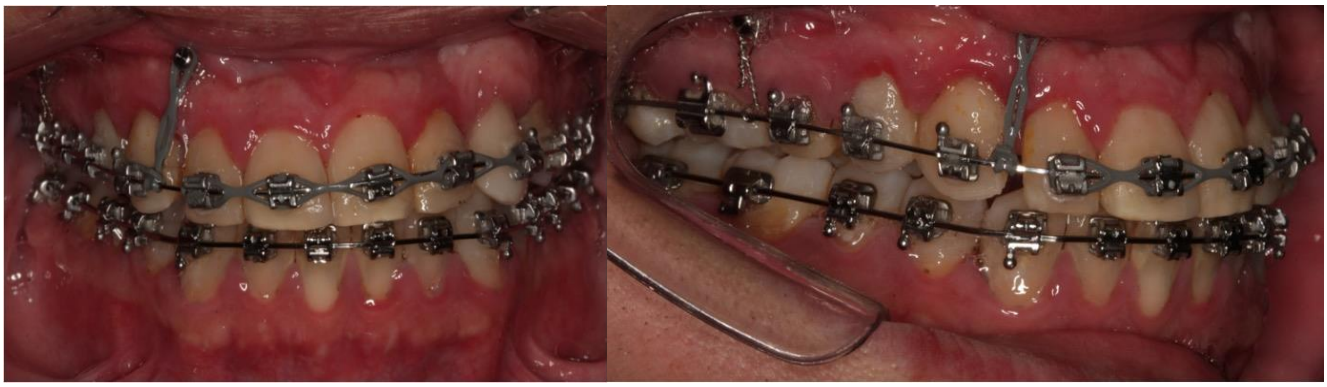

Fonte: A autora

Em dois meses o resultado do terceiro mini-implante se mostrou bem-sucedido, conforme as fotos finais a seguir (figura 07).

Figura 6 (A-F) – Fotos e telerradiografia finais.











3. Discussão

A inclinação do plano oclusal posterior da maxila durante o crescimento e desenvolvimento pode influenciar significativamente o padrão esquelético e o tipo de má oclusão. Este fenômeno é associado ao potencial de crescimento diferencial dos esqueletos maxilar e mandibular, que é expressado ao longo do plano oclusal (OP) (Tanaka; Sato, 2008). Mudanças na inclinação do OP podem alterar a posição mandibular em relação às superfícies oclusais maxilares, afetando a resposta adaptativa condilar. Essa resposta adaptativa é crucial no estabelecimento de diferentes estruturas dentoesqueléticas (Tanaka; Sato, 2008).

Antes do tratamento ortodôntico, os dentes dos pacientes estão geralmente em posições biomecanicamente neutras, que podem não ser ideais do ponto de vista funcional ou estético (Braun; Legan, 1997). O tratamento ortodôntico visa mover os dentes para posições estéticas e funcionais ideais, alterando suas posições e angulações.

É amplamente reconhecido que pequenas alterações angulares durante o tratamento podem resultar em mudanças significativas na oclusão, que podem afetar o equilíbrio dos músculos mastigatórios (Shimazaki et al., 2003). Estas alterações podem levar à desarmonia funcional e potencial recidiva se não forem cuidadosamente gerenciadas (Sato et al.,2007)

Portanto, a correção da inclinação do plano oclusal é um desafio significativo em ortodontia, impactando diretamente tanto a estética quanto a funcionalidade dentária. No caso relatado, a utilização de mini-implantes mostrou-se uma abordagem eficaz e inovadora. Os mini-implantes proporcionam ancoragem estável e previsível, permitindo movimentos dentários precisos e controlados. Esta técnica minimiza os efeitos colaterais indesejados e simplifica a mecânica ortodôntica, reduzindo o tempo total de tratamento e a necessidade de colaboração do paciente (RITTO, 2004).

A paciente, de 32 anos, apresentou-se com uma inclinação marcante do plano oclusal e desvio da linha média, resultantes de tratamentos ortodônticos prévios mal-sucedidos. A escolha de mini-implantes como solução para a correção da inclinação oclusal foi motivada pela necessidade de um método menos invasivo e altamente eficaz.

A utilização de mini-implantes como elementos de ancoragem simplifica a aparatologia ortodôntica e minimiza efeitos colaterais de forças indesejadas. A possibilidade de escolha do local mais conveniente para a instalação do ponto de ancoragem permite que o sistema de forças mais adequado para cada caso seja utilizado, aumentando a previsibilidade dos movimentos dentários realizados (PARK, 2004). Deste modo, é possível direcionar a linha de ação de força em relação ao centro de resistência do dente ou grupo de dentes, de acordo com a movimentação desejada (VILLELA et al., 2006).

A literatura apoia o uso de dispositivos de ancoragem esquelética para a correção de inclinações do plano oclusal. Estudos indicam que os mini-implantes oferecem vantagens sobre outras técnicas, proporcionando maior previsibilidade nos resultados e conforto ao paciente (Borba et al., 2023; Farret & Farret, 2016; Kim et al., 2014). Além disso, a simplicidade na instalação e a capacidade de realizar movimentos dentários direcionados tornam os mini-implantes uma escolha preferida em casos complexos de inclinação oclusal (Villela et al., 2008).

Concluindo, o caso relatado reforça a eficácia dos mini-implantes na correção de inclinações do plano oclusal. Esta abordagem não só alcançou os objetivos estéticos e funcionais desejados, mas também destacou os mini-implantes como uma solução menos invasiva e altamente eficaz, comparativamente às técnicas cirúrgicas convencionais. A experiência positiva com esta paciente sugere que os mini-implantes devem ser considerados como uma opção viável e preferencial no tratamento ortodôntico de inclinações do plano oclusal.

5. Conclusão

O uso de mini-implantes para a correção do plano oclusal inclinado se mostrou uma abordagem eficaz e menos invasiva em comparação com alternativas cirúrgicas. Esta técnica proporciona uma ancoragem estável e previsível, permitindo a realização de movimentos dentários precisos e controlados. No caso relatado, a paciente alcançou resultados funcionais e estéticos satisfatórios, destacando a viabilidade e os benefícios do uso de mini-implantes no tratamento ortodôntico de inclinações do plano oclusal.

REFERÊNCIAS

ABRAÃO, J.; OGEDA, P.C.R. Restabelecimento do plano oclusal em norma lateral e frontal em adultos através de abordagem multidisciplinar. **R. Dental Press Ortodon. Ortop.** Facial, Maringá, v. 8, n. 2, p. 105-117, mar./abri. 2003.

BORBA, Daniela Bezerra de Menezes et al. Correção da inclinação frontal do plano oclusal com utilização de mini-implantes. **Ortho Sci., Orthod. sci. pract**, p. 26-33, 2023.

BRAUN S, LEGAN HL. Mudanças na oclusão relacionadas à inclinação do plano oclusal. **Am J Orthod Dentofacial Orthop** 1997, 111: 184–188. 10.1016/S0889-5406(97)70214-2

CALDAS, S.G.F.R.; ARAÚJO, M.V.A.; LYRA, G.M. Utilização de cantiléveres assimétricos para correção da inclinação do plano oclusal. **Rev. Clín. Ortodon. Dental Press, Maringá**, v. 14, n. 4, p. 58-69, ago.-set. 2015.

FARRET, M.M.; FARRET, M.M.B. Class II malocclusion with accentuated occlusal plane inclination corrected with miniplate: a case report. **Dental Press J. Orthod., Maringá**, v. 21, n. 3, p. 94-103, May-June 2016

JANSON, M. Assimetrias do plano frontal da maxila: diagnóstico e tratamento (parte I). **Rev. Clín. Ortodon. Dental Press, Maringá,** v. 10, n. 5, p. 12-19, out.- nov., 2011.

KIM JY, JUNG HD, JUNG YS, HWANG CJ, PARK HS. A simple classification of facial asymmetry by TML system. **J Craniomaxillofac Surg**. 2014;42(4):313-20.

LASKOS SAKODA K, SILVEIRA ARRABAL A, DA SILVA MFA, DA SILVA CC, PINELLI VALARELLI F. Fechamento dos espaços de agenesias dentárias com a utilização de mini-implantes ortodônticos. **Revista Clínica de Ortodontia Dental Press** 2017 16(1).

MARTINS, G. A. S; BASTOS, E. G; THOMAZ, E. B. A.F; DIAS, M. M; SILVA, T. S. O; MOURA, C. D. V. S; MOURA, W. L. Padrão Facial e Indicação cirurgia ortognatica. **Rev. Cir. Traumatol. Buco-Maxilo-Fac., Camaragibe** v.14, n.1, p. 75-82, jan./mar. 2014.

PARK, H. S. et al. Simultaneous incisor retraction distal molar movement with microimplant anchorage. **World J. Orthod.,** v. 5, no. 2, p. 1-8, 2004.

RITTO, A. Solutions with microimplants. **Ortod. J.,** v. 8, p. 6-13, 2004.

RODRIGUES, M.; RODRIGUES, L.R. Tratamento da má oclusão de Classe II com assimetria do plano frontal da maxila, feito com aparelho de Herbst e mecânica de elásticos de Classe II. **Rev. Clín. Ortodon. Dental Press, Maringá**, v. 13, n. 3, p. 48-60, jun.-jul. 2014.

SATO M, MOTOYOSHI M, HIRABAYASHI M, HOSOI K, MITSUI N, SHIMIZU N. A inclinação do plano oclusal está associada à direção do trajeto do movimento mastigatório. **Eur J Orthod** 2007, 29: 21–25. 10.1093/ejo/cjl036

SHIMAZAKI T, MOTOYOSHI M, HOSOI K, NAMURA S. O efeito da alteração oclusal e do desequilíbrio mastigatório na coluna cervical. **Eur J Orthod** 2003, 25: 457–463. 10.1093/ejo/25.5.457Return

TANAKA EM, SATO S. Alteração longitudinal do plano oclusal e desenvolvimento de diferentes estruturas dentoesqueléticas durante o crescimento. **Am J Orthod Dentofacial** Orthop 2008, 134: 602. e1-11 10.1016/j.ajodo.2008.07.010

VALARELLI FP, MIRANDA AD, LEMOS A, REIS R, DE FREITAS KMS, CANÇADO RH. Tratamento ortodôntico-cirúrgico da má oclusão de Classe III. **Revista Clínica de Ortodontia Dental Press** 2015 14(6).

VILLELA, H. M.; SAMPAIO, A. L. S.; BEZERRA, F. Utilização de microparafusos ortodônticos na correção de assimetrias. R. **Dental Press Ortodon. Ortop.** Facial, v. 13, n. 5, p. 107-117, Set./Out. 2008