Natalia Nascimento de Andrade

Cirurgiã-dentista

Peri-implantite: Diagnóstico e Tratamento

Santos

2017

Natalia Nascimento de Andrade

Cirurgiã-dentista

Peri-implantite: Diagnóstico e Tratamento

Monografia apresentada a FACSETE como requisito para obtenção do Título de especialista em Implantodontia.

Orientador: Prof. Dr. Eduardo Guimarães Moreira Mangolin.

Co-Orientador: Prof. Dr. Sergio Firpo Musumeci.

Santos

2017

Ficha catalográfica

Andrade, Natalia Nascimento.
Peri-implantite: Diagnóstico e Tratamento / Natalia Nascimento de Andrade. – Santos, SP, 2017.
72f.
Orientador:. Eduardo Guimarães Moreira Mangolin.
Coorientador: Sergio Firpo Musumeci.
Monografia (graduação) – Faculdade Sete Lagoas, 2017.
ABO – Associação Brasileira de Odontologia Regional Baixada Santista.
1. Periodontia. 2. Implante dentário.
I. Título.
II. Eduardo Guimarães Moreira Mangolin.

FACSETE

Monografia intitulada “Peri-implantite: Diagnóstico e Tratamento”, de autoria da aluna Natalia Nascimento de Andrade, aprovada pela banca examinadora constituída pelos seguintes professores:

_____

Prof. Dr. Eduardo Mangolin - Orientador

_____

Prof. Dr. Sergio Firpo Musumeci. - Coorientador

Santos, 14 de Outubro de 2017.

RESUMO

A peri - implantite é uma doença que tem como resultado uma resposta inflamatória que afeta os tecidos peri - implantares de sustentação, sendo a microbiota e o trauma oclusal considerados seus principais fatores etiológicos. O tratamento fundamenta -se na manutenção de uma barreira de tecido mole saudável e controle do biofilme. Os pilares básicos são orientação de higiene, consultas de revisão e manutenção, debridamento mecânico e descontaminação de superfície, uso de antissépticos e antimicrobianos. As cirurgias podem estar associadas em casos moderados à severos, ou na necessidade de regeneração tecidual, além da própria remoção do implante.

Palavras-chave

Implantes, peri - implantite, diagnóstico, tratamento.

ABSTRACT

Peri - implantite is a disease that results in an inflammatory response affecting the peri-implant supporting tissues, with microbiota and occlusal trauma being considered its main etiological factors. The treatment is based on the maintenance of a barrier of healthy soft tissue and biofilm control. The basic pillars are hygiene orientation, revision and maintenance consultations, mechanical debridement and surface decontamination, use of antiseptics and antimicrobials. Surgeries may be associated in moderate to severe cases, or in the need for tissue regeneration, in addition to the removal of the implant itself.

Key words

Implants, peri – implantitis, diagnosis, treatment.

Lista de Figuras

Tabela 1 – Classificação de Spickermann’s da peri-implantite..... 13
Tabela 2 – Índice Gengival modificado..... 32
Figura 1 – Radiografia periopical de paciente com peri-implantite..... 34
Tabela 3 – Terapia de Suporte Interceptiva Acumulativa (CIST) 53

SUMÀRIO

1. Introdução 9
2. Proposição 11
3. Revisão de Literatura 12
3.1. Anatomia peri – implantar 12
3.2. Peri-implantite 13
3.4. Prevalência 20
3.5. Fatores de risco 23
3.5.1. Higiene oral deficiente 24
3.5.2. Doença periodontal preexistente 25
3.5.3. Cigarro 27
3.5.4. Diabetes mellitus 29
3.5.5. Outros fatores 30
3.6. Diagnóstico 31
3.6.1. Sondagem peri – implantar 32
3.6.2. Sangramento a sondagem 34
3.6.3. Exames complementares 35
3.6.4. Avaliação oclusal e protética 36
3.6.5. Mobilidade e sintomas subjetivos 38
3.7. Tratamento 38
3.7.1. Tratamento clínico 38
3.7.2. Tratamento não – cirúrgico 39
3.7.3. Tratamento cirúrgico 50
Discussão 58
Conclusão 65
Referências Bibliográficas: 66

1. Introdução

A implantodontia surgiu desde o momento que o homem passou a buscar um substituto ideal para os dentes perdidos ou ausentes. A partir da osseointegração, proposta por Branemark nos anos 60, a implantodontia vem crescendo para melhorar a reabilitação estética e funcional por meio de implantes; porém restabelecer um elemento dental com implante não significa que o paciente não está sujeito à doenças periodontais, definida por Albrektsson & Isidor (1994) como uma reação inflamatória que afeta os tecidos moles e duros, causando sangramento e supuração na mucosa peri - implantar, associada ou não a perda óssea, o que compreende uma das principais causas de insucesso do tratamento com implantes.

A literatura tem mostrado alguns fatores que poderiam causar ou acelerar as doenças peri – implantares como má higiene aliada ou não à conexões protéticas mal adaptadas, doenças periodontais preexistentes, cigarro, doenças sistêmicas, tratamento de superfície do implante, entre outras.

A peri – implantite é um processo inflamatório que afeta os tecidos ao redor dos implantes osseointegrados sob função, resultando em perda do osso de suporte.

O principal fator etiológico associado às doenças peri – implantares é o biofilme bacteriano.

Clinicamente, exibe sangramento à sondagem, ausência de sintomatologia dolorosa, eventual supuração e hiperplasia dos tecidos gengivais. Radiograficamente, uma lesão em forma de cratera pode ser observada além de

exposição das roscas envolvidas na destruição óssea. Quando não tratada adequadamente, a peri – implantitte pode levar à extensa destruição do tecido de suporte ao redor do implante e consequente perda do implante. Contudo, embora a peri – implantite e a periodontite apresentem microbiota, etiopatogenia e progressão semelhantes, o tratamento das lesões peri – implantares ainda é empírico.

Assim, este trabalho tem por objetivo revisar os aspectos clínicos da periimplantite, baseando-se em evidências científicas, desde a anatomia peri-implantar e o desenvolvimento da doença, sua etiologia, até os parâmetros de diagnóstico e tratamento

2. Proposição

Este trabalho propõe realizar uma análise de artigos científicos publicados e livros sobre a peri-implantite, apresentando aspectos clínicos e radiográficos, diagnóstico e também sugestões de protocolo para o tratamento das peri - implantites.

3. Revisão de Literatura

3.1. Anatomia peri – implantar

O tecido mucoso que circunda os implantes dentários é denominado mucosa peri – implantar. Os tecidos moles periodontias e peri-implantares possuem muitas características em comum, tanto clínicas como histológicas. (Lindhe et al., 2010)

É importante, a observação de que a barreira epitelial da mucosa saudável termina a certa distância (1-1,5 mm) do osso. Durante a cicatrização, após a cirurgia de instalação do implante, fibroblastos do tecido conjuntivo da mucosa, aparentemente, formam uma inserção biológica na porção “apical” do colar protético do implante. Essa zona de inserção evidentemente não é reconhecida como uma ferida e, então, não é coberta por um revestimento epitelial. (Lindhe et al.,2010)

O epitélio se insere via hemidesmossomos tanto na superfície dos dentes, quanto nos implantes. As principais fibras de inserção se inserem no cemento radicular do dente, mas na área dos implantes, as mesmas fibras seguem em uma direção paralela ao implante e não se inserem no corpo do metal. (Cecero,2008; Lindhe et al.,2010)

O selamento biológico de tecido mole, que é análogo ao tecido epitelial aderido ao dente, protege a interface implante - osso resistindo à colonização bacteriana e traumas mecânicos resultantes de procedimentos restauradores, forças mastigatórias e manutenção da higiene oral. O selamento de tecido mole que se forma na parte coronal do implante dentário tem cerca de 3 mm na direção corono- apical e consiste de duas partes: uma de epitélio e uma de tecido

conjuntivo. A superfície externa da mucosa peri – implantar geralmente é coberta por epitélio escamoso estratificado queratinizado, que corresponde à gengiva. Contudo, tecido queratinizado pode ser menos susceptível a bactérias na interface implante – tecido mole. (Humphrey,2006)

Na presença de mucosa queratinizada, as fibras conjuntivas paralelas estão entrelaçadas com fibras circulares se estendendo circunferencialmente ao redor do implante. (Humphrey, 2006)

O tecido peri – implantar se diferencia do periodontal por maior resposta inflamatória frente à colonização bacteriana, mais estendida apicalmente, apresentando uma menor resistência a infecção devido à falta de vascularização na parte apical do implante. (Cecero,2008)

Na região peri-implantar não há ligamento, logo a vascularização se dá unicamente pelo vaso sanguíneo supraperiostal. Isto torna a porção do tecido conjuntivo supra – alveolar apical ao epitélio juncional da mucosa peri-implantar com menor aporte sanguíneo quando comparado a mesma região dos tecidos periodontais. (Humphrey,2006; Lindhe et al.,2010)

O espaço biológico é um dos muitos fatores a serem considerados durante o monitoramento do progresso da osseointegração e saúde dos tecidos peri-implantares durante o primeiro ano após a instalação do implante, o mais crítico, e durante as consultas de manutenção. (Humphrey,2006)

3.2. Peri-implantite

Mucosite peri – implantar e peri – implantite são doenças infecciosas. Uma discriminação, portanto, deve ser feita entre mucosite (reversível), sem perda de

suporte ósseo, e peri – implantite (irreversível). (Humphrey,2006; Lindhe & Meyle, 2008; Cecero,2008)

O termo mucosite se refere a uma lesão inflamatória de tecidos moles ao redor do implante e pode ser comparada a uma gengivite, sem perda óssea associada, apresentando vermelhidão e sangramento de tecido mole, mas sangramento a sondagem é geralmente o principal aspecto. (Ardekian & Dodson, 2003; Humphrey,2006; Lindhe & Meyle, 2008; Heitz – Mayfield, 2008)

A peri – implantite é definida como um processo inflamatório que afeta os tecidos em torno de um implante osseointegrado em função, acarretando perda de suporte ósseo, com perda progressiva da osseointegração e do osso marginal de suporte, podendo ser comparada a uma periodontite, e estando frequentemente associada com supuração e bolsas mais profundas, além da mobilidade, dor ou sensação de corpo estranho. (Triplett et al., 2003; Ardekin & Dodson, 2003; Humphrey,2006; Paquette et al., 2006; Lindhe & Meyle, 2008; Cecero, 2008; Heitz – Mayfield, 2008; Greenstein et al., 2010; Berglundh & Lindhe,2010)

O padrão da perda óssea é angular, e o defeito decorrente geralmente possui o formato de uma cratera aberta marginalmente; frequentemente precedida de inflamação do tecido mole, ou seja, de mucosite peri – implantar, e é induzida por placa bacteriana. (Triplett et al., 2003; Humphrey,2006; Paquette et al., 2006; Lindhe & Meyle, 2008; Cecero, 2008; Heitz – Mayfield, 2008; Greenstein et al., 2010; Berglundh & Lindhe,2010)

Buchter, em 2004 citou a classificação de peri – implantite de Spiekermann's, como na tabela 1:

Tabela 1 - Classificação de Spiekermann's da peri – implantite

Classe I	Leve perda óssea horizontal com mínimo defeito peri – implantar
Classe II	Moderada perda óssea horizontal com defeitos ósseos verticais isolados
Classe III	Moderada perda óssea horizontal/ vertical com defeito ósseo circular
Classe IV	Avançada perda óssea com tábua, defeito vertical circunferencial, e perda da parede óssea lingual e/ou vestibular

3.3. Etiologia

Mombelli et al., apontava, desde 1988, evidências de que a colonização microbiana fosse o principal fator etiológico das infecções peri – implantares. Sendo que o defeito ósseo formado pela peri – implantite podia ser intensificado por sobrecarga oclusal. (Schwarz et al., 2006)

Os principais fatores etiológicos da periodontite e peri – implantite são as bactérias da microbiota oral. O ph na cavidade oral varia de 5,5 – 7,5, mas pode chegar a 2,0 sob os depósitos de placa bacteriana. (Romeo et al., 2004; Oshida,2007)

A formação inicial de película e a composição da placa bacteriana em implantes são similares à de um dente natural, mas a taxa de adesão inicial de bactérias específicas pode variar. Cálculo supragengival é mais comumente encontrado em implantes, enquanto a formação de cálculo subgengival raramente é vista. (Klinge et al. 2005; Humphrey,2006)

Dentro da cavidade oral centenas de espécies de bactérias foram identificadas. Bastões e cocos gram – positivos anaeróbicos facultativos foram encontrados ao redor de dentes periodontalmente saudáveis e implantes de sucesso. Num indivíduo com periodontite crônica, tem sido reportada que a espécie de bactéria predominante é anaeróbica gram – negativa. Contrário à visão de alguns, Armitage & Lundgren (2010), afirmam que infecções peri – implantares não são causadas simplesmente por bactérias gram – negativas anaeróbicas. Certamente, esse grupo é importante, mas leveduras e bactérias gram – positivas, tais como as espécies Micromonas micro e Staphylococcus, estão frequentemente relacionadas com infecções peri – implantares.

Os principais patógenos identificados são Porphyromonas gingivalis, Prevotella intermedia, Actinobacillus actinomycetemcomitans, Bacteroides forsythus e Treponema pallidum. (Greenstein et al., 2010)

Estudos prospectivos sobre colonização do sulco peri- implantar em pacientes parcialmente edêntulos são escassos. Obvialmente, bolsas periodontais residuais colaboram em altas proporções com patógenos periodontais que podem influenciar a colonização do sulco peri – implantar. Foi demonstrado num estudo de Mombelli, que a mesma bactéria encontrada em bolsas periodontais residuais também colonizou sulcos peri – implantares, 3 meses depois da instalação dos implantes. (Lang et al., 2000)

Em edentados parciais, patógenos periodontais oportunistas como Actinobacillus actinomycetemcomitans, Prevotella intermedia, Pestostreptococcus micros, e Fusobacterium nucleatum têm sido identificados em associação com peri – implantites. A transmissão de microorganismos

periodontopatogênicos da bolsa periodontal para região da peri – implantite foi presenciada. (Klinge et al., 2005; Humphrey,2006)

Portanto, patógenos identificados em bolsas periodontais antes da instalação do implante podem ser detectados no sítio do implante três meses após a exposição do mesmo ambiente oral. Outro estudo sugere que patógenos periodontais, como espiroquetas, podem ser transmitidos de dentes residuais para implantes, em até seis meses após a cirurgia de instalação. A proliferação desses patógenos pode resultar em resposta inflamatória e iniciar infecções peri – implantares. (Humphrey,2006)

Pontiero et al. (1994) conduziram um estudo prospectivo clínico, onde 20 pacientes parcialmente edêntulos portadores de periodontite moderada à severa tratada foram submetidos à instalação de implantes dentários e acompanhados por um período de 6 meses e com acúmulo de placa induzido nas três últimas semanas.

Através de análises clínicas e microbiológicas seguindo o modelo de Mombelli et al.(1987), foi notado que: a) não havia diferenças estatísticas entre os sítios dos implantes e dos dentes; b) havia uma relação diretamente proporcional entre o acúmulo de placa e a mucosite peri – implantar.

Lang et al., (2000) cita o modelo experimental de gengivite originalmente descrito por Löe et al. (1965) como evidência máxima da relação de causa e efeito entre acúmulo de placa bacteriana e desenvolvimento de gengivite, que foi duplicado em relação a peri – implantite por Pontoriero et al. (1994).

Os resultados obtidos por Pontiero et al. (1994) foram similares aqueles obtidos por Löe et al. (1965) e Theilade et al. (1966), em gengivite experimental em

indivíduos dentados, nos quais altas proporções de bastonetes móveis e espiroquetas, e baixas proporções de célula cocóides foram encontradas após 3 semanas de acúmulo de biofilme. Os autores sugerem que o biofilme acumulou em taxas similares em superfícies de dentes e implantes. (Teles et al., 2010)

Microorganismos não usualmente associados com periodontites ou abscessos dentais como estafilococos, coliformes e cândida são comumente isolados de lesões peri – implantares em alguns estudos. Staphylococci são frequentemente responsáveis por infecções associadas com biomaterias metálicos e infecções sistêmicas em geral. Mais recentemente, Staphylococcu aureus tem demonstrado habilidade em aderir à superfície de titânio, podendo ocorrer possível colonização de implantes dentários e subsequente infecção. (Pye et al., 2009)

Nociti et al. (2001), realizaram um estudo em cachorros induzindo periodontite e peri – implantite. Foi concluído que no trigésimo dia a Porphyromonas gingivalis (95% nos implantes e 85% nos dentes) e Bacteroides forsythus (80% nos implantes e 85% nos dentes) estavam associadas à indução de peri -implantite e periodontite e que as taxas de perda ósseas eram similares nas duas patologias.

Rutar et al. (2001), conduziu um estudo retrospectivo para avaliar clinicamente e microbiologicamente a condição peri – implantar de 45 pacientes parcialmente edêntulos (64 implantes). Dos cinco aos dez anos, entre a instalação do implante e o exame final, nove implantes tiveram um episódio, e seis implantes tiveram dois episódios de peri – implantite (23% no total). Nos sítios peri – implantares, quatro implantes mostraram a presença de Porphyromonas gingivalis, e dois de Actinobacillus actinomycetemcomitan. Analisando -se estatisticamente

também foi revelada uma significativa relação entre a profundidade de sondagem peri- implantar e o total de microbiota anaeróbica, assim como a frequência de detecção de Porphyromonas gingivalis. Esses dados implicam dois supostos patógenos da periodontite com peri – implantite e perda de implantes. (Paquette et al., 2006)

Em pacientes edêntulos, foi estudada o desenvolvimento da microbiota no sulco peri- implantar, usando técnica de cultura anaeróbica por Mombelli et al., em 1988. Nesse estudo, ficou evidente que o processo de colonização o sulco peri-implantar em pacientes edêntulos originava – se da microflora flutuante da saliva (Lang et al., 2000), que por sua vez é derivada de vários nichos bucais como o dorso da língua e tonsilas palatinas. (Humphyrey, 2006)

A mucosa ao redor do implante apresenta uma resposta inflamatória à formação de placa bacteriana parecida com a vista na gengiva ao redor de um dente natural. Apesar de a formação de biofilme e o início da resposta inflamatória entre a estrutura dento – gengival e estrutura implante – gengival serem similares, estudos tem mostrado que o padrão de difusão dessa inflamação difere. (Humphrey, 2006)

Por causa do pequeno número de fibroblastos nos tecidos peri – implantares, o infiltrado de células inflamatórias se estende para os espaços medulares do osso alveolar. Por isso, tem sido sugerido que a mucosa peri – implantar é menos efetiva que a gengiva quando se trata de prevenir a progressão de uma lesão inflamatória induzida por placa ao redor do osso. (Humphrey, 2006)

Os microorganismos representam um papel decisivo na fase destrutiva das peri – implantites, mas acredita -se que a iniciação do processo seja multifatorial,

envolvendo fatores técnicos, anatômicos e microbiológicos, que cooperam com os fatores relacionados ao hospedeiro. Os microrganismos específicos podem representar um pequeno papel decisivo na iniciação do processo, mas podem ser de importância na manutenção de processos destrutivos em torno de implantes. (Mansur, 2008)

Para Mombelli (1993) os testes microbiológicos podem ser uma ferramenta válida para o diagnóstico diferencial de problemas que ocorrem nos implantes osseointegráveis. O diagnóstico precoce da peri – implantite é essencial para a prevenção da perda óssea substancial e do insucesso do implante. (Mansur, 2008)

3.4. Prevalência

A progressão de uma mucosite pode levar a uma peri – implantite, e potencialmente a perda do implante em questão. Contudo, é difícil conciliar essa teoria com as altas taxas de sucesso dos implantes observadas nos resultados dos estudos atuais. (Humphrey, 2006)

Paquette et al. (2006) reconheceram uma alta taxa de sucesso dos implantes dentários. Nessa revisão sistemática, em 14 experimentos, mantidos por 2 à 16 anos, envolvendo mais de 10.000 implantes dentários colocados em pacientes edêntulos, parcialmente edêntulos, ou casos de implantes unitários, a taxa de sucesso dos implantes foi de 94,94% (76% à 98,7%). Taxas de sobrevida dos implantes instalados com enxertos ósseos também foram altas, chegando a 86%, e protocolos imediatos a 94%.

Esses estudos ainda indicam uma pequena, mas relevante taxa de insucesso em torno de 10% de implantes perdidos, fraturados, com mobilidade, dor irreversível ou infecção, ou coincide com área radiolúcida peri – implantar ou perda crítica de crista óssea. (Paquette et al., 2006)

Complicações inflamatórias podem ocorrer em qualquer período de um tratamento com implantes. As condições inflamatórias agudas incluem infecções pós – cirúrgicas, celulites, e formação de abscessos. Condições inflamatórias crônicas incluem mucosite e peri – implantite, e ocorrem em 1 à 32% dos casos reportados. Formação de fístula na interface implante – abutment pode ser uma manifestação de peri – implantite com incidência de 0,02% à 25%. (Ardekian & Dodson, 2003)

A mucosite ocorre mais comumente em implantes que suportam overdentures, com frequência de 11 à 32%. Taxas de mucosites associadas com implantes que suportam próteses fixas são de 7 a 20%. (Ardekian & Dodson, 2003)

A prevalência de peri – implantite é difícil de estimar, visto que os critérios para definir o sucesso do implante não são uniformes. (Schwarz et al., 2006) Segundo Humphrey (2006) a frequência geral de peri – implantite está numa faixa de 5 à 10%.

Muitos estudos retrospectivos e prospectivos de sobrevida de implantes dentários têm notado falhas tardias, ou seja, que ocorrem depois de uma reabilitação protética bem sucedida. Desses estudos, pode -se concluir que a taxa de sucesso após a oito anos alcançava ou excedia as taxas reportadas por outros sistemas de implantes. Mas, a maior causa de perda tardia se devia a infecções peri – implantares. (Lang et al., 2000)

De acordo com Cecero (2008) numa recente meta – análise em implantes selecionados com mais de cinco anos, estimou – se que peri – implantite afeta 9,7% à 10% dos casos, e o fator de risco associado foi a existência de doença periodontal previamente a colocação do implante.

Segundo Lindhe & Meyle (2008), a prevalência de peri – implantite, levando -se em conta o sangramento a sondagem e a perda óssea (após um ano em função) num sistema de implantes, foi identificada em 28% e 56% dos pacientes, e 12% e 43% dos implantes, respectivamente. Já a mucosite peri – implantar ocorreu em 80 % dos pacientes, e em 50% dos implantes.

Schwarz et al., 2006 considera os parâmetros clínicos e radiológicos de diferentes “designs” de implantes para definir a prevalência de peri – implantite, que segundo eles podem variar entre 10% e 29%.

Maximo et al. (2008), conduziram um estudo com 113 indivíduos recebendo 347 implantes do sistema Branemark no Brasil. Foram encontrados 7,5% de casos de peri – implantite, 32% de mucosite e 60,5% de tecidos saudáveis. Dentre as possíveis associações como idade, gênero, condição socioeconômica, tabagismo, diabetes, osteopenia e osteoporose, apenas a presença da perda de suporte periodontal nos quatro quadrantes foi estatisticamente relevante na relação com a mucosite e peri – implantite.

Zitzmann & Berglundh (2004) conduziram uma revisão de literatura para determinar a prevalência de mucosite e peri – implantite. Notaram que após cinco anos, havia mucosite em 80% dos pacientes (com sangramento à sondagem), e em 50% dos implantes. Em dois grupos incluídos no estudo, peri – implantite (com sangramento e perda óssea) foi detectada: grupo 1 - 28 % dos pacientes e

12% dos implantes; grupo 2 – 56% dos pacientes e 43% dos implantes. (Greenstein et al., 2010)

Segunto Tomson et al. (2004) a frequência de perda óssea peri – implantar tem sido observada numa faixa de 1 à 19%. Pode surgir a partir de causas bacterianas ou sobrecarga oclusal.

Apesar de a frequência de peri – implantite e perda óssea progressiva serem baixas, se não acompanhadas, podem resultar em perda de suporte do implante e perda da prótese instalada, envolvendo morbidade, despesa, e inconveniência para o paciente e profissional envolvidos. (Humphrey, 2006)

3.5. Fatores de risco

Esposito et al. (2004) encontrou uma série de fatores associados a falha de implantes dentários, como condição sistêmica do paciente, tabagismo, qualidade óssea, trauma cirúrgico excessivo, pressão da prótese durante a cicatrização, carga precoce, e a infecção bacteriana durante ou após a cirurgia podem levar a perda precoce do implante. Entretanto, trauma excessivo durante os procedimentos cirúrgicos, a capacidade de cicatrização prejudicada, o carregamento prematuro e a infecção bacteriana são os fatores mais significantes. (Braceras et al., 2008; Francio et al., 2008)

Infecção marginal crônica progressiva, sobrecarga oclusal, planejamento incorreto da prótese, em associação com as características do paciente e atividade parafuncional são as principais causas de perda tardia do implante. (Braceras et al., 2008; Francio et al., 2008)

Segundo Ardekian & Dodson, (2003) fatores de risco incluem a instabilidade de overdentures que resultam em ulceração da mucosa e hiperplasia, implantes mal

posicionados, implantes com má adaptação gengival, pobre higiene oral, uso inapropriado de componentes protéticos ou cicatrizadores, e presença de espaço morto sob a estrutura protética.

Os fatores de risco têm sido identificados em numerosos estudos sempre associados com o insucesso, como: fumo, doenças sistêmicas e medicações, doenças locais, deficiente higiene oral por parte do paciente, comprimentos extremos de implantes e diferentes superfícies, colocação de implantes imediatos, localização do implante, experiência e destreza do cirurgião– dentista, entre outras. (Laine et al., 2005)

Srinivas et al., em 2008, apresentou os resultados compatíveis com os reportados em estudos prévios, sugerindo os fatores de risco identificáveis para perda de implantes dentários como sendo: carga imediata, cigarro, implantes maxilares, e implantes curtos.

A revisão sistemática destes estudos identificou fortes evidências de que pobre higiene oral, histórico de periodontite e cigarro são fatores de risco para peri – implantite. Estudos prospectivos são necessários para confirmar esses fatores como reais fatores de risco. (Heitz – Mayfield, 2008)

3.5.1. Higiene oral deficiente

Fatores de risco para peri – implantite incluem exposição precoce dos implantes e pobre higiene oral. Uma higiene oral deficiente resulta em acúmulo de placa bacteriana, prosseguindo para uma doença peri – implantar, mucosite e peri – implantite. (Ardekian & Dodson, 2003; Lindhe & Meyle, 2008)

Portanto, a remoção do biofilme bacteriano da superfície do implante parece ser um pré– requisito para parar a progressão da doença. (Schwarz et al., 2006)

Quando há modificação da superfície do implante por bactérias do biofilme, os tecidos peri – implantares respondem similarmente ao tecido periodontal em um sítio suscetível. (Klinge et al., 2005)

Entretanto, por falta de um tecido conjuntivo fibroso, o suprimento vascular é diminuído ao redor do implante, podendo - se aumentar a susceptibilidade a inflamação induzida por biofilme. (Humphrey, 2006)

Tem sido sugerido que uma falta de habilidade por parte do paciente para alcançar um bom padrão de higiene oral pode ser considerado uma possível contra – indicação para o tratamento com implantes. (Humphrey, 2006; Oshida, 2007) Na revisão de Greenstein et al., (2010) a literatura mostra que indivíduos com pobre higiene oral tem mais peri – implantite comparados aos pacientes com boa higiene.

Fatores de risco para desenvolvimento de fístulas crônicas incluem a pobre higiene oral e um “gap” entre os componentes do implante que poderiam criar um nicho para infecção. (Ardekian & Dodson, 2003)

3.5.2. Doença periodontal preexistente

Várias razões levam a acreditar que periodontites não – tratadas ou tratadas incompletamente aumentam o risco de fracasso de implantes. Existem evidências de que bolsas periodontais podem servir como reservatórios de patógenos. (Klinge et al., 2005; Pye et al.,2009; Armitage & Lundgren, 2010)

Quanto mais alta a profundidade de sondagem em toda boca e maior a perda de inserção, mais esperada será a perda óssea em volta dos implantes, em pacientes susceptíveis. Perda óssea longitudinal ao redor dos implantes foi

relatada por experiência prévia de redução de suporte osso periodontal. (Klinge et al., 2005)

Em quatro revisões sistemáticas, 10 de 11 estudos feitas por Lindhe & Meyle, (2008) comparando pacientes com histórico de periodontite aos pacientes sem histórico de periodontite, mostraram um risco aumentado de doença peri – implantar nos pacientes com periodontite prévia.

Numa revisão sistemática de estudos sobre implantes de 5 à 14 anos em função, observou – se um aumento da incidência de peri – implantite nos pacientes com doença periodontal, com 2 – 2,6% em pacientes sem periodontite, e de 16 – 29% em pacientes com antecedentes de doença periodontal. (Cecero, 2008)

Cecero, (2008) encontrou também uma frequência maior de peri – implantite em pacientes com periodontite prévia ao implante, assim como maior perda óssea marginal.

Portanto, pacientes que já foram susceptíveis a periodontite podem apresentar uma taxa aumentada de falha nos implantes, assim como uma maior perda óssea marginal. (Klinge et al., 2005)

Karoussis et al. (2007) conduziu uma revisão sistemática de literatura com relação a taxas de sucesso/ sobrevida de implantes dentários instalados em pacientes com histórico de periodontite parcialmente edêntulos, que apresentaram significativo aumento na profundidade de sondagem, maior perda óssea marginal, e maior incidência de peri – implantite. Mas, conclui -se que taxa de sobrevida de implantes era aceitável quando se mantinha um programa de manutenção nesses pacientes. (Greenstein et al., 2010)

É imperativo que a doença periodontal seja tratada antes de qualquer procedimento cirúrgico para instalação de implantes, e que esse paciente receba manutenção periodontal apropriada; além disso, o paciente deve ser informado que os tecidos peri – implantares respondem ao acúmulo de placa de um jeito similar ao dos tecidos periodontais, e que essa doença pode desenvolver nos tecidos ao redor dos implantes arriscando sua longevidade. (Lindhe & Meyle, 2008)

3.5.3. Cigarro

Atualmente, o tabagismo é comumente aceito como um importante fator de risco modificador de desenvolvimento e progressão de periodontites. As razões pelas quais os fumantes são mais susceptíveis a periodontites e peri – implantites são complexas, mas frequentemente envolvem de depressão da resposta imune inata e adaptativa, e a interferência com a cicatrização da ferida. (Armitage & Lundgren, 2010)

Em indivíduos fumantes foi reportada uma significativa correlação com perda óssea marginal ao redor de implantes. (Klinge et al., 2005)

Segundo Baing & Rajan, (2007), o cigarro como fator de risco para desenvolvimento de complicações inflamatórias é controverso. Entretanto, a maioria dos estudos reporta as taxas de insucesso de implantes em fumantes como sendo duas vezes maior do que em não fumantes. O cigarro tem uma influência significativa nas taxas de complicações, causando perda óssea marginal após instalação do implante, aumenta os índices de peri – implantite, além de afetar o sucesso de enxertos ósseos.

Em um estudo retrospectivo avaliando a possível correlação entre cigarro e o surgimento de peri– implantite; foram observados clinicamente e radiograficamente 366 implantes em 107 pacientes que fumavam, com um grupo de 1000 implantes em 314 pacientes não fumantes. O grupo de fumantes apresentou uma taxa de sangramento bem alta, uma significativa profundidade de sondagem, intensa inflamação da mucosa peri – implantar, e radiograficamente, visível perda óssea na mesial e distal do implante. Na maxila de fumantes essas observações foram mais significativas do que na mandíbula de fumantes, e maxila de não fumantes, ($p < 0,01$). Esses achados confirmam que pacientes fumantes reabilitados om implantes tem mais chance de ter peri – implantite do que não fumantes, pelo menos na maxila. (Hass et al., 1996)

Já foi demonstrado que o uso do cigarro e a falta de estrogênio podem afetar a qualidade do osso ao redor de implantes, entretanto, a associação desses fatores ainda não tinha sido avaliada. Um estudo em ratos mostrou que o cigarro pode ampliar o efeito deletério causado pela deficiência de estrogênio, afetando tanto o osso preexistente como o osso cortical e medular neoformado ao redor de implantes dentários. (Carvalho et al., 2006)

Ficou comprovado que a suspensão temporária ou completa reverte os efeitos do cigarro na cicatrização óssea ao redor dos implantes, tanto no osso cortical como medular. (César – Neto et al., 2005)

Mas, para Oshida (2007) a falha de implantes é maior em fumante do que em não fumante, podendo sim, ser uma contraindicação para instalação de implantes dentários osseointegráveis. Alguns clínicos recomendam protocolos para parar de fumar como parte do plano de tratamento de pacientes fumantes candidatos a implantes. Todavia, Armitge & Lundgren (2010), afirmam que o

tabagismo não é uma contraindicação absoluta para a instalação de implantes, pois a presença de um fator de risco isolado é normalmente insuficiente para causar resultado desfavorável, como uma peri – implantite, que é um problema multifatorial.

3.5.4. Diabetes mellitus

De acordo com Ikebe et al. (2009) pacientes diabéticos mostram um retardo na cicatrização de feridas, frequentemente associado a doença microvascular e diminuída resposta a infecção, além de ter susceptibilidade maior para doença periodontal; o metabolismo ósseo e mineral são alterados em diabéticos. Portanto, vários fatores potenciais de complicação estão presentes em um paciente diabético podendo interferir no processo de osseointegração de um implante dentário.

No passado, a colocação de implantes era contra– indicada em pacientes diabéticos por causa do risco aumentado de insucesso no implante e infecção. Publicações recentes têm mostrado índices de sucesso de implantes em diabéticos controlados similares aos da população em geral. Outros estudos, em pacientes diabéticos, assim como em modelos animais, mostram um maior risco de falhas de implantes. Esses resultados elevam a questão se diabéticos são apropriados a reabilitações com implantes dentários. (Lindhe & Meyle, 2008; Michaeli et al., 2009)

Segundo Armitage & Lundgren (2010), apesar de uma tendência maior de fracasso de implantes na população diabética comparada a não – diabética, os pacientes sob bom controle metabólico não apresentam risco substancialmente aumentado.

Enquanto há dados que indicam uma taxa similar de falha de implantes em pessoas com diabetes controlado e sem diabetes, indivíduos com diabetes tipo 2 podem ter uma taxa levemente aumentada de perdas. (Oshida, 2007)

3.5.5. Outros fatores

Pacientes com histórico de doença periodontal e fumantes devem ser informados que tem mais risco de desenvolver peri – implantite, e pacientes diabéticos podem ter um risco aumentado para desenvolver a doença, caso haja um descontrole metabólico. Imunodepressão medicamentosa e HIV também aumentam o risco de peri – implantite. (Lindhe & Meyle, 2008; Cecero, 2008)

Segundo Braceras et al., (2008), as taxas de perda de implantes são maiores em maxila nos pacientes com doenças metabólicas, ossos do tipo IV, fumantes, e pacientes com pobre higiene oral. Múltiplos estudos de casos concluíram que a osteoporose isoladamente não representa um fator de risco significativo no fracasso de implante.

Pacientes idosos tem mais problemas após a inserção do implante do que os mais jovens. Jemt (1993) acompanhou 48 pacientes com mais de 80 anos de idade que receberam um total de 254 implantes; a maioria teve taxa mínima de problemas. No entanto, alguns pacientes (10%) experimentaram problemas de adaptação, e controle muscular, o que não foi observado nos pacientes jovens. (Ikebe et al., 2009)

Estudos comparando implantes de superfícies tratadas e usinadas num mesmo paciente demonstraram que, embora a diferença seja pequena, os implantes de superfície tratada tem piores índices de peri– implantite do que os implantes usinados. (Lindhe & Meyle, 2008)

Esposito et al. (2005) conduziram uma recente revisão sistemática e meta-análise para determinar o quanto de materiais, formas e superfícies de implantes dentários influenciam nas taxas de sucesso dos mesmos. Foram 512 pacientes, e 12 tipos de implantes, todos de titânio, mas com formas e tratamentos de superfícies diferentes. Mais implantes de superfície tratada foram afetados por peri – implantite. Na meta – análise ficou evidente que implantes de titânio com formas diferentes e superfícies tratadas tiveram taxas de sucesso similares, mas os implantes polidos, comparados com os ásperos, pareceram ser menos propensos a peri – implantite. (Paquette et al., 2006)

Berglundh & Lindhe (2010) também ressaltam que as características da superfície (lisa x rugosa) podem influenciar no risco de uma progressão rápida de peri – implantite, uma vez iniciada. Num estudo experimental em cães, Berglundh demonstrou que a progressão da peri – implantite era mais pronunciada em implantes com superfície rugosa (SLA) do que com superfície lisa (polida).

3.6. Diagnóstico

O aspecto clínico dos tecidos peri – implantares deve ser avaliado durante a consulta de manutenção. Os sinais e sintomas clínicos de doença peri – implantar incluem alterações de cor, como vermelhidão; alteração de contorno e consistência dos tecidos marginais, com tecido edemaciado e sangramento à sondagem e potencial de supuração. A dor não é um sintoma típico de peri – implantite e, se presente, usualmente está associado com infecção aguda. O estágio final da doença peri – implantar é mobilidade da fixação ou uma imagem radiolúcida ao redor do implante. (Humphrey, 2006)

3.6.1. Sondagem peri – implantar

Sondagem peri – implantar deve ser feita rotineiramente nas consultas de revisão, pois é essencial para o diagnóstico de peri – implantite. (Lindhe & Meyle, 2008)

Na condição de saúde, a sonda penetra na extensão apical do epitélio, e numa lesão de peri – implantite, a sonda penetra no tecido conjuntivo. Quando uma força de sondagem “normal”, ou seja, de 0,25 a 0,45 N, é aplicada em tecidos saudáveis, a sonda parece alcançar níveis similares em áreas de implante e dente. A sondagem em tecidos inflamados, tanto em áreas de dente quanto de implante, irá, no entanto, resultar em uma maior penetração da sonda, com a sua ponta podendo chegar mais perto da crista óssea. (Lang et al., 2000; Lindhe & Meyle, 2008; Heitz- Mayfield,2008; Lindhe et al., 2010; Greenstein., 2010)

Mesmo com força leve, a sondagem causa uma separação entre a superfície do implante e a junção epitelial, sem adaptação do tecido conjuntivo, mas não causa danos aos tecidos peri – implantares, pois cinco dias após a sondagem clínica, o selamento da junção epitelial parece estar completo. Esse achado sugere que a sondagem clínica ao redor de implantes osseointegrados não tem efeitos negativos no selamento dos tecidos moles, nem prejudica a longevidade dos implantes. No entanto, tem – se expressado uma preocupação com a possibilidade de introdução de patógenos no espaço peri – implantar durante a sondagem. (Humphrey, 2006; Lindhe & Meyle, 2008)

Apesar da influência de variáveis como a rugosidade do corpo do implante, difícil acesso, e localização do “microgap” em implantes submersos, as vantagens da sondagem a tornam parte indispensável para a manutenção dos resultados, e a

eficiência em demonstrar um padrão topográfico da doença. A sondagem peri – implantar do nível de inserção tem valor aproximado da medição radiográfica do osso peri – implantar (Humphrey, 2006). Uma vez que o implante não apresenta junção cemento – esmalte como o dente, é obtido um nível de inserção clínico relativo (NICr). (Santos, 2009)

Deve ser observado que o perfil do implante e o contorno da prótese podem dificultar a sondagem de quatro faces por implante. Nesse caso, no mínimo uma face deve ser identificada, onde uma sondagem adequada pode ser feita.

Profundidades de sondagem mínimas normalmente estão associadas a um colarinho queratinizado, enquanto profundidades de sondagem maiores estão associadas com mucosa alveolar móvel circundado o implante. O uso de um ponto de referência fixo no componente do implante, ou na prótese, para realizar uma fiel mediação de níveis de inserção é recomendado. (Humphrey, 2006)

Para Humphrey (2006) e Lindhe & Meyle (2008), implantes de sucesso geralmente tem uma profundidade de sondagem de 3 mm, enquanto bolsas de 5 mm ou mais servem de ambiente propício para bactérias e podem exibir sinais de peri– implantite. Um aumento na profundidade de sondagem no acompanhamento de longo prazo é associado com perda de inserção e suporte ósseo.

A sondagem peri – implantar deve ser evitada nos primeiros 3 meses depois da colocação do cicatrizador, para que não ocorra distúrbios no processo de cicatrização até que se estabeleça um selamento do tecido mole adequado. (Humphrey, 2006)

3.6.2. Sangramento a sondagem

Outro método utilizado para avaliação da saúde peri – implantar é a presença ou ausência de sangramento à sondagem (SS), além da presença ou ausência de exsudato (SUP). O sangramento a sondagem indica inflamação de tecido mole, tanto ao redor de dentes naturais ou de implantes. (Humphrey 2006; Lindhe & Meyle, 2008)

O sistema de índice gengival (IG) (Löe & Silness, 1963) foi modificado e adaptado por Mombelli et al, 1987, para aplicação ao redor de implantes. O índice gengival modificado (IGm) pode ser usado com sucesso para avaliar as condições da mucosa, como mostra a tabela 2:

Tabela 2 – Índice Gengival Modificado proposto por Mombelli et al. Em 1987.

Escore 0	Ausência de sangramento
Escore 1	Presença de pontos de sangramento isolados
Escore 2	Presença de sangramento formando uma linha contínua sobre a margem da mucosa
Escore 3	Presença de sangramento intenso e profuso

Segundo Lindhe & Meyle (2008), sangramento a sondagem indica a presença de inflamação na mucosa peri – implantar, e pode ser um prognosticador para perda de tecido de suporte ósseo. Lang et al. (2000) avalia do ponto de vista clínico, a ausência de sangramento a sondagem em volta de implantes como indicação de tecido peri – implantar sadio.

Sítios de mucosite e peri – implantite, demonstraram sangramento a sondagem de 67% e 91% das vezes, respectivamente. Mais importante, tem sido reportado que a ausência de sangramento é um indicador de condição peri – implantar estável. (Greenstein et al., 2010)

3.6.3. Exames complementares

Radiografias são requeridas para avaliar o nível de suporte ósseo ao redor dos implantes, visto que evidências radiográficas mostrando destruição óssea vertical estão geralmente associados a bolsas peri – implantares.

Normalmente, uma radiografia é feita após instalação do implante, a fim de verificar a posição do mesmo e servir de controle para futuras comparações. (Humphrey, 2006; Lindhe & Meyle, 2008; Heitz-Mayfield, 2008)

A interpretação radiográfica do osso alveolar peri – implantar tem sido uma

medida de valor para o sucesso do implante, pois lesões podem ser vistas precocemente. (Lindhe & Meyle, 2008)

Avaliações de sangramento a sondagem, supuração e profundidade de sondagem devem ser realizadas nas quatro faces (mesial, vestibular, distal e lingual) de cada implante, enquanto avaliações radiográficas são limitadas as faces mesial e distal. (Berglundh et al., 2010)

As radiografias panorâmicas devem ser usadas somente para triagem, pois tem por volta de 23% de distorção da imagem. Além do mais, fica difícil distinguir se o defeito ósseo apresentado está por lingual ou vestibular. (Greenstein et al., 2010)

Radiografias periapicais padronizadas pela técnica do paralelismo cone longo apoiada por dispositivos de posicionamento são recomendadas, visto que sua precisão é estimada em 1:1.0 ou 1: 1.1, dependendo da exposição e localização.

Quando um sinal clínico sugere a presença de peri – implantite, deve -se tirar uma radiografia local para confirmar o diagnóstico. (Lang et al., 2000; Humphrey, 2006; Lindhe & Meyle, 2008)

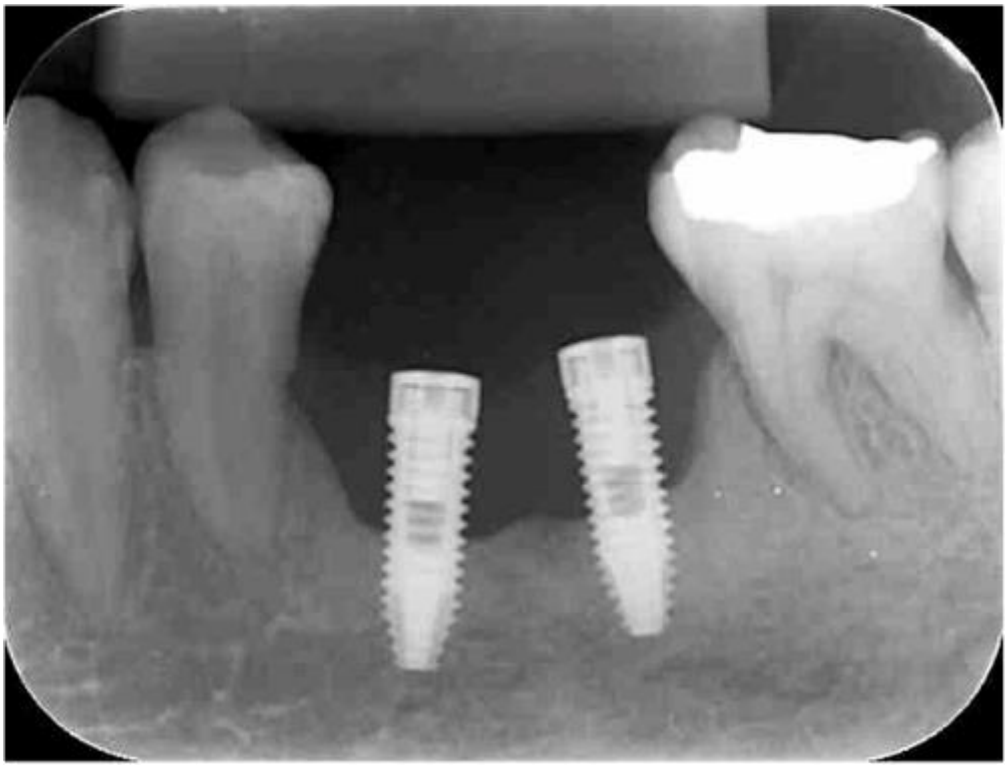

Figura 1: Radiografia periapical de paciente com peri-implantite.
Fonte: Universidade Federal de Santa Catarina (2014).

Os métodos radiográficos são confirmatórios e não exploratórios e devem ser considerados em conjunto com a avaliação de parâmetros clínicos, como por exemplo: profundidade de sondagem, sangramento à sondagem e supuração. (Mansur, 2008)

3.6.4. Avaliação oclusal e protética

Entende- se como estabilidade primária do implante e mecânica, aquela conseguida imediatamente após a instalação do implante, desde que haja travamento. Como estabilidade secundária, tem- se a osseointegração, que ocorre nos primeiros meses pós – cirúrgicos. E a terceira estabilidade de um implante ossointegrado é a oclusão e desoclusão harmoniosa. Por isso, a oclusão do implante e prótese deve ser examinada rotineiramente. (Sawazaki, 2007)

O contato oclusal padrão deve ser avaliado, assim como a mobilidade do implante / componentes protéticos e os dentes antagonistas. Qualquer sinal de desarmonia oclusal, como contato prematuro ou interferências oclusais devem ser identificados e corrigidos para prevenir uma sobrecarga oclusal. (Humphrey, 2006)

Informação e instrução de medidas de higiene oral devem ser fornecidas ao paciente, associadas a limpeza mecânica profissional, incluindo remoção de cálculo e placa bacteriana da superfície do implante. Nesse contexto, é importante que o desenho da prótese sobre implante permita um acesso para higiene. Nos casos onde esse acesso está obstruído, a prótese deve ser modificada para proporcionar higiene pessoal e controle de infecção mecânico pelo profissional. (Berglundh et al., 2010)

O contorno interproximal adjacente a dente ou implante deve ser feito para acomodar dispositivos de higiene apropriados, visto que componentes protéticos não são susceptíveis a cáries, mas doenças peri – implantares representam um fator de risco a longevidade do implante e tem de ser prevenidas por um adequado controle de placa. (Lang et al., 2000)

3.6.5. Mobilidade e sintomas subjetivos

É importante discutir com o paciente o conforto e a funcionalidade do implante-prótese em cada consulta de manutenção. Dor e/ou desconforto mobilidade, por falta de ossointegração, doenças peri-implantares, componentes fraturados, dentre outras causas que levam a suspeitar do implante. (Humphrey, 2006)

Na peri – implantite, a perda óssea marginal resulta na formação de defeitos infraósseos. Ou seja, o implante ainda mantém a osseointegração na porção apical, e consequentemente, um aumento na mobilidade do implante não deve ser esperada, pois implante de sucesso não tem mobilidade perceptível. (Lang et al.,2000; Humphrey, 2006)

Avaliação da mobilidade do implante em consultas de rotina não é usada como parâmetro clínico para monitorar implantes, mas quando detectada deve ser acrescentar a outros parâmetros de avaliação, como por exemplo, evidências de radiolucidez na região da interface osso – implante; e a medida que sua presença detecta o estágio final da osseointegração e portanto o fracasso total do implante denota a necessidade de remoção. (Lang et al., 2000; Mansur,2008; Greenstein et al., 2010)

3.7. Tratamento

3.7.1. Tratamento clínico

A decisão pela estratégia de tratamento está baseada no diagnóstico e na gravidade da lesão peri – implantar. A abordagem terapêutica da peri – implantite compreende vários aspectos, como eliminação de placa bacteriana supragengival, debridamento cirúrgico da superfície do implante, eliminação de

tecido de granulação e eliminação cirúrgica da bolsa peri – implantar (gengivectomia ou reposição apical do retalho) ou regeneração de tecido duro peri – implantar, e finalmente, estabelecimento de um eficiente regime de controle de placa. (Romeo et al., 2004; Cecero, 2008)

Em todas as situações das doenças peri – implantares, entretanto, a estratégia de tratamento deve incluir um procedimento de limpeza mecânica (controle de infecção). (Berglundh et al., 2010)

O clínico deve estar ciente de que a peri – implantite é de difícil tratamento, e o prognóstico não é previsível. (Lindhe & Meyle, 2008)

3.7.2. Tratamento não – cirúrgico

O tratamento não cirúrgico tem por objetivo a eliminação do biofilme, que pode ser realizada através de debridamento mecânico, polimento das superfícies, procedimentos a laser Er: YAG ou ultrassônico, combinados ou não com terapia antimicrobiana (local ou sistêmicas), e instrução de higiene oral, além das consultas de manutenção. (Santos,2009)

Foi observado que terapia não – cirúrgica pode ser efetiva no tratamento de mucosites. Além disso, o uso de enxaguantes bucais antimicrobianas, como clorexidina a 0,12% juntamente com terapia mecânica promove resultados satisfatórios, pois pode reduzir o biofilme, a inflamação, e a profundidade de sondagem em pacientes que tem mucosites, controlando assim, a progressão de destruição tecidual peri – implantar. (Buchter et al., 2004; Humphrey,2006; Lindhe & Meyle, 2008; Greenstein et al., 2010)

Em peri – implantites, entretanto, a terapia não cirúrgica não foi efetiva. Acrescentando a aplicação da clorexidina, teve somente efeitos limitados para

os parâmetros clínicos e microbiológicos; pois bochechos, irrigações e jatos pulsáteis não penetram além de 1 a 2 mm abaixo da margem gengival. Porém, o acréscimo de antibióticos locais e sistêmicos mostra uma redução no sangramento a sondagem, e redução da profundidade de sondagem, mas não resolve a doença. Sugere- se a laserterapia como tratamento não cirúrgico, apesar de não haver evidências suficientes que comprovem a sua eficácia (Von Blücher, 2007; Lindhe & Meyle,2008; Greenstein et al., 2010)

Instrução de higiene oral e controle

O controle da placa bacteriana pode ser realizado de duas formas distintas ou combinado- as: o mecânico e/ou químico. Dentre os meios preventivos de natureza mecânica, tem -se o uso da escova dental, interproximal e de tufos, fio ou fita dental, passa fio e outros mais atuais, como por exemplo, a escova elétrica, fio dental elétrico, escovas especiais para implantes e próteses, além dos aparelhos com jatos de água pulsátil. (Von Blücher, 2007)

Há alguns métodos de higiene que podem ser inseridos com facilidade na rotina do paciente, como escovas dentais macias, fio dental e escovas interproximais. Há evidências de que escovas dentais elétricas podem obter resultados superiores de controle do biofilme do que os manuais, para alguns pacientes. (Humphrey, 2006)

Deve -se orientar o paciente sobre acondicionamento e desinfecção das escovas dentais utilizadas; que pode ser feita borrifando antisséptico em frasco spray nas cerdas da escova a cada escovação, após a lavagem em água corrente e remoção do excesso de umidade, sendo a escova mantida, então, em local fechado. O gluconato de clorexidina 0,12% e o cloreto de cetilpiridina a 0,05%

são eficazes na eliminação dos estreptococos do grupo mutans das cerdas das escovas dentais.

Além da escova interproximal, a placa interproximal pode ser removida com vários tipos de fio dental. Estes produtos ficaram conhecidos por serem seguros para o uso diário, especialmente com próteses múltiplas ou próteses mistas. Assim, como os tecidos que circundam os dentes naturais, a saúde dos tecidos peri – implantares depende da inibição e prevenção da formação de biofilme, remoção da placa bacteriana e cálculo, e interrupção da progressão de mucosite para peri – implantite. (Humphrey, 2006)

O paciente deve ser informado sobre os vários dispositivos e higiene disponíveis no mercado, orientado sobre a troca das escovas dentais a cada três a quatro meses, e motivado a cada consulta sobre a importância de um controle de placa bacteriana para sua saúde.

Locais

Para Lang et al., (2000) o antisséptico mais potente disponível é o digluconato de clorexidina, também na forma de bochecho de 0,1%, 0,12% ou 0,2%, ou como gel aplicado diretamente no sítio de ação desejado. Antissépticos enxaguantes com clorexidina, ou em gel, podem também ser recomendados para controle químico do biofilme na prevenção. (Buchter et al., 2004; Humphrey,2006; Silva et al., 2007)

O líquido de clorexidina para bochechos pode ser utilizado duas vezes ao dia, por um minuto, sem diluição do produto, de 7 a 15 dias consecutivos. Triplett et al.(2003) acha necessário um tratamento com clorexidina bochecho ou gel por 3 a 4 semanas para um resultado positivo no tratamento. O gel pode ser aplicado

com cotonete, escova de tufos ou com a própria escova de dentes do paciente ao redor dos tecidos peri – implantares, quando há preocupação com pigmentação de restaurações estéticas. (Lang et al., 2000; Buchter et al., 2004: Humphrey,2006; Silva et al., 2007)

Em cada bochecho feito, presume – se que 3 % da clorexidina é deglutida, 67% é expectorada e 30% fica retida ou adsorvida à película adquirida, às proteínas salivares e à mucosa bucal. Após o bochecho, a quantidade retida na cavidade bucal é constantemente deslocada dos seus sítios de ligação pelos íons Ca++ presentes na saliva. (Francio et al., 2008)

Um novo método foi publicado, com objetivo de eliminar bactérias subgengivais através da inserção de um chip de liberação local contínua na bolsa periodontal, PerioChip, como é comercialmente conhecido. Este apresenta- se com 2,5 mg de gluconato de clorexidina incorporado numa matriz biodegradável de gelatina hidrolisada, glicerol e água purificada. (Lang et al., 2000; Buchter et al., 2004; Meira et al., 2007)

Este tratamento tem uma concentração adequada de antisséptico para penetrar o biofilme da bolsa periodontal por um longo período, aproximadamente 9 dias. Num estudo multicêntrico de 118 pacientes com periodontite moderada, a redução de profundidade de bolsa comum nos locais tratados com o chip era significativamente maior que nos locais que só receberam tratamento mecânico. (Mombelli, 2010)

O antibiótico deve permanecer no sítio de ação por pelo menos sete a dez dias em ação concentração para penetrar no biofilme submucoso. Até hoje um número limitado de produtos tem demonstrado características apropriadas.

Existem hoje, quatro tipos de antimicrobianos de ação local que são usualmente empregados como coadjuvantes no tratamento da doença periodontal, como: gel de metronidazol, chip de clorexidina, fibra de tetraciclina, esferas de minociclina e gel doxiciclina. (Lang et al., 2000; Buchter et al., 2004; Meira et al., 2007)

O Actisite, um sistema local delivery de fibras periodontais não reabsorvíveis de tetraciclina, foi aplicado com sucesso ao redor de dentes periodontalmente comprometidos. (Lang et al. 2000; Triplett et al., 2003)

As fibras de acetato vinil etileno monolítico impregnadas de tetraciclina são compostas por um copolímero plástico, biologicamente inerte, onde o pó de hidroclorato de tetraciclina a 25% é incorporado. Este sistema, por não ser absorvível, requer sua remoção do interior da bolsa após o período de ação de sete a dez dias. (Meire et al., 2007)

Um desenvolvimento mais recente, microsfera de minoxilina (1mg Arestin) tem sido utilizado como dispositivo de liberação controlada de maneira similar à fibra periodontal contendo tetraciclina. É um antibiótico semi– sintético, de amplo espectro, derivado da tetraciclina, cuja atividade antimicrobiana baseia -se na inibição da síntese protéica. O conteúdo de 1 mg de minociclina é inserido em um efetivo sistema de liberação, que por sua vez, é microencapsulado em 3mg de um polímero bioadesivo e biabsorvível. (Meira et al., 2007; Mombelli, 2010)

Essas microsferas são facilmente aplicadas nas bolsas peri – implantares através de uma seringa. O antibiótico está acondicionado em esferas muito pequenas que permanecem na parede lateral da bolsa e da superfície do implante fornecendo substâncias (quantidades suficientes para mais de 14 dias) para penetrarem no biofilme. (Berglundh et al., 2010; Mombelli, 2010)

O princípio tem sido testado em estudos clínicos que demonstram redução no sangramento a sondagem, redução da profundidade a sondagem e leve recessão. Cargas bacterianas significantemente menores foram observadas dez dias após e em mais de 180 dias, para alguns patógenos presumíveis. Isso indica que a aplicação de esferas de miniciclina associada a debridamento mecânico e ao uso de antissépticos representa uma valiosa alternativa para a administração de antibiótico sistêmico no tratamento de infecções peri – implantares incipientes. (Berglundh et al., 2010)

Outro antimicrobiano semi – sintético, o hiclato de doxiciclina, derivado da oxy – tetraciclina, é conhecido como Atridox. É um antibiótico de amplo espectro, em um polímero biodegradável. Sua apresentação comercial compõe duas seringas: seringa A com 450 mg de Atrigel e seringa B com hiclato de doxiciclina na concentração de 42,5 mg. Após a aplicação tem sua liberação controlada por um período de sete dias. (Meira et al., 2007)

O dispositivo mais amplamente utilizado para administração de metronidazol é um gel que consiste em uma suspensão semi – sólida de 25% benzoato de metronidazol, adicionado a uma matriz contendo glicerol e óleo, comercialmente conhecido como Elyzol. É um antimicrobiano bioabsorvível, que apresenta efetividade contra microorganismos predominantes subgengivalmente, devido ao efeito bactericida contra espécies anaeróbicas. (Meira et al., 2007; Mombelli, 2010)

O gel é aplicado com uma seringa na bolsa e deveria aumentar sua viscosidade depois da colocação. Num experimento clínico multicêntrico controlado, com 84 indivíduos, a terapia com gel de metronidazol foi 82% tão eficaz quanto o debridamento mecânico. (Mombelli, 2010)

Antibióticos locais, assim como os sistêmicos, não são um meio para compensar a higiene oral inadequada. Para benefício máximo e efeito local contínuo, os pacientes devem ser orientados em como manter- se sem placa bacteriana com procedimentos de cuidados caseiros. (Mombelli, 2010)

Sistêmicos

Na bolsa peri – implantar também há um nicho ecológico colonizado por bactérias gram – negativas anaeróbicas. O tratamento antibacteriano deve incluir antibióticos para eliminar ou pelo menos reduzir significativamente os patógenos nesse ecossistema subgengival, permitindo assim, a desinflamação do tecido, como demonstrou um estudo feito por Mombelli & Lang, em que infecções peri – implantares foram tratadas com sucesso e se mantiveram estáveis por um período de um ano; com procedimentos de profilaxia para prevenir reinfecção. (Lang et al., 2000)

A peri – implantite, uma vez iniciada, resultará no desencadeamento da resposta imunológica, que levará a produção de prostaglandinas, estimulação e ativação de enzimas como proteases e colagenases, e, na verdade, essa resposta não será benéfica, resultando em reabsorção óssea, retração gengival e exposição do implante. (Von Blücher, 2007)

Alguns clínicos optam pelo uso sistêmico de antibióticos no tratamento de peri-implantites, e uma variedade de protocolos de medicação são descritos. Segundo Pye et al., (2009) agentes como doxiciclina, clindamicina, penicilina V, amoxicilina, amoxicilina com clavulanato e uma combinação de amoxicilina e metronidazol tem sido recomendados.

Lang et al.,(2000) defende a administração de antibióticos durante os dez últimos dias do tratamento com antissépticos, para combater gram – negativas, como:

- Metronidazol (Flagyl – 350mg), via oral, três vezes ao dia (8/8 hs)

- Ornidazol (Tiberal – 250 mg), via oral, duas vezes ao dia (12/12 hs)

Outros autores defendem o uso de antibióticos sistêmicos antes e durante as técnicas de regeneração. Os protocolos recomendados são:

- Clindamicina (150 mg), via oral, três vezes ao dia (8/8hs)

-Doxiclina (100 mg), via oral, duas vezes ao dia (12/12 hs)

-Amoxicilina com ou sem clavulanato (500 mg), via oral, quatro vezes ao dia (de 6 em 6 horas); podendo haver adição de Metronidazol.

Todos esses regimes devem ser iniciados dois dias antes dos procedimentos de regeneração e continuados por dez dias depois. (Triplett et al., 2003)

Debridamento mecânico

Parece prudente recomendar que instrumentos plásticos ou de nylon sejam usados para raspar superfícies de implantes de titânio, mesmo quando resíduos de instrumentos são deixados para trás, até que pesquisas proponham uma orientação mais definitiva nessa área. Curetas de fibra de carbono não arranham a superfície do implante, mas não são fortes o suficiente para remover cálculos leves a moderados. (Lang et al., 2000; Humphrey, 2006)

As curetas de aço convencionais ou instrumentos ultrassônicos com pontas de metal causam sérios danos a superfície do implante e reproduzem isso futuramente com maior acúmulo de placa, portanto, não devem ser usados. A

remoção de grandes acúmulos cálculo com curetas ou ultrassom sem tocar a superfície do implante é aceitável. (Lang et al., 2000)

Avaliaram os efeitos do tratamento da peri – implantite com um dispositivo ultra-sônico (sistema Vector) com pontas de teflon, em relação aos aspectos clínicos e radiográficos, comparativamente ao debridamento subgengival com curetas manuais de fibras de carbono. Os resultados demonstraram que não houve redução significativa na profundidade de sondagem e ganho ósseo para nenhum dos métodos não cirúrgicos em seis meses pós – tratamento. (Santos, 2009)

Segundo Greenstein et al. (2010), instrumentos não metálicos devem ser usados para debridamento mecânico, a fim de minimizar defeitos na superfície dos implantes e teoricamente, a possibilidade de corrosão galvânica. Taças de borracha e pasta profilática ou pedra – pomes, assim como nos dentes naturais, também podem ser utilizadas para remoção da placa da superfície dos implantes e/ou próteses.

Diferentes técnicas têm sido propostas para uma terapia local visando o “rejuvenescimento” da superfície contaminada do implante. Tratamento com flúor estanhoso parece resultar em diminuição significativa do nível de endotoxinas na região peri – implantar. Jatos abrasivos, com bicarbonatos de sódio e água estéril, ou aplicação de produtos químicos como clorexidina, ácido cítrico, peróxido de hidrogênio e delmopinol forma efetivas na limpeza de superfície do titânio e permitiram a cicatrização dos tecidos moles e preenchimento ósseo dos defeitos, mas apenas pequenas quantidades de reosseointegração foram detectadas. (Triplett et al., 2003; Berglundh & Lindhe, 2010)

Laserterapia

Diversos tipos de lasers foram utilizados nos modelos de estudo, como o laser de diodo, de neodímio, de érbio e de CO2. O motivo da escolha desses tipos de laser foi comprovada e análoga aplicação em doenças periodontais.

Tecnicamente, os lasers atuam na descontaminação da superfície do implante, colonizada por biofilme bacteriano, com a habilidade de reduzirem lipopolissacarídeos, removerem cálculo, além de serem bactericidas (Schwarz & Becker, 2005)

O laser de CO2 pareceu ser um consenso, obtendo bons resultados clínicos e não afetando a superfície de titânio, pois sua energia é pouca absorvida por superfícies metálicas, mas com ótima absorção pela água.

No entanto, Lindhe & Meyle (2008) afirmam que os efeitos benéficos que foram mostrados com a terapia a laser para peri – implantite são inferiores que as outras terapias não – cirúrgicas.

Quanto à reosseointegração, Persson et al. (2004) observaram que o uso de laser de CO2 em combinação com peróxido de hidrogênio no tratamento de lesões peri – implantares durante a terapia cirúrgica não apresentou efeito aparente, mas obteve uma diminuição imediata nos índices de sangramento. (Francio et al., 2008)

Manutenção

O pós- cirúrgico deve ser avaliado e considerado antes da fase protética: quantidade, qualidade, e saúde dos tecidos moles e duros, estabilidade do

implante, posicionamento do implante e escolha do componente protético, além da avaliação da higiene oral. (Humphrey, 2006)

Devido a vital importância das avaliações periódicas dos implantes para o sucesso a longo prazo, uma consulta de revisão deve ser dividida em 4 fases diferentes:

1º fase) Exame, reavaliação, diagnóstico

- Presença de biofilme ou cálculo;

-Aspecto clínico dos tecidos peri – implantares;

-Sondagem e presença de exsudato ou sangramento a sondagem;

-Aspecto radiográfico do implante e das estruturas adjacentes;

-Oclusão, estabilidade do implante e das próteses implantossuportadas;

-Paciente confortável e funcionalmente satisfeito.

2º fase) Motivação, reinstrução, instrumentação

-Uma revisão dos métodos de higiene oral com reforços e modificações;

-Remoção de depósitos de biofilme do implante/ superfície protética.

3º fase) Tratamento dos sítios infectados

-Uso apropriado de antimicrobianos.

4º fase) Polimento, aplicação de flúor, determinação do intervalo de revisão.

Lesões de mucosite podem apresentar progressão apical depois de 3 meses de acúmulo de placa bacteriana ao redor do implante. Portanto, um

regime de manutenção de três meses é recomendado durante o primeiro ano do implante. Dependendo dos fatores de risco os intervalos das consultas de manutenção podem ser aumentados para cada seis meses. Entretanto, vários autores indicam um intervalo de três meses entre as consultas de revisão para pacientes que apresentavam doença periodontal previamente a instalação dos implantes. (Humphrey, 2006; Oshida, 2007; Greenstein et al., 2010)

No mínimo, um monitoramento anual de profundidade de sondagem e presença de sangramento a sondagem e/ou supuração deve ser realizado para permitir comparações com as medidas iniciais, e permitir um diagnóstico precoce de doença peri – implantar. (Lindhe & Meyle, 2008)

O protocolo de manutenção estabelecido por Humphrey (2006) sugere uma consulta de manutenção a cada três meses, para limitar o progresso da doença e permitir o tratamento num estágio precoce. Após o primeiro ano, o intervalo de manutenção pode ser estendido para seis meses, se a situação parecer estável.

3.7.3. Tratamento cirúrgico

Um tratamento mecânico não – cirúrgico não resolve a lesão peri – implantar, por isso Lindhe & Meyle, (2008) recomendam que se faça uso de antimicrobianos e acessos cirúrgicos. E em casos de defeitos ósseos, uma cirurgia reconstrutiva pode ser realizada.

Para Triplett et al., (2003) o tratamento cirúrgico deve ser considerado para qualquer implante que apresente evidências radiográficas de perda progressiva de crista óssea, mas ainda tenham adequado osso residual para suporte. Durante o procedimento cirúrgico, independente da técnica utilizada, uma

descontaminação da superfície do implante é necessária, e todo tecido de granulação deve ser removido.

Cirurgias regenerativas

O objetivo da terapia regenerativa, incluindo o uso de membranas como barreiras, é a formação de um osso novo no defeito em forma de cratera ao redor do implante, embora uma “nova” osseointegração possa ocorrer em uma extensão limitada. Entretanto, somente se a infecção estiver controlada, com ausência de supuração e redução do edema, é razoável discutir um tratamento que restaure o suporte ósseo do implante, dependendo das considerações estéticas e morfológicas da lesão. (Lang et al., 2000)

Segundo Triplett et al., (2003) a regeneração óssea guiada pode ser utilizada para tratar defeito ósseo ao redor de implantes. O processo de ROG envolve a colocação de uma membrana reabsorvível ou não – reabsorvível em cima do defeito, para permitir crescimento de nosso osso enquanto inibe a infiltração de tecido mole, usada com ou sem enxerto de tecido ósseo. Entretanto, preenchimento ósseo e nova inserção parecem melhor alcançadas quando um material de enxerto é utilizado junto com a barreira.

Se uma membrana reabsorvível for a escolha, ela deve permanecer no sítio do defeito por pelo menos 6 semanas, e o paciente deve fazer bochechos de clorexidina 0,12% para diminuir as chances de infecção; se houver exposição da barreira, a remoção deve ser imediata, para que não haja contaminação dos tecidos em regeneração. (Triplett et al., 2003)

Muitos tipos de materiais, incluindo osso desmineralizado liofilizado, osso autógeno, e hidroxiapatita reabsorvível de origem bovina, têm sido usados em

diferentes formas para preenchimento de defeitos ósseos consequentes de peri-implantite. Tem sido proposto que um material aloplástico, como hidroxiapatita não – reabsorvível ou vidro bioativo, deva ser usado em superfícies de implante de difícil descontaminação, não atingindo o propósito biológico, mas sendo efetivo no preenchimento do defeito e minimizando bolsas peri- implantares. (Triplett et al., 2003)

O tratamento regenerativo foi sugerido em defeitos de duas ou três paredes, circunferenciais e de deiscência. O uso de membranas combinadas com enxertos ósseos e a administração de antibióticos sistêmicos em procedimentos regenerativos também foram indicados. (Francio et al., 2008)

Para Lindhe & Meyle, (2008) procedimentos regenerativos, como técnicas de enxerto ósseo com ou sem o uso de membranas, resultam em vários graus de sucesso. Entretanto, sabe – se que tais técnicas não solucionam a doença e sim tentam preencher o defeito ósseo já formado.

Terapia de Suporte Interceptiva Acumulativa (CIST)

Mombelli & Lang (1998) e Lang et al. (2000) fizeram um trabalho cujo objetivo era chegar a um consenso e estabelecer um protocolo de procedimentos clínicos considerando – se a sobrevivência e as complicações dos implantes, que denominaram CIST.

Este sistema é acumulativo e inclui quatro etapas que não devem ser usadas como procedimentos isolados, mas sim como uma sequência de procedimentos terapêuticas com aumento de potencial de desinfecção dependendo da severidade e extensão da lesão. O diagnóstico, portanto, representa o papel

chave no programa de terapia de suporte. Os principais parâmetros clínicos utilizados já foram discutidos e incluem:

1- Presença ou ausência de biofilme
2- Presença ou ausência de sangramento a sondagem
3- Presença ou ausência de supuração
4- Profundidade de sondagem
5- Evidência radiográfica e extensão da perda óssea alveolar

Esse protocolo inclui quatro modalidades de tratamento:

A = raspagem mecânica e polimento;

B = tratamento anti– séptico;

C = tratamento antibiótico;

D = cirurgia regenerativa ou ressectiva.

Implantes dentários sem evidência de placa ou cálculo adjacente aos tecidos peri – implantares saudáveis com ausência de sangramento a sondagem, ausência de supuração e profundidade de sondagem que não excedendo 3 mm podem ser clinicamente considerados estáveis e não serem um risco permanente de patologias peri – implantares. Estes implantes devem ser reavaliados anualmente.

Debridamento mecânico – protocolo A

Implantes dentários com placa ou cálculo evidentes, com tecidos peri – implantares adjacentes inflamados, com sangramento a sondagem, mas ausência de supuração de sondagem não excedendo 3 mm; podem ser submetidos a debridameto mecânico. Enquanto cálculo deve ser removido com

curetas de fibra de carbono, o biofilme é removido com métodos de polimento, com taças de borrachas e pasta de polimento. (Lang et al., 2000)

Terapia antisséptica – protocolo A + B

Segundo Lang et al. (2000), em adição ao protocolo de terapia A (debridamento mecânico), o tratamento com antissépticos é usado em situações onde há placa ou cálculo evidentes, sangramento a sondagem, porém a profundidade de sondagem fica em 4 – 5 mm. Supuração pode ou não estar presente. O mesmo protocolo é empregado quando a profundidade de sondagem é maior que 5 mm, apresenta sangramento à sondagem mas não há perda óssea. Indica -se o uso de digluconato de clorexidina 0,1% e 0,2%, bochechos por 30 segundos com 10ml, aplicação de gel de clorexidina 0,2% ou irrigação com clorexidina 0,2%, duas vezes ao dia, por três a quatro semanas.

Terapia antibiótica – protocolo A +B + C

Quando a profundidade de sondagem no sulco peri – implantar ou bolsa é de 6mm ou mais, acúmulo de placa e sangramento a sondagem são geralmente encontrados. Supuração pode ou não estar presente, mas uma lesão peri – implantar deve ser evidente radiograficamente, se administrar antibióticos, o debridamento mecânico (A) e antissépticos (B) já devem ter sido aplicados. Inclui- se o ornidazol (1.000 mg/dia) ou metronidazol (250 mg, três vezes por dia) por dez dias, ou uma combinação de amoxicilina (375 mg, três vezes ao dia) com metronidazol (250 mg, três vezes ao dia) por dez dias. Uma alternativa para administração sistêmica seria um dispositivo para liberação local controlado de antibiótico, como fibras de tetraciclina ou microesferas de minociclina por dez dias.

Terapia ressectiva ou regenerativa – protocolo A + B + C + D

Quando a profundidade de sondagem for maior que 5 mm, existir sangramento à sondagem e a perda óssea for menor ou igual a 2 mm, o protocolo é A+B+C, mas se a perda óssea for maior que 2 mm o protocolo é A+B+C+D.

É imperativo o entendimento de que a terapia ressectiva ou regenerativa não é instituída antes de a infecção peri – implantar estar sob controle. Nas cirurgias regenerativas foi utilizada irrigação abundante nos defeitos, barreiras de membranas e membranas combinadas a enxertos ósseos autógenos e fechamento do retalho. O pós- operatório foi controlado nos meses seguintes, e o controle de placa foi feito com gel de clorexidina.

O tratamento ressectivo pode ser considerado quando o defeito peri – implantar não for apto receber tratamento regenerativo. Cirurgia ressectiva, com reposicionamento apical do retalho e osteoplatia do defeito ósseo, ou, em casos extremos, a remoção cirúrgica o implante com instrumentos especializados; que pode ser considerado como protocolo E. O resumo da terapia de suporte interceptiva acumulativa pode ser visto na tabela 3:

Tabela 3 – Terapia de Suporte Interceptiva Acumulativa (CIST)

Parametros Clinicos					Classificação de Manutenção	CIST
Placa bacteriana	Sangramento a sondagem	Profundiade de sondagem	Supuração	Defeito ósseo em Rx		
±	-	< 4 mm	-	-	0	(A)
+	+	< 4 mm	-	-	I	A
+	+	4 - 5 mm	±	+	II	A+B
+	+	> 5 mm	±	++	III	A+B+C
+	+	> 5 mm	±	+++	IV	A+B+C+D
+	+	≥ 8 mm	±	++++	V	E

Reosseointegração

A reosseointegração na superfície de um implante previamente contaminado através de regeneração óssea ainda não foi demonstrada histologicamente. Além disso, o fato do novo osso preencher o defeito é documentado com um aumento da densidade óssea peri – implantar percebido radiograficamente, resultando em estabilidade do implante. (Berglundh & Lindhe, 2010)

Remoção cirúrgica do implante

A lesão peri – implantar envolve toda a extensão e circunferência do implante. Radiograficamente, isso pode ser visível já alcançou o terço apical do implante, a remoção do mesmo está indicada, pois há uma chance muito pequena de sucesso em qualquer procedimento de regeneração. (Lang et al., 2000; Triplett et al., 2003)

Quando um implante está condenado pode se observar a presença constante de supuração, sangramento exarcebado a sondagem, profundidade de sondagem severa, normalmente acima de 8 mm, podendo eventualmente atingir as perfurações ou aberturas do corpo do implante. O paciente pode relatar dor na região do implante em questão (Lang et al., 2000)

Se um implante dentário previamente osseointegrado está clinicamente com mobilidade a sua remoção é obrigatória, pois a infecção já avançou para um estágio em que não se pode controlar com os procedimentos terapêuticos propostos acima, ou se o custo e complexidade dos tratamentos regenerativos forem maiores do que os da instalação de um novo implante. (Lang et al., 2000; Lindhe & Meyle, 2008)

Existem duas técnicas aceitas para remoção cirúrgica de um implante, que também podem ser usadas de forma combinada:

- Remoção do implante por meio de brocas:

  Após rebatimento de retalho mucoperiosteal e remoção de tecido granulomatoso ou infectado, são criadas canaletas adjacentes ao implante, através de brocas tronco – cônicas, ou, trefinas com diâmetros maiores que o do implante.

- Remoção do implante por contra – torque:

  Normalmente utilizada como complemento das brocas, pode ser usada isoladamente, desde que haja um comprometimento extenso da osseointegração e um sistema resistente de conexão com a catraca, pois a quebra da osseointegração pode necessitar de forças acima de 20 N.

Discussão

Mesmo com uma taxa de sucesso que varia de 86% á 96%, dependendo do estudo em questão, os implantes dentários apresentam cada vez mais complicações inflamatórias; sendo que as crônicas, incluindo mucosite e peri-implantite, acometem de 1 à 32% dos casos. (Ardekin & Dodson, 2003; Paquette et al., 2006; Braceres et al. 2008)

A prevalência de peri- implantite é difícil de estimar, visto que os critérios para definir o sucesso do implante não são uniformes, e a rara ocorrência de peri- implantites em estudos de curta duração, sendo que em períodos maiores que 5 anos é que se detecta a maior destruição tecidual ao redor dos implantes. Mas de acordo com vários autores, essa taxa pode variar de 1 à 43% dos implantes, dependendo de fatores como sistema de implante utilizado, tipo de prótese instalada sobre o implante, além do tempo de acompanhamento do estudo e tipo de orientação dada aos pacientes quanto à higiene e periodicidade de manutenção dos implantes. (Zitzmann & Berglundh, 2004; Tomson et al., 2004; Klinge et al., 2005; Humphrey, 2006; Cecero, 2008; Lindhe & Meyle, 2008; Maximo et al., 2008)

Múltiplos fatores podem ser associados com o insucesso de implantes, tanto precoce como tardio, mas a presença de um fator de risco isolado é normalmente insuficiente para causar resultado desfavorável, como uma peri-implantite, por exemplo, que é um problema multifatorial.

Higiene oral deficiente resulta em acúmulo de placa bacteriana, que produz uma modificação da superfície do implante, havendo uma resposta dos tecidos peri- implantares. Entretanto, por falta de um tecido conjuntivo fibroso, o

suprimento vascular é diminuído ao redor do implante, podendo- se aumentar a susceptibilidade a inflamação induzida por biofilme. Tem sido sugerido que a falta de habilidade, por parte do paciente, para alcançar um bom padrão de higiene oral pode ser considerado uma possível contraindicação para o tratamento com implantes. (Klinge et al., 2005; Humphrey, 2006; Oshida, 2007; Greenstein et al., 2010)

Acredita- se que pacientes com história de doença periodontal prévia, periodontites não tratadas ou tratadas incompletamente aumentam o risco de fracasso de implantes, visto que uma microbiota subgengival similar é encontrada em bolsas ao redor de dentes e implantes (Klinge et al., 2005; Pye et al., 2009; Armitage & Lundgren, 2010). Vários autores pesquisaram pacientes com histórico de periodontite submetidos à implantes, e constataram que realmente esses pacientes apresentam um risco maior para desenvolver doença peri- implantar, além de maior perda óssea marginal. (Klinge et al., 2005; Lindhe & Meyle, 2008; Cecero,2008; Heitz- Mayfield, 2008) Greenstein et al., (2010) chegou a afirmar que em indivíduos com doença periodontal crônica, a incidência de peri- implantite foi 4 à 5 vezes maior do que nos indivíduos sem esse histórico; enquanto Karoussis et al. (2007) concluiu que a taxa de sobrevida de implantes era aceitável quando se mantinha um programa de manutenção nesses pacientes.

No passado, a colocação de implantes em pacientes com Diabetes mellitus era contra- indicada, pelo fato desses pacientes mostrarem um retardo na cicatrização de feridas, frequentemente associado a doença microvascular e dimunuída resposta à infecção, além de ter susceptibidade maior para doença periodontal. (Ikebe et al.,2009)

Entretanto, publicações recentes têm mostrado índices de sucesso de implantes em diabéticos similares aos da população em geral, pois sob bom controle metabólico não apresentam risco substancialmente aumentado. Indivíduos com diabetes tipo 2 podem ter efeito negativo na sobrevida do implante, mas ainda há um número limitado de estudos (Oshida,2007; Klokkevold e Han,2007; Lindhe & Meyle,2008; Michaeli et al., 2009; Armitage & Lundgren, 2010). O que podemos concluir é que a diabetes descontrolada está associada a quadros de peri- implantite, e pode aumentar a severidade da doença, mas não a extensão da mesma. (Ferreira et al., 2006; Greenstein et al., 2010)

O tipo de superfície do implante dentário tem sido alvo de estudos como possível fator para uma progressão mais rápida da peri- implantite, pois se teoriza que a rugosidade desejada na osseointegração poderia facilitar a colonização de bactérias, acelerando o processo. Segundo Esposito et al. (2005), Paquette et al., (2006). Lindhe & Meyle, (2008) e Berglundh & Lindhe (2010), embora a diferença seja pequena, os implantes de superfície tratada tem piores índices de peri- implantite do que os implantes usinados. Berglundh et al. (2010) demonstraram que a progressão da peri- implantite era mais pronunciada em implantes com superfície rugosa do que com superfície lisa. Mas alguns autores não atribuem diferenças entre as superfícies, necessitando de mais estudos comparando as diversas soluções de superfícies empregadas pelos fabricantes. (Greenstein et al., 2010)

Estudos experimentais e clínicos tem identificado vários critérios para o diagnóstico de peri- implantite, incluindo parâmetros de sondagem, avaliação

radiográfica, avaliação oclusal e protética, além de mobilidade e outros sintomas subjetivos.

A simplicidade do método, avaliação imediata dos resultados, e a eficiência em demonstrar um padrão topográfico da doença torna evidente que a profundidade de sondagem e as medidas do nível de inserção à sondagem são essenciais também em áreas de implante, devendo ser evitada somente nos 3 meses depois da colocação do cicatrizador. A ausência de sangramento é considerada um indicador de condição peri- implantite estável. (Lang et al., 2000; Lindhe & Meyle, 2008; Heitz-Mayfiel, 2008; Lindhe et al., 2010; Greenstein et al., 2010)

Exames radiográficos também são importantes aliados no diagnóstico e controle da peri- implantite. Um intervalo recomendado para realização de radiografias controle de um implante dentário é de 1, 3 e 5 anos. Mas quando um sinal clínico sugere a presença da doença, radiografias periapicais padronizadas pela técnica do paralelismo cone longo são recomendadas para confirmação do diagnóstico. As radiografias panorâmicas devem ser usadas somente para triagem, pois tem por volta de 23% de distorção da imagem. Em pesquisas clínicas. As digitais de exposição geométrica idêntica têm sido aplicadas com sucesso em estudos longitudinais. Já os métodos mais avançados como tomografias computadorizadas e “cone beam” têm proporcionado imagens tridimensionais apuradas do osso ao redor do implante dentário, e podem ser utilizadas pelo cirurgião- dentista na parte clínica. (Lang et al., 2000; Humphrey, 2006; Lindhe & Meyle, 2008; Berglundh et al., 2010)

A possibilidade de perda de osseointegração por forças oclusais traumáticas não é desconsiderada, e o defeito ósseo formado pela peri-

implantite pode ser intensificado por sobrecarga oclusal como apontava Mombelli. Portanto, o contato oclusal padrão deve ser avaliado, assim como a mobilidade do implante/ componentes protéticos e os dentes antagonistas.

Em relação ao desenho da prótese sobre implante é imprescindível que permita um acesso para higiene, pois doenças peri- implantares representam um fator de risco a longevidade do implante e tem de ser prevenidas por um adequado controle de placa. É importante discutir com o paciente o conforto e a funcionalidade do implante – prótese em cada consulta de manutenção. (Lang et al., 2000; Humphrey, 2006; Berglundh et al., 2010; Greenstein.,2010)

Há um consenso de que a peri- implantite é de difícil tratamento, e o prognóstico não é previsível, portanto o clínico deve estar ciente. A decisão pela estratégia de tratamento está baseada no diagnóstico e na gravidade da lesão peri- implantar. (Romeo et al., 2004; Lindhe & Meyle, 2008; Cecero. 2008; Berglundh et al., 2010)

A abordagem terapêutica da peri- implantite compreende vários aspectos, e pode ser dividida em tratamento cirúrgico e não- cirúrgico. O tratamento não-cirúrgico tem por objetivo a eliminação do biofilme, que pode ser realizada através de debridamento mecânico, polimento das superfícies, procedimentos a laser ou ultrassônicos, combinados com terapia antibimicrobiana (local ou sistêmica), e instrução de higiene oral, além das consultas de manutenção. Enquanto a fase cirúrgica abrange procedimentos como debridamento cirúrgico da superfície do implante, eliminação de tecido de granulação e eliminação cirúrgica da bolsa peri- implantar (gengivectomia, reposição apical do retalho) ou regeneração de tecido duro peri- implantar com enxertos ósseos e/ou uso de membranas, até a remoção cirúrgica do implante.

Nesta revisão foram relados estudos a respeito do tratamento da peri-implantite por meio de procedimentos não- cirúrgicos e cirúrgicos. Um consenso entre os autores é o estabelecimento de um eficiente regime de controle de placa, pois as bactérias presentes em implantes são as mesmas que ocorrem em dentes naturais, e passam por trâmites similares de adsorção e acúmulo de biofilme bacteriano.

Instruções de higiene para o cuidado caseiro do paciente tem que ser feitas antes mesmo da colocação do implante. Durante a cicatrização, quando o controle de placa mecânica está contraindicado, agente químicos devem ser usados. Dentre os meios preventivos de natureza mecânica, tem- se o uso da escova dental, interproximal e de tufos, fio ou fita dental, passa fios e outros mais atuais, como escova elétrica, escova elétrica interproximal, escovas especiais para implantes e próteses, além dos aparelhos com jatos de água pulsátil. O paciente deve ser informado sobre os vários dispositivos de higiene disponíveis no mercado. (Humphrey, 2006; Von Blücher, 2007)

Para que o controle mecânico da placa bacteriana seja bem sucedido, fatores como frequência, técnica utilizada e tempo de escovação, além da motivação e habilidade do paciente são essenciais, e devem ser relembrados a cada consulta.

Não existe, até o momento, um protocolo específico de tratamento antimicrobiano para peri- implantite. Mas, Lang et al., (2000); Triplett et al., (2003); Buchter et al., (2004); Humphrey, (2006); Silva et al., (2007); Francio et al., (2008); Pye et al., (2009); Mombelli, (2010) acham que o uso de antimicrobianos (sistêmico, local ou combinado) é benéfico no tratamento de infecções peri- implantares.

Em relação ao tratamento da peri- implantite, houve um consenso entre os autores citados de que é difícil, e de prognóstico imprevisível, apesar dos protocolos disponíveis. Atualmente dá- se mais importância a prevenção da doença visto que a instalação da mesma obriga o paciente e o profissional a um tratamento dispendioso e complexo, com taxas de sucesso variáveis. Os autores forma enfáticos quanto ao estabelecimento de um eficiente regime de controle de placa bacteriana nos pacientes submetidos a implantes osseointegráveis, com início antes mesmo da instalação cirúrgica desses; pois apesar da peri-implantite ser uma doença multifatorial, a presença de biofilme é essencial para que ela ocorra.

Conclusão

Conclui-se que a peri- implantite é uma doença multifatorial, e a presença de biofilme é essencial para que ela desenvolva.

A avaliação dos parâmetros de sondagem, como profundidade e sangramento, além de uma criteriosa interpretação dos exames complementares são imprescindíveis para um correto diagnóstico, assim como verificação da oclusão e prótese, e fatores de risco de todos os pacientes.

Os melhores resultados de tratamento se mostraram na combinação de procedimentos, tanto cirúrgicos como não cirúrgicos, acompanhados do uso de antissépticos potentes e antimicrobianos locais ou sistêmicos.

A peri- implantite é de difícil tratamento e o prognóstico não é previsível, portanto, deve- se enfatizar o estabelecimento de um eficiente regime de controle de biofilme nos pacientes submetidos a implantes osseointegráveis, com início antes mesmo da instalação cirúrgica desses.

Referências Bibliográficas:

1. Ardekian L, Dodson TB. Complications associated with the placement of dental implants. **Oral Maxillofac Surg Clin N Am**. 2003; 15: 243 – 249.
2. Armitage GC, Lundgren T. Avaliação de Risco de Pacientes Candidatos a Implantes. In: Lindhe J. Karring T, Niklaus P, editores. **Tratado de Periodontia Clínica e Implantologia** Oral. 5 ed. Rio de Janeiro: Guanabara Koogan; 2010. p. 609-625.
3. Baig MR; Rajan M. Effects of smoking on the outcome of implant treatment: a literature review. **Indian J Dent Res.** 2007; 18 (4): 190-195.
4. Braceras I, Ipiñazar E,Maeztu MA, Alava JI. Risk analysis and implants. **Medic Engineering & Physics**. 2008; 30: 1201-1204.
5. Berglundh T, Lang NP, Lindhe J. Tratamento das Lesões Perimplantares. In: Lindhe J, Karring T, Niklaus P, editores. **Tratado de Periodontia Clínica e Implantologia Oral.** 5 ed. Rio de Janeiro: Guanabara Koogan; 2010. p. 841-862.
6. Berglundh T, Lindhe J. Reosseointegração. In: Lindhe J, Karring T, Niklaus P, editores. **Tratado de Periodontia Clínica e Implantologia Oral**. 5 ed. Rio de Janeiro: Guanabara Koogan; 2010. p. 1004- 1009.
    a) Buchter A, Kleinheinz J, Meyler U, Joos U. Treatment of severe peri-implant bone loss using autogenous bone and a bioabsorbable Polymer that delivered doxycycline (AtridoxTM). **British J of Oral and MaxillofacSurg.** 2004; 42: 454- 456.
    b) Buchter A, Meyer U, Kruse – Losler B, Joos U, Kleinheinz J. Sustained release of doxycycline for the treatment of peri-implantitis:

randomized controlled trial. **British J of Oral and Maxillofac Surg**. 2004; 42: 439 – 444.

7. Carvalho MD, Benatti BB, César- Neto JB, et al. Effect of cigarette smoke inhalation and estrogen deficiency on bone healingaround titanium implants: a histometric study in rats. **J Periodontol**. 2006; 77 (4): 599-605.

8. César-Neto JB, Benatti BB, Sallum EA, Sallum AW, Nociti FH Jr. Bone filling around titanium implants may benefit from smoking cessation: a histologic study in rats. **J Periodontol**. 2005; 76 (9): 1476- 1481.

9. Cecero LL. Infecciones relacionadas con los implantes dentarios. **Enferm Infecc Microbiol Clin.** 2008; 26 (9): 589- 592.

10. Espocito M, Worthington HV, Thomsen P, et al. Interventions for replacing missing teeth: different times for loading dental implants, **Cochrane Database Syst Rev**. 2004; (3): CD003878. Apud Paquette DW, Brodala N, Williams RC. Risk Factors for Endosseous Dental Implant Failure**. Dent Clin N Am**. 2006; 50: 361- 374.

11. Espocito M, Coulthard P, Thomsen P, et al. Interventions for replacing missing teeth: different types of dental implants. **Cochrane Database Syst Rev.** 2005; (1): CD003815. Apud Paquerre DW, Brodala N, Williams RC. Risk Factors for Endosseous Dental Implant Failure. **Dent Clin N Am.** 2006; 50: 361- 374.

12. Ferreira SD, Silva GL, Cortelli JR, et al. Prevalence and risk variables for periimplant disease in Brazilian subjects. **J Periodontol**. 2006; 33 (12): 929- 935. Apud Greenstein G, Cavallaro Jr. J, Tarnow D. Dental Implants in the Periodontal Patient. **Dent Clin N Am**. 2010; 54: 113- 128.

13. Francio L, Sousa AM, Storrer CLM, et al. Tratamento da Periimplantite: Revisão da Literatura**. Rer Sul Bras Odontol**. 2008; 5 : 75- 80.

14. Greenstein G, Cavallaro Jr J, Tarnow D. Dental Implants in the Periodontal Patient**. Dent Clin N Am.** 2010; 54: 113-128.

15. Hass R, Haimbock W, Mailath G, Watzek G, The relationship of smoking on Periimplant tissue: a retrospective study. **J Prosthet Dent.** 1996; 76: 572- 576.

16. Heitz-Mayfield LJ. Peri-implant disesase: diagnosis and risk indicators. **J Clin Periodontol**. 2008; 35 (8 Suppl): 292- 304.

17. Humphrey S. Implant Maintenance. **Dent Clin N Am**. 2006; 50: 463-478.

18. Ikebe K, Wada M, Kagawa R, Maeda Y. Is old age a risk fator for dental implants? **Japanese Dent Science Review**. 2009; 45: 59- 64.

19. Jacobs R, Percepção tátil periodontal e osseopercepção perimplantar. In: Lindhe J, Karring T, Niklaus P, editores. **Tratado de Periodontia Clínica e Implantologia Oral.** 5 ed. Rio de Janeiro: Guanabara Koogan; 2010. p. 104- 120.

20. Jemt T. Implant treatment in elderly patients. **Int J Prosthodont**. 1993; 6: 456- 461. Apud Ikebe K, Wada M, Kagawa R, Maeda Y. Is old age a risk factor for dental implants? **Japanese Dent Science Review**. 2009; 45: 59-64.

21. Karoussis IK, Kotsovilis S, Fourmousis I. A comprehensive and critical review of dental implant prognosis in periodontally compromised partially edentulous patients. **Clin Oral Implants Res.** 2007; 18 (6): 669- 679.

Apud Greenstein G, Cavallaro Jr J, Tarnow D. Dental Implants in the Periodontal Patient. **Dent Clin N Am**. 2010; 54: 113- 128.

22. Klinge B, Hultin M, Berglundh T**. Dent Clin N Am**, Periimplantitis. 2005; 49: 661- 676.

23. Laine P, Salo A, Klontio R, Ylijoki S, Lindqvist C, Suuronen R. Failed dental implants- clinical, radiological and bacteriological findings in 17 patients**. J Cran Maxillofac Surg.** 2005; 33: 212- 217.

24. Lang NP, Wilson T G, Corbet E F. Biological complications with dental implants: their prevention, diagnosis and treatment. **Clin Oral Implants Res**. 2000; 11 (Suppl.): 146- 155.

25. Lindhe J, Meyle J. Peri- implant diseases: Consensus Report of the Sixth European Workshop on Periodontology. **J Clin Periodontol**. 2008; 35 (Suppl.8): 282- 285.

26. Lindhe J, Wennstrom JL, Berglundh T. A mucosa em torno de dentes e de implantes. In: Lindhe J, Karring T, Niklaus P, editores. **Tratado de Periodontia Clínica e Implantologia Oral.** 5 ed. Rio de Janeiro: Guanabara Koogan; 2010. p. 68- 82.

27. Löe H, Theilade E, Jensen SB. Experimental gingivitis in man. J Periodontal. 1965; 36: 177- 187. Apud Teles RP, Haffajee AD, Socransky SS. Infecções perimplantares. In: Lindhe J, Karring T, Niklaus P, editors. **Tratado de Periodontia Clínica e Implantologia Oral**. 5 ed. Rio de Janeiro: Guanabara Koogan; 2010. p. 255- 267.

28. Mansur MEC**. Presença de Aggregatibacter actinomycetemcomitans em sulco periimplantar e saliva de pacientes portadores de prótese sobre implantes saudáveis com e**

sem a presença de dentes naturais. (dissertação) Ponta Grossa: Universidade Estadual Ponta Grossa; 2008.

29. Maximo MB, Mendonça AC, Alves JF, Cortelli SC; Peruzzo DC; Duarte PM. Peri-implant diseases may be associated with increased time loading and generalized periodontal bone loss: preliminary results. (abstract). **J Oral Implantol**. 2008; 34: 268- 273.

30. Meira ALT, Todescan SMC, Azoubel E, et al. Uso de antimicrobianos locais em Periodontia: uma abordagem crítica. **Rev Periodont**. 2007; 17 (1): 83- 89.

31. Michaeli E; Weinberg I; Nahlieli O. Dental implants in the diabetic patient: systemic and rehabilitative considerations. **Quintessence Iint.** 2009; 40 (8): 639- 645.

32. Mombelli A. Antibióticos na Terapia Periodontal. In: Lindhe J, Karring T, Niklaus P, editors. **Tratado de Periodontia Clínica e Implantologia Oral**. 5 ed. Rio de Janeiro: Guanabara Koogan; 2010. p. 848- 862.

33. Mombelli A. Microbiology and antimicrobial therapy of peri-implantitis. J Periodontol. 2000, 2002; 28: 177- 189. Apud Greenstein G, Cavallaro JR J, Tarnow D. Dental Implants in the Periodontal Patient. **Dent Clin N Am**. 2010; 54: 113- 128.

34. Nociti FH Jr, Machado MA, Stefani CM, Sallum EA, Sallum AW. Absorbable versus nonabsorbable membranes and bone grafts in the treatment of ligature- induced peri-implantitis defects in dogs. Part I. A clinical investigation. **Clin Oral Implants Res**. 2001; 12 (2): 115- 120.

35. Nociti FH Jr, Machado MA, Stefani CM, Sallum EA. Absorbable versus nonabsorbable membranes and bone grafts in the treatment of ligature-

induced peri-implantitis defects in dogs: a histometric investigation. **Int Oral Maxillofac Implants**. 2001; 16 (5): 646- 652.

36. Nociti FH Jr, Toledo RC, Machado MA, Stefani CM, Line SR, Gonçalves RB. Clinical and microbiological evaluation of ligature- induced peri-implantitis and periodontitis in dogs. **Clin Oral Implants Res**. 2001; 12 (4): 295- 300.

37. Oshida Y. Implant Application. In: **Bioscience and Bioengineering of Titanium Materials.** New York: Elsevier; 2007. p. 215- 253.

38. Oshida Y. Implant-Related Biological Reactions. In **Bioscience and Bioengineering of Titanium Materials.** New York: Elsevier; 2007. p. 157- 214.

39. Paquette DW, Brodala N, Williams RC. Risk Factors for Endosseous Dental Implant Failure. **Dent Clin N Am**. 2006; 50: 361- 374.

40. Pontoriero R, Tonelli MP, Carnevale G, Mombelli A, Nyman SR, Lang NP. Experimentally induced peri-implant mucositis. A clinical study in humans. **Clin Oral Implants Res.** 1994; 5 (4): 254- 259.

41. Persson LG, Mouhyi J, Berglundh T, Sennerby L, Lindhe J. Carbon dioxide laser and hydrogen peroxide conditioning in the treatment of periimplantitis: an experimental study in the dog**. Clin Implant Dentistry & Related Res.** 2004; 6 (4): 230-238. Apud Francio L, Sousa AM, Storrer CLM, et al. Tratamento da Periimplantite: Revisão da Literatura. **Rer Sul Bras Odontol**. 2008; 5: 75- 80.

42. Pye AD, Lockhart DEA, Dawson MP, Murray CA, Smith AJ. A review of dental implants and infection. **J Hospital Infection**. 2009; 72: 104- 110.

43. Romeo E; Ghisolfi M; Carmagnola D. Peri- implant diseases. A systematic review of the literature. **Minerva Stomatol**. 2004; 53 (5): 215-230.

44. Rutar A, Lang NP, Buser D, et al. Retrospective assessment of clinical and microbiological factors affecting periimplant tissue conditions. **Clin Oral Implants Res.** 2001; 12: 189- 195. Apud Paquette Dw. Brodala N, Williams RC. Risk Factors for Endosseous Dental Implant Failure**. Dent Clin N Am.** 2006; 50: 361- 374.

45. Santos VR. **Ligante do receptor do ativador do fator nuclear Kβ e osteoprotegerina nas diferentes condições clínicas periimplantares antes e após terapia mecânica antiinfecciosa.** (dissertação) Guarulhos: Universidade de Guarulhos; 2009.

46. Sawazaki, R**. Análise de pacientes submetidos à reconstrução dos maxilares com enxertos autógenos de crista ilíaca para reabilitação com implantes na área de cirurgia buco-maxilo-facial**. (dissertação) Piracicaba: FOP/ Unicamp; 2007.

47. Schwarz F, Bieling K, Latz T, Nuesry E, Becker J. Healing of intrabony periimplantitis defects following application of a nanocrystalline hydroxyapatite (Ostimt) or a bovine- derived xenograft (Bio-Osst) in combination with a collagen membrane (Bio-Gidet). A case series. **J Clin Periodontol.** 2006; 33: 491- 499.

48. Silva W C. Silva D G, Teixeira H G, Falabella MEV, Weyne S C, Tinoco. Efeitos de uma solução para bochecho contendo 0,12% de clorexidina, 0,05% de cetilpiridínio e 0,05 de fluoreto de sódio na atividade inibitória

de placa e na formação da pigmentação extrínseca dental e da língua. **Perionews.** Julho;2007.

49. Srinivas M, Susarla SM, Sung-Kiang Chuang SK, Thomas B, Dodson TB. Delayed Versus Immediate Loading of Implants: Survival Analysis and Risk Factors for Dental Implant Failure. **J Oral Maxillofac Surg**. 2008; 66: 251- 255.

50. Teles RP, Haffajee AD, Socransky SS. Imfecções perimplantares. In: Lindhe J, Karring T, Niklaus P, editors. **Tratado de Periodontia Clínica e Implantologia Oral.** 5 ed. Rio de Janeiro: Guanabara Koogan; 2010. p. 255- 267.

51. Theilade E, Wright WH, Jensen SB, Löe H. Experimental gingivitis in man II. A longitudinal clinical and bacteriological investigation. **J Periodontol.** 1066; 1:1- 13. Apud Teles RP, Haffajee AD, Socransky SS. Infecções perimplantares. In: Lindhe J, Karring T, Niklaus P, editores. **Tratado de Periodontia Clínica e Implantologia Oral.** 5 ed. Rio de Janeiro: Guanabara Koogan; 2010.p. 255-267.

52. Tomson PLM, Butterworth CJ, Walmsley D. Management of peri-implant bone loss using guided bone regeneration: A clinical report. **J. Prosthet Dent.** 2004; 92: 12- 16.

53. Triplett RG, Adam Andrews JA, Hallmon WW. Management of peri-implantitis**. Maxillofac Surg Clin N Am**. 2003; 15: 129- 138.

54. Von Blücher AG. **Dispositivos para liberação lenta de clorexidina para prevenção de periimplantite.** (dissertação) Rio de Janeiro: Ciência dos Instituto Militar de Engenharia; 2007.

55. Zitzmann NU, Berglundh T, Ericsson I, Lindhe J. Spotaneous progression of experimentally induced periimplantitis. **J Clin Periodontol.** 2004; 31: 845- 849.