FACULDADE SETE LAGOAS – FACSETE

Reyva Barreto Batista

TRATAMENTO DA MÁ OCLUSÃO CLASSE II MANDIBULAR: RELATO DE CASO CLÍNICO

Teixeira de Freitas
2019

Reyva Barreto Batista

TRATAMENTO DA MÁ OCLUSÃO CLASSE II MANDIBULAR: RELATO DE CASO CLÍNICO

Trabalho de Conclusão de Curso apresentado ao programa de especialização em Ortodontia da Faculdade Sete Lagoas – FACSETE, para obtenção de Título de especialista em ortodontia

Orientador: Jairo Marcos Gross

Teixeira de Freitas
2019

FACULDADE SETE LAGOAS – FACSETE

Reyva Barreto Batista

TRATAMENTO DA MÁ OCLUSÃO CLASSE II MANDIBULAR: RELATO DE CASO CLÍNICO

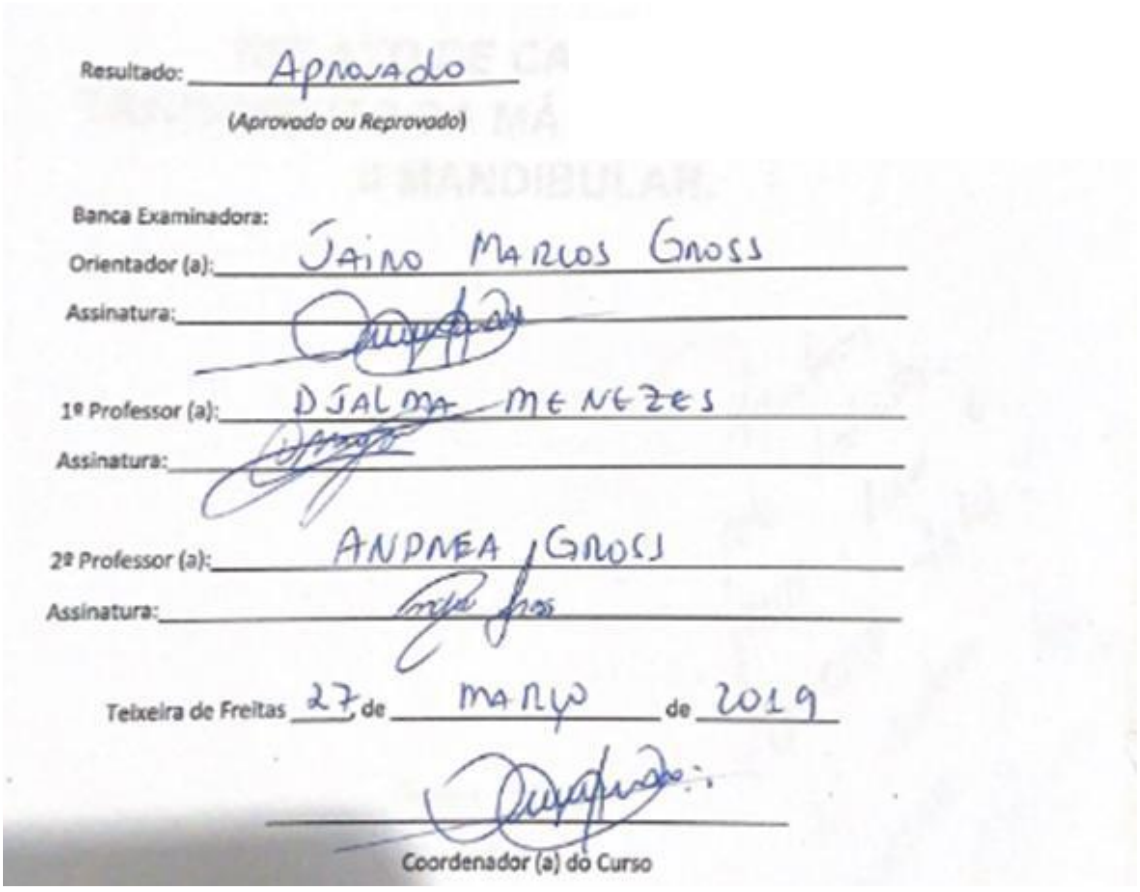

Resultado: Aprovado

(Aprovado ou Reprovado)

Banca Examinadora:

Orientador (a): JAINO MARCOS GROSS

Assinatura:

1º Professor (a): DJALMA MENEZES

Assinatura:

2º Professor (a): ANDREA GROSS

Assinatura:

Teixeira de Freitas 27 de MAIO de 2019

Coordenador (a) do Curso

LISTA DE FIGURAS

Figura 1: Fotografia intraoral frontal.....15
Figura 2: Fotografia intraoral esquerda.....15
Figura 3: Fotografia intraoral direita.....16
Figura 4: Telerradiografia.....16
Figura 5: Radiografia panorâmica.....16
Figura 6: Aparelho Bionator de Balters.....17
Figura 7: Moldagem das arcadas.....19
Figura 8: Vazar em gesso pedra.....19
Figura 9: Montagem do modelo em articulador.....19
Figura 10: Isolar o modelo e fazer alivio em cera nos arcos superior e inferior.....20
Figura 11: Contorno do arco com fio de aço de 0,9mm. 20
Figura 12: Obtenção da alça bucinadora.....20
Figura 13: Arco montado.....21
Figura 14: Adaptar a mola no modelo.....21
Figura 15: Acrilização do aparelho.....21
Figura 16: Acabamento e polimento.....22
Figura 17: Aparelho confeccionado. 22
Figura 18: Fotografias intraorais da instalaçã do aparelho fixo.....23
Figura 19: Fotografias intraorais da mecânica com elástico de Classe II 23
Figura 20: Fotografias intraorais da contenção ortodôntica 24

RESUMO

O presente estudo relatou um caso clínico de tratamento da má oclusão Classe ll mandibular usando Bionator de Balters para correção em fase de crescimento crânio mandibular da deformidade esquelética existente. A paciente foi orientada que para o sucesso do tratamento era preciso também da sua colaboração. O aparelho foi indicado para uso por 24 horas por dia. As consultas de acompanhamento foram mensais, sendo que o período de uso do aparelho foi de dez meses. Após alcançar o objetivo com o uso do aparelho funcional móvel, foi instalado o aparelho fixo. Foi realizada a mecânica ortodôntica com elástico de Classe ll para o canino chegar na Classe l. Por fim, foram confeccionadas as contenções ortodônticas visando garantir a estabilidade dos resultados em longo prazo. Neste caso clínico, a correção da má oclusão de Classe II, associada ao usonde aparelho fixo e a cooperação da paciente, mostrou-se uma estratégia de tratamento eficiente, proporcionando uma nova condição funcional-esquelética alcançada por uma fase corretiva sem intercorrências.

Palavras-chave: Má Oclusão; Aparelho Ativador; Aparelho Ortodôntico Fixo; Ortodontia Corretiva; Contenção.

ABSTRACT

The present study reported a clinical case of treatment of Class II mandibular malocclusion using Balters Bionator for craniomandibular growth phase correction of existing skeletal deformity. The patient was instructed that for the success of the treatment her collaboration was also needed. The device is intended for use 24 hours a day. Follow-up appointments were monthly, and the period of use of the device was ten months. After reaching the objective with the use of the mobile functional device, the fixed device was installed. Orthodontic mechanics with Class ll elastic was performed for the canine to reach Class l. Finally, orthodontic retainers were made to ensure long-term stability of results. In this clinical case, the correction of Class II malocclusion, associated with the use of a fixed appliance and the patient's cooperation, proved to be an efficient treatment strategy, providing a new functional-skeletal condition achieved by an uneventful corrective phase.

Keywords: Malocclusion; Activator device; Fixed Orthodontic Appliance; Containment.

SUMÁRIO

1 INTRODUÇÃO 7
2 PROPOSIÇÃO 9
3 REVISÃO DE LITERATURA 10
3.1 CARACTERÍSTICAS CLÍNICAS DA MÁ OCLUSÃO DE CLASSE II 10
3.2 TRATAMENTO DA MÁ OCLUSÃO CLASSE II: BIONATOR DE BALTERS 11
3.3 CONTENÇÃO ORTODÔNTICA 13
4 RELATO DE CASO 15
5 RESULTADO E DISCUSSÃO 25
6 CONCLUSÃO 28
REFERÊNCIAS 29

1 INTRODUÇÃO

O crescimento da maxila e da mandíbula devem ser sincronizados em ritmo e intensidade, mantendo uma relação de Classe I. Neste contexto, as más oclusões são o resultado de desarmonias dentárias e esqueléticas que envolvem vários componentes da região craniofacial impedindo o adequado funcionamento do aparelho mastigatório. Podem estar associadas a outras anomalias na arcada dentária, como apinhamento, espaçamento, inclinação, deslocamento, má rotação, infra-oclusão, supra-oclusão e transposição dos dentes; assimetria da maxila e arcos mandibulares, bem como discrepâncias esqueléticas (MTAYA; BRUDVIK, ASTROM, 2009).

Segundo a Organização Mundial de Saúde (OMS) a má oclusão tornou-se a terceira doença bucal mais comum depois da cárie dentária e da doença periodontal. É considerada um problema de saúde pública que pode interferir na qualidade de vida e também na condição psicossocial dos pacientes (ACHMA; SESIORIA, 2022). Dentre os tipos de má oclusão, a Classe II de Angle é definida pela relação anteroposterior dos molares. Estão incluídos nesse padrão os portadores de protrusão maxilar e/ou deficiência mandibular (SCÁRDUA, 2011). Segundo Martins, Cotrim-Ferreira (1996), a maloclusão de classe ll apresentada por Angle ocorre quando o sulco mesiovestibular do primeiro molar permanente inferior está localizado distalmente a cúspide mesiovestibular do primeiro molar superior, também conhecida como distoclusão.

Como outros tipos de más oclusões, a etiologia da má oclusão de Classe II tem sido associada a fatores hereditários e ambientais em que combinações de fatores dentários e esqueléticos como protrusão maxilar e retrusão mandibula estão associadas a esta discrepância, mas a causa mais comum da má oclusão de Classe II é retrusão mandibular (TEHRANCHI et al., 2015).

A ortopedia funcional proporciona diferentes terapias para a correção da má oclusão de Classe II. Dentre os aparelhos funcionais removíveis destacam-se o regulador de função Fränkel, Bionator e o Twin block, e aparelhos fixos incluindo Herbst, Forsus, Twin-force, Xbow e o aparelho de protração mandibular (MPA). Os efeitos esqueléticos dos aparelhos funcionais são geralmente alcançados pelo aumento no crescimento mandibular e restrição do crescimento sagital maxilar. As modificações dentoalveolares incluem a distalização dos molares superiores,

deslocamento mesial do molar inferior, inclinação lingual dos incisivos superiores e inclinação vestibular dos incisivos inferiores (PONTES et al., 2017).

Embora os aparelhos funcionais já existam há algum tempo, a decisão sobre o aparelho a ser utilizado no tratamento de pacientes em crescimento com má oclusão de Classe II tem sido objeto de debate na literatura ortodôntica (CHIQUETO et al., 2013). De acordo com Navarrete e Jimenez (2017) o tratamento da má oclusão Classe II com o Bionator favorece uma mudança na posição da mandíbula, e redireciona o crescimento maxilar. Para tanto, é indispensável que o ortodontista siga os princípios da mecanoterapia com base nas características da má oclusão, pois isso irá auxiliá-lo a planejar de maneira adequada o tratamento e, consequentemente obter um prognóstico favorável.

Partindo desse contexto, o objetivo deste estudo é relatar por meio de um caso clínico a eficácia do aparelho Bionator de Balters no tratamento da má oclusão de Classe II.

2 PROPOSIÇÃO

Relatar um caso clínico de tratamento da má oclusão Classe ll mandibular usando Bionator de Balters.

3 REVISÃO DE LITERATURA

3.1 CARACTERÍSTICAS CLÍNICAS DA MÁ OCLUSÃO DE CLASSE II

A má oclusão é uma condição frequentemente encontrada entre a população sendo definida como uma má relação de arcos em planos sagital, coronal e axial (MANGAT, 2020). Edward Hartley Angle, considerado o pai da ortodontia moderna, classificou a má oclusão no plano anteroposterior. A má oclusão de Classe II pode ser esquelética ou dentária ou pode ser uma combinação de componentes esqueléticos e dentários. A relação molar de Classe II presente com proclinação central superior incisivos, é chamada de Classe II divisão 1 e a mesma relação molar com incisivos centrais superiores retroinclinados é denominada má oclusão de Classe II divisão 2, esta por sua vez ocorre com menos frequência (PRASAD et al., 2014).

As características da má oclusão Classe II divisão 2 de Angle pelas quais ele pode ser diferenciado da Classe II divisão 1 de Angle são as seguintes: maxila ortognática e mandíbula retrognática leve, padrão de crescimento horizontal marcado com base mandibular girada para frente, mordida profunda esquelética, incisivos superiores retroinclinados com anteriores inferiores quase normais, lábio inferior colocado ligeiramente atrás da linha e com queixo proeminente, aumento dos parâmetros de largura do arco maxilar (largura intercaninos e intermolares, largura do arco basal nos caninos e molares), largura do arco mandibular restrita e, portanto, maiores chances de apinhamento no arco inferior (PRASAD et al., 2014). A má oclusão de Classe II divisão 1 pode ter discrepâncias em todas as três dimensões na forma de maxila estreita, palato alto e discrepância sagital. Mas o achado diagnóstico mais consistente na má oclusão de classe II é a retrusão esquelética mandibular (CHAVAN; BHAD; DOSHI, 2014).

Assim sendo, a má oclusão de Classe II é um dos problemas mais comuns na fase de dentição mista e também o mais prevalente em relação aos pacientes que procuram tratamento ortodôntico (ACHMA; SESIORIA, 2022). Como em outros tipos de más oclusões, a má oclusão Classe II é de origem multifatorial, sendo que o desenvolvimento oclusal está sujeito a muitas influências à medida que a pessoa cresce. Assim sendo, a interação entre fatores genéticos e ambientais contribui significativamente para o seu desenvolvimento. Na ausência de maus hábitos orais

ou fatores ambientais, graus leves e moderados de desalinhamento podem ser observados, porém apinhamentos extremamente graves comumente são associados a fatores genéticos e ambientais (MOSSEY, 1999).

Tehranchi et al. (2015) enfatizaram que a má oclusão Classe II pode ser identificada com base na avaliação clínica precisa (características extra e intraorais), auxílios diagnósticos (história, análise fotográfica, análise radiográfica e de gesso) e análise funcional (exame da posição postural de repouso e máxima intercuspidação, exame da articulação temporomandibular e disfunção orofacial) dos pacientes. De acordo com Prasad et al. (2014) o conhecimento das características clínicas da má oclusão auxilia o clínico a chegar a um diagnóstico e plano de tratamento adequados, e também a prever o prognóstico, antes do início do processo de tratamento.

3.2 TRATAMENTO DA MÁ OCLUSÃO CLASSE II: BIONATOR DE BALTERS

Uma alternativa ao tratamento convencional é o uso de aparelhos funcionais no tratamento precoce ou chamado de fase 1 na dentição mista. Assim sendo, os aparelhos funcionais têm sido empregados para promover a correção das más oclusões esqueléticas de Classe II impulsionando a mandíbula para uma posição mais desejável. Assim sendo, na tentativa de corrigir a má oclusão de Classe II associada ao retrognatismo mandibular e melhorar a harmonia facial desses pacientes, diferentes aparelhos ortopédicos funcionais foram desenvolvidos para promover o reposicionamento da mandíbula (JARDIM et al., 2016).

Os aparelhos funcionais são indicados com mais frequência para pacientes em fase de crescimento, devido a possibilidade de obter ganhos mandibulares em torno de 2-4 mm de acordo com a idade esquelética. Por esta razão, métodos de identificação da idade esquelética como o índice de maturação das vértebras cervicais e o método de avaliação do carpo podem ser utilizados no planejamento ortodôntico para determinar o momento ideal de tratamento para discrepâncias dentoesqueléticas e verificar se o aparelho produzirá resultados ortopédicos significativos (ESPINOSA et al., 2020).

Nos casos de má oclusão de Classe II devido a deficiências mandibulares, os aparelhos funcionais são usados com a intenção de estimular o crescimento mandibular. Assim sendo, desde a sua introdução no início da década de 1960, o

Bionator Balters tem sido um aparelho funcional popular para o tratamento precoce de más oclusões de Classe II (NAVARRETE; JIMÉNEZ, 2017). Estudo prospectivo avaliou os efeitos dentários e esqueléticos do uso do Bionator Balters para tratar más oclusões de Classe II e destacou que o aparelho produziu o posicionamento anterior da mandíbula estabelecendo uma nova posição postural do arco mandibular (MELO et al., 2004).

A posição inadequada da língua pode causar distúrbios na região cervical, alterações nos padrões respiratórios, interrupção do processo mastigatório e, em última análise, afetará o padrão de crescimento da mandíbula. Distúrbios do equilíbrio entre a língua, bochechas e lábios podem afetar o equilíbrio da arcada dentária e dos tecidos moles circundantes. O Bionator de Balters pode melhorar a pressão labial contra os dentes anteriores, guiar a língua para ocupar o assoalho da boca e fazer contato com o palato, melhorar as relações de contato dos incisivos, mudar a posição da mandíbula (ACHMA; SESIORIA, 2022).

Almeida et al. (2004) avaliaram as alterações cefalométricas dentoalveolares e esqueléticas do aparelho Bionator em indivíduos com má oclusão de Classe II divisão 1. Cefalogramas laterais de 44 pacientes foram divididos em dois grupos iguais. O grupo controle foi composto por 22 crianças Classe II não tratadas, com idade média inicial de 8 anos e 7 meses, que foram acompanhadas sem tratamento por um período de 13 meses. O grupo Bionator teve uma idade média inicial de 10 anos e 8 meses, e foram tratados por um período médio de 16 meses. Foram obtidos filmes cefalométricos laterais de cada paciente e controle no início e no final do tratamento. Os resultados mostraram que não houve alterações no crescimento anterior da maxila no grupo experimental em comparação com o grupo controle. No entanto, o tratamento com Bionator produziu um aumento estatisticamente significativo na protrusão mandibular e nos comprimentos total da mandíbula. Não houve diferenças estatisticamente significativas na direção de crescimento craniofacial entre o grupo Bionator e o grupo controle, embora os pacientes tratados tenham demonstrado maior aumento na altura posterior da face. O aparelho Bionator produziu inclinação labial dos incisivos inferiores e inclinação lingual dos incisivos superiores, bem como um aumento significativo na altura dentoalveolar posterior mandibular. Os resultados indicaram que a correção da má oclusão de Classe II divisão 1 com o aparelho Bionator é alcançada não apenas por uma

combinação de efeitos esqueléticos mandibulares, mas também por alterações dentoalveolares significativas.

Outros estudos, tais como o de Sakai et al. (2015) e Achma e Sesioria (2022), também avaliaram os efeitos dos aparelhos do Bionator Balters em pacientes em crescimento, obtendo resultados que confirmam que esses aparelhos são eficazes na correção da má oclusão de Classe II mandibular.

É importante ressaltar que a intervenção ortodôntica precoce pode evitar repercussões na dentição permanente e, assim, evitar tratamentos ortodônticos complexos no futuro, mais caros e de difícil acesso, principalmente para a população de baixa renda (ESPINOSA et al., 2020). Grande parte da literatura afirma que o estirão de crescimento na adolescência é o momento mais adequado para o tratamento ortopédico funcional para modificação do crescimento mandibular. Dentre os benefícios relatados do tratamento precoce incluem a capacidade de interceptar e/ou reduzir anormalidades dentoalveolares, esqueléticas e musculares antes da erupção da dentição permanente. Por isso, sugere-se que o tratamento precoce de más oclusões de Classe II pode aproveitar o crescimento normal para obter correção esquelética antes que a má oclusão se torne mais grave (YÜKSEL; ESENLIK, 2020). Outras vantagens incluem, menor necessidade de extração, melhor resultados do tratamento, menos potencial para danos, como fratura do dente antes da tratamento e melhora da auto-estima do paciente (BISHARA et al. 1998).

3.3 CONTENÇÃO ORTODÔNTICA

O foco do tratamento ortodôntico consiste em eliminar problemas funcionais, promover o alinhamento dos dentes deslocados ou impactados, melhorar a estética facial e dentária, corrigir o overjet e overbite para estabelecer uma oclusão de proteção mútua dentro de um ambiente de tecido mole estável, entre outros fatores. Entretanto, vários estudos de longo prazo demonstraram que após o tratamento ortodôntico ativo, a recidiva ocorre em aproximadamente 70% dos casos (LIN et al., 2015).

Essa condição pode ser explicada pelo fato de que ao final do tratamento ortodôntico, os dentes têm uma tendência a voltar para as suas posições iniciais devido, sobretudo, ao aumento do contato oclusal após a retirada do aparelho ortodôntico (JOHNSTON; LITTLEWOOD, 2015). As influências dos tecidos

periodontais e gengivais, posições instáveis dos dentes e crescimento esquelético continuado, são considerados as principais causas de recidiva após a retirada de aparelhos ortodônticos. Diante desses fatores, é preciso levar em conta a instabilidade dos tratamentos ortodônticos, condição esta que requer muitas vezes a necessidade da utilização de contenções ortodônticas que pode ser definida como a fase do tratamento ortodôntico que visa manter os dentes na posição correta após o tratamento ativo; é, portanto, parte integrante do mesmo tratamento (CURADO; MAIA, MINERVINO, 2018).

Assim sendo, a contenção ortodôntica é indicada para reduzir casos de recidiva e evitar à tendência dos dentes de retornar às suas posições de pré-tratamento após o movimento dentário ortodôntico, bem como, para resistir a mudanças indesejáveis de idade em longo prazo. Portanto, o uso de contenção ortodôntica na fase pós-tratamento é de grande importância para que não ocorra recidiva do movimento dentário durante o período de remodelação das estruturas dentárias (BIKER et al., 2017).

Na prática ortodôntica atual, existe considerável variação na duração do período de contenção utilizado. Acredita-se que a contenção mais comumente usada seja de até 1 ano. Esta abordagem parece razoável levando em conta estudos histológicos que mostram que as fibras periodontais permanecem esticadas e deslocadas por mais de sete meses após a cessação do movimento dentário ortodôntico. No entanto, mesmo com períodos de contenção superiores a essa duração, alterações na posição do dente podem ocorrer em longo prazo. Outro fator importante a considerar ao planejar a contenção em longo prazo é a aceitação e a colaboração do paciente (JOHNSTON; LITTLEWOOD, 2015).

4 RELATO DE CASO

Paciente A. V. J., sexo feminino, 10 anos e 8 meses de idade, procurou o Instituto Baiano de Pesquisa Odontológica em Teixeira de Freitas no estado da Bahia com a queixa principal de dentes para frente, inicialmente solicitamos a pasta Odontológica na qual possui: fotos intraorais frontal (Fig. 1), lateral (Fig. 2 e 3), telerradiografia (Fig. 4), radiografia panorâmica (Fig. 5), modelo de gesso entre outros. Após estudarmos o caso da paciente montamos o seu plano de tratamento.

Na anamnese durante nossa conversa a paciente nos relatou que chupava dedo, este habito deletério foi o causador dos seus incisivos estarem vestibularizados, partindo desse ponto conversamos com a paciente a respeito da remoção desse mau hábito, a mesma estava disposta a colaborar e concluímos o seu plano de tratamento.



Figura 1: Fotografia intraoral frontal



Figura 2: Fotografia intraoral esquerda



Figura 3: Fotografia intraoral direita

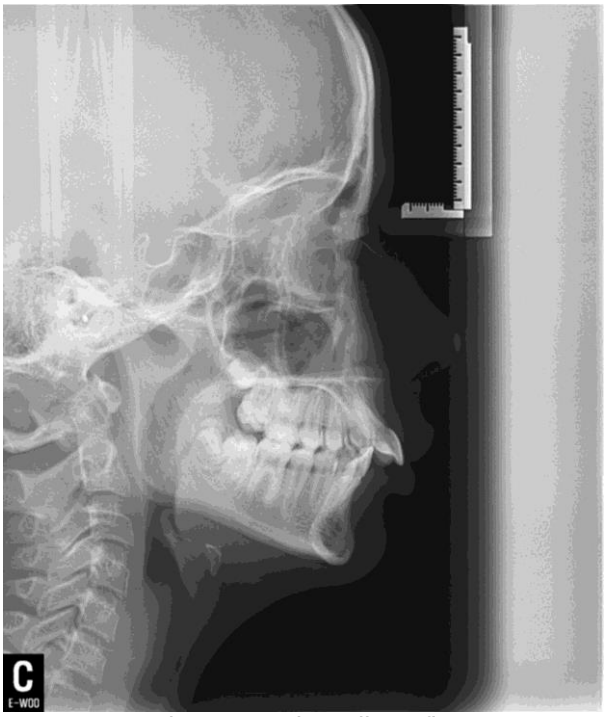

Figura 4: Telerradiografia

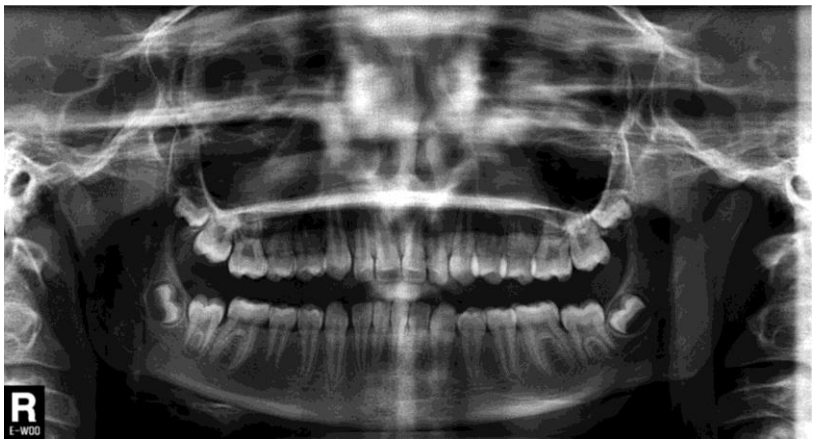

Figura 5: Radiografia panorâmica

Foi proposto à paciente o uso do Bionator de Balters (Fig. 6), sendo a mesma orientada que a utilização da aparatologia ortopédica funcional é uma opção ideal para a correção em fase de crescimento crânio mandibular da deformidade esquelética existente, porém que o sucesso do tratamento depende exclusivamente da total cooperação do paciente.



Figura 6: Aparelho Bionator de Balters

As partes do Bionator de Balters são compostas por: Mola Cofen – responsável como guia da língua para adaptação e funcionalidade da mesma em nova postura do avanço mandibular. Alça Vestibular – responsável pela adaptação do aparelho e fixação do mesmo na boca. Alça do Bucinador – responsável pela estimulação e reequilíbrio neuromuscular da nova posição da musculatura orofacial no avanço mandibular. Corpo Acrílico – responsável pela fixação e correção através dos desgastes da mordida profunda

Após a explicação de todo o processo de correção da má oclusão e concordância da paciente em utilizar o aparelho proposto o mesmo foi confeccionado utilizando os seguintes materiais:

1 - Alginato;
2 - Gesso Pedra;
3 - Moldeiras;
4 - ASA (Articulador Semi-Ajustável)
5 - Cera;
6 - Espátula 31;
7 - Torre;

8 - Fio de Aço 0,9 mm;
9 - Fio de Aço 1,2 mm;
10 - Canetão;
11 - Alicate 325;
12 - Alicate 761;
13 - Resina Acrílica Termopolimerizável;
14 - Panela com Ar;
15 - Água Morna;
16 - Brocas para Acabamento;
17 - Brocas para polimento;

O próximo passo foi à confecção do aparelho que foi baseada nas seguintes etapas. Moldagem das arcadas com alginato e obtenção da mordida construtiva (Fig. 7). Em seguida vazar gesso em pedra (Fig. 8), sendo realizada a montagem do modelo em articulador (Fig. 9). Isolou-se o modelo e foi feito alivio em cera nos arcos superior e inferior (Fig. 10). Com o auxílio de uma torre, foi feito o contorno do arco com fio de aço de 0,9mm (Fig. 11). Prosseguiu-se com a realização da demarcação do fio no meio do 1º molar superior e foi feita uma dobra de 90° para a obtenção da alça bucinadora (Fig. 12). O arco foi então montado (Fig. 13), e realizada a adaptação da mola (Fig. 14). Em seguida foi a etapa de acrilizar o aparelho (Fig. 15), dando sequência ao acabamento e polimento (Fig. 16) finalizando a confecção do aparelho (Fig. 17).

.



Figura 7: Moldagem das arcadas



Figura 8: Vazar em gesso pedra



Figura 9: Montagem do modelo em articulador



Figura 10: Isolar o modelo e fazer alivio em cera nos arcos superior e inferior.



Figura 11: Contorno do arco com fio de aço de 0,9mm.



Figura 12: Obtenção da alça bucinadora.

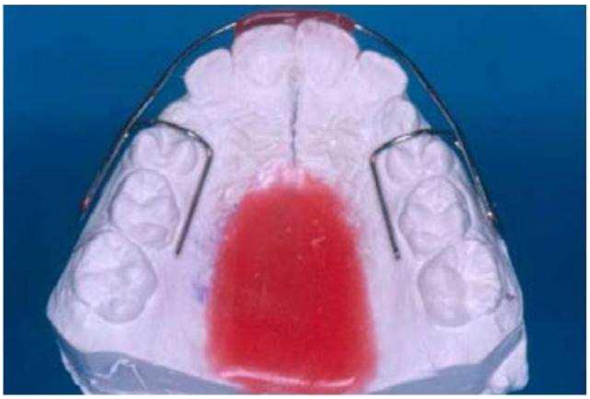

Figura 13: Arco montado

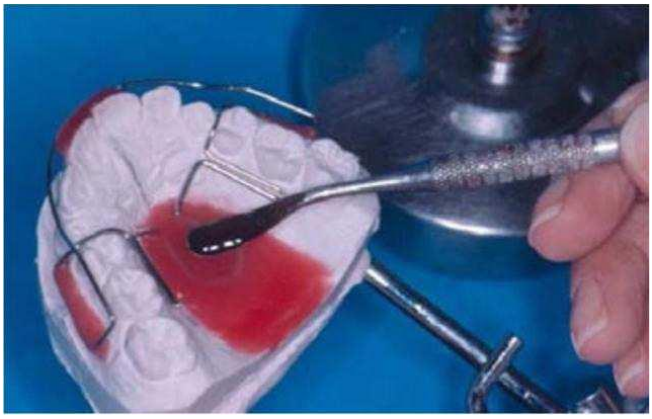

Figura 14: Adaptar a mola no modelo.

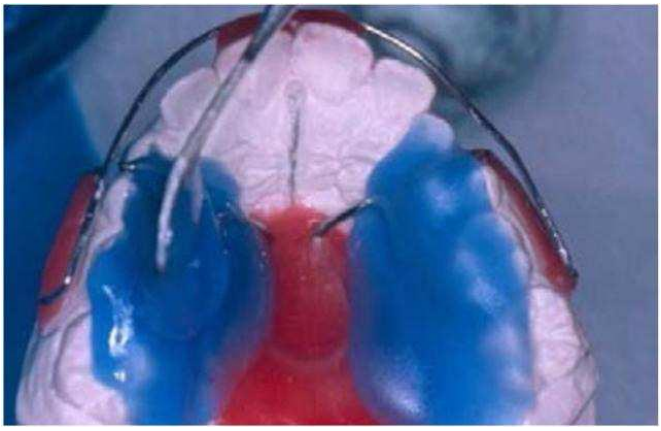

Figura 15: Acrilização do aparelho.



Figura 16: Acabamento e polimento

.



Figura 17: Aparelho confeccionado.

Após a finalização, foi indicado o uso do aparelho por 24 horas por dia, lhe explicamos a importâncias de usá-lo esse numero de horas e a ensinamos como higienizar. A paciente nos fazia visitas mensais para acompanharmos o desenvolvimento do tratamento e, fazermos desgastes na região de molar quando necessário. O tempo de uso do Bionator de Balters foi de dez meses e neste período fazíamos desgastes na região do molar para que ocorresse a extrusão desses dentes diminuindo a mordida profunda, em um momento também desgastamos na região onde assentava os pré-molares, pois estava travando o avanço mandibular.

Após, atingirmos o que foi proposto pelo aparelho móvel, instalamos o aparelho fixo (Figs. 18). Utilizamos a prescrição MBT slot 22, no início do tratamento a paciente costumava vim com peças descoladas. Nesse momento iniciamos um trabalho da conscientização para que não houvesse quebra ou descolamento de peças para o bom andamento do tratamento.

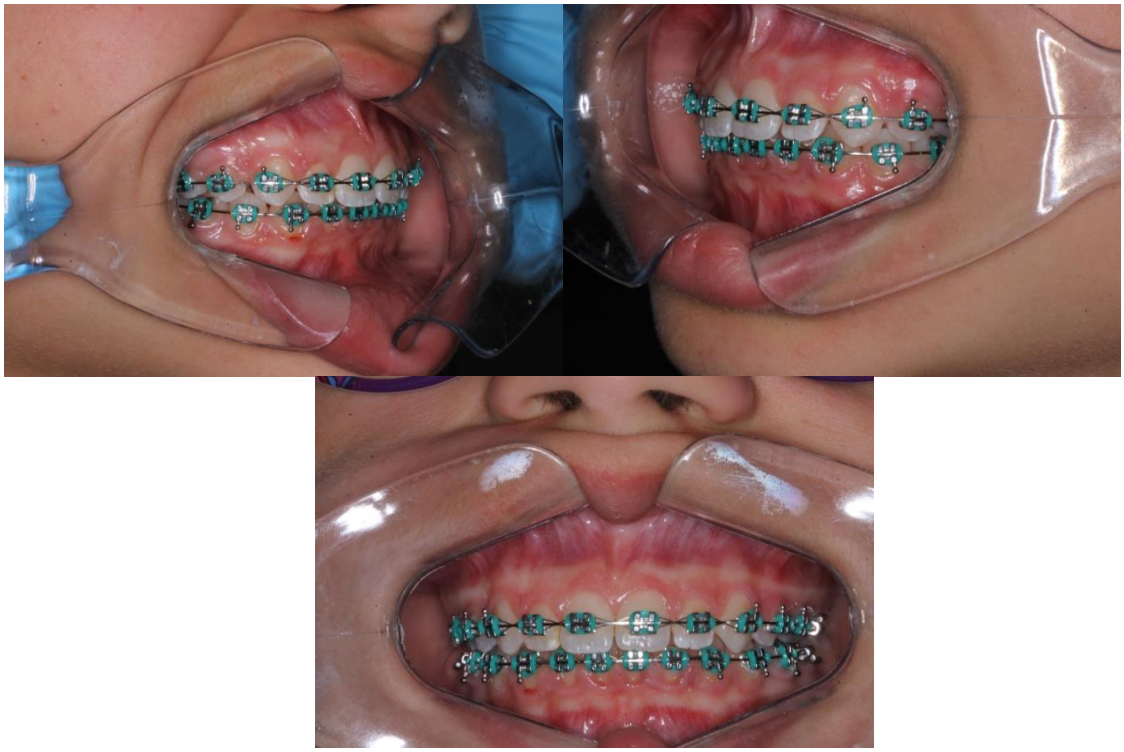

Figura 18: Fotografias intra orais da instalaçã do aparelho fixo

Fizemos o alinhamento e nivelamento dos dentes seguindo a proposta do curso. Começamos com fio de nitinol, após avançamos para os fios termo ativados redondos e retangulares e por fim os fios de aço. Quando a paciente já estava no fio de aço, inserimos o fio de amarrilho do 13 ao 23 para evitar que abrisse espaço entre esses dentes, e começamos a mecânica com elástico de Classe ll para o canino chegar na Classe l (Fig. 19).



Figura 19: Fotografias intraorais da mecânica com elástico de Classe II

Usamos elástico de Classe ll com vetor triangular. O último fio utilizado na paciente AVJ foi o 17X25 de aço por um período de seis meses. Moldamos a paciente para a confecção das contenções, e na consulta seguinte as mesmas foram instaladas (Fig. 20).



Figura 20: Fotografias intraorais da contenção ortodôntica

5 RESULTADO E DISCUSSÃO

A terapia funcional com aparelhos ortodônticos é bem documentada na literatura científica. Segundo Navarrete; Jiménez, (2017), o Bionator Balter introduzido na década de 1960 é ainda um dos dispositivos funcionais muito utilizados para correção da má oclusão de Classe II mandibular. De acordo com Espinosa et al. (2020), Chavan, Bhad e Doshi (2014) a aparatologia ortopédica visa aumentar o crescimento anterior da mandíbula, estimulando um deslocamento funcional dos côndilos mandibulares para baixo e para frente na fossa glenóide. Isso é equilibrado por uma tração para cima e para trás nos músculos que sustentam a mandíbula. A remodelação adaptativa pode ocorrer em ambas as superfícies articulares da articulação temporomandibular para melhorar a posição da mandíbula em relação à maxila.

Dentre os aparelhos funcionais para o tratamento da má oclusão de Classe II, destaca-se o Bionator de Balters. Yüksel e Esenlik, (2020), Sakai et al. (2015), Achma e Sesioria (2022) ressaltaram que é um aparelho menos volumoso, sua porção inferior é estreita; a parte superior possui apenas extensões laterais, com barra estabilizadora transpalatal. O palato fica livre para o contato proprioceptivo com a língua e as alças do fio bucinador retêm a ação muscular. O princípio do tratamento com Bionator não é ativar os músculos, mas modular a atividade muscular, aumentando assim o desenvolvimento normal do padrão de crescimento inerente e eliminando fatores ambientais anormais e potencialmente deformantes.

Navarrete e Jiménez (2017), Kaur et al. (2017), Achma e Sesioria (2022), Almeida et al. (2004), Sakai et al. (2015), Yüksel e Esenlik (2020), afirmaram que o Bionator de Balters é um dos aparelhos mais utilizados para o tratamento funcional da má oclusão de Classe II, ele corrige a relação molar e a sobressaliência, principalmente por alterações dentoalveolares. A popularidade deste aparelho deve-se a uma série de características favoráveis que incluem a relativa facilidade na construção, tamanho reduzido para que possa ser usado dia e noite, custo x benefício, manuseio clínico do aparelho, alto nível de conforto para o paciente que geralmente apresenta aceitação e adesão positivas. O desgaste constante torna sua ação mais rápida que o ativador e também resulta em um ajuste sagital mais rápido da musculatura para a postura mandibular anterior.

No entanto, um dos pontos controversos na literatura é em relação ao tempo que deve se iniciar o tratamento ortodôntico. Segundo Rodrigues (2017) o tratamento precoce das más oclusões de Classe II com ortopedia funcional é um meio útil que juntamente com um diagnóstico correto, plano de tratamento e cooperação do paciente, pode reduzir ou eliminar a necessidade de cirurgia no futuro. Espinosa et al. (2020), Yüksel e Esenlik (2020) e Bishara et al. (1998) também concordaram que as más oclusões dentárias de Classe II precisam ser tratadas precocemente para minizar o risco de intervenção cirúrgica futuramente.

Assim sendo, a aparelhos ortopédicos funcionais como o Bionator de Balteres promovem a capacidade adaptativa dos tecidos principalmente durante o estirão inicial de crescimento e podem melhorar o perfil e a relação esquelética. Portanto, como terapia ortopédica em pacientes pré-surto de crescimento puberal, tem resultados excelentes (YÜKSEL; ESENLIK, 2020). A época ideal para início do tratamento ortopédico facial para o avanço mandibular baseia-se no máximo seis meses antes do surto de crescimento puberal, onde é possível aproveitar todo o potencial de crescimento crânio facial. Dessa forma, quanto antes for feito o diagnóstico e iniciada a intervenção, melhor será os resultados.

No caso clínico relatado de uma paciente em fase de crescimento crânio mandibular da deformidade esquelética existente, as correções funcionais e esqueléticas foram obtidas com o uso do aparelho Bionator de Balters. Essa abordagem mostrou-se eficiente no cumprimento dos objetivos funcionais e estéticos. Vale ressaltar que para alcançar resultados satisfatórios, o paciente precisa ser colaborador, utilizar o aparelho móvel 24 horas por dia por um período mínimo de 10 meses, removendo-o apenas para fazer as refeições. Por isso, foi passada orientação de forma clara para a paciente a respeito do tratamento, tendo em vista que ela também tem a sua parcela de contribuição, que vai desde a higienização até o uso correto do aparelho, que nesse caso teve o aparelho móvel e este depende do paciente para usá-lo o tempo necessário para se obter resultados.

Após o uso do Bionator de Balters foi instalado o aparelho fixo. Rodrigues (2017) confirmou que as correções funcionais e esqueléticas podem ser obtidas por meio do avanço mandibular obtido com aparelho Bionator de Balter seguido de aparelho fixo.

Achma; Sesioria (2022), Tehranchi et al. (2015) e Prasad et al. (2014), destacaram que para alcançar resultados satisfatórios, deve-se levar em conta

também que o diagnóstico preciso é indispensável para qualquer tratamento ortodôntico.

Enquanto Maia e Minervino (2018); Johnston e Littlewood (2018) enfatizaram que após o tratamento ortodôntico a estabilidade é imprevisível e baseia-se na individualidade de cada caso. Portanto, na tentativa de alcançar estabilidade em longo prazo, a contenção é muitas vezes indispensável.

Neste caso clínico optou-se pela contenção ortodôntica para manter os dentes corrigidos após cessar o movimento dentário ortodôntico ativo. Assim sendo, o ortodontista deve levar em conta que a contenção ortodôntica é um procedimento individual que deve basear-se na avaliação da demanda clínica do paciente para tentar reduzir a probabilidade de recidiva e garantir sucesso estético e funcional em longo prazo.

6 CONCLUSÃO

Neste caso clínico, a correção da má oclusão de Classe II, associada ao usonde aparelho fixo e a cooperação da paciente, mostrou-se uma estratégia de tratamento eficiente, proporcionando uma nova condição funcional-esquelética alcançada por uma fase corretiva sem intercorrências.

REFERÊNCIAS

ACHMAD, H.; SESIORIA, A. Effects of Bionator Devices on Orofacial Muscle Strength in the Treatment of Class II Malocclusion in Developmental Phase: Systematic Review Harun Achmad, Arrang Sesioria. **Review Article European Journal of Dental and Oral Health.,** v. 3, n. 1, p. 21-27, 2022.

ALMEIDA, M. R. et al. Treatment effects produced by the Bionator appliance. Comparison with an untreated Class II sample. **Eur J Orthod**., v. 26, n. 1, p. 65-72, 2004.

BIKER, A. C. M. et al. Orthodontic containment: the importance of post – treatment. **Journal of Development Research**., v. 7, n. 10, p. 15983-15985, 2017.

BISHARA, S. E. et al. Changes in the molar relationship between the deciduous and permanent dentitions: a longitudinal study. **Am J Orthod Dentofacial Orthop.,** v. 93, p. 19-28, 1988.

CHAVAN, S.J., BHAD, W.A.; DOSHI, U.H. Comparison of temporomandibular joint changes in Twin Block and Bionator appliance therapy: a magnetic resonance imaging study. **Prog Orthod.,** v. 15, n. 57, p. 1-7,2014.

CHIQUETO, K. et al. Angle Class II correction with MARA appliance. **Dental Press J. Orthod.**, v. 18, n. 1, p.35-44, 2013.

CURADO, M. M., MAIA, A. P. M., MINERVINO, B.L. Acúmulo de biofilme na contenção Curado. **Ortho Sci., Orthod. sci. pract;** v. 10, n. 40, p. 66-75, 2018.

ESPINOSA, D. G. et al. Mandibular propulsion appliance for adults with Class II malocclusion: a systematic review and meta-analysi. **European Journal of Orthodontics,** v. 42, n. 3, p. 163-173, 2020.

JARDIM, A. F. V. et al. Efeitos do bionator de balters na maxila de pacientes Classe II nos diferentes tipos faciais. **Rev Odontol Bras Central**., v. 25, n. 72, p. 41-44, 2016.

JOHNSTON, C.D., LITTLEWOOD, S. J. Retention in orthodontics. **British Dental Journal**. v. 218, p. 119-122, 2015.

KAUR, S. et al. Functional appliances. **Indian Journal of Dental Sciencs,** v. 9, n. 4, p. 276-28, 2017.

LIN F et al.. A feasible method to improve adherence of Hawley retainer in adolescent orthodontic patients: a randomized controlled tria. **Patient Preference and Adherence.,** v. 9, p. 1525–1530, 2015.

MANGAT, S. D. Assessment of Malocclusion and Orthodontic Treatment Needs among Subjects with Dental Aesthetic Index: A Clinical Study. **J Pharm Bioallied Sci.**, v. 12, n. 1, p. 279-282, 2020.

MARTINS, A. S.; COTRIM-FERREIRA, F. A.; **Classificação das Más Oclusões**. In: PETRELLI, Eros (Coord.). Ortodontia Contemporânea. São Paulo: 1996

MELO, A. C. M. et al. Orthopedic and orthodontic components of Class II, Division 1 malocclusion correction with Balters bionator: a cephalometric study with metallic implants. **American Journal,** v. 125, n. 1, p. 123, 2004.

MOSSEY, P. A. The heritability of malocclusion: Part 2. The influence of genetics in malocclusion. **British Journal of Orthodontics**, v. 26, n. 3, 195–203, 1999.

MTAYA, M., BRUDVIK, P., ASTROM, A. N. (2009). Prevalence of malocclusion and its relationship with socio-demographic factors, dental caries, and oral hygiene in 12-to 14-year-old Tanzanian schoolchildren. **The European Journal of Orthodontics**, v. 31, n. 5, p. 467–476, 2009.

NAVARRETE, I. S. H.;JIMÉNEZ, A. J. Functional maxillary orthopedics in early treatment of class II malocclusions due to mandibular retrusion: Case report. **Revista Mexicana de Ortodontia**, v. 5, n. 3, p. 165-169, 2017.

PONTES. Mandibular Protraction Appliance Effects in Class II Malocclusion in Children, Adolescents and Young Adut. Article • **Braz. Dent. J.,** v. 28, n. 2, p. 225-233, 2017.

PRASAD, S. E, et al. Pathognomonic features of Angle's Class II division 2 malocclusion: A comparative cephalometric and arch width study. **J Int Soc Prev Community Dent.,** v. 4, n. 2, p. 105-109, 2014.

RODRIGUES, G. T. Angle's Class II division 1 associated to mandibular retrusion and skeletal open bite: a 5-year post-orthodontic/orthopedic treatment follow-up. **Dental Press J Orthod.**, v. 22, n. 5, p. 98-112, 2017.

SAKAI N. et al. Comparative study of the treatment effects of bionator and bite jumping appliances on Class II malocclusions. **Orthod waves.,** v. 9, n. 1, p. 1-9, 2015.

SCÁRDUA, M. T. Má oclusão Classe II de Angle tratada sem extrações e com controle de crescimento. **Dental Press J Orthod,** v. 16, n. 2, p. 120-30, 2011.

TEHRANCHI, A. et al. **Advances in Management of Class II Malocclusions**. 2016. Disponível em: < https://www.intechopen.com/chapters/51198> Acesso em: 05 maio 2022.

YÜKSEL, C. E.; ESENLIK, E. A Prospective Study Comparing Adolescent and Post-Adolescent Periods Regarding Effects of Activator Appliance in Patients with Class II

Mandibular Retrognathia by Using 3dMDface Analysis and Cephalometry. **Med Sci Monit.,** v. 26, p. 1-16, 2020.