FACULDADE DE TECNOLOGIA DE SETE LAGOAS

FACSETE

LARISSA PIMENTA DE SOUZA

TRACIONAMENTO DE CANINO INCLUSO IMPACTADO PELA PALATINA E IMPACTADO PELA VESTIBULAR COM BARRA PALATINA E MINI IMPLANTE

SERTÃOZINHO

ANO 2025

Monografia apresentada ao curso de Especialização *Latu Sensu* da Faculdade de Tecnologia de Sete Lagoas como requisito parcial para conclusão do Curso de Especialização.

Área de Concentração: Ortodontia.

Orientador: André Reis Pinto

SERTÃOZINHO

ANO 2025

Souza, Larissa Pimenta de
Tracionamento de canino incluso impactado pela palatina e impactado pela vestibular com barra palatina e mini implante / Larissa Pimenta de Souza – Sertãozinho:[s.n.], 2025. 23p.; 30cm;il

Orientador: André Reis Pinto

Monografia. (Especialização em Ortodontia) -- Faculdade de Tecnologia de Sete Lagoas. Orientador: André Reis Pinto 1. Tracionamento 2.Canino
Sertãozinho, 2025.

FACULDADE DE TECNOLOGIA DE SETE LAGOAS

Monografia intitulada “Tracionamento de canino incluso impactado pela palatina e impactado pela vestibular com barra palatina e mini implante” de autoria do aluno **Larissa Pimenta de Souza**, aprovada pela banca examinadora constituída pelos seguintes professores:

André Reis Pinto - Ortogotardo – Centro de Estudos em Ortodontia – Orientador

Marcela Roselino Ricci Santos - Ortogotardo – Centro de Estudos em Ortodontia - Coorientador

Paulo Henrique Barbosa Stopa - Ortogotardo – Centro de Estudos em Ortodontia - Examinador

Sertãozinho, 05 de fevereiro de 2025

DEDICATÓRIA

Dedico esta monografia á minha família que foi meu suporte na especialização que eu escolhi para resultados incríveis com meus pacientes, ao meu esposo que sempre me apoia tanto profissional como pessoal e aos meus professores por todo ensinamento e ter confiado em mim.

AGRADECIMENTOS

Sou extremamente grata aos meus pais e meu esposo que torcem pelo caminho que estou trilhando. Aos meus irmãos pelo apoio de sempre. Agradeço as clinicas que trabalho, que deixam o ambiente mais alegre, harmônico, me deixam mais empenhada, dedicada e competente. Agradeço ao Curso de especialização de Ortodontia em Sertãozinho no Centro de Estudos em Ortodontia – ORTOGOTARDO, por ter confiado em mim, por compartilharem conhecimentos e pelas excelentes aulas teóricas, laboratoriais e clinicas.

RESUMO

Os dentes seguem uma sequência de erupção propícia no desenvolvimento da oclusão ideal, mais pode haver transtorno nesse mecanismo, no período de transição da dentição decídua para a permanente, pode levar a mudanças na sequência ou mesmo no trajeto de erupção, ocasionando a impactação de dentes. Os caninos permanentes possui um papel importante na dentição, por função ou estética e quanto funcionais. Depois dos terceiros molares os caninos são os mais propícios a impactação, o diagnóstico precoce é importante para conseguir trazer o dente quanto mais cedo, sem esforços para evitar sua extração, dada a sua importância no equilíbrio, harmonia e função. Caso não seja diagnosticado ou tratados inadequadamente podem ocorrer perturbações mecânicas, infecciosas ou neoplásicas. A posição do canino vai depender muito no prognóstico, em relação do tratamento ortodôntico. O presente trabalho apreseta os principais fatores a serem apontados nos casos de caninos superiores permanentes impactados, como processo de erupção, etiologia, diagnóstico, e paologias aos caninos inclusos.

PALAVRAS-CHAVE: Caninos, Inclusos, Tracionamento.

ABSTRACT

Teeth follow an eruption sequence that is conducive to the development of ideal occlusion, but there may be disruptions to this mechanism during the transition period from deciduous to permanent dentition, which may lead to changes in the sequence or even in the eruption path, causing tooth impaction. Permanent canines play an important role in the dentition, both for their function and aesthetics, as well as for their functionality. After the third molars, canines are the most prone to impaction. Early diagnosis is important to bring the tooth out as soon as possible, without efforts to avoid its extraction, given its importance in balance, harmony and function. If not diagnosed or treated inadequately, mechanical, infectious or neoplastic disorders may occur. The position of the canine will greatly depend on the prognosis, in relation to orthodontic treatment. This paper presents the main factors to be considered in cases of impacted permanent upper canines, such as the eruption process, etiology, diagnosis and pathologies of impacted canines. KEYWORDS: Canines, Included, Traction.

SUMÁRIO

1	**INTRODUÇÃO** ……..	08
2.	**PROPOSIÇÃO**.....	09
3.	**REVISÃO DE LITERATURA** …….	10
4.	**DISCUSSÃO** ……..	20
5.	**CONCLUSÃO**..……..	22
6.	**REFERÊNCIAS BIBLIOGRÁFICAS**……..	23

1. INTRODUÇÃO

O tema desse estudo é esclarecer situações que os caninos estejam inclusos e/ou impactados, que são encontrados no dia a dia no consultório, com especialista ortodontista ou não. Esta revisão da literatura apresentarei na importância de estética e função do canino, possibilidades de erupção, posicionamento, formas de tratar, meios de ancoragens, riscos, efeitos colaterais, causas da impactação, longo trajeto de erupção e por ser o penúltimo dente a se erupcionar. No estudo vamos ter objetivo de ajudar na conduta de cada caso, para chegar no resultado final mais assertivo.

2. PROPOSIÇÃO

Foi realizada uma revisão da literatura, através de publicações e artigos científicos, uma pesquisa sobre métodos de diagnóstico e biomecânicas sobre tracionamento de canino incluso, tanto por palatina quanto vestibular, com as respectivas condutas e ancoragens.

3. REVISÃO DA LITERATURA

Almeida, Renato et al. em 2001 apresentaram que o tratamento ortodôntico abrange a correção das alterações oclusais desde a dentição decídua até a permanente. Durante a transição da dentição mista para a permanente, podem surgir problemas relacionados à impactação dentária. As impactações de caninos superiores ocorrem em cerca de 2% da população, frequentemente devido a desvios na sequência normal do desenvolvimento da oclusão. Quando não identificadas ou tratadas de maneira inadequada, essas condições podem levar a complicações, como más oclusões, reabsorções de dentes adjacentes e até mesmo o surgimento de formações císticas. Assim, este trabalho tem como objetivo revisar os principais aspectos relacionados à etiologia, diagnóstico e manejo clínico de caninos impactados ou irrompidos de forma ectópica.

Farias, J et al. em 2003 relataram que dentes inclusos são aqueles que, mesmo após o período esperado para sua erupção, permanecem total ou parcialmente retidos no interior do osso, podendo ou não estar envolvidos pelo saco pericoronário. As classificações mais utilizadas para avaliar os dentes inclusos são as propostas por Winter e Pell/Gregory. Este trabalho tem como objetivo verificar a prevalência de dentes inclusos e realizar um estudo detalhado sobre o dente mais frequentemente impactado em relação ao seu posicionamento. A pesquisa foi realizada com base nos prontuários dos pacientes atendidos pela disciplina de Cirurgia do curso de Odontologia da Universidade Estadual de Feira de Santana, no período de 2000/1 a 2002/1. Foram analisadas 88 radiografias panorâmicas, distribuídas por grupos etários em intervalos de dez anos. Em seguida, foi avaliada a frequência dos dentes inclusos de acordo com o tipo de dente e realizada uma análise mais aprofundada sobre o dente incluso mais frequente, utilizando as classificações de Winter (1926) e Pell e Gregory (1933). Os resultados mostraram as seguintes prevalências: 3º molar inferior (MI) - 49,3%; 3º molar superior (MS) - 36,9%; e dentes supranumerários - 6,7%. Quanto à classificação de Winter, o 3º MI apresentou 36,9% dos casos na posição vertical e 32,0% na posição mesioangular. Já na classificação de Pell e Gregory, o 3º MI foi identificado na classe 2 em 72,8% dos casos e na posição A em 47,6%. Com base nos resultados, conclui-se que o dente incluso mais frequente foi

o 3º molar inferior, cuja posição mais observada foi vertical, classificada como classe 2ª.

Cappellette, M et al. em 2008 relataram que os dentes seguem uma sequência de erupção essencial para o desenvolvimento adequado da oclusão. No entanto, alterações durante a transição da dentição mista para a permanente podem interromper essa sequência ou desviar o percurso de erupção, resultando na impactação de dentes. Os caninos superiores permanentes, depois dos terceiros molares, são os que mais frequentemente apresentam impactação, especialmente na região palatina, mesmo quando há espaço suficiente para seu alinhamento na arcada dentária. Diversas medidas podem ser tomadas para reposicionar o dente no arco dentário, buscando evitar a exodontia e preservar o equilíbrio, a harmonia e a função da arcada. Quando não diagnosticados ou tratados de forma inadequada, esses casos podem levar a complicações mecânicas, infecciosas ou até mesmo neoplásicas. O prognóstico depende significativamente da posição do canino em relação às estruturas adjacentes e da viabilidade de movimentação ortodôntica. Este trabalho aborda os principais aspectos relacionados à impactação de caninos superiores permanentes, incluindo o processo de erupção, etiologia, diagnóstico e uma abordagem de tração proposta para esses casos. Também é apresentado um caso clínico em que foi escolhido o tratamento ortodôntico-cirúrgico, utilizando uma técnica de tração que demonstrou alta eficácia para tratar impactações na região do palato.



Fonte: Cappellette, 2008

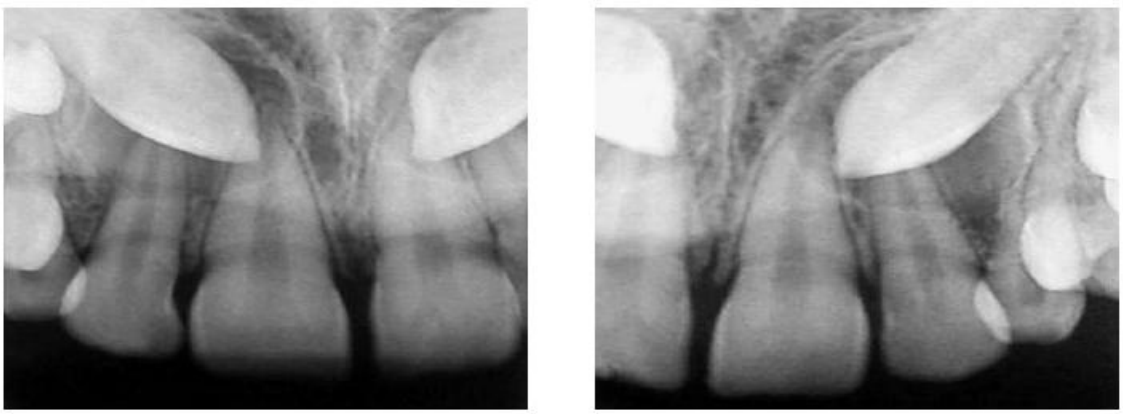

Fonte: Cappellette, 2008



Fonte: Cappellette, 2008



Fonte: Cappellette, 2008



Fonte:Cappellette, 2008

Manzi, F et al. em 2011 orientaram que o canino é um dente fundamental para a harmonia oclusal, desempenhando um papel importante na proteção do sistema estomatognático. Após os terceiros molares, é o dente com maior frequência de impactação dentária, especialmente na região palatina. O diagnóstico de caninos impactados exige uma combinação de anamnese, exame clínico e exames radiográficos. Embora os métodos radiográficos convencionais sejam amplamente

utilizados para esse propósito, eles fornecem informações limitadas, como a identificação da impactação e a localização vestíbulo-palatina do dente. A tomografia computadorizada, por sua vez, permite uma análise tridimensional detalhada das estruturas anatômicas, com cortes e reconstruções multiplanares. Esse exame oferece dados como a distância das estruturas adjacentes, a localização precisa do dente, condições patológicas associadas, entre outros. É uma técnica que proporciona maior riqueza de detalhes em um único exame, garantindo um diagnóstico mais preciso e uma abordagem terapêutica adequada para o caso.

Gaetti-Jardim, et al. em 2012 relataram que em geral, os últimos dentes a erupcionar são aqueles que tendem a permanecer inclusos ou semi-inclusos, como os caninos. Este estudo teve como objetivo apresentar algumas opções de tratamento para garantir a manutenção estética e funcional da região afetada por um canino incluso, discutindo suas indicações, contraindicações, vantagens e desvantagens. Além disso, busca destacar a acessibilidade que o paciente poderia ter caso a opção escolhida fosse uma das abordadas neste trabalho. Para identificar os estudos considerados nesta revisão, foi elaborada uma estratégia detalhada de busca nos seguintes bancos de dados: PubMed, Bireme, SciELO, Cochrane e Dentistry Oral Science, incluindo publicações até o ano de 2011. Foram utilizados os descritores: dente não erupcionado, canino e terapêutica. Os critérios de inclusão envolveram artigos clínicos e de revisão relacionados ao tema. A revisão revelou que a falta de conhecimento técnico-científico por parte de cirurgiões-dentistas, somada às limitações financeiras de grande parte da população, representa um desafio significativo para o planejamento adequado no manejo de caninos inclusos.

Damante, S et al. em 2017 orientaram que caninos permanentes podem apresentar alterações durante a transição da dentição mista para a permanente, influenciadas por diversos fatores. Entre eles estão a complexidade do trajeto de erupção, condições patológicas como odontomas, cistos e dentes supranumerários, falta de espaço no arco dentário e traumas nos dentes decíduos. Após os terceiros molares, os caninos são os dentes com maior propensão à impactação, ocorrendo com mais frequência em mulheres e na região palatina. As impacções dentárias podem gerar distúrbios no desenvolvimento da oclusão e prejudicar dentes e estruturas adjacentes. No entanto, um diagnóstico precoce possibilita melhores chances de

sucesso no tratamento. Este trabalho tem como objetivo revisar a literatura sobre os métodos disponíveis para o tracionamento de caninos impactados, buscando identificar os melhores procedimentos para diagnóstico e tratamento. O sucesso no manejo desses casos depende de um planejamento criterioso, que exige exames clínicos detalhados, radiografias e/ou tomografias para a localização precisa do dente impactado. A escolha da técnica de tracionamento deve considerar a habilidade do profissional e as características do caso. A intervenção ortodôntica tende a ser mais eficaz em diagnósticos precoces, especialmente em pacientes mais jovens, com espaço disponível no arco dentário e sem dilacerações apicais.

Cruvinel, M et a. em 2018 Estudos indicam que a impactação de caninos superiores pode causar significativos problemas estéticos e funcionais nos pacientes afetados, destacando a importância de um diagnóstico preciso. O sucesso do tratamento depende de diversas variáveis, sendo o prognóstico geralmente considerado moderado. É fundamental que o planejamento inclua estratégias que minimizem os efeitos colaterais, havendo diferentes abordagens descritas na literatura. O objetivo deste trabalho é relatar um caso clínico envolvendo um paciente do sexo masculino, 15 anos, com um canino superior incluso em posição palatina. O tratamento incluiu a instalação de aparelhos fixos superiores e inferiores (prescrição Roth) e a recuperação de espaço na região do canino superior direito. O tracionamento foi realizado em três fases: cantiléver soldado ao arco de ancoragem, elástico corrente ligado ao arco de ancoragem e elástico intermaxilar. O uso de mecânicas específicas para controlar a movimentação foi essencial para minimizar os efeitos colaterais, resultando em um desfecho oclusal final satisfatório.

Silva, K et al. em 2019 relataram que o elemento canino tem uma alta importância para se conseguir uma oclusão equilibrada e uma estética favorável, porém tem grandes chances de impactação, tendo consequência na fonética e estética do paciente, a falta dele pode prejudicar especificamente, nos movimentos funcionais da mandibula. Este estudo teve como objetivo rever a literatura sobre o tracionamento de caninos inclusos onde pode-se concluir que o tracionamento ortodôntico visa trazer o dente impactado para o arco dentário, entretanto deve começar o mais cedo possivel. Optando-se pelo tracionamento, o prognóstico desta conduta deve ser definido previamente, assim como seus riscos potenciais devem

ser apresentados aos pais e paciente. O controle dos efeitos colaterais e a montagem de um sistema de ancoragem eficiente, que não afete os tecidos e os dentes adjacentes, é um dos fatores que contribui para o sucesso do tracionamento de caninos inclusos. Diversas técnicas estão disponiveis para tracionar e alinhar caninos inclusos, dentre elas os aparelhos ortodônticos fixos ou removiveis, a utilização de ancoragem na mesma arcada ou na arcada oposta e a utilização de forças provindas de magnetos associados a placa removivél. Em alguns casos a utilização de mini-implantes provisórios é necessária para a ancoragem dos dentes inclusos. O ortodontista deve saber que, apesar dos inconvenientes que podem ocorrer durante todo o tratamento, é preciso fazer o possível para realizar uma conduta clinica adequada e evitar extrações dos caninos permanentes, uma vez que estes são importantes para o estabelecimento e manutenção da forma e função do arco dentário.

Mongin, Rosana et al. em 2020 relataram que o número de casos de dentes retidos tem aumentado de forma significativa na Odontologia. Entre os dentes mais frequentemente impactados estão os caninos superiores permanentes, cuja retenção pode gerar complicações estéticas e funcionais. Nesse contexto, é essencial que os profissionais da área realizem o diagnóstico de retenção dentária com cuidado, utilizando uma anamnese detalhada e exames complementares, como radiografias e tomografias, sendo esta última considerada o exame de escolha para o procedimento. Após o diagnóstico, é indispensável um planejamento adequado que considere as particularidades de cada caso, definindo o melhor plano de tratamento. As opções podem variar desde a exodontia até a exposição cirúrgica seguida de tracionamento ortodôntico. O objetivo principal deste trabalho é apresentar a técnica de tracionamento de canino impactado utilizando o método aberto preconizado pelo Prof. Chris Chang, com o auxílio de Dat's, destacando sua aplicação prática e resultados.



Fonte: Mongin, 2020

Rodrigues, M et al. em 2020 orientaram que a impactação dentária é definida como uma alteração no processo de erupção dos dentes permanentes, geralmente causada pela falta de espaço na arcada dentária. Clinicamente, a maioria dos casos é assintomática, sendo diagnosticada apenas por meio de exames de imagem. Este estudo relata duas abordagens cirúrgicas para a remoção de caninos inclusos, apresentando o planejamento cirúrgico, o uso dos instrumentais e as orientações pós-operatórias para as técnicas empregadas. As exodontias foram realizadas utilizando técnicas cirúrgicas com motor elétrico, peça reta e broca, adaptadas às necessidades de cada caso. As abordagens cirúrgicas foram definidas com base na habilidade e no conhecimento do cirurgião-dentista sobre a técnica e as particularidades da inclusão dentária. Em ambos os casos, o resultado do tratamento cirúrgico foi satisfatório. A prescrição e as orientações pré e pós-operatórias, quando associadas à aplicação de técnicas cirúrgicas adequadas, foram fundamentais para a resolução do quadro, contribuindo para um pós-operatório mais confortável e seguro para os pacientes.

Barros, E et a. em 2023 estudos mostram que, durante o processo de erupção, os dentes podem permanecer inclusos antes de atingir sua posição ideal na arcada dentária. Os caninos superiores apresentam um elevado índice de impactação, ficando atrás apenas dos terceiros molares. Diversos fatores podem levar à impactação dentária, incluindo traumas, sequência de erupção, retenção prolongada

de dentes decíduos, predisposição genética e falta de espaço nas arcadas dentárias. Exames complementares, como a tomografia computadorizada de feixe cônico, imagens laterais e frontais da cabeça, são ferramentas importantes que auxiliam os dentistas na identificação de caninos e outros dentes impactados. O objetivo deste estudo foi apresentar um caso clínico de tracionamento bilateral de caninos superiores inclusos. A paciente, do sexo feminino, 21 anos, saudável, procurou o consultório relatando insatisfação com a estética dentária como principal queixa. Foi realizada uma radiografia panorâmica que revelou um canino permanente impactado, e a tomografia computadorizada descartou qualquer anormalidade na região palatina. O procedimento cirúrgico foi realizado utilizando uma incisão parapapilar, sem complicações. Após sete dias, a paciente retornou para avaliação pós-operatória, quando foi realizada uma radiografia oclusal, confirmando que os dentes estavam na posição funcional adequada. O acessório de tração ortodôntica foi instalado, permitindo o início do tracionamento. Conclui-se que o procedimento cirúrgico de tracionamento ortodôntico apresentou resultados satisfatórios, sem intercorrências ou complicações, com boa cicatrização, possibilitando a continuidade do tratamento ortodôntico.



Fonte: Barros, 2023

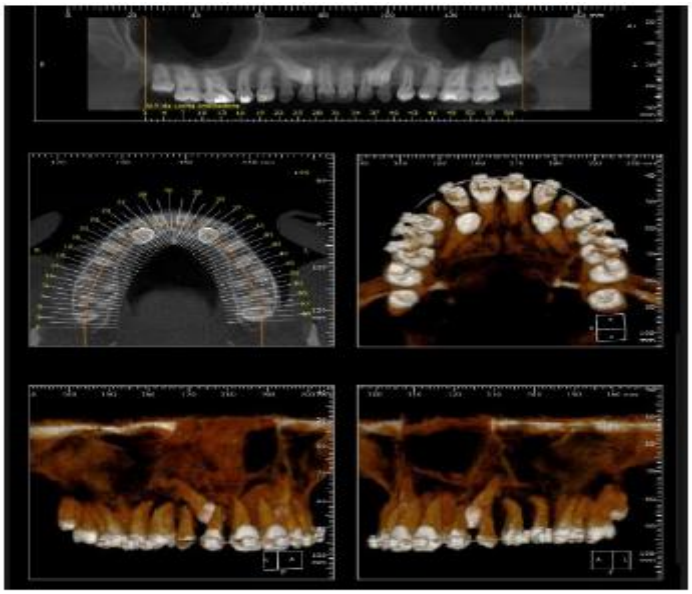

Fonte: Barros, 2023



Fonte: Barros, 2023

Shitsuka, R et al. em 2024 relataram que a erupção dentária é um processo natural em que o dente se desloca de sua posição de desenvolvimento até alcançar o plano oclusal. Nos dentes decíduos e permanentes, o tempo adequado de erupção é essencial para prevenir impactos negativos na estética, função e psicologia do paciente. Este trabalho tem como objetivo relatar dois casos clínicos de pacientes com atraso na erupção dentária, comparando duas técnicas cirúrgicas utilizadas como tratamentos: a ulectomia e a ulotomia modificada em "T". Ambas as técnicas visam remover o excesso de tecido fibrótico e permitir a erupção do dente. O diagnóstico precoce de atrasos na erupção é crucial para evitar consequências estéticas, funcionais, fonéticas e emocionais. Além disso, a escolha do tratamento

mais apropriado é um desafio, já que a literatura apresenta poucos relatos sobre esses casos.

4. DISCUSSÃO

A impactação de caninos superiores é uma condição frequente, com uma prevalência elevada após os terceiros molares (Cappellette et al., 2008; Mongin et al., 2020). Esta condição pode comprometer tanto a estética quanto a funcionalidade da oclusão, sendo fundamental para o equilíbrio e harmonia da arcada dentária (Silva et al., 2019). Segundo Cappellette et al. (2008), o diagnóstico precoce e o manejo adequado são essenciais para evitar complicações, como reabsorções radiculares, infecções ou mesmo alterações neoplásicas.

Estudos de Barros et al. (2023) e Damante et al. (2017) destacam que a transição da dentição mista para a permanente é um período crítico, e fatores como retenção prolongada de dentes decíduos, trauma e espaço reduzido no arco dentário podem contribuir para a impactação. Além disso, segundo Manzi et al. (2011), o diagnóstico por meio de exames de imagem, como a tomografia computadorizada de feixe cônico, oferece maior precisão na localização do dente impactado, facilitando a escolha da abordagem terapêutica.

A literatura reforça a importância do planejamento criterioso, envolvendo a escolha da técnica de tracionamento mais adequada para cada caso (Cruvinel et al., 2018; Farias et al., 2003). Técnicas como o uso de elásticos intermaxilares, cantiléver e mini-implantes têm se mostrado eficazes na mobilização dos caninos impactados, minimizando os efeitos colaterais (Cruvinel et al., 2018; Silva et al., 2019).

No caso clínico relatado por Barros et al. (2023), foi realizada uma abordagem cirúrgica ortodôntica com tração do canino incluso utilizando aparelhos fixos, que resultou em uma cicatrização satisfatória e continuidade do tratamento ortodôntico. Resultados semelhantes foram relatados por Cruvinel et al. (2018), que apontaram a eficácia das mecânicas ortodônticas na resolução de impactações palatinas, destacando a importância do controle dos efeitos colaterais.

Além disso, Shitsuka et al. (2024) enfatizam que atrasos na erupção podem ser tratados com técnicas cirúrgicas, como a ulectomia e a ulotomia, que garantem a exposição do dente impactado, permitindo sua movimentação para o arco dentário. O diagnóstico precoce, aliado a técnicas de manejo adequadas, é um fator determinante para o sucesso do tratamento, especialmente em pacientes jovens (Damante et al., 2017).

A preservação dos caninos impactados é altamente recomendada devido à sua importância na estética e função oclusal (Silva et al., 2019; Almeida et al., 2001). A extração deve ser considerada apenas em situações onde o tracionamento não seja viável ou quando houver riscos associados, como reabsorções radiculares severas (Gaetti-Jardim et al., 2012; Rodrigues et al., 2020). Por fim, este estudo confirma que, com o diagnóstico precoce, técnicas de tracionamento adequadas e um planejamento ortodôntico-cirúrgico bem elaborado, é possível alcançar resultados satisfatórios, restaurando a funcionalidade e a estética do sorriso, conforme observado em diversos casos da literatura (Barros et al., 2023; Mongin et al., 2020).

5. CONCLUSÃO

O tracionamento de caninos inclusos impactados, seja pela região palatina ou vestibular, representa um desafio clínico que exige diagnóstico precoce, planejamento criterioso e execução técnica apurada. A escolha de abordagens terapêuticas, como a combinação de barra palatina e mini-implantes, destaca-se como uma alternativa eficiente para lidar com as limitações biomecânicas frequentemente encontradas nesses casos.

A barra palatina atua como um recurso de ancoragem essencial, permitindo o controle dos movimentos dentários durante o processo de tração, enquanto os mini-implantes oferecem uma solução adicional, proporcionando uma ancoragem estável e minimizando os efeitos colaterais sobre os dentes adjacentes. Essa abordagem combinada é particularmente útil em casos onde o alinhamento e a posição do canino impactado exigem uma força bem direcionada e controlada.

Além disso, o sucesso do tratamento depende de uma avaliação detalhada das estruturas anatômicas, realizada com o auxílio de exames complementares, como a tomografia computadorizada de feixe cônico. Essa ferramenta garante uma visão tridimensional precisa da localização do dente e das estruturas adjacentes, facilitando a elaboração de um plano de tratamento eficaz.

Os resultados relatados na literatura e em casos clínicos demonstram que a integração dessas técnicas contribui para alcançar resultados funcionais e estéticos satisfatórios, restabelecendo a harmonia da oclusão e a estética dentária. No entanto, é fundamental que o profissional responsável esteja atento às individualidades de cada caso, considerando os riscos potenciais e as limitações do tratamento.

Em conclusão, o tracionamento de caninos impactados pela palatina ou pela vestibular com o uso de barra palatina e mini-implantes é uma abordagem moderna e eficiente, que possibilita resultados previsíveis e seguros, desde que aplicado de maneira adequada e em consonância com um planejamento bem estruturado. O diagnóstico precoce e a intervenção oportuna continuam sendo os pilares para o sucesso clínico e a satisfação do paciente.

6. REFERÊNCIAS BIBLIOGRÁFICAS

BRAZILIAN JOURNAL OF SURGERY AND CLINICAL RESEARCH – BJSCR. Vol. 33, n. 2, p. 42-46, dez. 2020 – fev. 2021.

BRAZILIAN JOURNAL OF DEVELOPMENT. Curitiba, v. 6, n. 7, p. 44918-44926, jul. 2020.

CAPPELLETTE, M.; CAPPELLETTE Jr, M.; FERNANDES, L. C. M.; OLIVEIRA, A. P.; YAMAMOTO, L. H.; SHIDO, F. T.; OLIVEIRA, W. C. Caninos permanentes retidos por palatino: diagnóstico e terapêutica – uma sugestão técnica de tratamento. *Revista Dental Press de Ortodontia e Ortopedia Facial*, v. 13, n. 1, p. 60-73, 2008.

DAMANTE, S. C.; LOPES, W. C.; RODRIGUES, C. D. B.; ADRIAZOLA, M. M.; BERTOZ, A. P. M.; BIGLIAZZI, R. Tracionamento de caninos inclusos: diagnóstico e terapêutica. *Archives of Health Investigation*, v. 6, n. 12, p. 580-585, 2017.

FARIAS, J. G.; SANTOS, F. A. P.; CAMPOS, P. S. F.; SARMENTO, V. A.; BARRETO, S.; RIOS, V. Prevalência de dentes inclusos em pacientes atendidos na disciplina de cirurgia do curso de Odontologia da Universidade Estadual de Feira de Santana. *Pesquisa Brasileira em Odontopediatria e Clínica Integrada*, v. 3, n. 2, p. 15-19, 2003.

GAETTI-JARDIM, E. C.; FARIA, K. M.; SANTIAGO JUNIOR, J. F.; GAETTI-JARDIM JÚNIOR, E.; SAAD NETO, M.; ARANEGA, A. M.; PONZONI, D. Condutas terapêuticas para caninos inclusos. *Journal of Health Sciences*, v. 14, n. 1, p. 51-56, 2012.

MANZI, F. R.; FERREIRA, E. F.; ROSA, T. Z. S.; VALÉRIO, C. S.; PEYNEAU, P. D. Uso da tomografia computadorizada para diagnóstico de caninos inclusos. *Revista Odontológica do Brasil Central*, v. 20, n. 53, p. 103-107, 2011.

RESEARCHGATE. Disponível em: https://www.researchgate.net/publication/327581545. Acesso em: 2024.

REVISTA DENTAL PRESS DE ORTODONTIA E ORTOPEDIA FACIAL. Maringá, v. 6, n. 1, p. 93-116, jan./fev. 2001

SHITSUKA, R.; MALTAROLLO, T. H.; KUBO, H.; SHITSUKA, C.; PEDRON, I. G. Comparação de técnicas cirúrgicas para dentes com atraso na erupção. *E-Acadêmica*, v. 1, n. 1, p. e13, 2020. Disponível em: https://www.eacademica.org/eacademica/article/view/13. Acesso em: 22 jun. 2024.

SILVA, K.; SANTOS, D. C. L.; NEGRETE, D.; FLAIBAN, E.; BORTOLIN, R.; SANTOS, R. L. Tracionamento de caninos inclusos: revisão de literatura. *Revista Odontológica da Universidade Cidade de São Paulo*, v. 31, n. 3, p. 71-81, set./dez. 2019.

.