FACULDADE SETE LAGOAS - FACSETE

JAQUELINE GOMES DA SILVA

ROG EM IMPLANTODONTIA: REVISÃO DE LITERATURA

SETE LAGOAS
2017

JAQUELINE GOMES DA SILVA

ROG EM IMPLANTODONTIA: REVISÃO DE LITERATURA

Monografia apresentada ao curso de Especialização da Faculdade Sete Lagoas - FACSETE, como requisito parcial para obtenção do título de especialista em Implantodontia.

Área de concentração: Implantodontia.

Orientador: Prof. Ivan Andrade Silva.

SETE LAGOAS
2017

Silva, Jaqueline Gomes.
ROG em Implantodontia: revisão de literatura. Jaqueline – 2017.
33 fs.

Orientador: Dr. Ivan Silva Andrade.
Monografia (especialização) – Faculdade Sete Lagoas - FACSETE, 2017.

1. Implantodontia. 2. Cirurgia. 3. ROG. 4. Biomateriais.

I. Andrade, Ivan Silva II. Faculdade Sete Lagoas – FACSETE. III. ROG em Implantodontia: revisão de literatura.

FACULDADE SETE LAGOAS - FACSETE

Monografia intitulada **“ROG em Implantodontia: revisão de literatura”** de autoria da aluna Jaqueline Gomes da Silva aprovada pela banca examinadora constituída pelos seguintes professores:

Prof. Ivan Silva Andrade – Orientador
Faculdade Sete Lagoas

Profª Denise Adriana Costa – Examinadora
Faculdade Sete Lagoas

Prof. Mário Pedro Souza Amaral – Examinador
Faculdade Sete Lagoas

Sete Lagoas, __ de Novembro de 2017.

DEDICATÓRIA

Dedico este trabalho aos colegas de curso e à todos que direta ou indiretamente contribuíram para o meu sucesso.

AGRADECIMENTO

Agradeço à minha família e ao Universo.

LISTA DE ABREVIATURAS E SIGLAS

ROG - Regeneração óssea Guiada

RTG - Regeneração tecidual guiada

LISTA DE FIGURAS

Figura 1: Fotomicrografia do reparo ósseo do grupo I aos 15 dias pós-cirurgia. Aumento 100x; H.E**.....17**
Figura 2: Fotomicrografia do reparo ósseo do grupo II aos 15 dias pós-cirurgia. Aumento 40x; H.E**.....17**
Figura 3: Fotomicrografia do reparo ósseo do grupo I aos 30 dias pós-cirurgia. Aumento 100x; H.E**.....17**
Figura 4: Fotomicrografia do reparo ósseo do grupo II aos 30 dias pós-cirurgia. Aumento 100x; H.E**.....18**
Figura 5: Células tronco mesenquimais**.....19**
Figura 6: Imagem radiográfica inicial**.....22**
Figura 7: Radiografia panorâmica pós-operatória imediata**.....22**
Figura 8: Aspecto da perda óssea após a fratura do elemento 13, com exposição da membrana sinusal**.....22**
Figura 9: Biomaterial preenchendo todo o defeito e membrana posicionada e fixada com tachinhas de titânio**.....23**
Figura 10: Radiografi a panorâmica antes da remoção da membrana**.....23**
Figura 11: Aspecto clínico da exposição da membrana**.....23**
Figura 12: Radiografia periapical da região de 13, pôntico (15) e 16. É possível observar uma desadaptação na distal da coroa do elemento 16 (A). Imagem inicial dos elementos 13, 15 (pôntico) e 16, sendo possível observar a desadaptação da coroa instalada no elemento 16, lesão de abfração no elemento 13 (B)**.....24**
Figura 13: Imagem mostrando implante Cone Morse sendo instalado (A). Imagem mostrando implante Cone Morse instalado e roscas exposta no terço médio e apical (B). Colocação de Membrana no leito ósseo (C). Colocação de enxerto ósseo liofilizado ao redor da crista óssea (D)**.....25**
Figura 14: A): Cirurgia de reabertura; (B): Instalação de pilar Speed com cinta de 1.5mm; (C) instalação de copping plástico**.....25**
Figura 15: (A) Próteses fixas instaladas; (B) controle radiográfico de seis meses no implante instalado**.....25**

SUMÁRIO

1 INTRODUÇÃO 11

2 PROPOSIÇÃO.....13

3 REVISÃO DE LITERATURA 14

4 DISCUSSÃO 28

5 CONCLUSÃO 30

REFERÊNCIAS 31

RESUMO

O termo regeneração óssea guiada surgiu na década passada, onde inicialmente foi aplicado para a regeneração dos tecidos periodontais perdidos por doença periodontal inflamatória. Recentemente o uso de regeneração óssea guiada extendeu-se à Implantodontia, possibilitando a correção de defeitos ósseos presentes anteriormente ou imediatamente à colocação de implantes, favorecendo assim a colocação de implantes em áreas antes impossíveis. A Regeneração óssea guiada (ROG) é uma terapia útil usada antes ou no momento da instalação dos implantes, associada aos biomateriais. Entretanto, o desempenho clínico de qualquer biomaterial introduzido no mercado deve ser acompanhado de análise histológica. Um bom planejamento resulta em um ótimo resultado, seja na implantodontia, Odontologia e na vida de um modo geral. É necessário buscar o máximo de informações antes de iniciarmos qualquer procedimento e um protocolo básico de trabalho deve ser estabelecido. O objetivo do presente estudo foi realizar uma revisão bibliográfica no intuito de avaliar as indicações e as vantagens da ROG em Implantodontia.

Palavras-chave: Implantodontia. Cirurgia. ROG. Biomateriais.

ABSTRACT

The term guided bone regeneration appeared in the last decade, where it was initially applied to the regeneration of periodontal tissues lost due to inflammatory periodontal disease. Recently the use of guided bone regeneration extended to Implantology, allowing the correction of bone defects present before or immediately to implant placement, thus favoring the placement of implants in previously impossible areas. Guided Bone Regeneration (ROG) is a useful therapy used before or at the time of implant installation, associated with biomaterials. However, the clinical performance of any biomaterial introduced on the market must be accompanied by histological analysis. Good planning results in a great result, whether in implantology, dentistry or in life in general. It is necessary to seek as much information before we begin any procedure and a basic working protocol must be established. The objective of the present study was to perform a bibliographic review in order to evaluate the indications and advantages of ROG in Implantology.

Kewords: Implantology. Surgery. ROG. Biomaterials.

1 INTRODUÇÃO

A regeneração é uma das áreas de grande importância na Medicina e na Odontologia e com grandes perspectivas para a humanidade. Toda a estrutura da vida está baseada na capacidade do organismo de se regenerar, e o processo de senilidade nada mais é do que a redução lenta e gradual dessa capacidade. Apesar dos avanços tecnológicos alcançados, ainda há muito para conhecer nessa área.

A quantidade e a qualidade do osso cortical e esponjoso são fundamentais para a estabilidade dos implantes no processo alveolar. Os enxertos ósseos são indicados, de modo geral, nos casos em que é necessário repor o tecido ósseo perdido e/ou aumentar a estrutura óssea para futura colocação de implantes osseointegrados e a reabilitação protética. Tanto a incorporação do enxerto quanto a integração dos implantes são eventos cicatriciais complexos e devem resultar em um contato direto entre o implante e o enxerto ósseo remodelado (SUBA *et al.,* 2006).

Estudos têm demonstrado que a reabsorção do osso alveolar que ocorre após a extração dentária resulta em um estreitamento e encurtamento do osso residual. Este fato pode causar defeitos nos tecidos moles e duros, especialmente se esta extração for resultado de uma doença periodontal crônica ou trauma severo (LUCZYSZYN *et al.,* 2005). A utilização de implantes dentários é dificultada em pacientes com grandes defeitos alveolares e volume ósseo insuficiente.

Dependendo do tamanho e localização do defeito, diversas técnicas cirúrgicas para regeneração óssea viabilizando a instalação de implantes têm sido descritas na literatura. As variações em relação aos índices de sucessos dos enxertos estão associadas à contínua evolução das micro-superfícies dos implantes e macro-estruturas dos biomateriais, confirmando que a escolha do tratamento adequado é um processo muito difícil e complexo. O levantamento do seio maxilar, a regeneração óssea guiada, os enxertos livres onlay/veener, a preservação de alvéolos após a extração e a distração osteogênica são as técnicas que apresentam maior documentação e relatos de casos na literatura. A previsibilidade dos procedimentos com implantes e a sua manutenção a longo prazo em função, estão diretamente relacionadas com a qualidade e a

quantidade de tecido ósseo disponível para a colocação dos implantes (AGHALOO e MOY, 2007).

Nesse contexto, a reabilitação de pacientes com reabsorção óssea alveolar severa é um dos principais desafios da moderna implantodontia. Esta, empregando implantes osseointegrados, vem utilizando com sucesso os princípios da regeneração óssea guiada (ROG), que, baseada na técnica de regeneração tecidual guiada (RTG), implica na exclusão dos tecidos não desejáveis localizados na região onde se quer formar um tecido específico. Para tanto, faz-se uso de uma barreira física que impede a proliferação de fibroblastos nos defeitos ósseos, os quais poderiam dificultar a osteogênese.

As células-tronco (CT) apresentam a capacidade de auto-renovação e de gerar células diferenciadas de tipos especializados de tecidos (MORRISON *et al.,* 1997) e, por isso, apresentam potencial para reparar tecidos lesados ou perdidos. Podem-se encontrar células-tronco adultas (CTA) em vários tecidos, como o hematopoiético, a pele, o osso, o epitélio intestinal (FUCHS e SEGRE, 2000; WATT e HOGAN, 2000) e, também, na polpa dental (GRONTHOS et al., 2000). Evidências comprovam que CT de tecidos adultos têm o potencial de produzir uma variedade de tipos celulares (BJORNSON *et al.,* 1999). Segundo Bydlowski *et al.* (2009), as células-tronco mesenquimais (CTM) possuem menor capacidade de diferenciação que as células-tronco embrionárias (CTE), porém elas apresentam uma maior facilidade de isolamento, capacidade de expansão em cultura e não são imunogênicas.

2 PROPOSIÇÃO

O objetivo do presente estudo foi realizar uma revisão bibliográfica no intuito de avaliar as indicações e as vantagens da ROG em Implantodontia.

3 REVISÃO DE LITERATURA

Segundo Buser (2010), a ROG é o método mais amplamente usado para aumento ósseo na prática odontológica. Já que o osso é um tecido de crescimento relativamente lento, tanto fibroblastos como células epiteliais têm a oportunidade de ocupar o espaço disponível com mais eficiência e construir um tecido conjuntivo mole muito mais rápido do que o osso é capaz de crescer. Assim, o mecanismo biológico da ROG é a exclusão das células indesejáveis no espaço preenchido pelo coágulo sob a membrana. Nesse contexto existem condições para as células-tronco e células osteoprogenitoras se diferenciarem em osteoblastos, que depositam matriz óssea. Resumindo, a membrana cria um espaço solitário que permite ao osso usar sua grande capacidade natural de modo seguro e protegido.

Também Buser (2010), divide os objetivos da ROG em primários e secundários. Os objetivos primários representam a obtenção de uma regeneração óssea bemsucedida na área do defeito com alta previsibilidade e baixo risco de complicações. Os objetivos secundários visam obter um resultado bem-sucedido com menos intervenções cirúrgicas, baixa morbidade para o paciente e período de cicatrização diminuído. Estes objetivos secundários têm sido muito importantes nos últimos 10 a 15 anos, porque os clínicos de todo o mundo têm tentado melhorar esse aspectos na tentativa de tornar os procedimentos de ROG menos estressantes e/ou mais atrativos aos pacientes na prática diária; contudo não devem comprometer os objetivos primários, que representam a prioridade.

Esta técnica necessita das membranas e pode ser benef ciada pelo uso de biomateriais. As membranas servem para impedir a invasão de tecidos moles circundantes e permitir que as células osteogênicas repovoem o defeito ósseo; já os biomateriais sustentam as membranas, evitando seu colapso sobre a área a ser regenerada, e servem como arcabouço para formação de matriz óssea pelos osteoblastos (MEINIG, 2010).

O enxerto autógeno é o padrão-ouro devido ao seu potencial de osteogênese, osteoindução e osteocondução, porém, a morbidade aumentada do procedimento e sua quantidade limitada fazem com que clínicos e pesquisadores busquem biomateriais como alternativa (CAREGNATO *et al.,* 2010).

Estes biomateriais devem ser caracterizados considerando-se algumas propriedades, como: composição química, morfologia, cristalinidade, área superfcial específca e expectativa de degradação. Uma vez que essas características afetam o comportamento destes biomateriais *in vivo*, é importante que os clínicos conheçam as características físico-químicas dos biomateriais disponíveis no mercado para escolha do material adequado à aplicação específca. Quando utilizados, estes devem manter as suas propriedades e características estruturais nas fases iniciais de cicatrização e, em uma segunda fase, devem ser absorvidos de uma maneira progressiva, a tempo de serem substituídos por um novo osso (DOROZHKIN, 2010).

O conceito da ROG foi estabelecido com base no princípio da regeneração tecidual guiada, onde certos tecidos se regeneram quando células com esta capacidade povoam o defeito durante a cicatrização. Assim a exclusão mecânica do tecido mole permitem que as células osteogênicas estimulem a formação de tecido ósseo. Materiais biodegradáveis e não biodegradáveis vem sendo utilizado na confecção das membranas, independente do material as barreiras devem apresentar biocompatilidade, semi-permeabilidade, integração pelos tecidos do hospedeiro, maeabilidade clínica e capacidade de manutenção de espaço. Existem dois tipos de membrana que podem ser utilizados no processo de ROG: as reabsorvíveis e as não reabsorvíveis. Na utilização da membrana não absorvíveis requer a realização de um segundo tempo cirúrgico para remove-la o que gera desconforto e risco de pertubar os tecidos neoformados, já as reabsorvíveis apresentam vantagem de eliminar o segundo tempo cirúrgico de remoção da mesma com baixo índice de complicações, porém o tempo para degradação de diferentes materiais variam, e as vezes comprometem a cicatrização e regeneração. Assim a membrana de PTFE e vista por muitos autores como a padrão ouro sendo os novos materiais comparados a ela. Os enxertos ósseos inúmeras vezes são associados à ROG são eles autógenos que são de origem do mesmo organismo, alógenos que são de origem de organismos diferentes dentro da mesma espécie, como por exemplo, o osso liofilizado mineralizado ou desmineralizado, xenógenos que são de origem de diferentes espécies, como por exemplo a matriz de osso bovino, aloplásticos que são obtidos de material inanimado, como por exemplo a hidroxiapatita não-reabsorvível e mistos, cada um com a suas características distintas. A ROG

também apresenta dados clínicos e histológicos que sustentam seu potencial para o aumento vertical. O uso de barreiras, como a tela de titâneo, parece proporcionar maior formação óssea com o mesmo tipo de enxerto do que quando não se utiliza. Além disso, o bloco de enxerto xenógeno (BioOss®Block) e particulado ósseo (BioOss®) cobertos por membrana colágena (BioGide®) parece apresentar os mesmos resultados do enxerto autógeno da crista ilíaca e particulado xenógeno (BioOss®) associada a mesma membrana, com a vantagem da primeira opção ser menos invasiva (AYUB *et al.,* 2011).

Pereira *et al.* (2011), verificaram histológicamente a reparação óssea, após utilização de membrana reabsorvível de colágeno fixada ou não com etilcianoacrilato. Confeccionou-se defeito ósseo de 2mm no fêmur de 24 ratos Wistar. No grupo I, a ferida óssea foi recoberta por membrana reabsorvível sem fixação; no grupo II, fixou-se a membrana com etilcianoacrilato. Aos 15 dias, o grupo I apresentou defeitos ósseos preenchidos por trabeculado ósseo irregular interconectante. O grupo II apresentou espículas ósseas irregulares, com intenso infiltrado inflamatório. Aos 30 dias, no grupo I, observou-se formação de tecido ósseo lamelar; no grupo II, trabeculado ósseo irregular e persistência de infiltrado inflamatório. Verificou-se que a utilização do etilcianoacrilato intensificou a reação inflamatória, retardando o reparo ósseo. Baseando-se nos resultados obtidos nesse estudo, foi possível verificar que o uso de membrana reabsorvível de colágeno fixada com etilcianocrilato promoveu a neoformação óssea com aspectos de normalidades. Porém, a utilização do adesivo químico intensificou a reação inflamatória, o que retardou o processo de cicatrização óssea, visto a qualidade do tecido neoformado quando comparado à reparação óssea promovida a partir da técnica de regeneração óssea guiada convencional, sem fixação química.

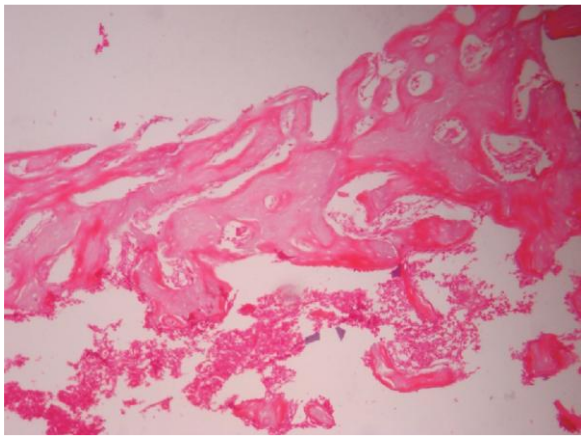

Figura 1: Fotomicrografia do reparo ósseo do grupo I aos 15 dias pós-cirurgia. Aumento 100x; H.E.
Fonte: Pereira *et al.* (2011). Acesso em 28/08/2017.

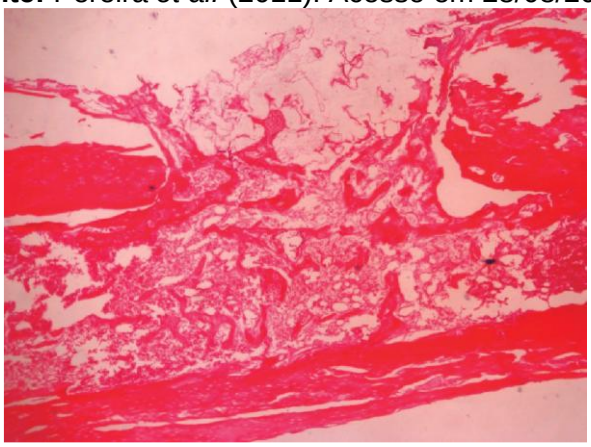

Figura 2: Fotomicrografia do reparo ósseo do grupo II aos 15 dias pós-cirurgia. Aumento 40x; H.E.
Fonte: Pereira *et al.* (2011). Acesso em 28/08/2017.

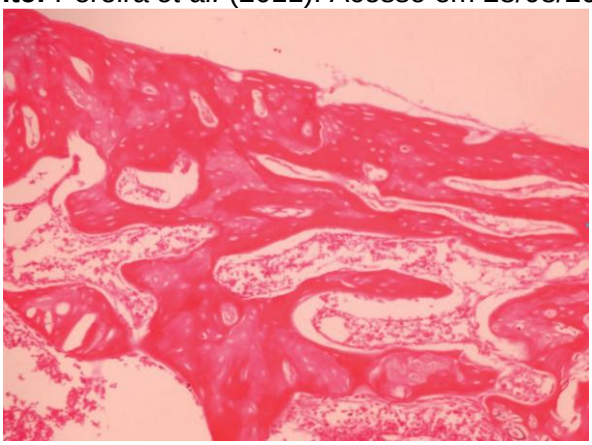

Figura 3: Fotomicrografia do reparo ósseo do grupo I aos 30 dias pós-cirurgia. Aumento 100x; H.E.
Fonte: Pereira *et al.* (2011). Acesso em 28/08/2017.

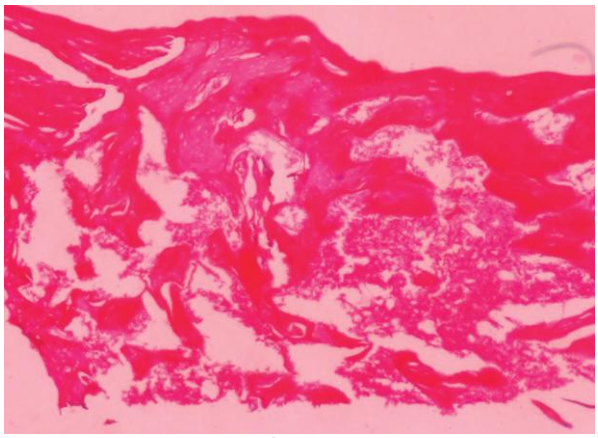

Figura 4: Fotomicrografia do reparo ósseo do grupo II aos 30 dias pós-cirurgia. Aumento 100x; H.E.
Fonte: Pereira *et al.* (2011). Acesso em 28/08/2017.

O tecido ósseo exibe um potencial de reparo surpreendente. Porém, esta capacidade apresenta limitações na ausência de suprimento sangüíneo, em situações de instabilidade mecânica e na presença de defeitos extensos. Defeitos ósseos extensos provocados por traumas, infecções, neoplasias e anomalias de desenvolvimento não são reparados espontaneamente, representando um problema atual na medicina e odontologia. O uso de células-tronco mesenquimais (CTMs) derivadas da medula óssea juntamente com enxertos ósseos e biomateriais iniciou uma nova fase da odontologia regenerativa. As células-tronco mesenquimais são células multipotentes que possuem capacidade de replicação em células indiferenciadas e podem diferenciar-se em linhagens de tecidos mesenquimais, incluindo osso, cartilagem, tecido adiposo, tendões, músculos e estroma medular. Elas podem ser obtidas de muitos tecidos como medula óssea, polpa dental, tecido adiposo e cordão umbilical, entre outros. Existem dois tipos de células-tronco mesenquimais: as embrionárias e as adultas. As células-tronco mesenquimais embrionárias são provenientes da massa celular interna dos blastócitos e são precursoras de todas as células de um organismo, podendo diferenciar-se em qualquer tipo de célula, inclusive em células germinativas, sendo consideradas totipotentes. As células-tronco mesenquimais adultas são pluripotentes e surgem na fase tardia da embriogênese e do desenvolvimento fetal (SANTOS, 2011).

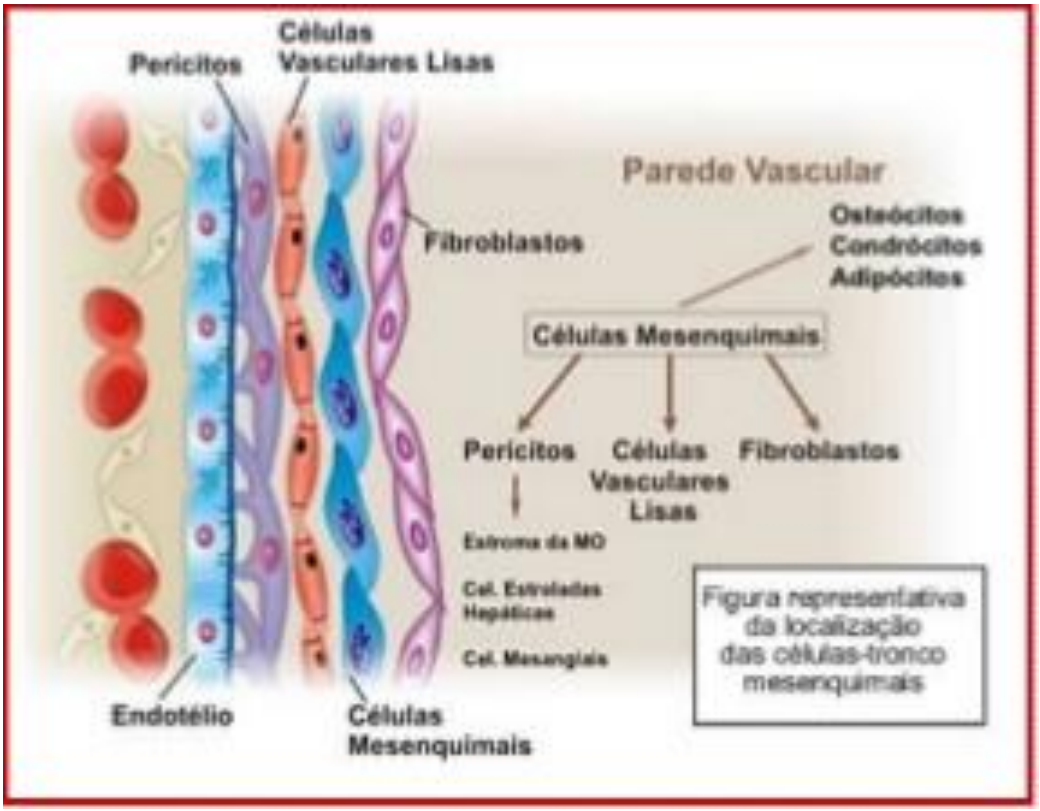

Figura 5: Células tronco mesenquimais.
Fonte: https://www.google.com.br/search?q=celulas+tronco+MESENQUIMAIS&tbm=isch&tbo=u&source=univ&sa=X&ved=0ahUKEwj0447GxMjWAhXLhZAKHV_qCrEQsAQIYw&biw=1280&bih=918#imgrc=8VINQV0b2qZ6rM:

A não fixação da membrana na loja cirúrgica é uma das desvantagens da utilização das membranas reabsorvíveis visto que os micro movimentos podem influenciar na formação do tecido. Para promover essa fixação foi estudado o etilcianocrilato (SuperBonder) um material de características únicas: efeito bacteriostático, biodegradável, biocompatível, de fácil aplicação e baixo custo (ARAÚJO *et al.,* 2012).

O uso de L-PRF na odontologia vem se apresentando bem difundido para procedimentos como levantamento de seio maxilar, extrações, preenchimento de defeitos ósseos e cavidades císticas, utilizado como membrana em técnicas de ROG, como membrana para tratamento de recessões gengivais e no tratamento de dentes com lesões endoperiodontais e defeitos de furca. O plasma rico em fibrina (L-PRF) pertence a mais nova geração de concentrados de plaquetas orientados para preparação simplificada sem a manipulação bioquímica do sangue. Desenvolvido primeiramente na França o plasma rico em fibrina é uma ferramenta inovadora da Medicina regenerativa para o uso

especifico em Cirurgia Bucomaxilofacial. L-PRF é uma modificação do plasma rico em plaquetas (PRP) é uma matriz de fibrina autógena com plaquetas e leucócitos utilizada para aumentar a regeneração óssea liberando de forma gradativa citoxinas em uma matriz de fibrina. Durante o processamento por meio de centrifugação do L-PRF, as plaquetas são ativadas e sua acentuada de granulação implica na liberação de várias citoxinas e fatores de crescimento, promovendo a cicatrização dos tecidos moles e duros através da estimulação da produção de colágeno para aumentar a resistência da ferida e iniciação da formação do calo ósseo. Esses fatores de crescimento aceleram a regeneração óssea precoce, aumentando angiogênese, quimiotaxia, mitose e proliferação celular. O L-PRF tem sido largamente difundido na odontologia, seu uso pode ser tanto sozinho ou associados a diferentes biomateriais, inclusive osso autógeno que resultou após estudos um rápido amadurecimento e consolidação do enxerto, aumento da densidade óssea, aumento da taxa de osteogênese e melhor qualidade do novo osso. Além disso, as membranas de P-PRP gel se dissolveram completamente no meio de cultura em menos de 5 dias, enquanto que as membranas de L-PRF se apresentaram intactas ao sete dias. Em outros estudos foi constatado que o L-PRF reduz o tempo de cicatrização, há um grande sucesso em altura óssea, é efetivo no controle hemorrágico, efetivo para o preenchimento de alvéolo após extrações, efetivo em defeitos periodontais infraósseos de três paredes, efetivo em defeitos de furca Grau II, e associado a matriz pode melhorar as condições periodontais dos defeitos ósseos. Em comparação do L-PRF com o P-PRP podemos concluir que o L-PRF é mais vantajoso devido a sua preparação em uma simples etapa, não possui aditivos químicos e anticoagulantes, os aparelhos utilizados são mais simples (centrifuga), tem reduzido tempo de produção e o procedimento de aplicação é facilitado. Em conclusão nos estudos *in vitro* pode-se observar que a polimerização lenta durante a preparação do PRF parece gerar uma rede de fibrina muito semelhante ao natural desencadeando maior migração e proliferação celular e consequentemente regeneração óssea, mostrando maior aérea nos grupos PRF e a associação de PRF a biomateriais diminuiu o tempo de espera para a colocação de implantes, concluindo assim que esta opção terapêutica é uma alternativa viável para regeneração óssea (BETONI *et al.,* 2013).

Martinez (2013), realizou uma revisão de literatura onde analisou a utilização da membrana de polipropileno-Bone Heal, como alternativa viável e as vantagens e desvantagens do uso de barreiras na Regeneração Óssea Guiada. A autora concluiu que o uso da membrana não reabsorvível de polipropileno Bone Heal® é muito viável e promissor na ROG em alvéolos de dentes recém extraídos, confrontando conceitos rígidos como a necessidade de enxertos para recuperação de defeitos ósseos ou de que não se pode deixar barreiras expostas ao meio bucal. Ela contribui para a manutenção dos rebordos alveolares, garantido futuras reabilitações estéticas e funcionais do elemento perdido. Talvez seja uma mudança de paradigma que assuste, mas que é desafiador e altamente benéfico para os pacientes.

Mello Dias *et al.* (2014), apresentaram um caso clínico no qual, após a instalação de dois implantes dentários nas regiões 14 e 16, a paciente ausentou-se por 30 dias, retornando com edema, dor e fratura do elemento dentário 13, contaminando o implante da região 14 e expondo a membrana do seio maxilar. O plano de tratamento consistiu em ROG com membrana de colágeno, hidroxiapatita (HA) sintética absorvível e membrana não absorvível com reforço de titânio. Uma prótese fixa provisória foi instalada entre os implantes 16 e 12. A exposição prematura da membrana de e-PTFE foi observada após quatro meses, sendo removida. De acordo com o plano de tratamento, outro implante foi instalado na região 15 quatro meses depois, e uma biopsia foi realizada com broca trefina 2mm de diâmetro. Após o processamento histotécnico, nova formação óssea foi observada oito meses depois da cirurgia. O biomaterial utilizado propiciou sua substituição gradual por tecido ósseo, permitindo a instalação deste implante com torque de 45 Ncm. A associação deste biomaterial à ROG permitiu a enxertia concomitante à instalação dos implantes, diminuindo o tempo de tratamento, a morbidade pós-operatória e obtendo uma maior aceitação do paciente à implantoterapia.

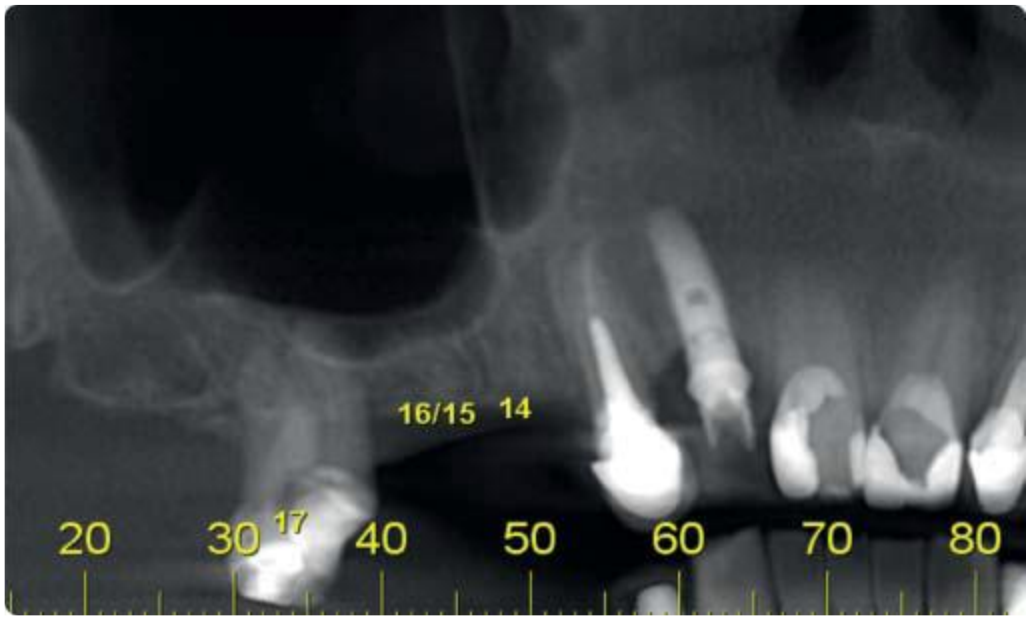

Figura 6: Imagem radiográfica inicial.
Fonte: Dias *et al.* (2014).

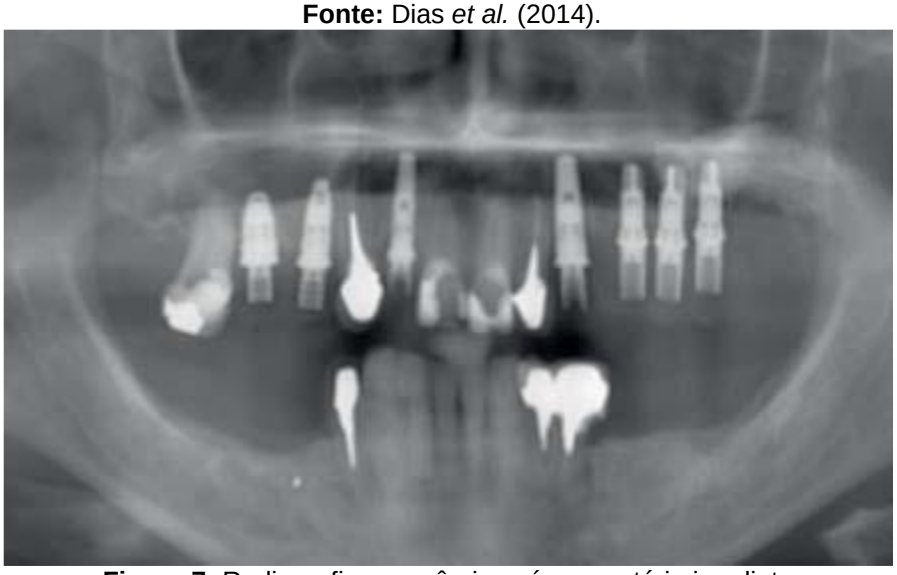

Figura 7: Radiografia panorâmica pós-operatória imediata.
Fonte: Dias *et al.* (2014).

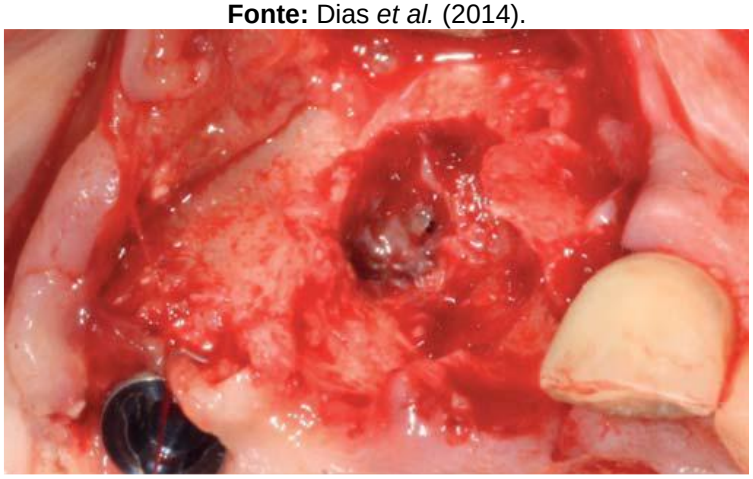

Figura 8: Aspecto da perda óssea após a fratura do elemento 13, com exposição da membrana sinusal.
Fonte: Dias *et al.* (2014).

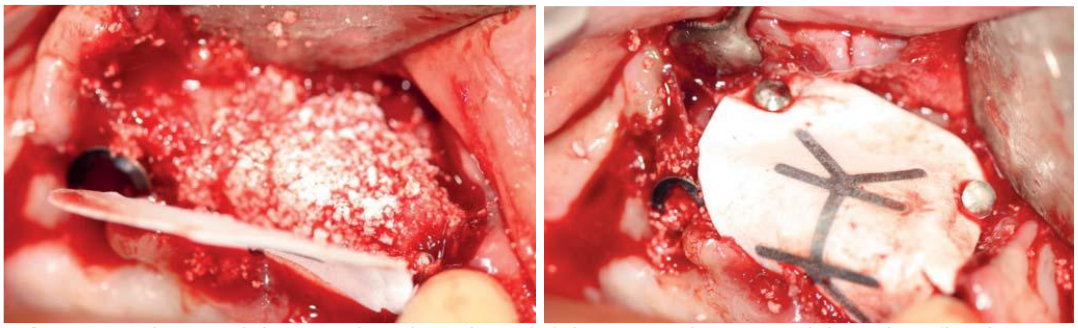

Figura 9: Biomaterial preenchendo todo o defeito e membrana posicionada e fixada com tachinhas de titânio.
Fonte: Dias *et al.* (2014).

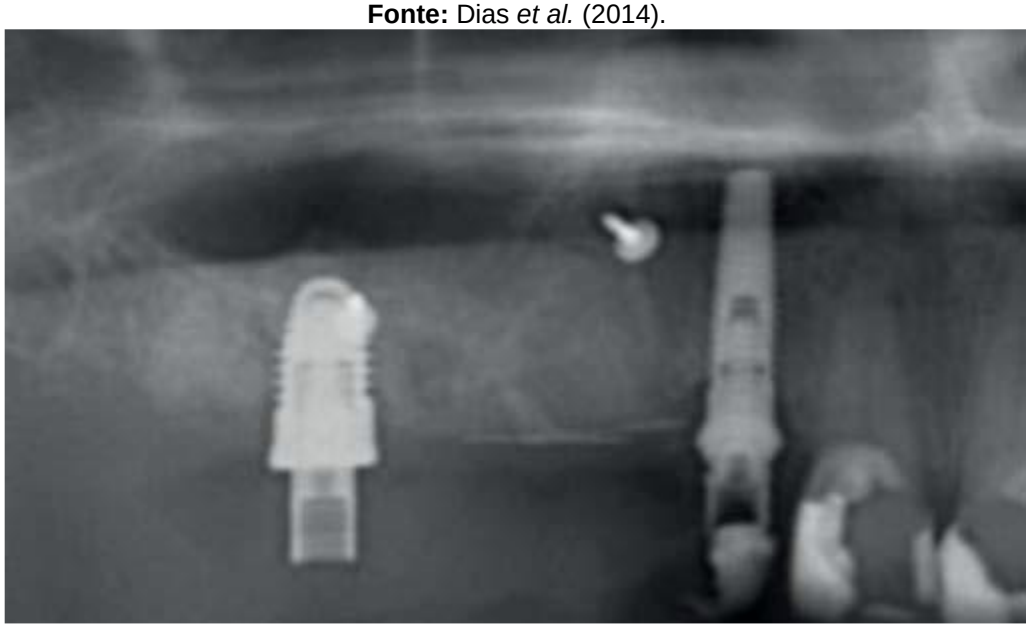

Figura 10: Radiografi a panorâmica antes da remoção da membrana.
Fonte: Dias *et al.* (2014).

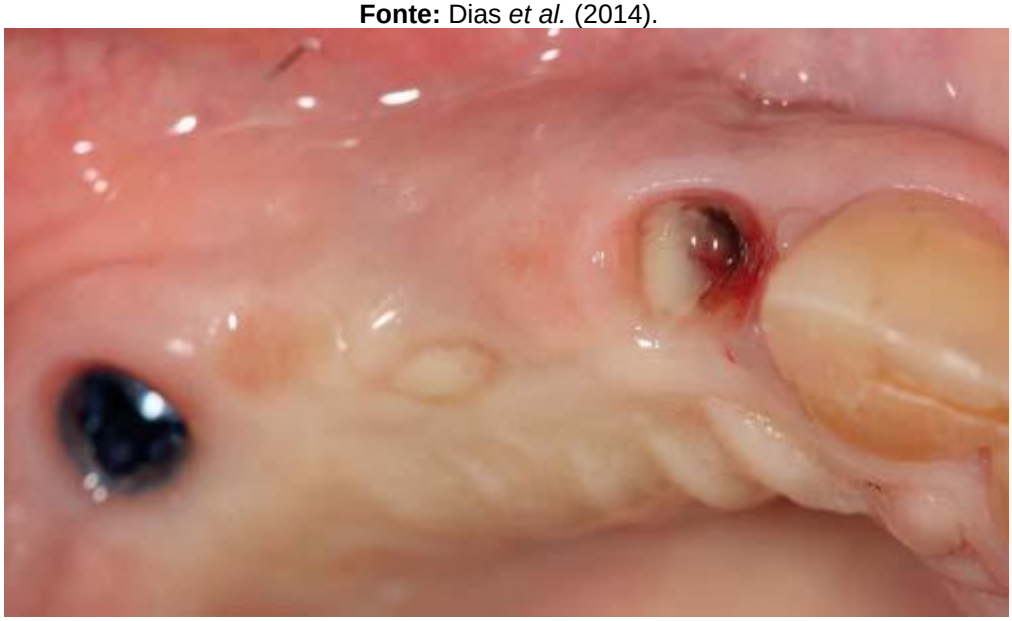

Figura 11: Aspecto clínico da exposição da membrana.
Fonte: Dias *et al.* (2014).

Mazaro *et al.* (2014), descreveram um caso clínico de um paciente que recebeu implante dentário do tipo cone-morse (região: 15), abordando os métodos, as técnicas e os materiais empregados em regeneração óssea guiada aplicada à implantodontia. Houve necessidade de utilização de biomaterial e membrana na parede vestibular do alvéolo. Após o período de osseointegração, realizou-se a cirurgia de reabertura e, confeccionou-se um provisório imediato. Decorridos 2 meses de acompanhamento, realizou-se a confecção da prótese definitiva, envolvendo outros elementos adjacentes. Um paciente, gênero feminino, com 54 anos, compareceu à clínica de reabilitação oral com a queixa estética e funcional na prótese fixa instalada nos elementos 14,15 e 16. Inicialmente, realizou-se um planejamento reabilitador para o paciente conforme exame clínico e radiográfico obtido, previamente.

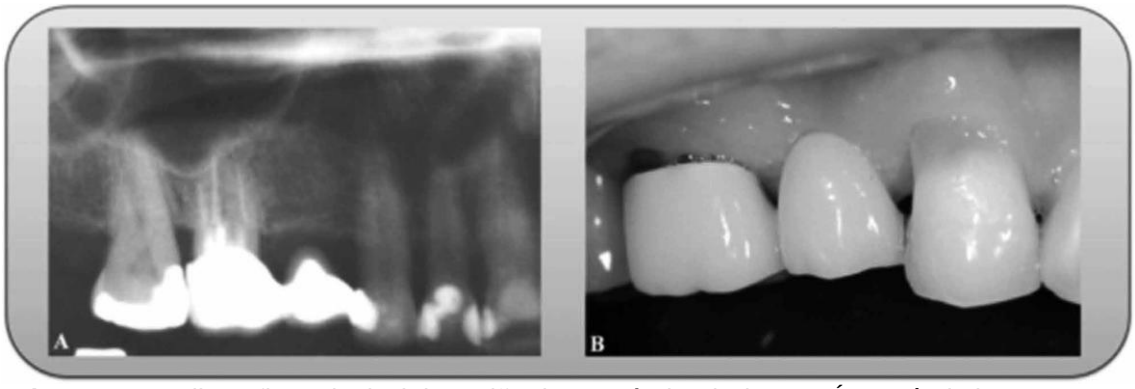

Figura 12: Radiografia periapical da região de 13, pôntico (15) e 16. É possível observar uma desadaptação na distal da coroa do elemento 16 (A). Imagem inicial dos elementos 13, (pôntico) e 16, sendo possível observar a desadaptação da coroa instalada no elemento 16, lesão de abfração no elemento 13 (B).
Fonte: Mazaro *et al.* (2014).



Figura 13: Imagem mostrando implante Cone Morse sendo instalado (A). Imagem mostrando implante Cone Morse instalado e roscas exposta no terço médio e apical (B). Colocação de Membrana no leito ósseo (C). Colocação de enxerto ósseo liofilizado ao redor da crista óssea (D).
Fonte: Mazaro *et al.* (2014).



Figura 14: A): Cirurgia de reabertura; (B): Instalação de pilar Speed com cinta de 1.5mm; (C) instalação de copping plástico.
Fonte: Mazaro *et al.* (2014).

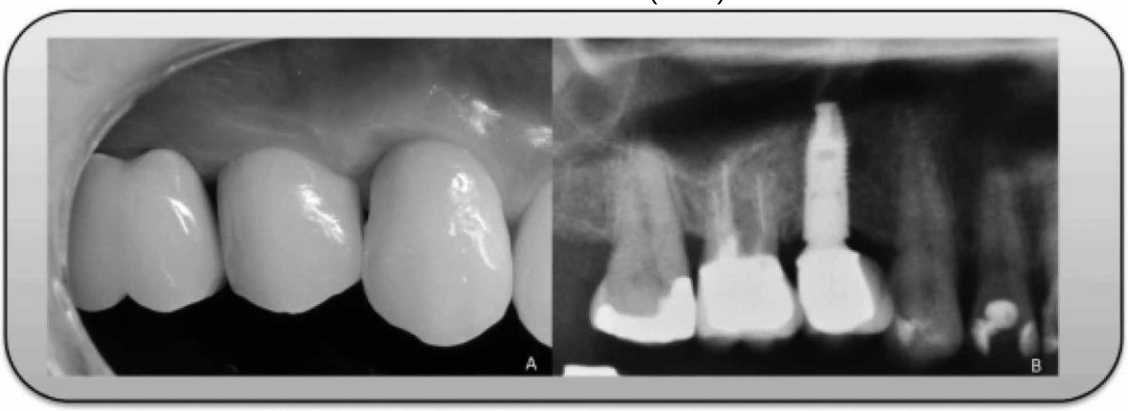

Figura 15: (A) Próteses fixas instaladas; (B) controle radiográfico de seis meses no implante instalado.
Fonte: Mazaro *et al.* (2014).

Os autores concluíram que a técnica de regeneração óssea guiada empregada apresentou desempenho satisfatório. O paciente demonstrou-se favorável no quesito de estética e função. Entretanto, mais estudos controlados e com maior período de acompanhamento são necessários para análises de previsibilidade.

O expressivo desenvolvimento de biomateriais para utilização em clínica odontológica na última década tem representado um poderoso instrumento terapêutico nas atividades cirúrgicas, especialmente nas correções de defeitos ósseos. A regeneração guiada dos tecidos é uma conduta cirúrgica na qual se utiliza uma barreira artificial – membrana biológica – que evita a migração epitelial para garantir o sucesso da neoformação óssea em áreas de defeitos ósseos. Essas membranas podem ser absorvíveis ou não absorvíveis fato que as tornam diferentes quanto a sua manipulação.

Martins (2014) fez um levantamento bibliográfico de artigos atuais e livros e artigos clássicos relacionados aos temas células-tronco e regeneração óssea, entre o ano de 1994 até 2014. A literatura mostrou que as células-tronco apresentam capacidade de autorrenovação e, quando se multiplicam, podem permanecer com as características de indiferenciação ou se diferenciar em outros tipos celulares. Dentre os tipos de células-tronco estão as embrionárias (CTE) e as adultas (CTA), dependendo da fonte tecidual de onde as mesmas são obtidas. Para vencer as barreiras éticas e legais do uso de células-tronco embrionárias, os pesquisadores têm se voltado cada vez mais para os estudos utilizando células-tronco de tecidos adultos, tanto no que diz respeito às análises do perfil gênico/molecular dessas células, quanto à diferenciação celular e perspectivas de aplicação clínica. Existem diversas fontes de células-tronco adultas, tais como cordão umbilical, medula óssea, tecido adiposo, tecidos dentários, entre outras. Mas as fontes teciduais ideais para a obtenção das células-tronco adultas são aquelas em que a coleta causa a menor morbidade possível, porém garantindo quantidade suficiente de células para isolamento e expansão. Para a aplicação terapêutica das células-tronco, principalmente na área odontológica, os arcabouços são necessários para, além de fornecer o suporte mecânico, garantir a interação com as substâncias da matriz extracelular. Para chegar ao arcabouço ideal muitas propriedades estão sendo estudadas como a composição química, a carga eletrostática, a textura superficial/rugosidade, a configuração geométrica, e a modificação biomimética,

pois dentro dessas propriedades existem muitas opções de materiais. Para fechar a tríade da regeneração óssea, as moléculas indutoras do crescimento e diferenciação celular, como as BMPs, TGF- β, FGF, IGF, VEGF, PDGF, EGF, PTH / PTHrP e interleucinas, atuam na cascata de formação do osso estimulando a migração, mitose, angiogênese e, proliferação e a diferenciação celular. Através desses mecanismos elas ativam outras moléculas e preparam o meio para a regeneração óssea, podendo ser adicionadas no momento do implante ou previamente incorporadas ao arcabouço. O uso do plasma rico em proteínas é um protocolo já consolidado há alguns anos na área da medicina e da odontologia, e utilizado com sucesso em diversas pesquisas, onde o PRP atua como arcabouço e fornece fatores de crescimento que aceleram o processo de regeneração óssea. Entretanto, embora diversos materiais venham sendo estudados ao longo dos anos, ainda não há consenso de qual arcabouço é o ideal ou o mais indicado, bem como ainda não há definição dos fatores indutores de diferenciação mais adequados, e a sua concentração e disponibilização espacial e temporal, para aplicação clínica em casos de reconstrução e regeneração óssea. Após a revisão, a autora concluiu que a regeneração óssea com células-tronco é algo possível de acontecer. Alguns estudos nessa área já obtiveram sucesso, porém mais pesquisas devem ser realizadas, principalmente na área da odontologia, para o desenvolvimento de protocolos terapêuticos clínicos seguros e de eficácia previsível.

Cortez (2015), revisou a literatura científica, visando avaliar a eficácia das diferentes abordagens terapêuticas com células tronco derivadas da medula óssea, empregadas para a regeneração óssea alveolar na implantodontia, enfocando os métodos de processamento e arcabouços utilizados, além de sua eficácia, reprodutibilidade e segurança para a aplicação clínica. Foram incluídas revisões de literatura, estudos in vitro e in vivo, em modelo animal ou em humanos, que apresentaram a utilização de uma ou mais abordagens terapêuticas com células tronco derivadas da medula óssea para reconstrução alveolar. Concluiu-se que a literatura científica apresenta evidências de que a utilização de abordagens terapêuticas com células tronco mesenquimais derivadas da medula óssea é eficaz para a regeneração óssea alveolar, porém, mais estudos são necessários para que estas novas abordagens possam se tornar práticas clínicas confiáveis, seguras, e reproduzíveis.

4 DISCUSSÃO

O enxerto autógeno é o padrão-ouro devido ao seu potencial de osteogênese, osteoindução e osteocondução, porém, a morbidade aumentada do procedimento e sua quantidade limitada fazem com que clínicos e pesquisadores busquem biomateriais como alternativa (CARAGNATO *et al.,* 2010). É importante que os clínicos conheçam as características físico-químicas dos biomateriais disponíveis no mercado para escolha do material adequado à aplicação específica. Quando utilizados, estes devem manter as suas propriedades e características estruturais nas fases iniciais de cicatrização e, em uma segunda fase, devem ser absorvidos de uma maneira progressiva, a tempo de serem substituídos por um novo osso (DOROZHKIN, 2010).

Estudos mostram que na utilização de osso autógeno particulado associado a enxerto ósseo xenógeno (BioOss®) cobertos por membrana colágena (BioGide®) tem se mostrado uma ótima opção de tratamento desses defeitos. A membrana colágena tem apresentado resultados similares aos da membrana de PTFEe com a vantagem de não necessitar de segunda intervenção para sua retirada. Um novo modelo de polietilenoglicol (PEG) pode ser visto como um material promissor uma vez que foram relatados resultados semelhantes ao de membranas colágenas (BioGide®) no tratamento de defeitos tipo deiscência ao redor de implantes juntamente com osso xenógeno (BioOss®). Em relação às membranas utilizadas para essa indicação (colágena, PTFE ou matriz dérmica acelular), também é difícil encontrar superioridade. Para aumento horizontal ou lateral do rebordo alguns protocolos de tratamento tem apresentado bons resultados, como a associação de enxerto xenógeno (BioOss®) e membrana colágena (BioGide®), apresentando as vantagens clássicas de não necessitar de área doadora e remoção da membrana. Novos materiais, como enxerto alógeno termoplástico, também demonstraram resultados satisfatórios; entretanto, a análise histomorfométrica mostrou que as biopsias ósseas, após 6 meses, eram compostas de apenas 57% osso, sendo 36% material de enxerto e 21% novo osso. Uma ótima alternativa parece ser a utilização de osso autógeno em bloco com material particulado para preencher os espaços (BioOss®) e membrana biodegradável (BioGide®), visto que essa opção associa as vantagens do enxerto autógeno as dos substitutos ósseos. O uso de barreiras,

como a tela de titânio, parece proporcionar maior formação óssea com o mesmo tipo de enxerto do que quando não se utiliza. Além disso, o bloco de enxerto xenógeno (BioOss®Block e particulado ósseo (BioOss®) cobertos por membrana colágena (BioGide®) parece apresentar os mesmos resultados do enxerto autógeno da crista ilíaca e particulado xenógeno (BioOss®) associada a mesma membrana, com a vantagem da primeira opção ser menos invasiva (AYUB *et al.,* 2011). A utilização cuidadosa de membranas de recobrimento deve ser realizada, destaca-se que fenestrações do tecido mole podem levar a exposição da membrana e biomaterial, podendo ser uma complicação relevante no pós-operatório (ANNIBALI *et al.,* 2012).

Em outros estudos foi constatado que o L-PRF reduz o tempo de cicatrização, há um grande sucesso em altura óssea, é efetivo no controle hemorrágico, efetivo para o preenchimento de alvéolo após extrações, efetivo em defeitos periodontais infraósseos de três paredes, efetivo em defeitos de furca Grau II, e associado a matriz pode melhorar as condições periodontais dos defeitos ósseos (BETONI *et al.,* 2013). A utilização de biomateriais e membranas podem contribuir para um desfecho otimizado nas reabilitações com implantes osseointegráveis. Buser *et al.* (2011), em estudo prospectivo de 3 anos em pacientes que receberam implantes do tipo *platform switching,* indicaram previsibilidade da técnica associada à regeneração óssea guiada para reconstrução de área estética. Assim como, Covani *et al.* (2012), em estudo prospectivo de 10 anos, indicaram a possibilidade de retração gengival em um grupo de pacientes que não recebeu regeneração óssea guiada, quando comparado com um grupo de pacientes que recebeu a técnica de regeneração óssea guiada.

Em relação à utilização do biomaterial, estudos clínicos tem apontado previsibilidade da técnica. Mardas *et al.* (2010), em ensaio clínico controlado e randomizado, indicaram que a técnica de regeneração óssea guiada utilizando diferentes biomateriais (Bone Ceramic/Bio-Oss), apresentou previsibilidade e, que ambos os materiais são adequados para preservação de largura e altura óssea interproximal do rebordo alveolar. Todavia, grandes áreas de reconstrução óssea, localizadas em defeitos ósseos avançados pode apresentar um prognóstico menos favorável (RAMMELSBERG *et al.,* 2012).

5 CONCLUSÃO

Após realizar esta breve revisão literária sobre a ROG concluiu-se que é uma importante alternativa, permitindo realizar o procedimento de enxertia concomitante à instalação dos implantes, diminuindo o tempo de tratamento, a morbidade pós-operatória e obtendo uma maior aceitação dos pacientes à terapia com implantes. A regeneração óssea guiada está indicada para regenerar defeitos ósseos, onde através da utilização de membranas pode-se excluir as células indesejáveis para o processo de cicatrização, o que estimula a neoformação óssea em áreas comprometidas. O emprego das membranas propiciam a criação de um gap no período de cicatrização permitindo que as células osteoprogenitoras estabeleçam a neoformação de osso. Na técnica de regeneração óssea guiada, a escolha do biomaterial de enxerto deve levar em consideração o local do defeito ósseo, o objetivo cirúrgico, o exame do paciente e as características físico-químicas do biomaterial de enxerto ósseo selecionado. Estes não devem induzir respostas inflamatórias, e devem ter propriedade osteocondutoras para manter o arcabouço sob a membrana, assim como permitir o remodelamento ósseo.

REFERÊNCIAS

AGHALOO TL, MOY PK. **Which hard tissue augmentation techniques are the most successful in furnishing bony support for implant placement?** Int J Oral Maxillofac Implants, 2007;22(Suppl):49-70.

ANNIBALI S, BIGNOZZI I, SAMMARTINO G, LA MONACA G, CRISTALLI MP. **Horizontal and vertical ridge augmentation in localized alveolar deficient sites: a retrospective case series.** Implant Dent 2012; 21(3):175-85.

ARAÚJO KS, PEREIRA NS, SANTOS IMSP, SOARES LC, SOUZA LRB. **Regeneração óssea guiada utilizando membrana reabsorvível fixada com etilcianoacrilato**. Rev. bras. odontol., Rio de Janeiro, v. 69, n. 1, p. 39-42, jan./jun. 2012.

AYUB LG, GRISI MFM, JÚNIOR ABN, JÚNIOR MT, PALIOTO DB, SOUZA SLS. **Regeneração óssea guiada e suas aplicações terapêuticas**. Braz J Periodontol - December 2011 - volume 21 - issue 04.

BETONI W, LUVIZUTO ER, MARGONAR R, PRADO MV, QUEIROZ TP. **Características e particularidades do plasma rico em fibrina (L-PRF) na regeneração óssea**. ImplantNews 2013;10(3):355-61.

BJORNSON, C.R. et al. **Turning brain into blood: a hematopoietic fate adopted by adult neural stem cells in vivo.** Science, v. 283, n. 5401, p.534-537, 1999.

BYDLOWSKI, S.P. et al. **Características biológicas das células-tronco mesenquimais.** Rev. Bras. Hematol.Hemoter, v. 31(Supl. 1), p. 25-35, 2009.

BUSER, D. **20 Anos de Regeneração Óssea Guiada na Implantodontia.** São Paulo: Quintessence, 2010.

BUSER D, WITTNEBEN J, BORNSTEIN MM, GRUTTER L, CHAPPUIS V, BELSER UC. **Stability of contour augmentation and esthetic outcomes of implant-supported single crowns in the esthetic zone: 3-year results of a prospective study with early implant placement postextraction.** J Periodontol 2011; 82(3):342-9.

CAREGNATO L, PONZONI D, MATSUMOTO MA, CARNEIRO GP, BERTONHA M. **Levantamento do seio maxilar usando substitutos ósseos autógeno e alógeno. Relato de caso e análise histológica após sete meses.** ImplantNews 2010;7(4):473-80.

CORTEZ, LSA. **Uso de células tronco em procedimentos de regeneração óssea alveolar na implantodontia – revisão de literatura.** Monografia apresentada ao Colegiado do Programa de Pós-Graduação da Faculdade de Odontologia da Universidade Federal de Minas Gerais, como requisito parcial

para obtenção do grau de Especialista em Odontologia – área de concentração em Implantodontia. 2015.
COSTA JBZ, SILVA F da, DULTRA C de A, SOUZA LF, SANTOS MCNE dos. **O uso de membranas biológicas para regeneração óssea guiada em Implantodontia •uma revisão de literatura.** Revista Bahiana de Odontologia. 2016 Mar;7(1):14-21.

COVANI U, CHIAPPE G, BOSCO M, ORLANDO B, QUARANTA A, BARONE A. **A 10-year evaluation of implants placed in fresh extraction sockets: a prospective cohort study.** J Periodontol 2012; 83(10):1226-34.

DOROZHKIN SV. **Bioceramics of calcium orthophosphates.** Biomaterials 2010;31:1465-85.

FUCHS, E.; SEGRE, J.A. **Stem cells: a new lease on life.** Cell, v. 100, n. 1, p.143- 155, 2000.

LUCZYSZYN S, PAPALEXIOU V, NOVAES JR AB, GRISI MFM, SOUZA SLS, TABA JR MT. **Acellular dermal matrix and hydroxyapatite in prevention of ridge deformities after tooth extraction.** Implant Dent, 2005;14:176-184.

MARDAS N, CHADHA V, DONOS N. **Alveolar ridge preservation with guided bone regeneration and a synthetic bone substitute or a bovine-derived xenograft: a randomized, controlled clinical trial.** Clin Oral Implants Res 2010; 21(7):688-98.

MARTINEZ EC. **Regeneração óssea guiada após exodontia e o uso de barreira de polipropileno- bone heal®.** Trabalho de Conclusão de Curso Apresentado à Universidade Nove de Julho, como requisito parcial para obtenção do grau de Bacharel em Odontologia, 2013.

MARTINS, P. **Papel das células-tronco na regeneração óssea.** Trabalho apresentado à Universidade Federal de Santa Catarina como requisito para conclusão do Curso de Graduação em Odontologia. 2014.

MAZARO JVQ, GODOY PAI, SANTIAGO JUNIOR JF, MELLO CC DE, PELLIZZER EP, ZAVANELLI AC. **Regeneração óssea guiada em implantodontia - relato de caso.** RFO, Passo Fundo, v. 19, n. 1, p. 121-128, jan./abr. 2014.

MEINIG RP. **Clinical use of resorbable polymeric membranes in the treatment of bone defects.** Orthop Clin North Am 2010;41:39

MELLO DIAS ECL de C e, COTRIM KC, CONZ MB. **Associação da regeneração óssea guiada (ROG) e hidroxiapatita sintética (HA) para resolver complicações no tratamento com implantes dentários: relato de caso clínico com análise histológica.** ImplantNews 2014;11(4):469-73.

MORRISON, S.J.; SHAH, N.M.; ANDERSON, D.J. **Regulatory mechanisms in stem cell biology.** Cell, v. 88, n. 3, p. 287-298, 1997.

PEREIRA NS, SOUZA LR de B, SOARES LC, SANTOS IMSP, ARAÚJO KS de. **Regeneração óssea guiada utilizando membrana reabsorvível fixada com etilcianoacrilato.** Rev. bras. odontol., Rio de Janeiro, v. 68, n. 2, p. 233-7, jul./dez. 2011.

RAMMELSBERG P, SCHMITTER M, GABBERT O, LORENZO BERMEJO J, EIFFLER C, SCHWARZ S. **Influence of bone augmentation procedures on the short-term prognosis of simultaneously placed implants.** Clin Oral Implant Res 2012; 23(10):1232-7.

SANTOS, Angélica Feltrin dos. **Influência das células-tronco mesenquimais na regeneração óssea: revisão de literatura.** 2011. 29 f. +. Trabalho de conclusão de curso (bacharelado - Odontologia) - Universidade Estadual Paulista Julio de Mesquita Filho, Faculdade de Odontologia de Araçatuba, 2011.

SUBA Z, TAKÁCS D, MATUSOVITS D, BARABÁS J, FAZEKAS A, SZABÓ G. **Maxillary sinus floor graftingwith btricalcium phosphate in humans: density and microarchitecture of the newly formed bone.** Clin Oral Impl Res, 17,2006;102-108.

WATT, F.M.; HOGAN, B.L. **Out of Eden: stem cells and their niches.** Science, v. 287, n. 5457, p. 1427-1430, 2000.