FACULDADE DE TECNOLOGIA DE SETE LAGOAS

FACSETE

DEBORAH FUCHS MALVASIO FREIRE

TRATAMENTO DA MÁ OCLUSÃO DE CLASSE II ATRAVÉS DO APARELHO DE PROTUSÃO MANDIBULAR (APM)

SERTÃOZINHO

2021

DEBORAH FUCHS MALVASIO FREIRE

TRATAMENTO DA MÁ OCLUSÃO DE CLASSE II ATRAVÉS DO APARELHO DE PROTUSÃO MANDIBULAR (APM)

Monografia apresentada ao curso de Especialização *Latu Sensu* da Faculdade de Tecnologia de Sete Lagoas como requisito parcial para conclusão do Curso de Especialização.

Área de Concentração: Ortodontia.

Orientador: Marcela Roselino Ricci Santos

SERTÃOZINHO

2021

Freire, Deborah Fuchs Malvasio

Tratamento de má oclusão de Classe II através do Aparelho de Protusão Mandibular (APM) / Deborah Fuchs Malvasio Freire. – Sertãozinho:[s.n.], 2021. 23ps.

Orientador: Marcela Roselino Ricci Santos

Monografia. (Especialização em Ortodontia) -- Faculdade de Tecnologia de Sete Lagoas. Oreintador: João José . 1. Aparelho de Protusão Mandibular (APM) 2. Ortodontia. Sertãozinho, 2021.

FACULDADE DE TECNOLOGIA DE SETE LAGOAS

Monografia intitulada “**Tratamento da má oclusão de Classe II através do Aparelho de Protusão Mandibular (APM)**

” de autoria do aluno Deborah Fuchs Mlavasio Freire, aprovada pela banca examinadora constituída pelos seguintes professores:

_____

Marcela Roselino Ricci Santos - Ortogotardo – Centro de Estudos em Ortodontia – Orientador

_____

Paulo Henrique Barbosa Stopa - Ortogotardo – Centro de Estudos em Ortodontia - Coorientador

_____

Eduardo Mendes Gotardo - Ortogotardo – Centro de Estudos em Ortodontia - Examinador

AGRADECIMENTOS

Agradeço a todos que me deram forças nessa caminhada, mas agradeço principalmente aos meus pais que me apoiaram de todas as formas para que eu tivesse condições de realizar os meus sonhos e seguir cada vez mais acreditando em mim. Agradeço aos professores que me ensinaram durante esses anos, sempre nos ensinando com muito carinho e paciência. Agradeço também aos meus amigos do curso pela amizade e incentivo para continuar.

RESUMO

O objetivo geral foi apresentar o tratamento da má oclusão de Classe II através do aparelho de protusão mandibular (APM). Assim, os objetivos específicos buscarão apontar sobre o diagnóstico da má oclusão de Classe II, sua etiologia e patogênese e tratamento. Justifica-se a presente pesquisa como um meio de contribuir para o ambiente acadêmico, contextualizando e enriquecendo a temática referente ao tratamento da má oclusão de Classe II através do aparelho de protusão mandibular (APM). Justifica-se também está pesquisa, como um meio de simplificar tal temática em seu ambiente social, buscando apresentar um material conciso e de fácil assimilação por leitores leigos que buscam um conhecimento mais profundo no tema. Tratou-se de revisão da literatura, baseando-se na busca de artigos publicados entres 2013 a 2020. As bases de dados utilizadas serão: BIREME (Biblioteca Virtual de Saúde); LILACS (Literatura Latino-Americana e do Caribe em Ciências da Saúde) e SCIELO (Scientific Electronic Library Online).

Palavras-chave: Má oclusão; APM; Aparelho de protusão.

ABSTRACT

The general objective was to present the treatment of Class II malocclusion using the mandibular protrusion device (APM). Thus, the specific objectives will seek to point out the diagnosis of Class II malocclusion, its etiology and pathogenesis and treatment. This research is justified as a means of contributing to the academic environment, contextualizing and enriching the theme related to the treatment of Class II malocclusion through the mandibular protrusion device (APM). This research is also justified, as a means of simplifying this theme in its social environment, seeking to present a concise and easily assimilated material by lay readers who seek a deeper knowledge on the subject. It was a literature review, based on the search for articles published between 2013 and 2020. The databases used will be: BIREME (Virtual Health Library); LILACS (Latin American and Caribbean Literature in Health Sciences) and SCIELO (Scientific Electronic Library Online).

Keywords: Malocclusion; APM; Protrusion device.

SUMÁRIO

1 INTRODUÇÃO 8
2 PROPOSIÇÃO 10
3 REVISÃO DA LITERATURA 11
3.1 ETIOLOGIA E PATOGÊNESE DA MÁ OCLUSÃO DE CLASSE ICLASSE II, DIVISÃO 1 11
3.2 CLASSE II, DIVISÃO 2 12
3.3. DIAGNÓSTICO E CARACTERÍSTICAS CLÍNICAS DA MÁ OCLUSÃO DE CLASSE II 13
3.4. TRATAMENTO DA MÁ OCLUSÃO DE CLASSE II 14
3.4.1 Tratamento precoce na dentição mista 15
3.4.2. Tratamento tardio da má oclusão de classe II 16
4 DISCUSSÃO 18
5 CONCLUSÃO 22
REFERÊNCIAS 23

1 INTRODUÇÃO

A má oclusão de Classe II está entre as anomalias de desenvolvimento mais comuns, com uma prevalência variando de 15 a 30% na maioria das populações. Esta má oclusão pode produzir efeitos estéticos, psicológicos e sociais negativos significativos. Esta anomalia dento facial pode ser dividida em duas categorias diferentes com base no arco envolvido para o excesso maxilar ou deficiência mandibular e pode demonstrar várias gravidades da má oclusão de Classe II em diferentes idades, o que dita a abordagem preferida para o manejo clínico.

Desta maneira, a presente pesquisa buscará através de seu objetivo geral apresentar o tratamento da má oclusão de classe II através do aparelho de protusão mandibular (APM). Assim, os objetivos específicos buscarão apontar sobre o diagnóstico da má oclusão de Classe II, sua etiologia e patogênese e tratamento.

Justifica-se a presente pesquisa como um meio de contribuir para o ambiente acadêmico, contextualizando e enriquecendo a temática referente ao tratamento da má oclusão de Classe II através do aparelho de protusão mandibular (APM). Justifica-se também está pesquisa, como um meio de simplificar tal temática em seu ambiente social, buscando apresentar um material conciso e de fácil assimilação por leitores leigos que buscam um conhecimento mais profundo no tema.

Tratou-se de revisão da literatura, baseando-se na busca de artigos publicados entres 2013 a 2020. As bases de dados utilizadas serão: BIREME (Biblioteca Virtual de Saúde); LILACS (Literatura Latino-Americana e do Caribe em Ciências da Saúde) e SCIELO (Scientific Electronic Library Online). Os descritores utilizados para a busca foram: Má oclusão; APM; Aparelho de protusão. Os critérios de inclusão utilizados serão: artigos que respondessem à questão de metodologia de projeto, e os critérios de exclusão foram: editoriais, artigos de revisão da literatura e artigos que não respondessem à questão de outras metodologias proposto por este estudo.

Assim como o estudioso Andrade (2013) mostra que a pesquisa é o conjunto de procedimentos sistemáticos, baseado no raciocínio lógico, que tem por objetivo encontrar soluções para problemas propostos, mediante a utilização de métodos científicos. Segundo Ferrão (2013) quanto aos objetivos, à pesquisa divide-se em exploratória, descritiva e explicativa. Analisando os objetivos da pesquisa serão utilizadas as pesquisas exploratórias e descritivas.

Segundo Ferrão (2013) mostra que são considerados documentos: os livros, revistas, jornais, Internet, anuários, estatísticos, monografias, mapas, documentos audiovisuais, entre outras fontes, que contém informações fundamentais sobre a proposta do trabalho. As possibilidades de tratamento e análise dos dados depois de coletados, os dados serão analisados e interpretados.

A pesquisa pode ser classificada sob três aspectos: quanto aos objetivos, quanto à abordagem do problema e quanto aos procedimentos. No tocante aos seus objetivos, a pesquisa que gerou este texto caracterizou-se como sendo de natureza exploratória e descritiva. As pesquisas exploratórias têm por fim “[...] mostrar mais contexto com o problema, tornando o assim mais explícito ou construindo hipóteses, sendo assim estas pesquisas têm como o grande objetivo aprimorar as ideias.” (GIL, 2018 p. 45).

O tipo do estudo é uma revisão bibliográfica, pesquisas do tipo tem o objetivo primordial à exposição dos atributos de determinado fenômeno ou afirmação entre suas variáveis (GIL, 2018). Assim, recomenda-se que apresente características do tipo: analisar a atmosfera como fonte direta dos dados e o pesquisador como um instrumento interruptor; não agenciar o uso de artifícios e métodos estatísticos, tendo como apreensão maior a interpretação de fenômenos e a imputação de resultados, o método deve ser o foco principal para a abordagem e não o resultado ou o fruto, a apreciação dos dados deve ser atingida de forma intuitiva e indutivamente através do pesquisador (GIL, 2018).

Quanto à abordagem do estudo, tendo em consideração os objetivos definidos, considerou-se mais adequada a adoção de uma metodologia qualitativa. Conforme Richardson (2019), mostra que vários estudos os quais empregam assim uma metodologia qualitativa “[...] podem descrever a complexidade de determinado problema, analisar a interação de certas variáveis, compreender e classificar processos dinâmicos vividos por grupos sociais.”

Segundo Ferrão (2013) mostra que são considerados documentos: os livros, revistas, jornais, Internet, anuários, estatísticos, monografias, mapas, documentos audiovisuais, entre outras fontes, que contém informações fundamentais sobre a proposta do trabalho. As possibilidades de tratamento e análise dos dados depois de coletados, os dados serão analisados e interpretados.

2 PROPOSIÇÃO

O Aparelho de Protusão Mandibular (APM) apresenta grande versatilidade clínica por ser de fácil fabricação e baixo custo de fabricação. Ao longo dos anos, sofreu pequenas modificações, mas com o objetivo de melhorar seu uso e proporcionar conforto aos pacientes.

Dentro do contexto apresentado, o presente trabalho buscará responder como funciona o tratamento da má oclusão de Classe II através do aparelho de protusão mandibular (APM).

3 REVISÃO DA LITERATURA

ETIOLOGIA E PATOGÊNESE DA MÁ OCLUSÃO DE CLASSE II

Como outros tipos de más oclusões, a etiologia da má oclusão de Classe II foi associada a fatores hereditários e ambientais.



https://www.orthometric.com.br/post/caso-clinico-tratamento-compensatorio-da-ma-oclusao-de-classe-ii-com-aparelho-fixo-estetico-p9

3.1 CLASSE II, DIVISÃO 1

A proclinação dos incisivos superiores e / ou retro inclinação dos incisivos inferiores por um hábito ou dos tecidos moles pode resultar em sobressalência aumentada em qualquer tipo de padrão esquelético. Na Classe II, divisão 1, os lábios dos pais costumam ser incompetentes e tentam compensar por meio da atividade muscular circumoral, rolando o lábio inferior para trás dos incisivos superiores ou movendo a língua para frente entre os incisivos, ou uma combinação de todos esses itens (ALMEIDA, *et al*, 2016).



Fonte: odontologiatotal.blogspot.com/2013/09/classificacao-das-maloclusoes-de-angle.html

De acordo com Bicalho e Bicalho (2017) o hábito prolongado de sucção do dedo cria mordida aberta assimétrica e má oclusão de Classe II. Características dentais, como discrepâncias no comprimento do arco do dente, podem estar envolvidas no desenvolvimento da má oclusão de classe II, que pode ser a razão para o movimento labial dos incisivos superiores resultando na exacerbação da sobressalência.

A sucção digital ou outros hábitos orais também podem levar ao desenvolvimento dessa má oclusão, principalmente após desequilíbrios dos músculos bucinadores e da força da língua, e estreitamento do arco maxilar. Além disso, os hábitos geralmente proclinam os incisivos superiores e retorciam os inferiores (ARAÚJO, *et al*, 2019).

3.2 CLASSE II, DIVISÃO 2

A dimensão vertical dos pacientes Classe II, divisão 2, costuma estar diminuída em comparação com outros tipos, o que pode resultar na ausência de stop oclusal nos incisivos inferiores e, consequentemente, aumento da sobremordida. O apinhamento dentário também, em contraste com a categoria divisão 1, é exacerbado pelo retro inclinação dos incisivos superiores. Lábios musculares ativos são responsáveis pelo retro inclinação superior e inferior neste tipo (DIÓGENES, *et al*, 2014).



http://blog.cetrobh.com.br/2011/12/artigo-bbo-ma-oclusao-classe-ii-2.html

3.3. DIAGNÓSTICO E CARACTERÍSTICAS CLÍNICAS DA MÁ OCLUSÃO DE CLASSE II

A presença de relação molar degrau distal, discrepância no tamanho do dente e / ou sobressalência excessiva pode levar os médicos a uma falsa interpretação da má oclusão esquelética de classe II. Henriques (2017) aponta que os componentes da má oclusão de Classe II esquelética podem ser classificados pela relação maxilomandibular (retrognatismo mandibular, protrusão da face média ou ambos), comprimento da base do crânio (comprimento aumentado da base anterior do crânio: protrusão do meio da face, enquanto alongamento da base posterior do crânio: posição mais retraída do articulação temporomandibular), discrepância vertical (altura da face superior anterior frequentemente maior que o normal) e plano oclusal inclinado.



https://www.scielo.br/scielo.php?script=sci_arttext&pid=S1415-54192009000400016

Como em outros tipos de má oclusão, a má oclusão de Classe II pode ser identificada com base na avaliação clínica precisa (características extra e intraorais), auxiliares de diagnóstico (história, análise fotográfica, análise radiográfica e análise de gesso) e análise funcional (exame de posição de repouso postural e máxima intercuspidação, exame da articulação temporomandibular e disfunção orofacial) dos pacientes (FABER, *et al,* 2018).

O ângulo definiu a má oclusão de Classe II caracterizada por uma relação distal dos primeiros molares permanentes inferiores aos superiores até a extensão de mais da metade da largura de uma cúspide e os incisivos superiores sendo protrusos. Os pacientes de Classe II, divisão 1, demonstram perfil convexo, formato dolicocéfalo da cabeça, sulco mentolabial raso / profundo, mentolado hiperativo e lábio superior. Os pacientes Classe II, divisão 2, apresentam perfil reto a convexo, formato da cabeça mesocefálica ou dolicocefalia, sulco mentolabial normal ou hiperativo e lábio superior normal ou hiperativo (HENRIQUES, *et al*, 2019).

3.4. TRATAMENTO DA MÁ OCLUSÃO DE CLASSE II

As estratégias de tratamento da má oclusão de Classe II são categorizadas com base no estado de crescimento e não crescimento dos pacientes. O tempo de tratamento da má oclusão de classe II tem sido um tópico de controvérsia por décadas. Maria (2013) argumenta que a evidência existente sugere que fornece tratamento ortodôntico precoce para crianças com má oclusão de Classe II e dentes anteriores superiores proeminentes é mais eficaz na redução da incidência de trauma incisa do que fornece um curso de tratamento ortodôntico quando a criança está no início da adolescência.

A utilização do APM no tratamento da má oclusão de Classe II de Angle tem por objetivo corrigir a relação sagital entre a maxila e a mandíbula, através de alterações dentoalveolares.

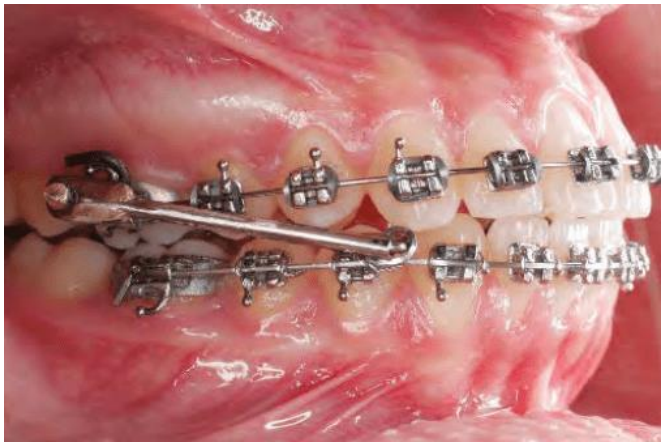

https://www.dentalpress.com.br/portal/aparelho-protracao-mandibular

3.4.1 Tratamento precoce na dentição mista

Recentemente, os médicos tentaram controlar os efeitos colaterais dento alveolares de aparelhos funcionais fixos por meio de ancoragem óssea, como mini implantes e mini placas. Os resultados dos estudos que investigaram a eficácia da ancoragem esquelética foram controversos e precisam de mais investigações (THOMAZ E VALENÇA, 2015).

Tanto os aparelhos funcionais removíveis quanto a terapia com arnês dependem da cooperação dos pacientes. No entanto, em contraste com a teoria, não haveria um corte claro entre as indicações clínicas dessas duas amplas intervenções clínicas de más oclusões de Classe II. Entre os diferentes aparelhos removíveis, Twin-block é usado com mais frequência, o que pode promover eficientemente o crescimento mandibular, restringir ainda mais o crescimento frontal da maxila e melhorar as relações esqueléticas em indivíduos esqueléticos Classe II em crescimento com retração mandibular (MONINI, *et al*, 2016).

De acordo com Prieto (2016) os aparelhos funcionais fixos foram introduzidos primeiro por Emil Herbst para superar o obstáculo da cooperação dos aparelhos removíveis. As principais diferenças entre os aparelhos removíveis e fixos são os diferentes horários de trabalho (intermitente vs. contínuo) e, também, o momento ideal do tratamento (antes do crescimento da puberdade vs. no ou após o estirão da puberdade) e a direção do crescimento posterior.



https://bronskyorthodontics.com/appliances/fixed/fixed-functional-appliance-herbst-appliance/

Vários tipos de aparelhos funcionais fixos (rígidos, semirrígidos e flexíveis) foram desenvolvidos e usados em ambientes clínicos. No entanto, alterações dentais, incluindo movimento mesial de molares inferiores e proclinação de incisivos inferiores, foram provadas mais significativas do que alterações esqueléticas após sua implicação, em comparação com aparelhos removíveis, o que pode afetar negativamente a estabilidade dos resultados a longo prazo. Muitas modalidades de tratamento foram introduzidas para minimizar os efeitos colaterais acima mencionados desses aparelhos, incluindo a aplicação de fio de arco de dimensão aumentada, fio de arco de torque negativo e o uso de barquetes de incisivos inferiores com torque de coroa lingual aumentado (SHIRASUI, HAYACIBARAI E RAMOS, 2017).

Até o momento, há um número limitado de estudos avaliando a eficácia clínica e a experiência do paciente e as percepções desses aparelhos funcionais fixos. Conforme afirmado na literatura, o tratamento funcional fixo é eficaz quando realizado durante a fase de crescimento puberal, e muito poucos dados estão disponíveis em pacientes pós-púberes (SANTOS, *et al*, 2018).

As melhores modalidades de tratamento para a má oclusão Classe II em pacientes em crescimento incluem o uso de aparelhos funcionais removíveis (ativador, bionator, Frankel e Twin-block) ou fixos (MARA, Twin-block cimentado ou aparelho Herbst) que aumentam principalmente o crescimento mandibular via avanço mandibular e também arnês (Cervical, Highpull e tipo de combinação), que fornece força oral extra para restringir o crescimento maxilar (MARTINS, *et al*, 2019).

3.4.2. Tratamento tardio da má oclusão de Classe II

Segundo Peres, Traebert e Mercenes (2013) Atualmente, o número de pacientes adultos que procuram tratamento ortodôntico tem aumentado gradativamente, com foco principalmente em camuflar a má oclusão. Em contraste com os pacientes em crescimento, uma gama limitada de modalidades de tratamento pode ser servida para casos de adultos com más oclusões esqueléticas e dentárias de Classe II.

Elásticos de Classe II com plano de tratamento sem extração é uma abordagem típica entre as arcas para o tratamento de más oclusões de Classe II leves. Os efeitos dos elásticos de Classe II incluem movimentos mesiais dos molares inferiores, inclinação dos incisivos inferiores, movimentos distais e inclinação dos incisivos superiores, extrusão dos molares inferiores e incisivos superiores e, consequentemente, rotação no sentido horário do plano mandibular. Como o sucesso dos tratamentos baseados em elásticos interarcas depende fortemente da adesão do paciente para sua eficácia, a cooperação deficiente pode levar a resultados de tratamento ruins e aumento do tempo de tratamento (BRASIL, 2014).

Em muitos casos de não extração, o aparelho pendula é o dispositivo mais eficaz e comumente usados para distalizar molares superiores. Suas vantagens clínicas significativas incluem dependência mínima da complacência do paciente, permite a correção de posições molares transversais e verticais menores pela incorporação de alça em U nas molas de ajuste (que aumentam ainda mais a obtenção de espaço adicional) e fabricação adequada para o laboratório (SILVA FILHO, *et al*, 2014).



https://docplayer.com.br/108237314-Aparelho-de-protrusao-mandibular-flf.html

Em casos graves de má oclusão de Classe II, a cirurgia ortognática (avanço mandibular com ou sem impactação maxilar) pode ser realizada para melhorar a estética dos tecidos moles. Os movimentos dentais ortodônticos pré-cirúrgicos

adequados e o alinhamento dos arcos são essenciais para maximizar a quantidade de correção de discrepância durante a cirurgia (ALMEIDA, *et al*, 2016).

Extrações apenas de pré-molares superiores são indicadas para alguns pacientes especiais. De acordo com um paradigma de tecido mole atual, os médicos devem prestar atenção a vários fatores, como espessura do tecido mole, quantidade de aglomeração pré-tratamento ou discrepância Cefalometria, ao decidir seus regimes de extração para pacientes adultos (HEIMER, KATZ e ROSENBLAT, 2018).

Segundo Furtado e Filho (2017) a fim de reduzir a perda de ancoragem e o gerenciamento de espaço obtido em casos de extração e não extração (aparelhos deslizantes), dispositivos de ancoragem temporários foram introduzidos em situações clínicas ortodônticas. Esses dispositivos apresentam vantagens consideráveis, incluindo a facilidade de inserção e remoção, além da possibilidade de carregamento imediato.

Para Araújo *et al* (2019) a eficácia clínica da cirurgia ortognática na disfunção temporomandibular preexistente (DTM) em pacientes Classe II é controversa. Existem alguns relatos de reabsorção condilar pós-cirúrgica em pacientes adultos de Classe II. Isso pode ser resultado de mudanças diretas na posição do côndilo, que podem ocorrer pela aplicação inadequada de fixação rígida durante a cirurgia, agravando a DTM. Por outro lado, a melhora dos sintomas clínicos após a cirurgia ortognática pode ser explicada pela melhor estabilidade oclusal após a cirurgia.

4 DISCUSSÃO

A inclinação excessiva dos incisivos inferiores pode implicar em um risco aumentado para a saúde periodontal circundante. No entanto, uma revisão sistemática não mostrou associação entre recessão gengival e protrusão dos incisivos inferiores. O risco de recessão parece estar relacionado à gengiva inserida delgada, sínfise mandibular estreita, controle inadequado da placa e escovação agressiva do paciente. Assim, além das alterações Cefalometrias, é necessária uma análise detalhada do biótipo periodontal antes do tratamento da má oclusão de Classe II com aparelhos que gerem uma protrusão acentuada da arcada dentária inferior. A reabsorção radicular é outro fator de risco entre os pacientes submetidos à protrusão dentária mandibular. Essas alterações dentais e periodontais devem ser investigadas

quando o tratamento da Classe II é aplicado com o aparelho APM (PERES, TRAEBERT E MERCENES, 2013).

Além das alterações no arco mandibular, estudos anteriores relataram que o APM produz um movimento distal dos molares superiores. No presente estudo foi encontrado um movimento anterior dos molares superiores em relação à linha perpendicular ao plano oclusal traçado a partir da sela (U6-OLP) em pacientes em pacientes mais jovens, dentição mista e adolescentes (SILVA FILHO, *et al*, 2013).

APM é um propulsor mandibular que envolve requisitos simples de fabricação, baixo custo e fácil instalação, sem necessidade de bandas ou coroas especiais. O aparelho pode ser construído e customizado pelos próprios ortodontistas e deve ser utilizado em conjunto com os aparelhos fixos. Pode ser utilizado bilateralmente, unilateralmente ou com ativação diferencial, os dois últimos para correção de relações assimétricas de molares de Classe II e desvios da linha média (DIÓGENES, *et al*, 2014).

A menor inclinação labial dos incisivos inferiores em indivíduos com dentição mista pode estar associada ao aumento do efeito esquelético do APM. Por outro lado, não houve mudança significativa na inclinação dos incisivos superior em qualquer fase do desenvolvimento dento facial, sugerindo que, embora o aparelho fixo seja capaz de neutralizar os efeitos do capacete no arco superior, uma protusão labial no arco inferior necessária para obter correção sagital compensatória inter-arcada (THOMAZ E VALENÇA, 2015)

O primeiro grupo era composto por 21 crianças com dentição mista (DM), com idade média inicial de 10,1 anos (DP = 1,6) em T0. Apenas um paciente iniciou e terminou o tratamento no grupo de dentição mista. Os demais pacientes (n = 20) finalizaram o tratamento ortodôntico na dentição permanente. Assim, todos os pacientes, exceto um, utilizaram o APM associado a uma mecânica 2x4 na primeira fase e seguido de um aparelho totalmente fixo na dentição permanente. O segundo grupo era composto por 22 adolescentes em dentição permanente (DP), com idade média inicial de 13,4 anos, enquanto o terceiro grupo era composto por 22 pacientes adultos (DA), com idade mínima inicial (T0) de 18 anos e média de 26,5 (MONINI, *et al*, 2016).

Em relação às alterações esqueléticas produzidas pelos corretores de Classe

II, uma revisão sistemática mostrou que o fator mais importante não é o tipo de aparelho funcional, mas o estágio de crescimento quando ele é aplicado. No presente estudo, o crescimento anterior da mandíbula não se alterou significativamente em nenhum dos grupos estudados. Estudos anteriores, no entanto, relataram um efeito significativo do APM no crescimento mandibular em adolescentes, mas de menor magnitude quando comparado com outros aparelhos funcionais. Assim, o APM deve ser evitado nos casos que poderiam se beneficiar de um aumento significativo no crescimento mandibular em qualquer estágio dento facial (PRIETO, 2016).

Segundo Furtado e Filho (2017) a fim de reduzir a perda de ancoragem e o gerenciamento de espaço obtido em casos de extração e não extração (aparelhos deslizantes), dispositivos de ancoragem temporários foram introduzidos em situações clínicas ortodônticas. Esses dispositivos apresentam vantagens consideráveis, incluindo a facilidade de inserção e remoção, além da possibilidade de carregamento imediato.

O tratamento ideal para as más oclusões de Classe II na presença de discreta discrepância esquelética é a modificação da direção do crescimento facial, que poderia ser alcançada pela restrição do crescimento maxilar e / ou reposicionamento mandibular. Bicalho e Bicalho (2017) argumentam que o tratamento ortodôntico do retrognatismo mandibular em crianças e adolescentes geralmente é feito por propulsores mandibulares. O estirão de crescimento é o momento ideal para esse tipo de tratamento, mas há relatos sobre o uso de dispositivos propulsores mandibulares em pacientes adultos para tratamento compensatório ou resposta ortopédica.

A inclinação labial dos incisivos inferiores (I APM) e o deslocamento mesial dos molares inferiores (L6-PLO) foram observados em todos os estágios de desenvolvimento examinados. Este é um resultado comum relatado em estudos anteriores que examinaram o efeito do APM em adolescentes ou adultos. No entanto, o efeito protruso do aparelho nos incisivos inferiores parece mais pronunciado em adolescentes e adultos, em torno de 2,3º por ano, em comparação com a dentição mista, onde essa mudança foi de 0,85º por ano (SHIRASUI, HAYACIBARAI E RAMOS, 2017).

Em relação às mudanças verticais, a direção de crescimento (SNGoGn) não foi modificada em nenhum dos grupos examinados, conforme relatado anteriormente. No entanto, as medidas lineares verticais da face (S-Go, ANS-ME) aumentaram significativamente durante o tratamento ortodôntico nos grupos de pacientes em crescimento, dentição mista e permanente. Em pacientes adultos, foi observado um aumento discreto, mas significativo, da altura facial posterior (S-Go), achado previamente descrito na literatura (SANTOS, *et al*, 2018).

No entanto, em pacientes adultos, a posição dos molares superiores não mudou. O deslocamento para frente dos molares, conforme medido no presente estudo, é uma combinação indistinguível do deslocamento anterior da maxila e do movimento molar dentro da base óssea. Assim, os resultados do estudo sugerem que o movimento distal do arco superior não é um efeito marcante do tratamento com APM, conforme relatado para o aparelho de bloqueio duplo. Apoiando está suposição, os resultados obtidos em adultos não mostraram nenhuma mudança significativa (HEIMER, KATZ E ROSENBLAT, 2018).

Os efeitos esqueléticos dos aparelhos funcionais são geralmente um aumento no crescimento mandibular e restrição do crescimento sagital da maxila; entretanto, as modificações mais significativas são dento alveolar, como distalização dos molares superiores, deslocamento mesial dos molares inferiores, inclinação lingual dos incisivos superiores e inclinação labial dos incisivos inferiores (FABER, *et al,* 2018).

Apesar do uso generalizado do APM na América do Sul, existem poucos relatos sobre seus efeitos em diferentes estágios do desenvolvimento dento facial. Além disso, esses relatos não identificam alterações causadas pelo APM de acordo com o desenvolvimento dento facial, uma variável importante associada às alterações craniofaciais produzidas por aparelhos ortopédicos. Assim, o objetivo deste estudo foi avaliar os efeitos dentais, esqueléticos e nos tecidos moles do APM no tratamento de pacientes com má oclusão de Classe II leve a moderada em diferentes estágios do desenvolvimento dento facial (HENRIQUES, *et al*, 2019).

Em um estudo realizado por Martins *et al* (2019) com pacientes com Classe II esquelética leve a moderada foram tratados consecutivamente em três estágios do desenvolvimento dento facial por dois ortodontistas com mais de 20 anos de

experiência. Todos foram tratados sem extrações e apresentaram em T0, pelo menos, meia cúspide relação de Classe II de caninos e molares de ambos os lados

5 CONCLUSÃO

Vários são os dispositivos desenvolvidos com o objetivo de tratar as más oclusões de Classe II causadas pelo retrognatismo mandibular. Esses aparelhos são divididos em aparelhos funcionais removíveis, como regulador Fränkel, Bionator e Twin-block, e aparelhos fixos, como Herbst, Forsus, Twin-force, Xbow e aparelho de protusão mandibular (APM).

Existe uma grande variação na resposta ao tratamento com esses aparelhos. Um dos aspectos que contribuem para a variação na resposta da terapia aos aparelhos removíveis é a cooperação do paciente. Assim, nos últimos anos, houve preferência pelo uso de aparelhos funcionais fixos, uma vez que possuem menor dependência de colaboração e melhor previsibilidade.

Em conclusão, os achados do estudo de Maria (2013) mostraram que o aparelho de protusão mandibular (APM) melhora a má oclusão de Classe II em diferentes estágios do desenvolvimento dento facial principalmente por alterações dentárias por um deslocamento labial acentuado do arco mandibular. Em pacientes com dentição mista, o APM mostrou um leve efeito restritivo do crescimento sagital da maxila, o que não foi observado nos grupos de adolescentes e adultos. Em relação à convexidade facial avaliada pela análise de partes moles, houve melhora significativa em todas as fases. Embora a má oclusão de Classe II requeira um tratamento mais longo em adolescentes, os autores acreditam que, por não depender da adesão do paciente, os propulsores fixos poderiam abreviar a duração do tratamento. O tempo de tratamento foi de 2,79 (IQR = 1,51) anos para adultos e 3,2 (IQR = 1,5) e 4,1 (IQR = 0,8) anos para adolescentes e crianças com dentição mista, respectivamente.

A limitação da falta de um grupo controle não tratado neste estudo impede uma maior precisão na discussão dos reais efeitos do aparelho versus as alterações inerentes ao crescimento craniofacial normal. No entanto, manter pacientes sem tratamento e expô-los à radiação pode ser eticamente questionado. Além disso, o conhecimento do crescimento craniofacial em pacientes Classe II não tratados é amplamente divulgado. Para uma avaliação adequada dos resultados do tratamento de Classe II com APM, exceto para os efeitos do crescimento facial natural, os grupos

tratados foram comparados com amostras de Classe II não tratadas previamente publicadas na literatura.

REFERÊNCIAS

ALMEIDA, M. E. C. D. *et al*. Prevalência da má oclusão em escolares da rede estadual do município de Manaus, AM - Brasil. **RGO**, Porto Alegre, v. 55, n. 4, p. 389-394, jan./2016. Acesso em: 11 jan. 2021.

ALMEIDA, T. F. D. *et al*. Contexto familiar, má oclusão e hábitos bucais em pré-escolares residentes em áreas da Estratégia Saúde da Família em Salvador, Bahia, Brasil. **REVISTA DE ODONTOLOGIA DA UNESP**, São Paulo, v. 23, n. 2, p. 226-235, jan./2014. Disponível em: https://www.revodontolunesp.com.br/article/5880192c7f8c9d0a098b5004/pdf/rou-41-4-226.pdf. Acesso em: 11 jan. 2021.

ANDRADE, M. M. **Introdução à Metodologia do Trabalho Científico.** 6 Ed. São Paulo: Atlas, 2013.

ARAÚJO *et al*. ACO APMNHAMENTO A LONGO PRAZO DO TRATAMENTO PRECOCE DA MÁ OCLUSÃO DE CLASSE III COM ANCORAGEM ESQUELÉTICA: RELATO DE CASO. **Revista Científica da FHO**, São Paulo, v. 7, n. 1, p. 1-12, dez./2019. Disponível em: http://www.uniararas.br/revistacientifica/_documentos/supl1v7n12019.pdf. Acesso em: 11 jan. 2021.

BICALHO, Jaime Sa APMio; BICALHO, R. D. F. Utilização do APM no tratamento da má oclusão de Classe II, 2ª divisão, em paciente adulto. **Revista Clínica Odontológica** , Maringá, v. 6, n. 1, p. 5-18, fev./2017. Disponível em: https://www.bicalhoortodontia.com.br/wp-content/uploads/2011/12/APM-Bicalho1.pdf. Acesso em: 16 jan. 2021.

BRASIL. Ministério da Saúde. Projeto SB Brasil 003 - condições de saúde bucal da população brasileira 2002-2003: resultados principais. Brasília, DF, 2014. Acesso em: 13 jan. 2021.

DENTAL PRESS. **Os efeitos do Aparelho de Protração Mandibular em conjunto com o aparelho fixo em pacientes adultos**. Disponível em: https://www.dentalpress.com.br/portal/aparelho-protracao-mandibular/. Acesso em: 11 jan. 2021.

DIÓGENES, A. M. D. N. *et al*. Avaliação cefalométrica dos resultados do aparelho de protração mandibular (APM) associado ao aparelho fixo em relação às estruturas dentoalveolares e tegumentares em pacientes portadores de má oclusão de Classe II, 1ª divisão. **Dental Press J Orthod**, São Paulo, v. 4, n. 1, p. 52-62, jan./2014. Disponível em: https://www.scielo.br/pdf/dpjo/v16n6/a10v16n6.pdf. Acesso em: 16 jan. 2021.

FABER, J. *et al*. Miniplacas permitem tratamento eficiente e eficaz da mordida aberta anterior. **Revista Dental Press de Ortodontia e Ortopedia Facial**, Maringá, v. 13, n. 5, p. 4-26, ago./2018. Disponível em: http://dx.doi.org/10.1590/S1415-54192008000500015 . Acesso em: 7 jan. 2021.

FERRÃO, R. G. **Metodologia cientifica para iniciantes em pesquisas.** Linhares, ES: Unilinhares/ Incaper, 2013.

FURTADO, A.N.M. e FILHO, M. A influência do período de aleitamento materno na instalação dos hábitos de sucção não nutritivos e na ocorrência de maloclusão na dentição decídua. **Rev. Gaúcha Odontol** 2017; 55(4):335-1. Acesso em: 13 jan. 2021.

GIL, N. *et al*. Estudo cefalométrico co APMrativo dos efeitos esqueléticos e dentários promovidos pelos aparelhos APM3 (Aparelho de Protração Mandibular) e Jasper Jumper nas fases inicial e imediatamente após avanço mandibular. **Revista Dental Press de Ortodontia e Ortopedia Facial**, Maringá, v. 11, n. 4, p. 1-17, nov./2016. Disponível em: http://dx.doi.org/10.1590/S1415-54192006000400007 . Acesso em: 8 jan. 2021.

GIL, A. C. **Como elaborar projetos de pesquisa**. 5. ed. São Paulo: Atlas, 2018.

HEIMER, M.V.; KATZ, C.R.T. E ROSENBLAT, A. Non-nutritive sucking habits, dental malocclusions, and facial morphology in Brazilian children: a longitudinal study. **Eur J Orthod** 2018; 30(6):580-5. Acesso em: 13 jan. 2021.

HENRIQUES, R. P. *et al*. Efeitos do aparelho de protração mandibular e Jasper Jumper no tratamento da má oclusão de Classe II. **The Open Detistry Journal**, São Paulo, v. 13, n. 4, p. 53-60, fev./2019. Disponível em: http://dx.doi.org/10.2174/1874210601913010053. Acesso em: 28 fev. 2019.

HENRIQUES, Rafael Pinelli. EFEITOS DENTOESQUELÉTICOS DO APARELHO DE PROTRAÇÃO MANDIBULAR (APM) NO TRATAMENTO DA MÁ OCLUSÃO DE CLASSE II DIVISÃO 1A. **REVISTA FAIPE**, São Paulo, v. 1, n. 1, p. 6-28, jun./2017. Disponível em: http://www.revistafaipe.com.br/index.php/RFAIPE/article/view/2. Acesso em: 16 jan. 2021.

MARIA, Saulo Bordin. Tratamento Ortodôntico da Má Oclusão de Classe II, Primeira Divisão. **UNIVERSIDADE ESTADUAL DE LONDRINA**, Londrina, v. 5, n. 2, p. 13-31, dez./2013. Disponível em: http://www.uel.br/graduacao/odontologia/portal/pages/arquivos/TCC2013/SAULO%20BORDIN%20MARIA.pdf. Acesso em: 13 jan. 2021.

MARTINS, L. P. *et al*. Má oclusão e vulnerabilidade social: estudo representativo de adolescentes de Belo Horizonte, Brasil. **Ciência & Saúde Coletiva**, Rio de Janeiro, v. 24, n. 2, p. 3-26, jan./2019. Disponível em: http://dx.doi.org/10.1590/1413-81232018242.33082016 . Acesso em: 16 jan. 2021.

MONINI *et al*. Técnica de confecção do aparelho de protração mandibular (APM) modificado. **Revista de Odontologia da UNESP**, Rio de Janeiro, v. 35, n. 2, p. 1-16, set./2016. Disponível em:

https://www.revodontolunesp.com.br/article/588017e77f8c9d0a098b4980. Acesso em: 14 jan. 2021.

PERES, K.G.; TRAEBERT E.S.A. e MERCENES, W. Diferenças entre autopercepção e critérios normativos na identificação das oclusopatias. **Rev Saúde Pública** 2013; 36(2):230-6. Acesso em: 13 jan. 2021.

PRIETO, M. G. D. L. P. L. T. Aparelho de protração mandibular: uma abordagem em Ortodontia Lingual. **Rev Clín Ortod Dental Press**, São Paulo, v. 7, n. 4, p. 50-61, dez./2016. Disponível em: http://ortodontiainvisivelprieto.com.br/public/artigos/8.pdf. Acesso em: 14 jan. 2021.

RICHARDSON, R. J. **Pesquisa social**: métodos e técnicas. 3. ed. São Paulo: Atlas, 2019.

SANTOS, M. A. D. *et al*. Tratamento da má oclusão de classe II através do aparelho de protrusão mandibular (APM): uma revisão da literatura. **REVISTA DE ODONTOLOGIA DA UNIVERSIDADE DE SÃO PAULO**, São Paulo, v. 30, n. 3, p. 4-17, jan./2018. Disponível em: https://doi.org/10.26843/ro_unicidv3032018p304-13. Acesso em: 16 jan. 2021.

SHIRASUI, Bianca Keiko; HAYACIBARAI, Roberto Masayuki; RAMOS, Adilson Luiz. Co APMração de parâmetros periodontais após utilização de contenção convencional 3x3 plana e contenção modificada. **Revista Dental Press de Ortodontia e Ortopedia Facial**, Maringá, v. 12, n. 1, p. 4-23, dez./2017. Disponível em: https://doi.org/10.1590/S1415-54192007000100007 . Acesso em: 15 jan. 2021.

SILVA FILHO, O.G. *et al.* Hábitos de Sucção e má oclusão: epidemiologia na dentadura decídua. **Rev Clín Ortodon Dental Press** 2013; 2(5):57-4. Acesso em: 13 jan. 2021.

THOMAZ, E. B. A. F; VALENÇA, A. M. G. Prevalência de má-oclusão e fatores relacionados à sua ocorrência em pré-escolares da cidade de São Luís – MA – Brasil. **RPG Rev Pós Grad**, São Paulo, v. 59, n. 13, p. 12-22, dez./2015. Disponível em: http://www.de.ufpb.br/~mds/Artigos_Web/RPG05.pdf. Acesso em: 13 jan. 2021.