FACULDADE DE TECNOLOGIA DE SETE LAGOAS

ELAINE ALVES LIRA LIMA

EXPANSÃO RÁPIDA DA MAXILA ANCORADA EM MINI IMPLANTES: RELATO DE CASO CLÍNICO

GUARULHOS – SP
2024

ELAINE ALVES LIRA LIMA

Trabalho de Conclusão apresentado ao curso de Especialização Lato Sensu da Faculdade de Tecnologia de Sete Lagoas como requisito parcial para conclusão do Curso de Odontologia
Área de Concentração: Ortodontia
Orientadora: Profª. Drª. Marsha Lisa Schlittler Ventura

GUARULHOS – SP

2024

FACULDADE DE TECNOLOGIA DE SETE LAGOAS

Trabalho de Conclusão: **"EXPANSÃO RÁPIDA DA MAXILA ANCORADA EM MINI IMPLANTES: RELATO DE CASO CLÍNICO"** de autoria do aluno Elaine Alves Lira Lima, aprovada pela banca examinadora constituída pelos seguintes professores:

Profª. Drª. Marsha Lisa Schlittler Ventura

Faculdade de Tecnologia de Sete Lagoas / Guarulhos – Orientadora

---

Ms._____

Faculdade de Tecnologia de Sete Lagoas / Guarulhos

Ms._____

Faculdade de Tecnologia de Sete Lagoas / Guarulhos

Guarulhos,_____ de janeiro de 2024.

DEDICATÓRIA

À família, amigos e pacientes, fontes de minha inspiração.

AGRADECIMENTO

Agradeço primeiramente a DEUS que foi Aquele, que permitiu tudo isso existir, momentos difíceis e de desânimo, mas sua presença foi constante, é a Ele que dirijo minha maior gratidão.

A minha orientadora Profª. Marsha Lisa Schlittler Ventura por me orientar, direcionar, pela paciência, dedicação e todo carinho.

A todos os Professores do Curso de Especialização da FASCET que contribuíram com a minha formação que estiveram sempre prontos a colaborar e ensinar com muita dedicação e carinho.

Aos funcionários do Curso e aos Pacientes que foram sempre prestativos em colaborar com a nossa formação.

E não posso deixar de mencionar minha família, meu esposo e minhas filhas amadas que sempre me apoiaram nos momentos difíceis e não me deixando desistir.

Agradeço aos novos amigos que conquistei e aos velhos amigos que com carinho sempre me apoiaram transformando momentos de tristezas em momentos de alegria.

"Não são os obstáculos que nos definem, mas a coragem com que os enfrentamos. Na jornada da vida, a superação é a poesia escrita pelo nosso espírito resiliente."

Helen Keller

RESUMO

A deficiência transversal da maxila é deformidade dento-facial caracterizada pela mordida cruzada posterior uni ou bilateral. A Expansão Rápida da Maxila é necessária para tratamento dessa deformidade para pacientes jovens e adultos. E o tratamento que se tem mostrado eficaz como um tratamento menos invasivo é o uso do MARPE (do inglês *Miniscrew-Assisted Rapid Palatal Expander*) aparelho ancorado por mini-implantes para obter uma expansão esquelética do palato e aumentar o perímetro da arcada dentária superior. Assim, esse trabalho teve como objetivo demonstrar, por meio de um relato de caso clínico, a efetividade do uso do aparelho MARPE para expansão rápida da maxila para tratar a deficiência transversal da maxila.

Palavras-Chave: Mordida Cruzada. Ortodontia Corretiva. Expansão Maxilar. Procedimentos de ancoragem ortodôntica.

ABSTRACT

Transverse maxillary deficiency is a dentofacial deformity characterized by unilateral or bilateral posterior crossbite. Rapid Maxillary Expansion is necessary to treat this deformity for young and adult patients. And the treatment that has proven to be effective as a less invasive treatment is the use of MARPE (Miniscrew-Assisted Rapid Palatal Expander), a device anchored by mini-implants to obtain a skeletal expansion of the palate and increase the perimeter of the upper dental arch. Thus, this work aimed to demonstrate, through a clinical case report, the effectiveness of using the MARPE device for rapid maxillary expansion to treat transverse maxillary deficiency.

Keywords: Crossbite. Corrective Orthodontics. Maxillary Expansion. Orthodontic anchorage procedures.

SUMÁRIO

1. INTRODUÇÃO 09

2. PROPOSIÇÃO 13

3. RELATO DE CASO CLÍNICO 14

3.1 Diagnóstico 14

3.2 Planejamento 22

3.3 Tratamento 23

3.4 Reestudo 29

4. CONSIDERAÇÕES FINAIS 39

REFERÊNCIAS 40

1. INTRODUÇÃO

A deficiência transversal da maxila é deformidade dento facial caracterizada pela má oclusão, podendo estar presente em todas as faixas etárias, com alta prevalência tanto na dentição decídua, como na dentição permanente, podendo ser unilateral ou bilateral. Quando não tratada pode agravar-se prejudicando o crescimento e desenvolvimento facial podendo ocasionar apinhamentos dentários, palato atrésico, obstrução nasal, problemas respiratórios graves, dificuldade na mastigação, além da diminuição do diâmetro do arco, geralmente está associado com hábitos bucais deletérios de sucção (Modeer et al., 1982; Silva Filho et al., 2007).

Para tratamento da deficiência transversal maxilar a expansão rápida da maxila (ERM) é o tratamento de escolha tanto para crianças e jovens que apresentam a sutura palatina ainda em processo de fusionamento, quanto para jovens e adultos que apresentam totalmente fusionada (Proffit et al., 2012).

A expansão rápida da maxila (ERM) é o procedimento de escolha para restabelecer a dimensão transversal da maxila em pacientes em crescimento, pela associação de efeitos ortopédicos e dentários, que consiste na separação dos dois segmentos maxilares, propiciando a consequente neoformação óssea e remodelação da sutura palatina mediana (Nojima et al., 2018).

Os disjuntores tipo Haas e o Hyrax são os aparelhos mais utilizados para expansão rápida da maxila (ERM) são disjuntores palatinos que necessitam de bandagem ortodôntica e promovem a abertura da sutura palatina mediana, são escolhas efetivas para a terapia da assimetria transversal, e podem estar associados ganchos para a tração reversa da maxila (Meneguzzi et al., 2019). Segundo estudos sobre os disjuntores tipo Hyrax e Haas, foi descrito que a maior diferença entre eles é a presença da estrutura em acrílico no disjuntor Haas (mucosuportado), tendo em vista que a ausência dessa estrutura no disjuntor Hyrax pode causar a vestibularização dos dentes posteriores durante a ativação (Garib et al., 2005; Izquierdo et al., 2020).

Os estudos comprovam que há mais chances deste tipo de tratamento ser eficaz se for iniciado durante a dentição decídua ou mista, visto que o paciente ainda

está em período de crescimento. O conjunto da expansão rápida da maxila associado à máscara facial é o tratamento de eleição para o tratamento em pacientes com retrusão maxilar. Fatores genéticos e a colaboração do paciente e responsáveis também são essenciais (Martins et al., 2022).

Em pacientes adultos (após estágio de maturação esquelética) devido à interdigitação da sutura palatina mediana, que aumenta a resistência à separação da sutura, o tratamento de expansão rápida da maxila convencional se torna dificilmente bem sucedido (Bruneto et al., 2017). Há muitos efeitos indesejáveis desse tipo de tratamento em adultos, como por exemplo: movimento esquelético restrito, inclinação vestibular da coroa, dor, reabsorção radicular, recessão gengival, instabilidade dos resultados, inchaço e ulcerações nos tecidos (Choi et al., 2016), diminuição da altura e espessura da tábua óssea vestibular, falhas na expansão (Park el al., 2017), danos periodontais e recidivas (Cortese et al., 2013).

Para o tratamento de expansão rápida da maxila para pacientes com dentição permanente jovens e adultos são necessárias outras estratégias de tratamento, a expansão rápida da maxila assistida cirurgicamente (SARPE) ou a expansão rápida da maxila assistida por mini-implantes (MARPE). A primeira se trata de um processo cirúrgico para realizar a separação e expansão da maxila, necessitando de anestesia geral em ambiente hospitalar (Brunetto et al., 2017), tornando o procedimento mais oneroso, deixando o paciente com medo e diminuindo o interesse do paciente pelo tratamento (Park et al., 2017). Além disso, apresenta muitos efeitos colaterais, dor, desconforto pós operatório, inchaço, impacto no periodonto e recidivas (Lee et al., 2012).

O MARPE (Miniscrew-assisted rapid palatal expander) foi desenvolvido como um novo aparelho disjuntor para auxiliar em casos clínicos de pacientes já adultos, nos quais a sutura palatina mediana se encontra fusionada, o que dificulta a eficácia dos expansores clássicos, tais como o Hyrax e Haas (Proffit et al., 2012). Diferente dos outros disjuntores ortodônticos, o MARPE é ancorado por 4 mini-implantes na cortical palatina e na cortical do soalho nasal, de forma que sua força não seja transferida diretamente aos dentes e não necessite de cirurgia para rompimento da sutura. O aparelho MARPE é constituído por um parafuso disjuntor fixado no palato através da instalação de 4 mini-implantes e por duas bandas soldadas aos braços do parafuso e cimentadas também nos primeiros molares (Proffit et al., 2012;

Andrade et al., 2018; Rego et al., 2019). Nessa técnica deseja se diminuir ou até eliminar os efeitos indesejáveis das outras técnicas de expansão da maxila. Nesta técnica as forças são aplicadas nos mini-implantes, que direcionam essas forças ao osso basal, produzindo movimentos ortopédicos e reduzindo movimentos dentoalveolares (Suzuki el al., 2016).

A estabilidade dos mini-implantes é fundamental para o sucesso do tratamento com MARPE, pois a força aplicada sobre os mini-implantes pode levar a falhas. Lee et al. (2017) avaliaram a ancoragem de mini-implantes monocorticais e bicorticais para expansão palatina sendo que os bicorticais avaliaram de 1 mm e de 2,5 mm. Os resultados segundo os autores foram de melhor estabilidade os mini - implantes bicorticais, reduzindo deformidades e fraturas dos mini-implantes melhorando assim o deslocamento transversal. Entretanto, não houve diferença significativa em implantes bicorticais de 1 e 2,5 mm.

A disjunção ocorre em uma a duas semanas com duas ativações diárias de 1/4 de volta cada e realizadas pelo paciente. A extensão desejada é obtida, incluindo uma sobrecorreção, computando-se a recidiva. Após constatada a disjunção pela abertura do diastema entre os incisivos superiores, procura-se determinar uma sobrecorreção da mordida cruzada, preventiva à recidiva. Nesta fase, inativa-se o disjuntor por um período de três meses a seis meses (Suzuki et al., 2016).

A expansão rápida da maxila com disjuntor MARPE aplicada em conjunto a máscara facial tem se mostrado como um método eficaz para o tratamento da má oclusão esquelética de Classe III associada à atresia maxilar em jovens adultos. O disjuntor MARPE intensifica os efeitos esqueléticos produzidos pelo avanço maxilar, pois os implantes são ancorados no osso basal da maxila, proporcionando assim um movimento ortopédico puro que minimiza os efeitos adversos produzidos nos dentes e no periodonto (Suzuki et al., 2016; Brunetto et al., 2017).

A associação da expansão rápida da maxila e máscara facial é o tratamento mais empregado, quando o fator principal seja a retrusão maxilar, provendo condições mais favoráveis para o crescimento normal. A protração se beneficia da expansão por mobilizar mais suturas, deslocando assim essa maxila mais anteriormente (Celenk-Koca et al., 2018). O uso da máscara facial provoca o deslocamento da maxila para frente com rotação do plano maxilar no sentido anti-

horário e, consequentemente, o movimento da mandíbula para trás, com rotação do plano mandibular no sentido horário (Cordasco et al., 2014; Foersch et al., 2015).

Jeon et al., (2022) realizaram um estudo para verificar a influência da idade e gênero dos pacientes na taxa de sucesso da MARPE e na quantidade de separação da sutura. Foram selecionados 225 pacientes entre 6 e 60 anos de idade para participar do estudo. Os resultados mostraram que a taxa de sucesso geral do MARPE foi de 79,53% e que em pacientes acima de 15 anos a taxa de sucesso diminuiu para 73,58% e que em mulheres a taxa de sucesso é bem maior que para os homens tanto em pacientes com menos de 15 anos quanto em pacientes acima de 15 anos sendo mulheres menos de 15 anos de 94,17% homens 61,5% e acima de 15 anos mulheres 92,59% e homens 53,85%. Diante dos resultados os autores concluíram que o tratamento com MARPE é eficaz no tratamento de deficiência transversal da maxila, mas que as taxas de sucesso e quantidade de abertura da sutura maxilar podem reduzir dependendo da idade e gênero do paciente.

Choi et al. (2016) ao avaliarem a estabilidade a longo prazo da disjunção da maxila com o MARPE em 20 pacientes jovens adultos entre 18 e 28 anos com deficiência transversal da maxila após obterem os resultados, os autores mostraram que a taxa de sucesso do MARPE foi de 86,96%, havendo abertura da sutura mediana palatina e com o término do tratamento ortodôntico e período de proservação não houve recidiva e nem prejuízo ao periodonto.

Assim sendo, esse trabalho teve como objetivo demonstrar, por meio de um relato de caso clínico, a efetividade do uso do aparelho MARPE na expansão rápida da maxila em paciente jovem, com retrusão maxilar.

2. PROPOSIÇÃO

Este trabalho teve como objetivo demonstrar, por meio de um relato de caso clínico, a efetividade do uso do aparelho MARPE no tratamento de paciente jovem com deficiência transversal da maxila.

3. RELATO DE CASO CLÍNICO

Paciente do gênero feminino, com 12 anos de idade, brasileira, compareceu à clínica de Ortodontia da Escola Adoci relatando como queixa principal: ter vergonha do queixo que era muito para frente e que morde errado. Afirmou ainda, que já tinha passado com dentista onde iniciou tratamento com aparelho móvel más não deu continuidade ao tratamento. A paciente não possuía nenhum problema de saúde e apresentava o mau hábito bucal de roer unhas.

O estudo para planejamento do caso foi feito por meio de Análise Facial Subjetiva, Análise dos Modelos de Gesso e Análise de Integração dos Tecidos Duros e Moles, que permitiram a obtenção de grandezas cefalométricas e faciais, lineares e angulares.

3.1 DIAGNÓSTICO

Na análise das fotografias em norma frontal foi avaliado o tipo facial (figura 1A). Caracterizou-se ser uma paciente do tipo braquifacial, face assimétrica com desvio mandibular para o lado esquerdo em relação à linha média da face, com terço inferior aumentado em relação ao terço médio. Na análise do sorriso (figura 1B), observou-se corredor bucal aumentado (típico dos pacientes com atresia maxilar) e 50% exposição dos incisivos superiores.

Na análise fotográfica em norma lateral (figura 1C) foi constatado perfil concavo, projeção do osso zigomático deficiente, ângulo nasolabial normal, ângulo queixo-pescoço normal e linha queixo-pescoço aumentada.

Figura 1 – Fotografias iniciais da face.



Legenda: A) Fotografia frontal; B) Fotografia sorrindo; C) Fotografia de perfil.
Fonte: Autoria própria.

Nas fotografias intrabucais foi observado uma má oclusão de Classe III Angle sobressaliência de -1,5 mm, sobremordida de 4 mm e periodonto do Tipo I (figura 2).

Figura 2 – Fotografias intrabucais iniciais.



Legenda: A) Lado direito; B) Frente; C) Lado esquerdo; D) Incisal; E) Oclusal superior; F) Oclusal inferior.
Fonte: Autoria própria.

Na análise dos modelos de gesso (figura 3) foi confirmada a má oclusão de Classe III de Angle, dentição permanente, Mordida Cruzada Anterior e posterior do lado esquerdo, forma do arco superior em “U” e inferior em “U”. Na análise da discrepância de modelo (relação osso-dente) da arcada superior o valor estimado foi de 3 mm e inferior valor de 1,5 mm, representando oferta de espaço em ambas as arcadas. Após a análise de Bolton Total observou-se uma discrepância de 3,4 mm de excesso na arcada inferior, onde 0,5 mm é da região anterior e 2,9 mm da região posterior.

Figura 3 – Modelos de gesso iniciais.



Legenda: A) Lado Direito; B) Frente; C) Lado Esquerdo; D) Oclusal superior; E) Oclusal inferior.

Fonte: Autoria própria.

Através do exame radiográfico da telerradiografia em norma lateral (figura 4) avaliou-se as vias aéreas, as quais se apresentaram dentro dos padrões de normalidade e a sínfise mostrou-se larga. Quanto à análise das vértebras cervicais para avaliar o crescimento, a paciente se encontrava no estágio CS5 apresentando pouco crescimento remanescente da mandíbula.

Figura 4 – Telerradiografia lateral inicial.

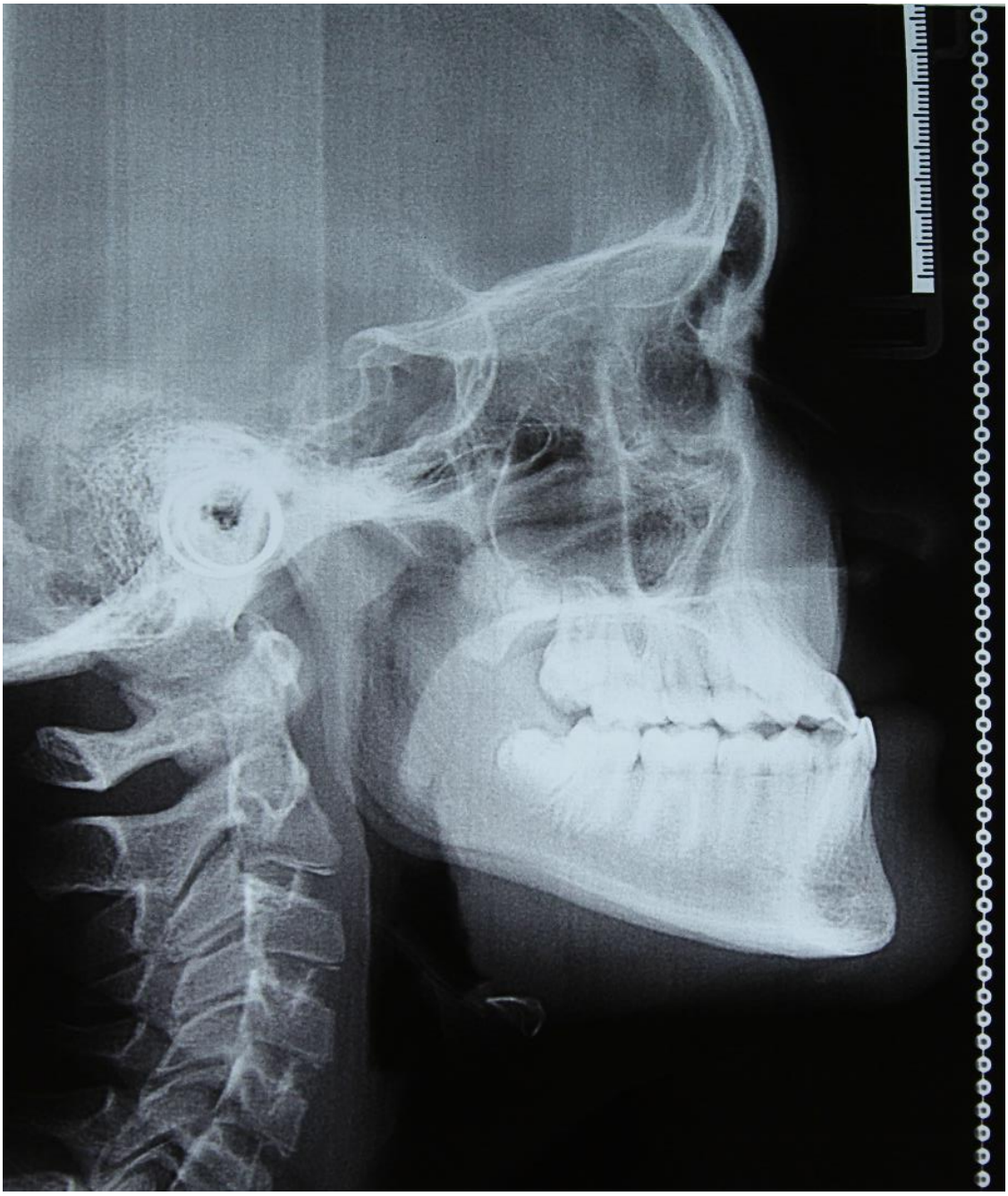

Fonte: Autoria própria.

Ao analisar as radiografias periapicais da região anterior superior e inferior (figura 5), observou-se algumas raízes com pequenas dilacerações e cristas ósseas alveolares em formato romboidal entre os incisivos centrais superiores e inferiores. Foi feito um relatório de orientação para informar a paciente, no qual foi assinado e autorizado o tratamento.

Figura 5 – Radiografias periapicais superior e inferior.

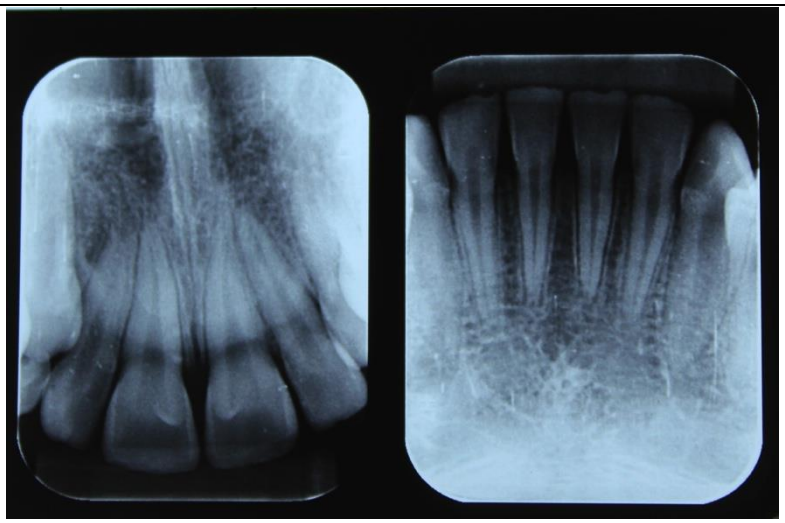

Fonte: Autoria própria.

Na análise da radiografia panorâmica (figura 6) foi observado a presença de todos os dentes permanentes, a retenção prolongada do dente decíduo 53, não apresentava nenhuma restauração, e ausência de patologias.

Figura 6 - Radiografia panorâmica inicial.



Fonte: Autoria própria.

De acordo com a Análise de Integração de Tecidos Moles e Duros (figura 7 e quadro 1), a grandeza cefalométrica de Wits Verdadeiro caracterizou uma Classe III esquelética, terço médio e inferior desequilibrados, terço inferior diminuído, caracterizando um paciente braquifacial. A projeção do lábio inferior e do mento mole apresentaram-se protruídos, indicando padrão III por protrusão mandibular. A grandeza ângulo Sela diminuída indicava um posicionamento anterior da fossa articular (fator de Classe III esquelética), ângulos Articular e Goníaco menores que a norma, caracterizando uma rotação anti-horária da mandíbula e crescimento remanescente mandibular com predominância horizontal.

Figura 7 – Análise de Integração de Tecidos Moles e Duros.

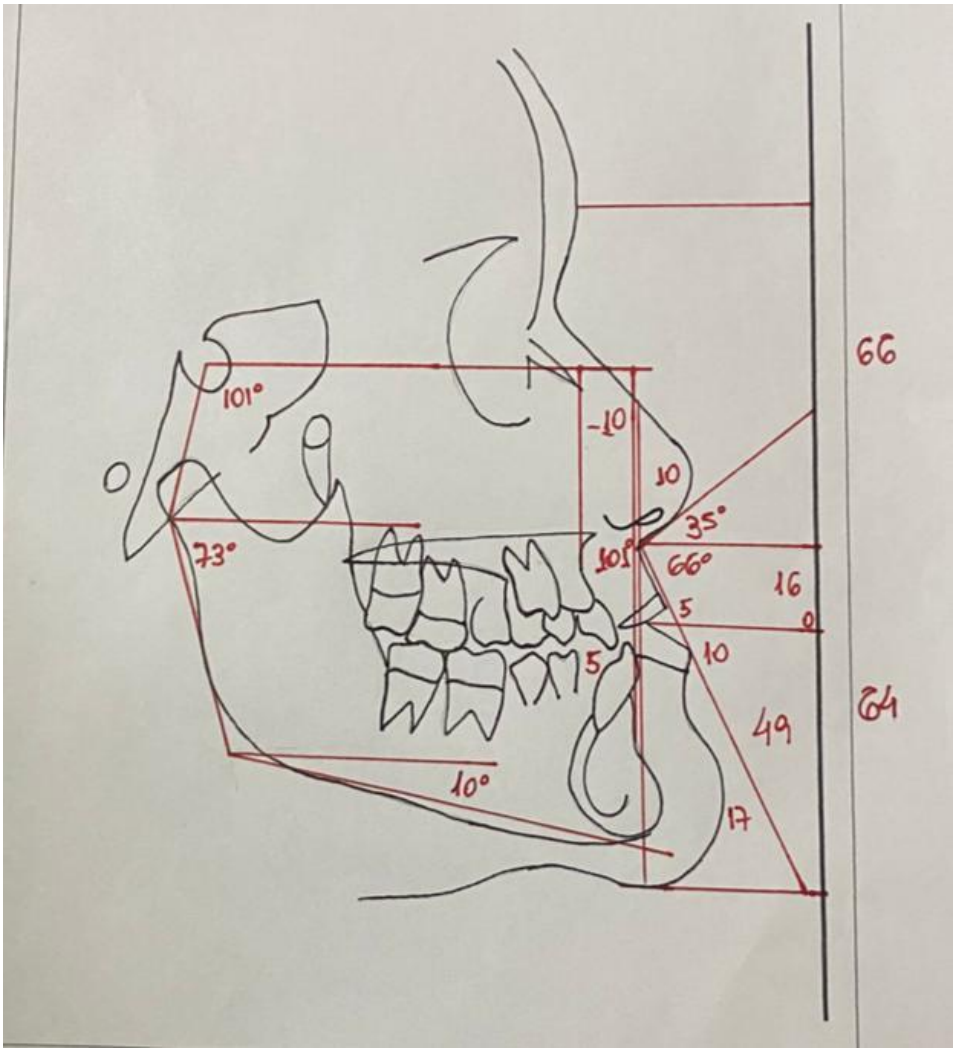

Fonte: Autoria própria.

Quadro 1 – valores numéricos da Análise de Integração dos Tecidos Moles e Duros

Grandeza	**Norma**	**Valor Obtido**
1/3 médio		66 mm
1/3 inferior		64 mm
Altura lábio superior	20 a 22 mm	16 mm
Altura lábio inferior	40 a 44 mm	49 mm
GAP	0 mm	0 mm
Projeção do nariz	16 a 20 mm	10 mm
Projeção do lábio superior	2 a 5 mm	5 mm
Projeção do lábio inferior	0 a 3 mm	10 mm
Projeção do mento mole	- 4 a 0 mm	17 mm
Wits Verdadeiro	4 mm ±2	-10 mm
Exposição do incisivo superior	3 mm abaixo do ST sup	5 mm
Ângulo Sela Modificado Suzuki	115º ±2	101º
Ângulo Articular Modificado Suzuki	80º ±2	73º
Ângulo Goníaco Modificado Suzuki	22º ±4	10º

Fonte: Autoria própria.

3.2 PLANEJAMENTO

A partir das avaliações clinicas, radiográficas e com a concordância da paciente e dos pais foi elaborado um tratamento ortopédico de 1ª fase. O planejamento consistiu em: expansão rápida da maxila ancorada em mini-implantes (MARPE) e protração maxilar fazendo uso de máscara facial.

As etapas necessárias para este procedimento foram:

1. Bandagem dos dentes 16 e 26 com tubo duplo MBT;
2. Moldagem de transferência;
3. Fase laboratorial de confecção do MARPE;
4. Cimentação do MARPE e instalação dos mini-implantes;
5. Instruções da ativação e entrega do relatório de ativação durante 10 dias;
6. Instalação da máscara facial de protração maxilar.

Após essa primeira fase ortopédica do tratamento, foi feita uma segunda fase ortodôntica, constituída por:

1. Colagem direta de bráquetes superiores, de Canino à Canino prescrição Edgewise, pré-molares prescrição MBT;
2. Colagem direta de bráquetes dos incisivos inferiores, prescrição MBT, invertidos (+6° de torque);
3. Nivelamento até fio 0,019 x 0,025 polegadas de NiTi
4. No fio 0,019 x 0,025 polegadas (marca Universo) foi feito *Tip Back* na região distal do 1°Molar;
5. Elástico de Classe lll curto

3.3 TRATAMENTO

O tratamento teve início em outubro com a moldagem de transferência para confecção do aparelho MARPE. No mês de novembro foi realizada a cimentação do aparelho MARPE (figura 8) e instalação dos mini-implantes, foi entregue o protocolo de ativações que deveriam ser realizados ¼ de volta 2 vezes ao dia pelo período de 10 dias.

No mês seguinte, com o sinal clínico da abertura da sutura palatina mediana, ou seja, a presença do diastema interincisivo (figura 9) foi feita a adaptação da máscara facial de Petit, aplicado elástico 3/16 polegadas médio com uma força de 200 gramas (figura 10) e solicitado raio x oclusal para confirmação da abertura da sutura palatina mediana (figura 11).

Nessa consulta a paciente foi orientada no tempo de uso diário da máscara, sendo que foi recomendado o uso máximo, somente liberada para o período das refeições e escola, nos demais momentos do dia, inclusive durante o sono, fazer o uso da máscara.

Figura 8 – Fotografias intrabucais, após a colagem do aparelho MARPE.



Legenda: A) Lateral lado direito; B) Frontal; C) Lateral lado esquerdo; D) Oclusal superior; E) Oclusal inferior.

Fonte: Autoria própria.

Figura 9 – Fotografias intrabucais, após a ativação do aparelho MARPE e evidencia clínica do diastema na região de incisivos superiores.



Legenda: A) Lateral lado direito; B) Frontal; C) Lateral lado esquerdo; D) Oclusal superior; E) Oclusal inferior F) Foto do trespasse anterior.

Fonte: Autoria própria.

Figura 10 – Fotografias extrabucais, após a adaptação da máscara de Petit.



Legenda: A) Frontal; C) Lateral lado direito; D) Frontal sorrindo.

Fonte: Autoria própria.

Figura 11 – Radiografia Oclusal Total de Maxila, evidenciando a abertura da sutura palatina.

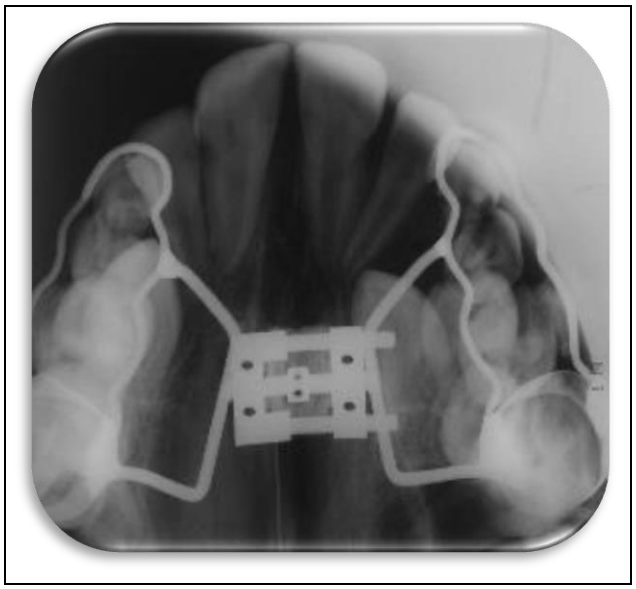

Fonte: Autoria própria.

No mês subsequente a paciente veio para a consulta sem a máscara facial e no rosto dela não foram observadas marcas que indicavam o uso da máscara, ela foi orientada novamente quanto ao uso da máscara, porém a mãe não colaborou muito, pois ainda afirmou para filha que a máscara era feia.

Assim, decidiu-se por iniciar a montagem do aparelho superior com colagem direta dos incisivos (figura 12), e manutenção do uso elástico para máscara facial (3/16 médio). Força de 200 gramas.

Figura 12 – Fotografias intrabucais, após a colagem direta dos braquetes nos incisivos superiores.



Legenda: A) Lateral lado direito; B) Frontal; C) Lateral lado esquerdo; D) Oclusal superior; E) Oclusal inferior.

Fonte: Autoria própria.

No mês de fevereiro de 2022 foi colocado fio NiTi 0,014 polegadas e elástico corrente do 21 ao 22 e ainda no gancho do disjuntor (figura 13). Elástico para máscara facial de 5/16 polegadas para a protração maxilar, com força 250 gramas.

Figura 13 – Fotografias intrabucais, após a colagem direta superior, e fio 0,012” NiTi.

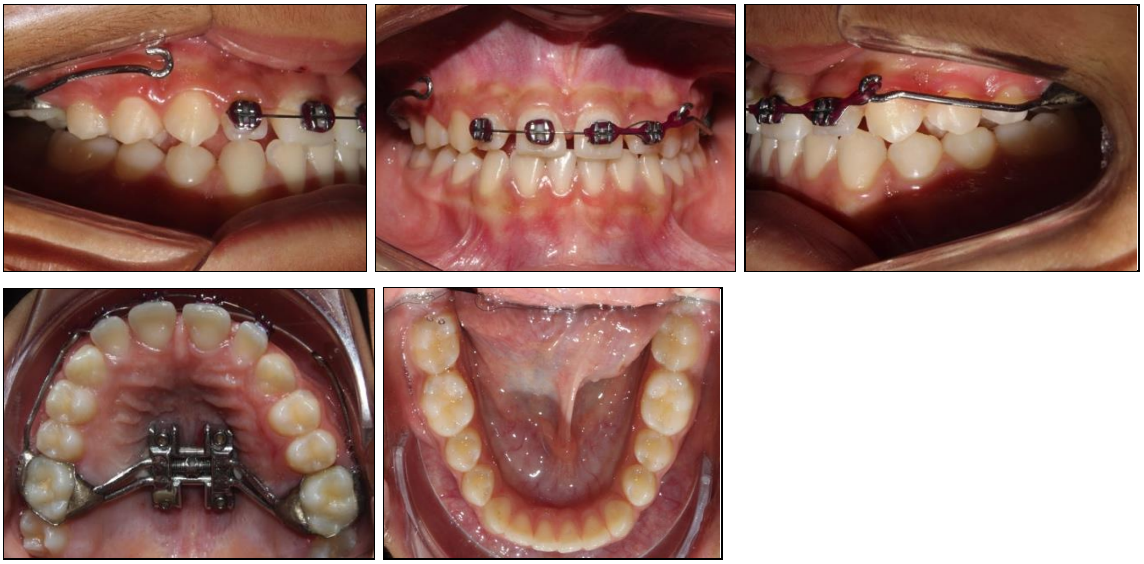

Legenda: A) Lateral lado direito; B) Frontal; C) Lateral lado esquerdo; D) Oclusal superior.

Fonte: Autoria própria.

No mês de março foi feito um conjugado metálico nos dentes 21, 22 e gancho do disjuntor, afim de facilitar a correção da linha média superior, elástico corrente nos dentes 11,12, e aplicado o fio de NiTi 0,014 polegadas, e recomendação de uso de elástico de ½ polegada, para a protração maxilar, com força de 350 gramas. E ainda pode ser observado o fechando do diastema interincisivo (figura 14).

Figura 14 – Fotografias intrabucais do mês de março.

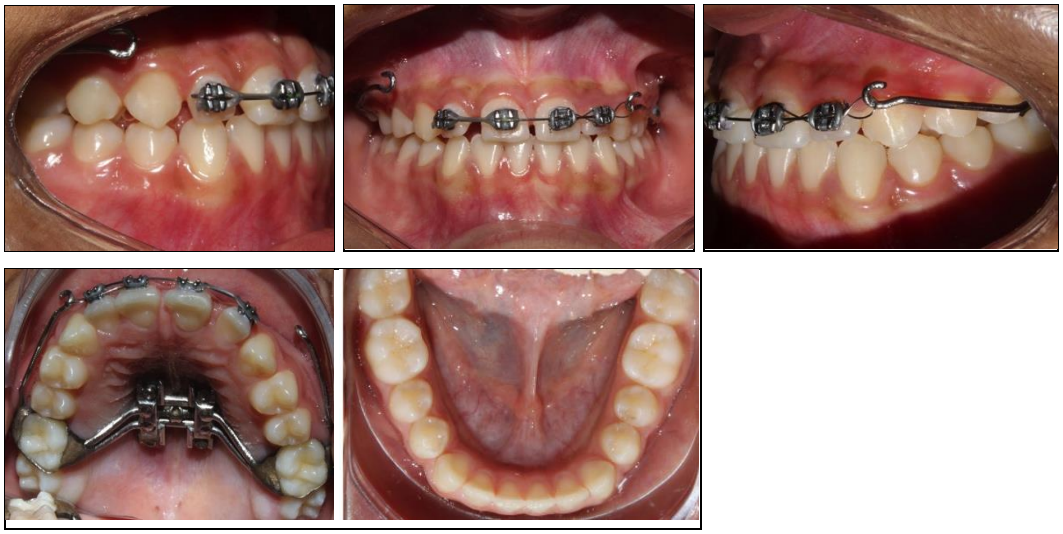

Legenda: A) Lateral lado direito; B) Frontal; C) Lateral lado esquerdo; D) Oclusal superior;
Fonte: Autoria própria.

Figura 16 – Radiografia Oclusal evidenciando o fechamento da abertura da sutura palatina mediana (antes da remoção do MARPE).

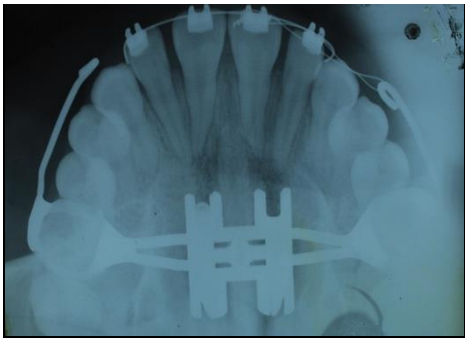

Fonte: Autoria própria.

No mês de agosto/2022 foi feita a remoção do MARPE. .

3.4 REESTUDO

Para reestudo do caso e avaliação dos resultados alcançados foi solicitada telerradiografia em norma lateral (figura 25) e radiografia panorâmica (figura 26).

Figura 25 – Telerradiografia lateral de reestudo.

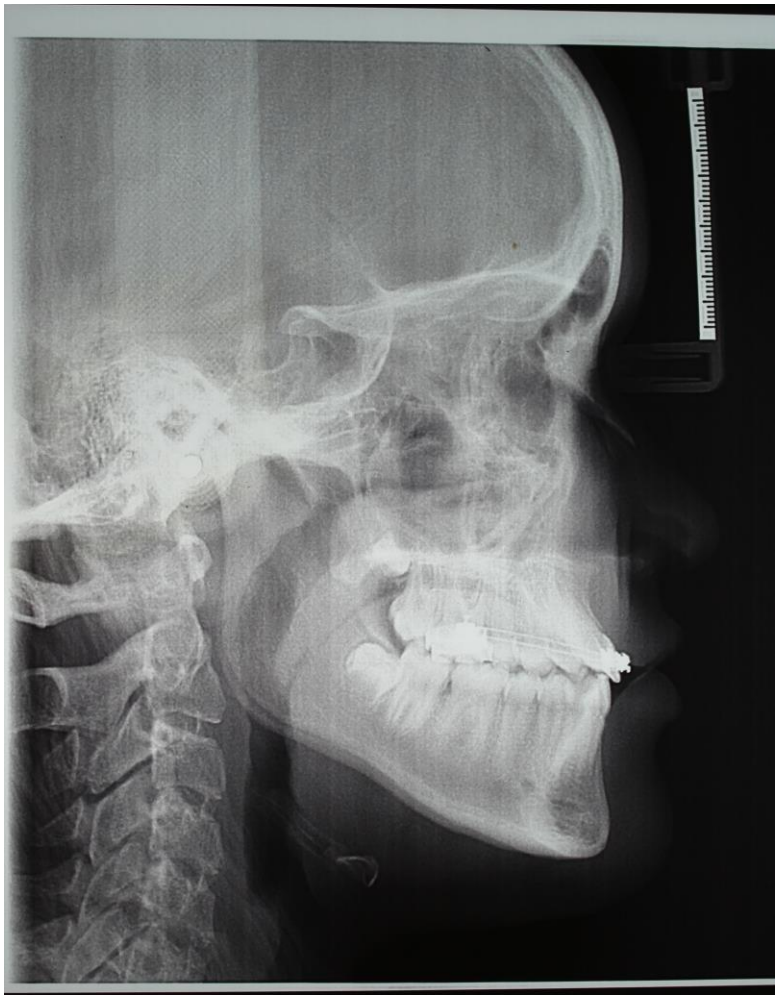

Fonte: Autoria própria.

Figura 26 – Radiografia panorâmica de reestudo.

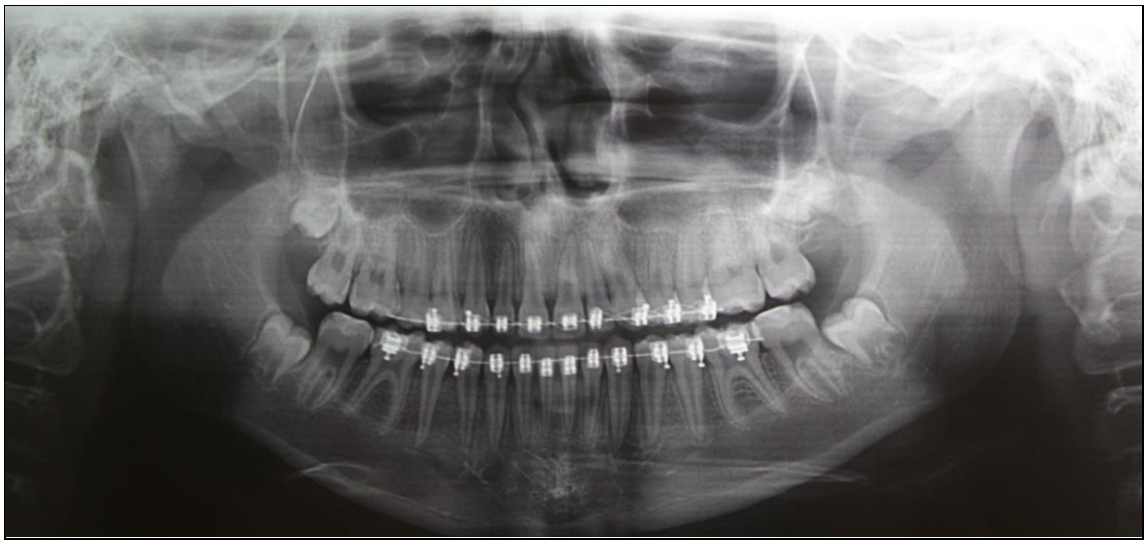

Fonte: Autoria própria.

Afim de avaliar os resultados alcançados foi novamente feita a análise cefalométrica de Integração de Tecidos Moles e Duros, conforme figura 27 e quadro 2.

Figura 27 – Análise de Integração de Tecidos Moles e Duros.

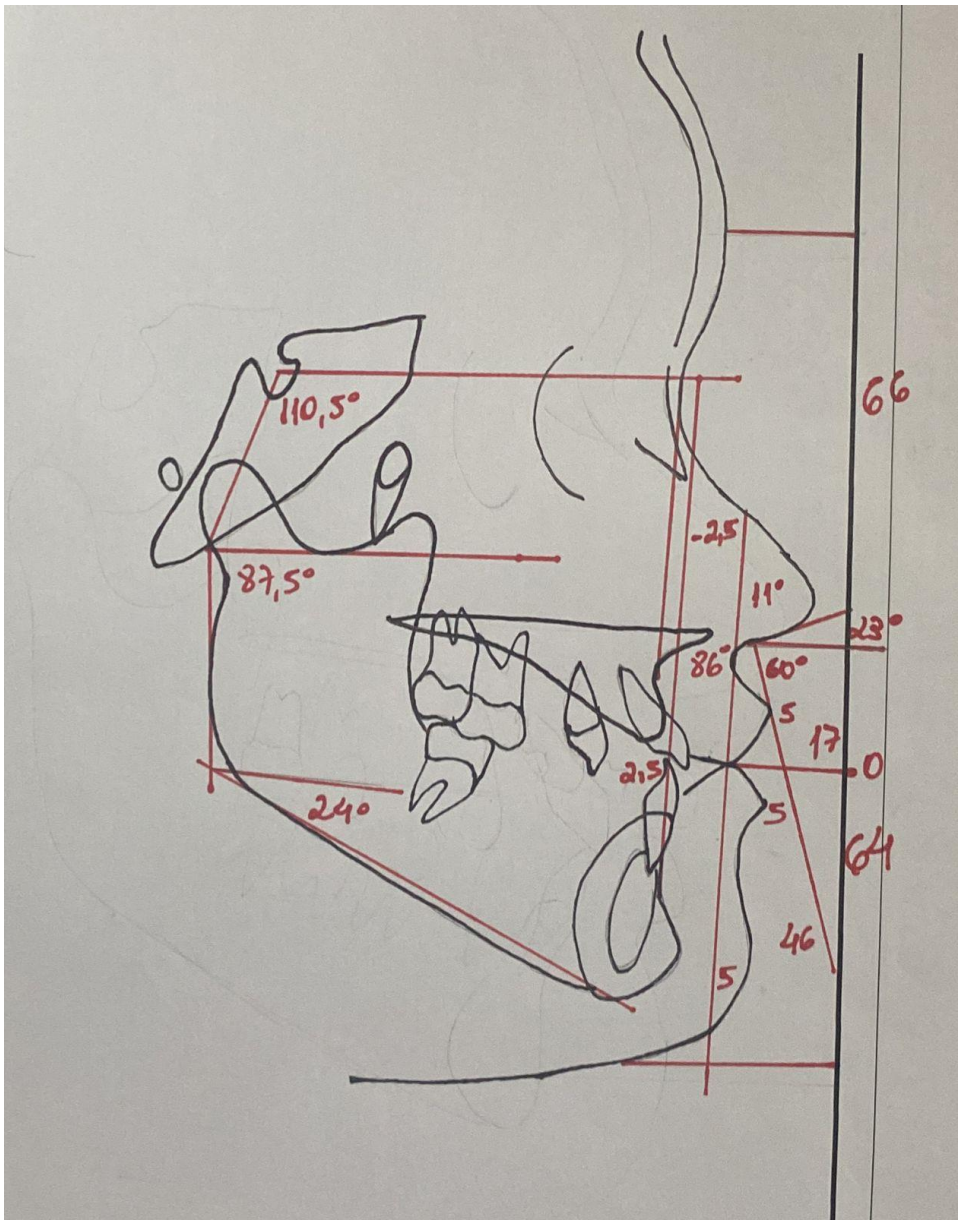

Fonte: Autoria própria.

Quadro 2 – Valores numéricos da Análise de Integração dos Tecidos Moles e Duros de Reestudo.

Grandeza	**Norma**	**Valor Obtido**
1/3 médio		66 mm
1/3 inferior		64 mm
Altura lábio superior	20 a 22 mm	17 mm
Altura lábio inferior	40 a 44 mm	46 mm
GAP	0 mm	0 mm
Projeção do nariz	16 a 20 mm	11 mm
Projeção do lábio superior	2 a 5 mm	5 mm
Projeção do lábio inferior	0 a 3 mm	5 mm
Projeção do mento mole	- 4 a 0 mm	5 mm
Wits Verdadeiro	4 mm ±2	-2,5 mm
Exposição do incisivo superior	3 mm abaixo do ST sup	2,5 mm
Ângulo Sela Modificado Suzuki	115º ±2	110,5°
Ângulo Articular Modificado Suzuki	80º ±2	87,5°
Ângulo Goníaco Modificado Suzuki	22º ±4	24º

Fonte: Autoria própria.

Após avaliação clinica e análise das novas radiografias verifica-se que o tratamento com MARPE apoiado em mini-implantes é uma opção muito eficaz para a Expansão rápida da maxila.

Atualmente o tratamento até aqui alcançado foi muito satisfatório, mesmo ainda sendo necessária uma melhor intercuspidação das arcadas (figura 28).

Figura 28 – Fotografias intrabucais da atual fase do tratamento compensatório da Classe III.

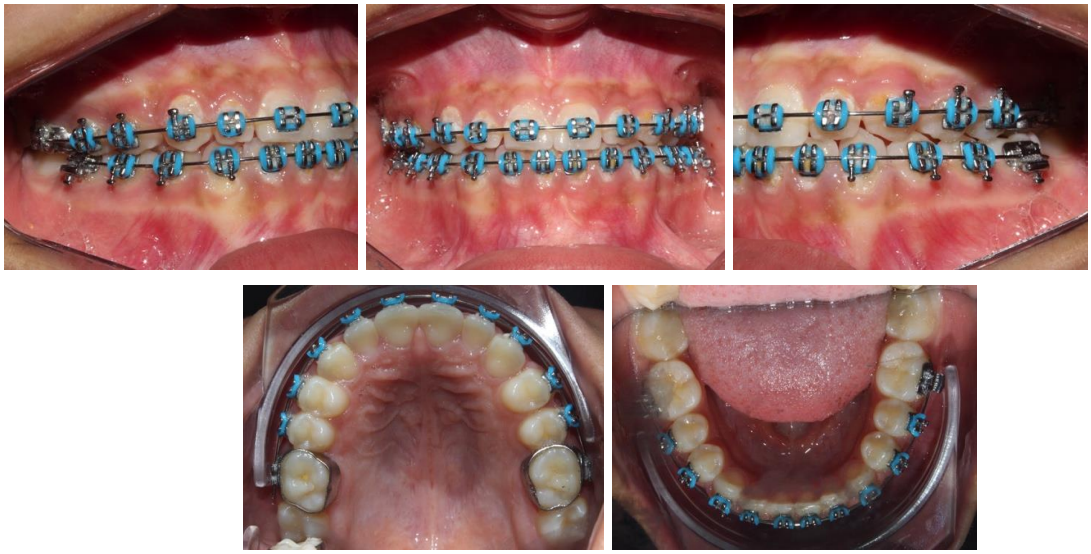

Legenda: A) Lateral lado direito; B) Frontal; C) Lateral lado esquerdo; D) Oclusal superior; E) Oclusal inferior.

Fonte: Autoria própria.

A figura 29 mostra o comparativo da fase inicial e atual, onde ficou evidente a melhora alcançada com o tratamento proposto.

Figura 29 - Comparação telerradiografia inicial e após MARPE + protração maxilar.

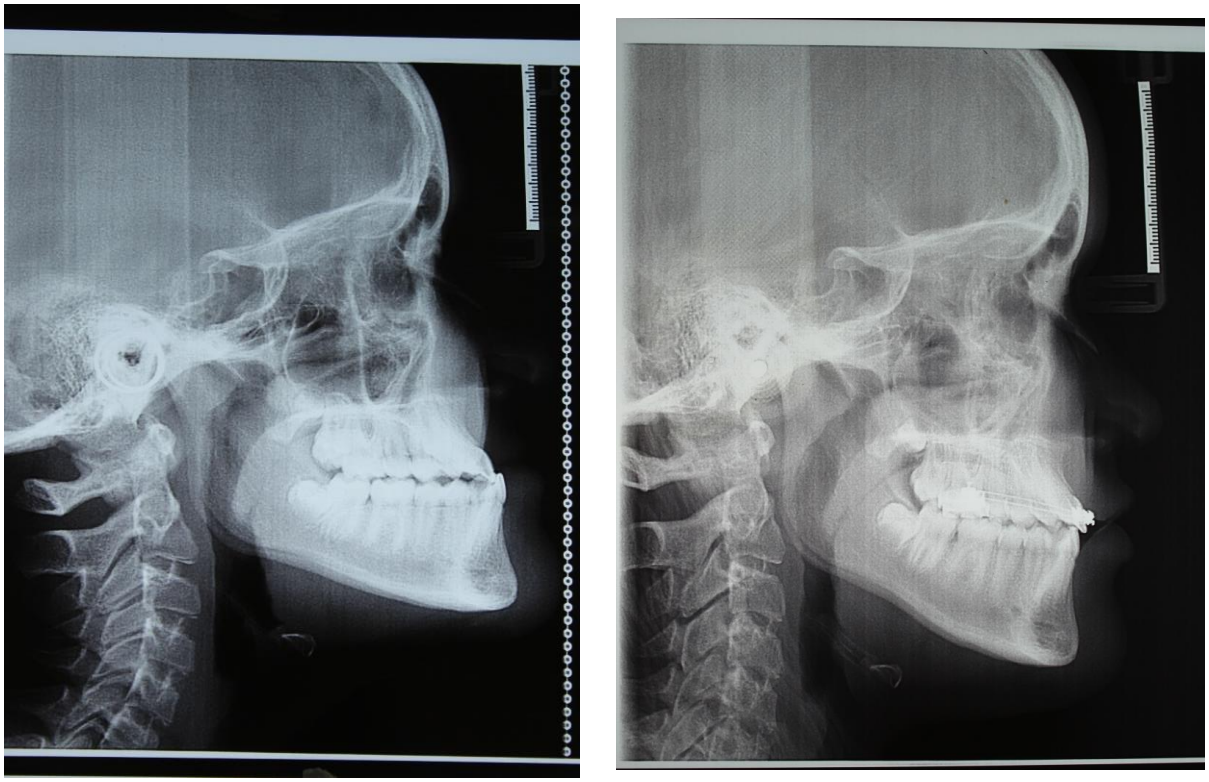

Fonte: Autoria própria.

A análise cefalométrica também evidenciou um reposicionamento espacial da mandíbula, com melhora do perfil facial.

Figura 30 - Comparação cefalométrica inicial e após MARPE.

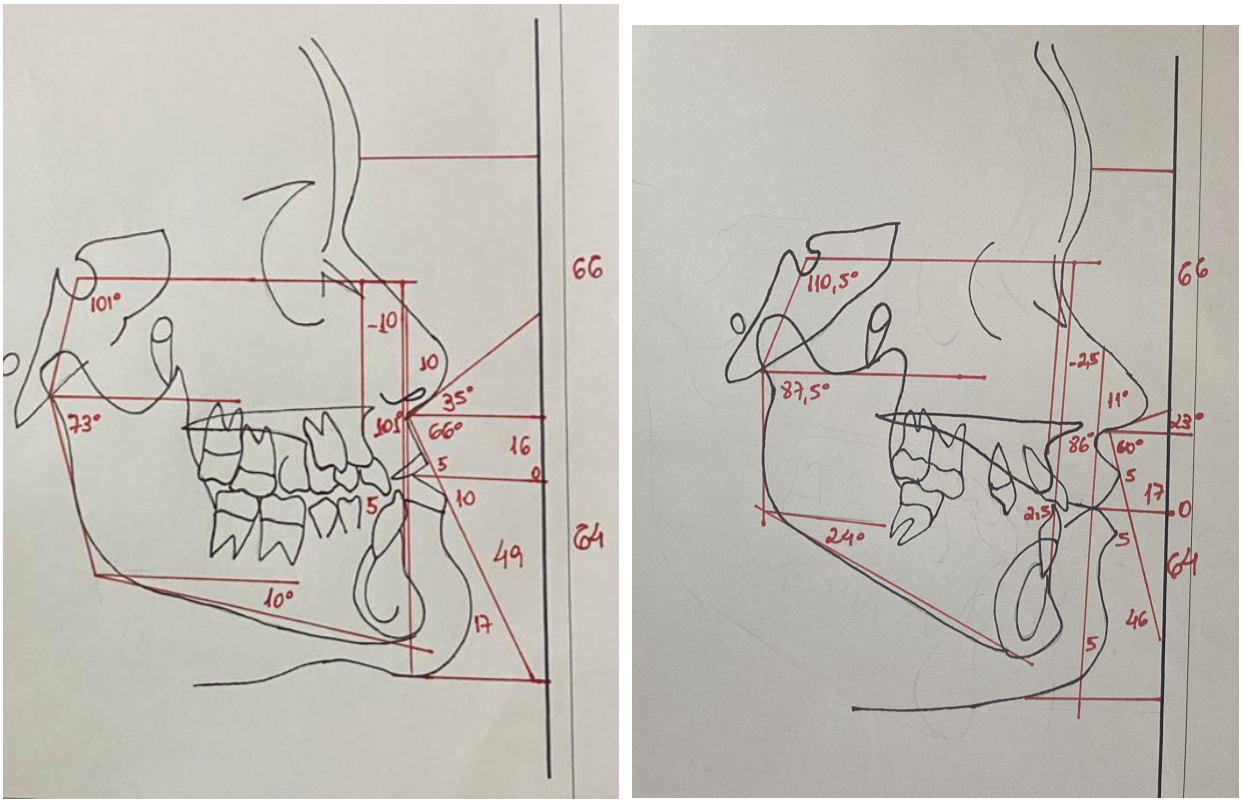

Fonte: Autoria própria.

A radiografia panorâmica de reestudo mostrou o posicionamento favorável dos dentes, assim como as raízes paralelas entre si (figura 31).

Figura 31 – Comparação radiografia panorâmica inicial e reestudo.

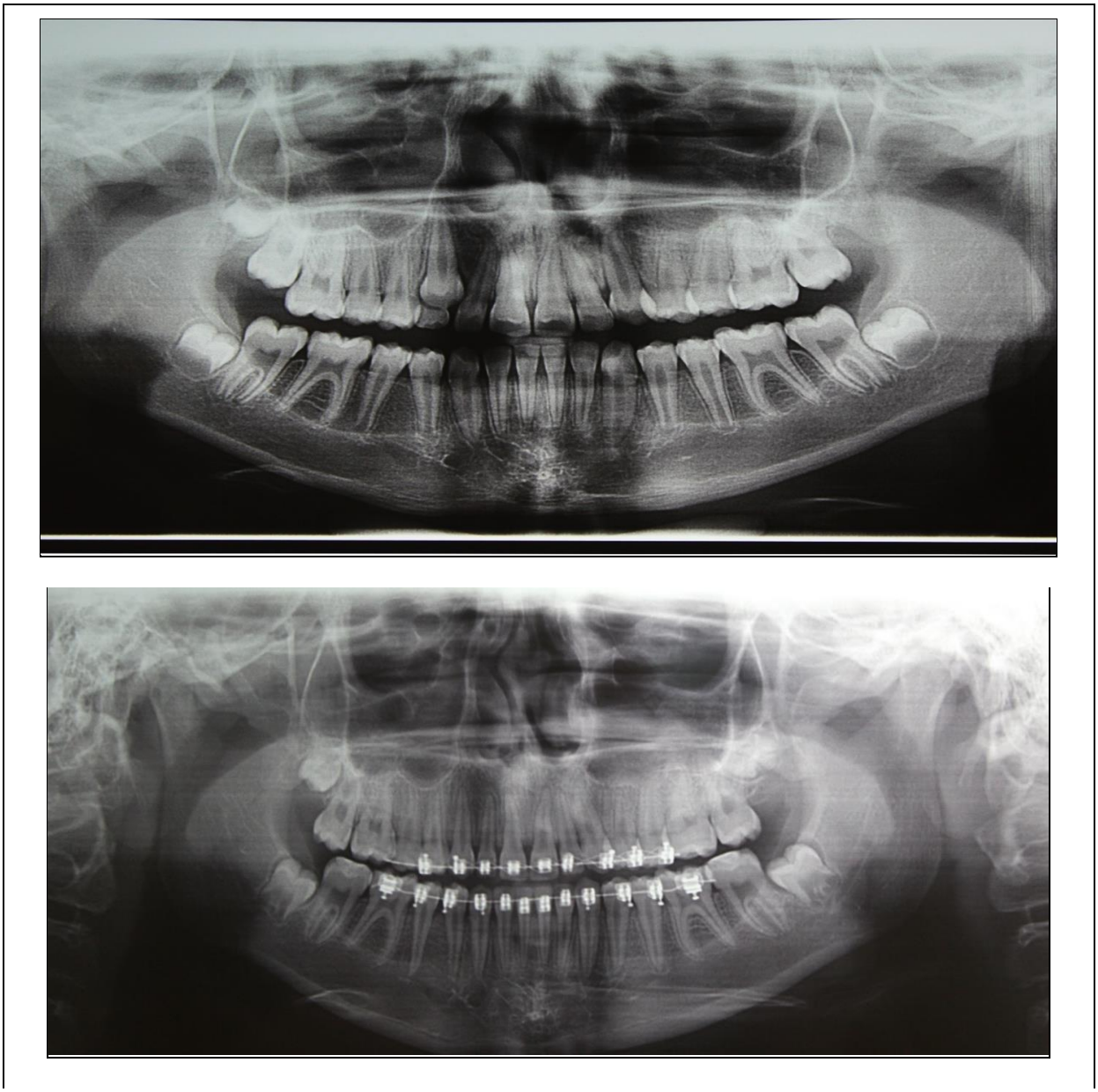

Fonte: Autoria própria.

Figura 32 - Fotos iniciais antes do uso do Marpe e uso da Máscara facial



Legenda: A) Lado direito; B) Frente; C) Lado esquerdo; D) Incisal; E) Oclusal superior; F) Oclusal inferior.

Fonte: Autoria própria.

Figura 33- Fotos na fase atual

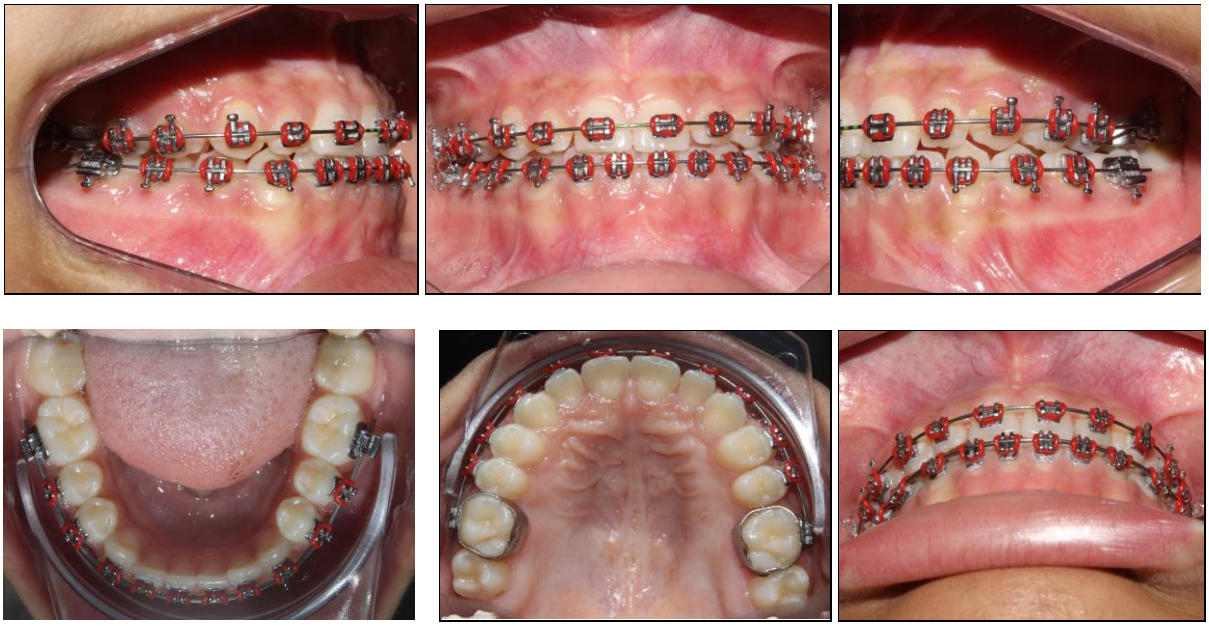

Legenda: A) Lado direito; B) Frente; C) Lado esquerdo; D) Oclusal inferior; E) Oclusal superior; F) Incisal

Fonte: Autoria própria.

Figura 34 – Fotografias Iniciais da face



Legenda: A) Fotografia de perfil ; B) Fotografia sorrindo; C) Fotografia frontal.
Fonte: Autoria própria.

Figura 35 - Fotografias mostrando melhora no perfil atual



Legenda: A) Fotografia de perfil ; B) Fotografia sorrindo; C) Fotografia frontal.
Fonte: Autoria própria.

4. CONSIDERAÇÕES FINAIS

A expansão rápida da maxila (ERM), para tratamento da deficiência transversal da maxila por meio da abertura da sutura palatina tem sido o tratamento de escolha para correção dessa deficiência, porém tem sido um desafio para os ortodontistas, quando paciente é jovem adulto devido a sutura palatina estar parcialmente ou totalmente fusionadas tornando-se um tratamento difícil podendo causar efeitos indesejáveis. Com a utilização do MARPE para a abertura da sutura palatina mediana em pacientes jovens adultos, tornou-se uma opção eficaz e muito importante na prática clínica ortodôntica, reduzindo os efeitos indesejáveis, dando assim a opção de tratamento da deficiência transversal da maxila em pacientes jovens que precisariam esperar para passar por procedimentos cirúrgicos pouco desejados como essa paciente do caso clínico apresentado. Desta forma, vale ressaltar que o tratamento oportuno, o quanto antes possível, possibilita melhores resultados e estabilidade no tratamento. O tratamento de expansão rápida da maxila ancorada em mini-implantes (MARPE) para pacientes jovem nos pareceu a melhor escolha. Do tratamento proposto com o MARPE para abertura da sutura palatina o resultado foi positivo, inclusive com a constatação radiográfica. Dessa maneira não necessitando de um tratamento mais invasivo como cirurgia ortognática.

REFERÊNCIAS

Andrade T. MARPE: uma alternativa não cirúrgica para o manejo ortopédico da maxila: parte 2. Rev Clin Ortod Dental Press. 2018;17(5):44-55.

Brunetto DP Sant'Anna EF, Machado AW, Moon W. Non-surgical treatment of transverse deficiency in adults using Microimplant-assisted Rapid Palatal Expansion (MARPE). Dent Press J Orthod. 2017;22(1):110-125.

Celenk-Koca T, Erdinc AE, Hazar S, Harris L, English JD, Akyalcin S. Evaluation of miniscrew-supported rapid maxillary expansion in adolescents: A prospective randomized clinical trial. Angle Orthod. 2018;88(6):702-709.

Cordasco G, Matarese G, Rustico L, Fastuca S, Caprioglio A, Lindauer SJ. Efficacy of orthopedic treatment with protraction facemask on skeletal Class III malocclusion: a systematic review and meta-analysis. Orthod Craniofac Res. 2014;17(3):133-143.

Choi SH, Shi KK, Cha JY, Park YC, Lee KJ. Nonsurgical miniscrew-assisted rapid maxillary expansion results in acceptable stability in young adults. Angle Orthod. 2016;86(5):713-720.

Cortese A, Savastano M, Cantone A, Claudio PP. A new palatal distractor device for bodily movement of maxillary bones by rigid self-locking miniplates and screws system. J Craniofac Surg.2013;24(4):1341-1346.

Jeon JY, Choi SH, Chung CJ, Lee Kj. The success and effectiveness of miniscrew-assisted rapid palatal expansion are age- and sex-dependent. Clin Oral Investig.2022;26(3):2993-3003.

Foersch M, Jacobs C, Wriedt S, Hechtner M, Wehrbein H. Effectiveness of maxillary protraction using facemask with or without maxillary expansion: a systematic review and meta-analysis. Clin Oral Investig. 2015;19(6):1181-1192.

Garib DG, Henriques JFC, Janson G, Freitas, MR, Coelho AC. Rapid maxillary expansion-tooth tissue-borne expanders: a computed tomography evaluation of dentoskeletal effects. Angle Orthod. 2005;75(4):548-57.

Izquierdo Lav et al. Eficácia dos aparelhos de expansão rápida da maxila Hyrax e Haas. J Multidiscipl Dent. 2020;10(2):112-119.

Lee HK, Bayome M, Ahn CS, Kim SH, Kim KB, Mo SS, et al. Stress distribution and displacement by different bone-borne palatal expanders with micro-implants: a three-dimensional finite-element analysis. Eur. J. Orthod. 2012;36(5):531-540.

Lee RJ, Moon W, Hong C. Effects of monocortical and bicortical mini-implant anchorage on bone-borne palatal expansion using finite element analysis. Am J Orthod Dentofacial Orthop. 2017;151(5):887-897.

Martins ASM, Pereira VG de J, Rêgo JTM, Oliveira NCS de, Meira G de F. Tratamento de classe lll com disjuntor Haas e máscara de Petit na dentadura mista: Relato de Caso. Res Soc Dev. 2022;11(1):e29511124698. DOI: http://dx.doi.org/10.33448/rsd-v11i1.2469.

Meneguzzi RD. Emprego de disjuntor palatino encapsulado na expansão rápida maxilar previamente à terapia de tração reversa da maxila: Relato de caso. Rev Odontol Hosp Aeronáutica Canoas. 2019;1(1):33-38.

Modeer T, Odenrick L, Lindner A. Sucking habits and their relation to posterior cross-bite in 4-year-old children. Scand J Dent Res. 1982;90(4):323-8.

Nojima LI, Nojima MDCG, Cunha ACD, Guss NO, Sant'Anna EF. Mini-implant selection protocol applied to MARPE. Dental Press J Orthod. 2018 Sep-Oct;23(5):93-101.

Park JJ, Park YC, Lee KJ, Cha JY, Tank JH, Choi YJ. Skeletal and dentoalveolar changes after miniscrew-assisted rapid palatal expansion in young adults: A conebean computed tomography study. Korean J Orthod. 2017;47(2):77-86.

Proffit WR, Fields H, Sarver DM. Ortodontia Contemporânea. 5ª edição. Rio de Janeiro: Editora Elsevier; 2012. p. 476-479.

Rego MVN Nunes, Barros HL Mendes, Iared W, Ruellas AC. Expansão rápida da maxila assistida por mini-implantes (MARPE) em paciente no final do crescimento. Rev Clin Ortod Dental Press. 2019;18(1):110-23.

Silva Filho OG, Santamaria M Jr, Capelozza Filho L. Epidemiology of posterior crossbite in the primary dentition. J Clin Pediatr Dent. 2007;32(1):73-8.

Suzuki H, Moon W, Previdente LH, Suzuki SS, Garcez AS, Consolaro A. Miniscrew-assisted rapid palatal expander (MARPE): the quest for pure orthopedic movement. Dent Press J Orthod. 2016 Jul-Aug;21(4):17-23.