1. INTRODUÇÃO

Muitos ortodontistas estimam a condição de carga ideal e o correto posicionamento do aparelho ortodôntico com o objetivo de produzir uma movimentação aproximada de um determinado dente, direcionada pela experiência clínica do profissional. No tratamento tradicional, essa movimentação baseia-se na obtenção do posicionamento adequado dos dentes no arco dental, buscando-se a correta oclusão (posicionamento ideal dos dentes na arcada dentária), de acordo com padrões estéticos e funcionais pré-estabelecidos (Marcotte, 1993). Para tal, o ortodontista aplica forças na coroa do dente através de componentes do aparelho ortodôntico como: brackets, molas, ligas elásticas, fios metálicos, entre outros (Rodrigues et al., 2010).

É comum, prever um movimento dentário (causado pela aplicação contínua de uma determinada força durante um período de tempo) que, na prática, não ocorre. Como resultado, o dente simplesmente não se move ou o movimento gerado é insuficiente para movê-lo até uma determinada posição desejada. Geralmente isto acontece devido ao baixo carregamento de forças aplicado (Rodrigues et al., 2010).

É de extrema importância para os profissionais da área ortodôntica, o desenvolvimento de sistemas gráficos tridimensionais interativos que possam auxiliar na geração de simulações de movimentos dentários como: translação, rotação, nivelamento, alinhamento e torque, suas interações com dentes vizinhos durante seus deslocamentos e seus possíveis setups na arcada

dentária ao longo do tratamento. Estes sistemas auxiliam as áreas de treinamento e ensino, onde diferentes estratégias e modelos de aparelhos ortodônticos podem ser testados em pacientes virtuais customizados, de tal forma a minimizar, ou até superar, o surgimento de possíveis problemas clínicos no arco dentário do paciente real. Infelizmente, muitos dos sistemas comerciais propostos para a prática ortodôntica, não apresentam todas as funcionalidades mencionadas anteriormente. No Brasil, os sistemas existentes mais utilizados pelos ortodontistas servem, basicamente, para gerenciamento clínico e análise cefalométrica 2D do paciente, não atendendo, dessa forma, às reais necessidades destes profissionais (Rodrigues et al., 2010).

A partir de 1931, com o auxílio do cefalostato desenvolvido por Broadbent & Hofrath, as primeiras radiografias de cabeça padronizadas, tornou-se possível identificar pontos de referência antes inacessíveis em seres vivos e crânios secos. Desde então, o exame cefalométrico tornou-se essencial para os ortodontistas, que passaram a contar com um guia mais confiável para diagnosticar, planejar e prognosticar os casos de má oclusão (Vilella, 2009). Entretanto, vários fatores são capazes de influenciar a identificação dos pontos de referência, como a precisão de definição, a reprodutibilidade de sua localização e a qualidade da imagem, principalmente pontos localizados fora do plano médio sagital, pois estão sujeitos à distorção (Couceiro & Villela, 2010). Apesar desses erros potenciais, radiografias cefalométricas ainda são amplamente utilizadas (Couceiro & Villela, 2010).

Uma análise cefalométrica é composta por uma série de medidas destinadas a avaliar os diferentes parâmetros geométricos de cada “unidade

facial", como maxila ou mandíbula, por exemplo. Quatro parâmetros básicos podem ser avaliados: tamanho, forma, posição e orientação de cada unidade. Questionamentos da validade da cefalometria radiográfica 2D podem existir , e talvez o mais importante, é o fato de que o filme convencional é a representação bidimensional de um objeto tridimensional. Quando um objeto tridimensional é representado em duas dimensões, as estruturas são deslocadas verticalmente e horizontalmente em proporção à sua distância ao filme, ou plano de registro. Outras questões que podem comprometer uma avalição são baseadas na suposição de uma perfeita sobreposição entre os lados direito e esquerdo no plano sagital médio e a grande quantidade de erros de projeção radiográfica, associados à aquisição de imagens, que incluem magnificação de tamanho e distorção da imagem, bem como os erros no posicionamento do paciente e distorção inerente à geometria relacional entre o paciente, o filme e o foco de raios X. Por último, o erro operacional na elaboração do cefalograma e no processamento da análise cefalométrica pode também diminuir a acurácia e a precisão do método (Accorsi e Velasco, 2010).

O diagnóstico por imagem tem sido parte do prontuário do paciente ortodôntico há décadas. A obtenção de imagens acuradas é parte central do processo de diagnóstico e planejamento dos tratamentos, além de ser importante no acompanhamento e documentação de seu progresso e do resultado final. Esse diagnóstico tem normalmente incluído registros de imagens bidimensionais (2D), radiografias panorâmicas, periapicais, além das fotografias. Tradicionalmente, os únicos dados tridimensionais disponíveis (3D) estão confinados ao estudo dos modelos de gesso. Atualmente no diagnóstico

por imagens em Ortodontia, utilizamos esses conjuntos de dados. Mas, infelizmente, não representa de maneira precisa a anatomia dos pacientes. Para um diagnóstico preciso e planejamento do tratamento adequado, é necessário à análise dos dados de imagens que representam de forma exata a verdadeira anatomia dos pacientes (Accorsi e Meyers, 2011).

Atualmente, os novos conceitos de atenção em saúde na Ortodontia permitem uma maior compreensão da Biologia médica e odontológica. A tomografia computadorizada de feixe cônico (TCFC) mudou todo o contexto filosófico do “Paradigma de Angle” e do detalhamento do diagnóstico decorrentes das novas tecnologias. A mudança fundamental vem a partir de um contexto reducionista para um contexto sistêmico. É a mudança da avaliação bidimensional para uma visualização 3D possibilitada pela tomografia computadorizada (TC), facilitando o deslocamento de um componente isolado para dentro deste contexto sistêmico. Isto significa que o diagnóstico e o planejamento do tratamento ortodôntico passaram da análise da oclusão, função, estética e saúde periodontal, como entidades que coexistem para uma consideração da saúde bucal dentro de um sistema mais abrangente e integrado (Accorsi e Meyers, 2011).

Tanto sob o aspecto dimensional quando qualitativas ambas as técnica, TC e TCFC, podem ser executadas concomitantemente. A imagem cefalométrica bidimensional pode ser obtida de três maneiras diferentes a partir do exame de TC13: pelo uso do Scout (utilizada para verificar o posicionamento da cabeça do paciente); pelo uso da imagem base, tomada lateralmente à cabeça do paciente (mostra menos distorção entre lados direito

e esquerdo) ou pela manipulação dos dados volumétricos, sobrepondo-se todos os cortes sagitais gerados e obtendo uma única fatia sagital mais espessa. O segundo recurso também é utilizado para gerar a tomada póstero-anterior da face (PA), e o terceiro recurso pode ser implementado para a reconstrução da PA assim como da imagem panorâmica convencional. Tais imagens bidimensionais podem ser transportadas para programas que executam mensurações cefalométricas. Existe apenas uma diferença entre a imagem cefalométrica proveniente da TC e a telerradiografia em norma lateral convencional. Diferentemente da segunda, que mostra uma suave ampliação do lado do paciente pelo qual entra o feixe de raios-X (convencionalmente o lado direito), a primeira mostra-se ortogonal, com igual dimensão nos lados esquerdo e direito do paciente, o que pode significar maior acurácia das mensurações (Garib et al., 2007).

O objetivo da imagem na Ortodontia é representar a anatomia da forma mais fiel possível e isto é alcançado com a imagem em 3D. A ênfase atual está sendo dada para o planejamento do tratamento ortodôntico, levando em conta a estética facial e o seu relacionamento com o posicionamento dentário e ósseo. O maior problema atual das imagens convencionais usadas na Ortodontia é que os componentes das estruturas faciais são vistos de forma separada e desconectados, o que pode influenciar no diagnóstico, além de que, qualquer alteração de posicionamento da cabeça do paciente, durante a obtenção da imagem radiográfica, pode modificar os valores das medidas cefalométricas (Lopes et al., 2007).

2. OBJETIVO

O objetivo deste trabalho é realizar uma revisão bibliográfica da aplicação da tomografia enfocando sua aplicação na ortodontia.

3. REVISÃO DE LITERATURA

A revisão de literatura foi desenvolvida de forma a abranger os principais fatores relacionados à utilização da Tomografia Computadorizada (3D) em Ortodontia. Com a recente introdução desse método complementar de diagnóstico, considerou-se a importância de incluir a descrição de tópicos que esclarecessem as suas características e aplicações clínicas.

3.1. A Evolução Da Tomografia Computadorizada

A tomografia computadorizada convencional (ou médica) foi desenvolvida, em 1972, pelo engenheiro inglês Hounsfield e pelo físico norte americano Comark. O primeiro aparelho de TC foi colocado no Hospital Atkinson Morley, em Londres, acomodava somente a cabeça do paciente e gastava 4,5 minutos para escanear uma fatia e mais 1,5 minuto para reconstruir a imagem no computador. Representou grande evolução e, por essa razão, seus idealizadores foram consagrados com o prêmio Nobel de Medicina em 1979. Apesar do avanço, a TC convencional foi aplicada na Odontologia com restrições, em decorrência da elevada dosagem de radiação, excessiva dimensão da aparelhagem, necessidade de posição supina do paciente durante a tomada, além do custo financeiro (Castro et al., 2007).

Nas primeiras gerações de aparelhos de TC, o feixe de raios-x completava um giro em torno do paciente e, posteriormente, a mesa se movimentava para capturar a imagem em fatia da próxima região adjacente.

Nos aparelhos atuais, denominados de última geração, a mesa com o paciente movimenta-se simultaneamente à rotação do tubo de raios-x, determinando uma trajetória helicoidal da fonte de raios-x em torno do paciente, o que provê a denominação aos aparelhos de TC modernos: tomografia computadorizada helicoidal ou espiral 50.

Na década de 1980, surgiram nos Estados Unidos aparelhos que utilizam a técnica do Cone-Beam. O Cone-Beam é um tipo especial de tomografia computadorizada em que o feixe de raios X que gera a imagem tem uma forma especial de cone, ao contrário das tomografias convencionais que usam o feixe com forma de leque (Fan Beam, em inglês). A tomografia que é obtida com essa tecnologia é também chamada de tomografia computadorizada volumétrica (TCV). As imagens são obtidas em três dimensões, sendo possível obter imagens em 2D através de recursos de software. Com a TC de feixe cônico é possível obter reconstruções de todas as tomadas radiográficas convencionais odontológicas (panorâmica, telerradiografias em norma lateral e frontal, oclusal, periapicais e bite-wings), que são somadas às reconstruções multiplanares e em 3D. Igualmente, as medições realizadas a partir de tomografias volumétricas apresentam proporção de 1:17, ao contrário da radiografia cefalométrica convencional, cuja ampliação pode variar de 4,6% a 7,2%. A tomografia computadorizada volumétrica, ou Cone-Beam, foi introduzida na Odontologia em 2000, na

Universidade de Loma Linda (EUA), e desde então sua aplicação clínica tem se difundido, ocorrendo ainda um significativo desenvolvimento tecnológico, que resultou em maior rapidez para sua obtenção e maior resolução da imagem (Couceiro et al., 2010). Na Odontologia, o primeiro sistema comercial disponível data de meados de 2001 (Newton 9000). Desde então, intenso desenvolvimento e aprimoramento dos tomógrafos baseados em aquisição por feixe cônico tem se sucedido. Eles foram indicados inicialmente para a área da Implantodontia, em substituição à tomografia helicoidal, que utiliza uma dose de radiação bem maior. “Hoje a TCFC tem indicações em todas as áreas da Odontologia, em especial na Ortodontia, na qual está sendo o pivô de mudanças conceituais importantes”, afirma Accorsi (Accorsi e Meyers, 2011).

Atualmente, o tomógrafo computadorizado odontológico vem sendo produzido na Itália, Japão e Estados Unidos e está comercialmente disponível em diversos países, inclusive no Brasil. A tecnologia foi aperfeiçoada ao longo de poucos anos, a um custo bem mais acessível em comparação à TC tradicional. Já existem tomógrafos em centros especializados de Radiologia odontológica em algumas cidades brasileiras. Ortodontistas americanos, principalmente da costa oeste, têm adquirido o aparelho para uso particular no consultório. No Japão, a maioria das faculdades de Odontologia detém esta tecnologia. A história da tomografia computadorizada de feixe cônico indubitavelmente aponta para um cenário onde a imagem radiológica tridimensional será utilizada mais ampla e rotineiramente na Odontologia (Garib et al., 2007).

3.2. Aparelho

Bueno em 2007 revisaram a revolução das imagens de tomografia para a Odontologia e analisaram as principais características de vários tipos de aparelhos. A tomografia computadorizada Fan Beam, não foi amplamente difundida na odontologia devido a uma série de limitações tais como: alta dose de radiação, baixa resolução para Odontologia, tamanho amplo do equipamento, necessidade de uma sala especial para realização do exame, alto custo do aparelho e consequente do exame, limitação dos protocolos específicos para Odontologia, dificuldade de comunicação entre médicos e cirurgiões-dentistas. A tomografia Cone Beam proporciona uma menor dose de radiação e uma qualidade maior de imagem, com distinção de estruturas delicadas, como esmalte, dentina, cavidade pulpar e cortical alveolar. Os aparelhos de tomografia Cone Beam possuem características próprias e diferem quanto ao tipo de sensor, tamanho do campo de imagem, resolução e software. Quanto ao tamanho de seu campo e imagem (FOV): aparelhos de pequeno volume, aparelhos de grande volume e aparelhos de grande e pequeno volume. Aparelhos de pequeno volume possibilitam menor dose de radiação, é a escolha adequada nos casos de endodontia, reabsorções, implantes, ATM e patologias. Aparelhos de grande volume podem gerar reconstruções multiplanares, onde uma grande área precisa ser analisada, como implantes múltiplos, grandes patologias, ortodontia e traumatologia. Aparelhos de pequeno e grande volume estão sendo desenvolvidas com intuito

de unificar todas as indicações. Uma desvantagem da Cone Beam em relação aos exames radiográficos convencionais é a formação de artefatos (bem menos evidentes que na tomografia médica) que acontece principalmente próximos a corpos de alta intensidade, como os metálicos (Pinto, 2013).

Rodrigues & Vitral em 2007 reviram as diferentes técnicas tomográficas, suas principais características e indicações. A tomografia convencional é uma técnica que fornece a imagem de uma secção ou corte da estrutura de interesse, enquanto que as estruturas que estão acima ou abaixo da região de corte aparecem borradas. Sua indicação é quando se necessita obter imagem de alguma estrutura que sofra sobreposição, tais como do ouvido médio e interno. Tomografia computadorizada convencional: apresentam 3 vantagens gerais importantes: informações tridimensionais de uma série de cortes finos, a imagem resultante não é superposta; o sistema é mais sensível na diferenciação de tipos de tecido quando comparado à convencional; habilidade para manipular e ajustar a imagem após a varredura. A radiação X incide sobre sensores que transformam a radiação em sinais elétricos que passam por um processo de qualificação. Tomografia computadorizada helicoidal: possibilita uma melhora nas reconstruções tridimensionais e baixa dose de exposição ao paciente. Propicia imagens com alta resolução espacial e a mesma dose de radiação da TC convencional. A tomografia multislice (Fan Beam): apresenta diminuição de 40% da dose de radiação, maior capacidade de adquirir um grande número de cortes finos e custo elevado. As aplicações da tomografia na Odontologia são: pesquisa de processos patológicos, dentes

retidos, seios paranasais, traumas, fraturas, avaliação da ATM e leitos para implantes dentários (Pinto, 2013).

Junqueira em 2007, em defesa de tese de doutorado, analisou resultados obtidos comparando telerradiografias cefalométricas convencional, digital e obtidas pela tomografia computadorizada Cone Beam. Foram realizadas três tomadas radiográficas em 35 pacientes, com faixa etária de 12 a 14 anos. Através de programas específicos, análises cefalométricas de Ricketts, McNamara e Jarabak, sendo utilizadas medidas lineares e angulares e apenas no traçado de Jarabak foram utilizadas duas medidas lineares, para todas as outras foi usada somente uma mensuração. Medidas angulares apresentaram menor variabilidade, enquanto que medidas lineares somente no traçado cefalométrico de McNamara obteve-se similaridade nas variáveis. As técnicas radiográficas cefalométricas laterais convencionais apresentaram as maiores discrepâncias. Para análises cefalométricas mais acuradas, a tecnologia digital, principalmente a aquisição de tomografia Cone Beam em norma ortogonal e a telerradiografia cefalométrica lateral digital foram mais fidedignas (Pinto, 2013).

Há fatores que, na formação da imagem, prejudicam a qualidade da mesma. Vários são os pacientes que apresentam restaurações metálicas, implantes dentais que em tomografia, podem produzir distorções (artefatos), dificultando a aquisição de uma boa imagem e, consequente um bom exame. A tomografia Cone Beam apresenta uma redução desses artefatos metálicos quando comparada à tomografia Fan Beam (Bueno, 2007).

Liang e colaboradores, em 2010, compararam a qualidade da imagem e da visibilidade das estruturas anatômicas na mandíbula entre cinco tomógrafos Cone Beam e Fan Beam. Uma mandíbula seca foi digitalizada pelos tomógrafos Cone Beam (Accuitomo 3D, i-Cat, NewTom 3G, Galileos, Scanora 3D) e um sistema Fan Beam (Somatom Sensation 16), utilizando 13 diferentes protocolos de aquisição. Foram avaliados e comparados a visibilidade de 11 estruturas anatômicas e o ruído de imagem global. Cinco observadores independentes analisaram a qualidade das imagens nos planos (axial, sagital e coronal) e as avaliaram em uma escala de cinco pontos. Não foram encontradas diferenças significativas na visibilidade das diferentes imagens das estruturas anatômicas e no nível de ruído entre os sistemas ($p=0,0001$). Estruturas delicadas como o osso trabecular e ligamento periodontal foram significativamente menos visíveis e mais variáveis entre os sistemas em comparação com outras estruturas anatômicas ($p=0,0001$).

Visibilidade relativamente grande de estruturas como canal mandibular e forame mentoniano foram satisfatórios para todos os dispositivos. O aparelho Accuitomo 3D foi superior ao tomógrafo Fan Beam e a todos os outros Cone Beam em descrever estruturas anatômicas, enquanto que o tomógrafo Fan Beam foi superior a todos em relação ao ruído de imagem, por apresentar nível reduzido. A qualidade de imagem de um tomógrafo Cone Beam é comparável ou mesmo superior ao Fan Beam apesar de alguma variabilidade existente entre os diferentes sistemas e, considerando uma menor dose de radiação com uma imagem de alta resolução, a Cone Beam pode ser benéfica para a radiologia dentomaxilofacial (Liang et al., 2010).

O aparelho de TC de feixe cônico é muito compacto e assemelha-se ao aparelho de radiografia panorâmica. Geralmente o paciente é posicionado sentado, mas em alguns aparelhos acomoda-se o paciente deitado. Apresenta dois componentes principais, posicionados em extremos opostos da cabeça do paciente: a fonte ou tubo de raios-x, que emite um feixe em forma de cone, e um detector de raios-x. O sistema tubo-detector realiza somente um giro de 360 graus em torno da cabeça do paciente e a cada determinado grau de giro (geralmente a cada 1 grau), o aparelho adquire uma imagem base da cabeça do paciente, muito semelhante a uma telerradiografia, sob diferentes ângulos ou perspectivas (Garib et al., 2007; Fernandes, 2011). Ao término do exame, essa sequência de imagens base (raw data) é reconstruída para gerar a imagem volumétrica em 3D, por meio de um software específico com um sofisticado programa de algoritmos, instalado em um computador convencional acoplado ao tomógrafo. O tempo de exame pode variar de 10 a 70 segundos (uma volta completa do sistema), porém o tempo de exposição efetiva aos raios-x é bem menor, variando de 3 a 6 segundos (Garib et al., 2007).

Quanto à obtenção das imagens a partir da TC, os primeiros trabalhos que compararam medidas cefalométricas em imagens tridimensionais e/ou cortes multiplanares, em crânios humanos, utilizaram protocolos que empregavam a TC convencional (Saigal et al., 2005) e a TC helicoidal *single-slice* (Nagashima et al., 1998; Honda et al., 2006), e o método de reformatação das imagens, era pela técnica de superfície (*surface rendering*). Recentemente, essas técnicas foram substituídas pelas TC *multislice* e o método de volume

(*volume rendering*) passou a ser utilizado para trabalhos comparativos de medidas cefalométricas (Fernandes, 2011).

Tabela 1 - Quadro comparativo entre a TC tradicional e a TC de feixe cônico.

	TC tradicional	TC de feixe cônico
Dimensão do aparelho	Grande permite exame do corpo todo	Mais compacto, permite apenas exame da região de cabeça e pescoço
Aquisição da imagem	Diversas voltas do feixe de raios-x em torno do paciente, cortes axiais	Uma volta do feixe de raios-x em torno do paciente, imagens base semelhantes à telerradiografia
Tempo de escaneamento	1 segundo multiplicado pela quantidade de cortes axiais necessários, exposição à radiação ininterrupta	10-70 segundos de exame, 3-6 segundos de exposição à radiação
Dose de radiação	Alta	Menor, aproximadamente 15 vezes reduzida em relação à TC helicoidal
Custo financeiro do exame	Alto	Reduzido

Recursos do exame	Reconstruções multiplanares e em 3D	Reconstruções multiplanares e em 3D, além de reconstruções de radiografias bidimensionais convencionais
Qualidade da imagem	Boa nitidez, ótimo contraste, validação das avaliações quantitativas e qualitativas	Boa nitidez, baixo contraste entre tecido duro e mole, boa acurácia
Produção de artefatos	Muito artefato na presença de materiais metálicos	Pouco artefato produzido na presença de metais

Fonte: Garib et al., 2007.

A tomografia computadorizada de feixe cônico apresenta a vantagem de permitir a reconstrução na imagem da telerradiografia em norma lateral, para execução da cefalometria convencional em Ortodontia. Podemos comparar a confiabilidade de identificação de diferentes pontos cefalométricos, visualizados sobre radiografias convencionais (Fig. 1) e sobre dois tipos de imagens geradas pela TC Cone-Beam (reconstrução 2D convencional e máxima intensidade de projeção, reproduzidas nas Figuras 2 e 3). (Couceiro & Villela, 2010)



FIGURA 1 - Radiografia cefalométrica de perfil.



FIGURA 2 - Imagem obtida através do tomógrafo computadorizado Cone-Beam, em norma lateral, em 2D.



FIGURA 3 - Imagem obtida através do tomógrafo computadorizado Cone-Beam, em norma lateral, em 3D.

(Couceiro & Villela, 2010)

3.3. A Dosagem De Radiação

Existem muitas dúvidas em relação à dose de radiação que o paciente recebe na realização da tomografia computadorizada. Dessa forma, é necessário se fazer um paralelo com as radiografias tradicionalmente indicadas para a realização de um diagnóstico e planejamento ortodôntico inicial, e aferir suas vantagens. De acordo com Accorsi, a preocupação em relação ao custo biológico é válida para qualquer exame que utilize radiação ionizante em função dos riscos de desenvolvimento de algumas patologias, incluindo neoplasias. Em Radiologia, nunca se deve pensar em solicitar exames de forma sistemática e rotineira, em outras palavras, deve sempre existir uma justificativa plausível que endosse a solicitação da TCFC ou de qualquer outro tipo de exame radiológico para que se tenha um ganho efetivo no processo de diagnóstico e planejamento (Macedo, 2014).

Durante uma revisão sistemática e verificaram que há necessidade de mais estudos que determinem a correta dose de radiação do paciente, além de uma completa orientação relacionadas às propriedades, aparelhos e utilização da TCFC, na especialidade da Ortodontia. Além disso, observaram que existem incoerência e discrepância na forma como muitos autores apresentam as definições, as propriedades dos aparelhos de TCFC e a dose de radiação e alegaram que essa definição imprecisa pode confundir os leitores. Além disso, os autores evidenciaram também que houve inconsistência nos protocolos de aquisição da imagem, o que é crucial, já que o dispositivo utilizado, a qualidade da imagem e a consequente dose de radiação estão intimamente relacionados (Fernandes, 2011).

A dose de radiação efetiva da tomografia computadorizada odontológica varia de acordo com a marca comercial do aparelho e com as especificações técnicas selecionadas durante a tomada (campo de visão, tempo de exposição, miliamperagem e quilovoltagem), mas tem sido relatado que corresponde a aproximadamente 20% da TC convencional e é equivalente à exposição completa de radiografias periapicais. Porém, de um modo geral, ela mostra-se significantemente reduzida em comparação à tomografia computadorizada tradicional (Garib et al., 2007).

Ludlow & Ivanovic23 em 2008 compararam as doses de radiação das tomografias computadorizadas Cone Beam e Fan Beam 64-slice. Vários aparelhos foram estudados. Em relação às doses absorvidas pelos tecidos (dose equivalente e eficaz), foram calculadas utilizando dosímetros termoluminescentes em 24 locais implantados na cabeça de um phantom. As

doses efetivas foram calculadas com base nas recomendações da Comissão Internacional de Proteção Radiológica (ICRP) de 1990 e 2007. Comparando a dose efetiva a partir do protocolo padrão de digitalização (ICRP 2007), a tomografia computadorizada Fan Beam apresentou dose de radiação 1,5-12,3 vezes maior do que imagens de Cone Beam de FOV dental médio. As recomendações de 2007, que incluem as glândulas salivares, região extratorácica e mucosa oral no cálculo da dose efetiva, resultaram em uma reavaliação para cima do risco fatal de câncer oral e maxilofacial em exames radiográficos. A tomografia Cone Beam pode ser recomendada como uma técnica alternativa para avaliação da região oral e maxilo-facial (Pinto, 2013).

A Comissão Europeia para Proteção Radiológica e a Academia Europeia de Radiologia Dento-maxilo-facial, por meio de um consórcio formado por dezenas de pesquisadores e instituição de ensino, formulou o projeto Sedentexct, que apresenta um guia para a utilização da TFCF com várias recomendações:

• A TCFC só deverá ser solicitada após extensa avaliação clínica;

• A aquisição de TCFC deverá ter uma justificativa que se sobreponha aos riscos;

• As imagens da TCFC devem agregar informações novas ao diagnóstico e planejamento do caso;

• Devem-se evitar aquisições rotineiras, a não ser que novos dados sejam agregados;

• Quando o profissional solicitar uma TCFC, deve indicar na requisição uma história clínica que auxilie o radiologista na melhor obtenção do exame;

• A TCFC só deverá ser solicitada quando não for possível responder às necessidades clínicas que não forem atendidas pelas técnicas radiográficas convencionais;

• Qualquer aquisição de TCFC deve ser acompanhada de laudo de todo o volume;

• Quando houver a necessidade de diagnóstico para alterações em tecidos moles, como tumores, a tomografia de escolha deverá ser a MSCT;

• A área de interesse (FOV) deverá ser a menor possível;

• Quando o tomógrafo oferecer a possibilidade de múltiplas resoluções, a menor dose deverá ser empregada para elucidar as questões clínicas;

• Os laboratórios deverão manter programas de controle de qualidade e de segurança;

• Testes frequentes (dosimetrias) devem garantir a segurança do staff clínico;

• Todos os que estiverem envolvidos com a utilização da TCFC deverão receber treinamento apropriado;

• Radiologistas qualificados deverão ser responsáveis pelos serviços de diagnóstico por imagens (Macedo, 2014).

3.4. A Utilização Da TC

O diagnóstico do complexo craniofacial, nos últimos anos, sofreu alterações devido ao aumento das inovações e do constante ganho com a tecnologia. Desde então, surgiu uma explosão de interesse na TCFC para avaliação do complexo craniofacial por diferentes grupos de pesquisadores (Fernandes, 2011).

Essa técnica surgiu em resposta a grande demanda por tecnologia que pudesse fornecer tridimensionalmente as estruturas do complexo craniofacial, com custo mais baixo, doses de radiação mais baixas, aquisição da imagem mais fácil; maior acurácia; redução de artefato; menores doses de radiação; tempo de escaneamento mais rápido e melhor custo-benefício que as tomografias computadorizadas (TC) convencionais usadas em Medicina (Garib et al., 2007; Fernandes, 2011).

A TCFC é um método de diagnóstico por imagem que utiliza a radiação X e permite a obtenção da reprodução de uma secção do corpo humano em quaisquer uns dos três planos do espaço (Garib et al., 2007). Esses planos são utilizados como pontos de referência para descrever a posição e a direção das estruturas. Diferentemente das radiografias convencionais, que projetam em um só plano todas as estruturas radiografadas, a TCFC evidencia ainda as relações estruturais em profundidade do corpo humano (Garib et al., 2007). A TCFC permite enxergar todas as estruturas em camadas e favorece a delimitação de irregularidades

tridimensionalmente, principalmente dos tecidos mineralizados, com uma definição admirável (Parks, 2000).

Com a TCFC como exame auxiliar de diagnóstico, os profissionais tem a possibilidade, em apenas um exame, de obter todas as imagens convencionais bidimensionais que compõem a documentação ortodôntica, somadas à visão tridimensional detalhada das estruturas dentofaciais (Lamichane et al., 2009).

A TCFC tem a capacidade de fornecer uma visualização mais completa e exata da anatomia real do paciente, podendo (potencialmente) melhorar o diagnóstico, o planejamento do tratamento e o tratamento propriamente dito. Uma visualização da anatomia real por meio da TCFC, para a avaliação ortodôntica, proporciona uma abundância de informações com relação à dentição, às ATMs, à morfologia esquelética, à morfologia alveolar, às vias aéreas e à morfologia da cavidade bucal como um todo, no que diz respeito a patologias e traumas..." (Accorsi e Meyers, 2011).

"As informações em 3D possibilitam o entrelaçamento de arquivos digitais, como os arquivos de TCFC, as fotografias 3D e os modelos 3D digitais, permitindo a obtenção de informações extremamente relevantes e que eram impossíveis de serem obtidas com as técnicas convencionais. Dentre as informações que estão disponíveis aos clínicos e pesquisadores, podemos citar a avaliação do posicionamento axial 3D de todas as raízes dentárias, as inter-

relações entre tecidos moles e duros, a avaliação volumétrica das vias respiratórias e a determinação de planos de referência para uma análise cartesiana ortogonal." (Macedo, 2014).



Análise cefalométrica em 3D por meio do software Invivo[5] (Anatomage Dental, San Jose, USA).

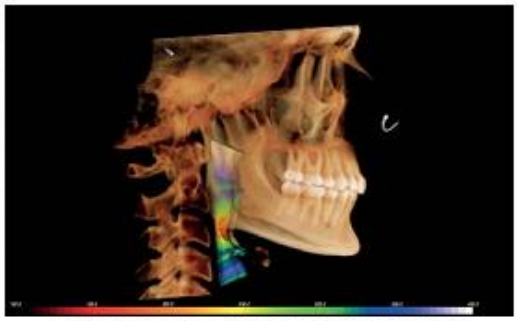

Avaliação volumétrica de vias respiratórias por meio do software Invivo[5] (Anatomage Dental, San Jose, USA).

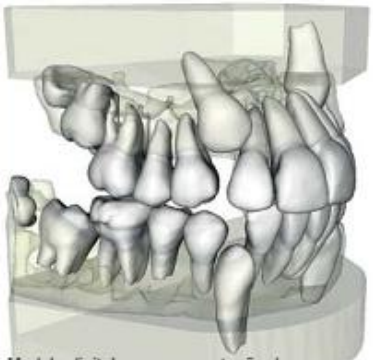

Modelo digital com segmentação de coroas e raízes, que permite a confecção de setups virtuais com Anatomodel (Anatomage Dental, San Jose, USA).



Aparelho lingual totalmente customizado a partir de sistema CAD/CAM Incognito (3M Unitek, Monrovia, USA).

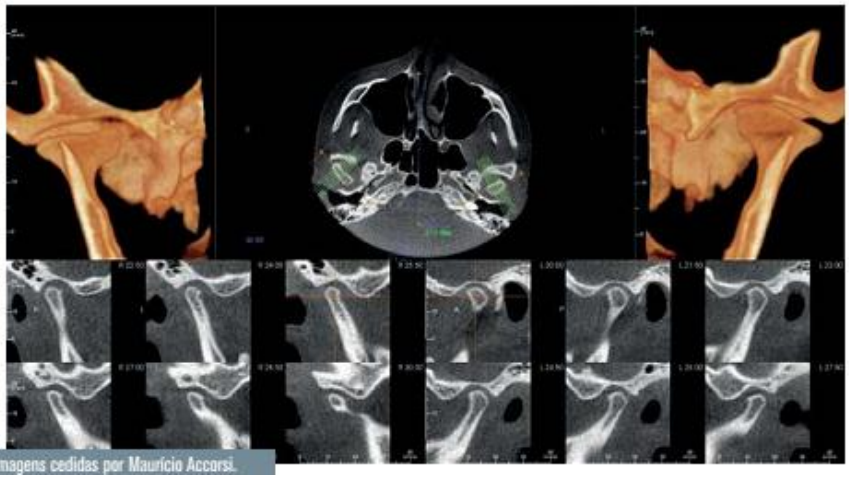

Imagens cedidas por Maurício Accorsi.

Cortes sagitais de ATMs com reconstrução 3D das cabeças da mandíbula por meio do software Invivo[5] (Anatomage Dental, San Jose, USA).

Quanto ao custo financeiro e biológico do exame a TC mostra-se muito compensadora, pois atualmente o orçamento do exame equivale aproximadamente ao da documentação convencional de Ortodontia. Quanto ao custo biológico, vinculado à exposição do paciente à radiação, deve-se analisar que o exame de TC pode substituir diversas tomadas radiográficas convencionais utilizadas como rotina em Ortodontia, além de agregar ainda informações em profundidade, impossíveis de serem obtidas nos exames

radiográficos convencionais. O profissional deverá avaliar a relação custo-benefício em cada caso particular (Garib et al., 2007).

Trabalhos recentes enfatizaram a importância da TCFC no diagnóstico ortodôntico, uma vez que permite ao clínico uma imagem em 3D com precisão do posicionamento e condições das estruturas dentárias. Além disso, conseguem minimizar grande parte das limitações que a Cefalometria em radiografias convencionais apresentam, como: erros inerentes a técnica nas radiografias convencionais como alterações verticais e horizontais da imagem devido a distância do filme e a fonte de raios X; sobreposição imperfeita dos lados direito e esquerdo; imprecisões no local de referência e identificação dos pontos; erros nas análises cefalométricas devido a coleta manual dos dados e calibração inconsistente dos aparelhos de radiografia (Lamichane et al., 2009) e conseguem um diagnóstico mais exato quanto a necessidade ou não de interrupção da movimentação dentária devido às reabsorções severas (Dudic et al., 2009). Todavia, ainda existem muitas controvérsias e novos estudos, com embasamento científico, são necessários para verificar a efetividade desse novo método de diagnóstico em diferentes áreas de aplicação (Fernandes, 2011).

“As imagens obtidas pela TCFC podem ser usadas para criar modelos 3D do esqueleto craniofacial, dentes e tecidos moles. É possível também a transferência da posição natural da cabeça, obtida em fotografias 3D para a tomografia, permitindo a correção e o ajuste do volume tomográfico, para a obtenção de análises cefalométricas 3D e planejamentos virtuais. No entanto, novos problemas inerentes à cefalometria 3D precisam ser abordados.

Estes problemas incluem a falta de um sistema de referência interno confiável, ferramentas para avaliar e medir as assimetrias de forma adequada, a utilização de medidas volumétricas como novos parâmetros, a utilização de medidas angulares entre planos de referência e a falta de dados para a elaboração de novas normas cefalométricas em 3D. No entanto, diversos centros ao redor do mundo estão investindo em pesquisas, e autores como Jaime Gateno, James Xia, Gwen Swennen, entre outros, já estão apresentando propostas para a solução desses problemas", assinala Accorsi (Macedo, 2014).

A TC apresenta as vantagens de eliminar as sobreposições, a magnífica resolução atribuída ao grande contraste da imagem e a possibilidade de reconstruí-las nos planos axial, coronal, sagital e oblíquo, assim como obter uma visão tridimensional da estrutura de interesse. A TC apresenta grandes vantagens diagnósticas, ela somente não é mais utilizada na rotina odontológica por dois principais motivos: dose de radiação e alto custo. Por esta razão, indica-se o exame de tomografia computadorizada tradicional na Odontologia apenas quando a relação custo-benefício compensar, ou seja, quando o exame puder prover informações para o diagnóstico impossíveis ou difíceis de serem adquiridas por meio das radiografias convencionais e que, ao mesmo tempo, poderiam alterar significantemente o plano de tratamento escolhido. As principais indicações para a TC tradicional na Odontologia restringem-se aos casos de fraturas complexas da face, nas anomalias craniofaciais, no diagnóstico e acompanhamento longitudinal de patologias dos maxilares, no planejamento de múltiplos implantes e no diagnóstico do grau de

comprometimento radicular dos incisivos laterais em casos de erupção ectópica dos caninos superiores permanentes (Garib et al., 2007).

Atualmente, as aplicações na Ortodontia mais utilizadas são: avaliação do posicionamento tridimensional de dentes retidos e sua relação com os dentes e estruturas vizinhas, avaliação do grau de reabsorção radicular de dentes adjacentes a caninos retidos; visualização das tábuas ósseas vestibulares e lingual e sua remodelação após movimentação dentária (FUHRMANN, R.A.W., 2002; SARIKAYA et al., 2002; GARIB et al., 2006); avaliação das dimensões transversas das bases apicais (Garib et al., 2007); dimensões das vias aéreas superiores (Garib et al., 2007); avaliação da movimentação dentária para região de osso atrésico ou com invaginação do seio maxilar, avaliação de defeitos e enxerto ósseo na região de fissuras labiopalatais (Hamada et al., 2005) e análise quantitativa e qualitativa do osso alveolar para instalação de dispositivos de ancoragem esquelética (Fernandes, 2011).

Algumas situações em que a visualização em 3D se faz imprescindível para o diagnóstico seguro:

- Fissurados totais geralmente têm comprometimentos dentários que necessitam ser bem esclarecidos para o diagnóstico seguro.

- Síndromes diversos (caso de nanismo) em que a imagem panorâmica tradicional não foi suficientemente esclarecedora, como poderia ser esperada. (Rodrigo Passoni)

- Ausências congênitas de dentes ou extranumerários.

- Dentes retidos.

- Anomalias de crescimento com severos apinhamentos.

- Retratamentos ortodônticos. A avaliação em 2D geralmente não mostra graves aspectos que podem ocorrer.

- Fraturas de côndilo. A ATM é uma das mais importantes articulações do corpo humano, envolvendo respiração, fala, deglutição, mastigação, todo o custo biológico é válido para que se tenha um diagnóstico seguro e isto só pode ser em 3D, visto que as fraturas são tridimensionais.

- Disfunção Temporomandibular (DTM) em pacientes não jovens, nestes a primeira indicação é a Ressonância Magnética que mostra lesões no menisco articular. Em DTM avançadas pode-se esperar além de lesões no menisco, lesões na cabeça do côndilo que só podem ser bem avaliadas com a TCFC (Macedo, 2014).

Algumas das inúmeras possibilidades que se apresentam as tomografias computadorizadas na Ortodontia são:

1) determinação precisa da relação dos dentes com as corticais, visto que, reconhecidamente, a movimentação ortodôntica, quando envolve estas placas de osso mais denso, aumenta a possibilidade de reabsorção radicular;

2) determinação imaginológica em 3D da borda WaLa;

3) avaliação da relação, posicionamento e angulação dos dentes;

4) avaliação mais precisa da sutura palatina mediana em casos de expansão da maxila, bem como de seus efeitos na tábua óssea vestibular dos dentes que atuaram como ancoragem dos expansores;

5) diferenciação precisa de casos duvidosos de reabsorção interna;

6) relação precisa entre dentes próximos um dos outros, quer sejam irrompidos, parcial ou totalmente não irrompidos, e suas decorrentes consequências, como reabsorção e concrescência radiculares;

7) avaliação mais precisa de espaços interdentários e ósseos, pela possibilidade de imagens em 3D;

8) análise criteriosa dos remanescentes radiculares em dentes submetidos a reabsorções das mais variadas naturezas e causas.

Como consequência da movimentação ortodôntica é comum a reabsorção radicular e estas podem demorar de 3 a 6 meses para que possa ser detectada. A tomografia Cone Beam possibilita uma melhor avaliação em casos de retratamentos e avaliação precoce das possíveis reabsorções induzidas pelo tratamento ortodôntico. A reabsorção radicular também é comum em dentes adjacentes a dentes inclusos. O canino superior com frequência pode estar retido e ectopicamente posicionado (Pinto, 2013).

A tomografia Cone Beam apresenta fidelidade na representação das medidas de tecidos moles e duros, mas o posicionamento horizontal do paciente durante o exame pode alterar a forma natural dos tecidos moles faciais em aparelhos que não possibilitam o posicionamento vertical do paciente. Utilizando dados obtidos por tomografia Cone Beam é possível rodar

e inclinar a cabeça em um número infinito de posições a fim de avaliar a simetria dos tecidos moles (Hechler, 2008).

Kim, em 2007, confeccionou um novo sistema de guia cirúrgico para a colocação de mini-implantes ortodônticos, utilizando imagens obtidas através de tomografia Cone Beam reproduziram imagens de modelos dentários para a confecção de guias cirúrgicos para posicionamento de mini-implantes ortodônticos, utilizando um sistema de tomografia computadorizada Cone Beam (PSR 9000N, Asahi Roentgen, Kyoto, Japão), com cortes de 0,1 a 0,15 mm de espessura. Uma rápida prototipagem foi usada para diferenciar os dentes, alvéolo e a parede do seio maxilar (Kim et al., 2007). Um guia cirúrgico para o mini-implante foi confeccionado e o seu posicionamento correto na região posterior de maxila foi determinada pela visualização das imagens tomográficas. O guia cirúrgico permitiu ao operador a precisa perfuração e exata colocação do mini-implante, mesmo em posições anatomicamente complexas (Pinto, 2013).

Ogawa em 2007 avaliaram transversalmente vias aéreas superiores em pacientes, através de tomografia computadorizada Cone Beam (NewTom QR DVT9000), onde dez pacientes com apnéia obstrutiva do sono - SAOS (sendo dois do gênero feminino e oito do masculino) e dez indivíduos controle sem obstrução das vias aéreas não-OSA (sendo quatro do gênero feminino e seis do masculino) foram submetidos a tomografias para comparação das vias aéreas superiores. Todos foram atendidos em um mesmo centro de diagnóstico e o grupo controle foram pacientes para fins relacionados à articulação temporomandibular e sem efeitos de obstrução das vias aéreas

superiores. Foram feitas reconstruções das imagens pelo software Amira (Mercury Computer Systems) e planos foram estabelecidos para as mensurações ântero-posterior e lateral das porções superior e inferior das vias aéreas. Os indivíduos com SAOS apresentaram maior IMC (índice de Massa Corpórea), menor volume total das vias aéreas, menor dimensão ântero-posterior da secção transversal mínima. O grupo SAOS apresentou uma via aérea com formato côncavo ou em forma elíptica, enquanto que o grupo não-OSA apresentou formatos côncavos, redondos, quadrados ou em forma elíptica. A tomografia Cone Beam provou ser útil para diagnóstico da anatomia das vias aéreas (Pinto, 2013).

Peck em 2007 avaliou a precisão da angulação mésio-distal das raízes dos dentes na radiografia panorâmica e tomografia computadorizada Cone Beam. Foram utilizados cinco pacientes (dois do gênero masculino e três do feminino), caucasianos, na faixa etária entre 11 e 55 anos. Na radiografia panorâmica (Instrumentarium OP 100) e na tomografia Cone Beam (New Tom 9000) um stent radiográfico contendo marcadores radiopacos foram posicionados. Através do software do tomógrafo, foram realizadas as mensurações pré-estabelecidas para a tomografia Cone Beam e para as mensurações da panorâmica, um paquímetro digital. Na imagem panorâmica, a região de caninos e pré-molares inferiores tenderam a mostrar uma maior divergência das raízes e na região de incisivos superiores uma falsa impressão de que estariam inclinados para mesial. A radiografia panorâmica provou ser uma boa ferramenta, mas não forneceu informação confiável e precisa relacionada com a raiz, angulação, sobretudo nas regiões de caninos e pré-

molares inferiores. A introdução da tomografia computadorizada Cone Beam possibilitou uma alta qualidade de imagem de diagnóstico com uma dose absorvida que é comparável a de outros exames e menos do que a de uma tomografia convencional. O conjunto de campo de visão e imagem tridimensional apresentada pela tomografia computadorizada Cone Beam possibilitam ao clínico avaliar adequadamente maxila, mandíbula, dentes, oclusão, articulação temporomandibular e outros fatores que podem estar associados com o sucesso total da reabilitação ortodôntica do paciente (Pinto, 2013).

Scarfe em 2006 apresentaram uma visão geral dos sistemas de tomografia computadorizada Cone Beam disponíveis atualmente e suas opiniões sobre aplicações específicas desta tecnologia. A tomografia computadorizada Cone Beam é adequada para imagem latente da área craniofacial, oferece imagens nítidas de estruturas altamente contrastadas e é extremamente útil para avaliar osso. No momento, existem limitações no uso desta tecnologia para imagem de tecidos moles, mas esforços estão sendo direcionados para o desenvolvimento de técnicas e algoritmos de softwares para melhorar o sinal-ruído e aumentar o contraste. O uso desta tecnologia na prática clínica fornece vantagens potenciais para imagens maxilofaciais comparados com tomografia computadorizada convencional, tais como: limitação do feixe de raios-X, reduzindo o tamanho da área de feixe primário para área de interesse. Alguns aparelhos podem ser ajustados para digitalizar pequenas regiões específicas, outros são capazes de digitalizar todo o complexo craniofacial quando necessário; a precisão da imagem, por

possuírem voxels isotrópicos (tamanhos iguais nas três dimensões); rápido tempo de digitalização porque o tomógrafo adquire todas as imagens com base em uma única rotação, com tempo de varredura (10-70 segundos) e comparável com sistemas de tomografia computadorizada multislice (Fan Beam); a redução de dose de radiação X, onde relatórios publicados indicam que a eficácia da dose de radiação é reduzida em até 98% em relação com sistemas Fan Beam. Comparando com um exame periapical completo, a dose de radiação é 18-20 vezes maior e 4-15 vezes maior que uma radiografia panorâmica dos maxilares; o acesso e interação com os dados de tomografias computadorizadas Fan Beam não são possíveis, estações de trabalho são necessárias e programas para uso em computadores pessoais são caros e requerem uma fase intermediária. A reconstrução de dados em tomografia computadorizada Cone Beam é realizada originalmente por um computador pessoal, além disso, o software pode ser disponibilizado para o usuário, não apenas o radiologista, quer seja através da aquisição direta ou por licença de utilização de vários fornecedores (por exemplo Imaging Sciences International), proporcionando ao clínico a oportunidade de visualização da imagem em tempo real; a redução de artefato de imagem, onde experiências clínicas dos autores tem mostrado que as imagens de tomografia computadorizada Cone Beam podem resultar em um baixo nível de artefato de metal. As aplicações de imagens por tomografia computadorizada Cone Beam em Odontologia recaem para planejamento de implantes, avaliação cirúrgica pré e pós-operatória, patologias da ATM, avaliação de fraturas craniofaciais, na Ortodontia: avaliação do crescimento e desenvolvimento (Pinto, 2013).

Uma imagem em 3D mostra também as assimetrias do terço médio da face e a base craniana, de difícil observação com a radiografia convencional. O conceito fundamental da reformatação em 3D é que ela resulta de um volume que pode ser reformatado, provendo infinitas perspectivas. Dessa forma, medidas craniométricas a partir da TCFC, são ferramentas poderosas de diagnóstico com diversas vantagens, como uma avaliação volumétrica dos tecidos da cabeça, em tamanho real e sem nenhuma sobreposição de estruturas anatômicas, imitando a anatomia do corpo humano em forma de imagem (Garib et al., 2007; Fernandes, 2011).

Figura 1 - A relação custo-benefício na utilização da TCFC como rotina em Ortodontia em que o princípio ALARA (as low as reasonable achievable) pode ser aplicado.



Fonte: Accorsi e Meyers, 2011.

Todavia, as TC ainda não são o exame complementar mais solicitado dentro da Ortodontia, devido ao custo, a falta de treinamento e aos

questionamentos quanto à dose de radiação, mas já está sendo utilizada em vários procedimentos (Fernandes, 2011).

3.5. Software

As ferramentas de software disponíveis hoje no mercado oferecem uma vasta gama de possibilidades no que diz respeito a simulações virtuais de tratamento ortodôntico e ortodôntico-cirúrgico, assim como a confecção de guias cirúrgicos, alinhadores transparentes, guias de colagem indireta para técnicas labiais e linguais (Macedo, 2014).

A reconstrução volumétrica computadorizada é obtida por softwares utilizando algoritmos para reproduzir a imagem tridimensional (3D) em alta resolução. As ferramentas de software disponíveis hoje no mercado oferecem uma vasta gama de possibilidades no que diz respeito a simulações virtuais de tratamento ortodôntico e ortodôntico-cirúrgico (Macedo, 2014).

Os programas de TCFC permitem a reformatação dos cortes multiplanares, que constitui a capacidade de processar imagens axiais, coronais, sagitais e parassagitais. Alguns programas ainda permitem as reformatações panorâmicas, cefalométricas, em norma lateral e frontal, e tridimensionais (Garib et al., 2007). Por essas inúmeras vantagens e pela qualidade das imagens, a TCFC tem se desenvolvido no cenário da Odontologia, principalmente nas áreas de Implantodontia, Diagnóstico Bucal, Cirurgia e Ortodontia (Fernandes, 2011).

Uma grande vantagem da TC odontológica é que os programas que executam a reconstrução computadorizada das imagens podem ser instalados em computadores convencionais, e não necessitam de uma Workstation como a TC tradicional, apesar de ambas serem armazenadas na linguagem Dicom (Digital imaging and communication in Medicine). Desta maneira, se o profissional possuir o software específico instalado em seu computador pessoal, ficará apto a manipular as imagens tridimensionais, segundo a sua conveniência, assim como mostrá-la em tempo real aos pacientes. As imagens de maior interesse ainda podem ser impressas e guardadas no prontuário, como parte da documentação (Garib et al., 2007).

Os programas de TC de feixe cônico, igualmente à TC tradicional, permitem a reconstrução multiplanar do volume escaneado, ou seja, a visualização de imagens axiais, coronais, sagitais e oblíquas, assim como a reconstrução em 3D. Adicionalmente, o programa permite gerar imagens bidimensionais, réplicas das radiografias convencionais utilizadas na Odontologia, como a panorâmica e as telerradiografias em norma lateral e frontal, função denominada reconstrução multiplanar em volume, que constitui outra importante vantagem da TC de feixe cônico (Garib et al., 2007).

A partir de dados originais de TC podem ser obtidas reconstruções multiplanares (RMP) e em três dimensões (3D-TC). As reconstruções em 3D-TC podem ser obtidas pela técnica de superfície e volume. Esta última trabalha com recursos modernos da computação gráfica, possibilitando a aplicação de uma escala de cores e transparência e aquisição de uma imagem final reconstruída com alta resolução, superando, desta forma, a técnica de

superfície. A imagem em 3D é uma ferramenta de grande valor para averiguar áreas de deformidades, níveis de assimetria e o relacionamento relativo entre os diferentes componentes da face. “Teleortodontia” é uma das aplicações promissoras em possuir os dados completos dos pacientes em 3D, principalmente nos casos em que há necessidade de tratamento interdisciplinar (Lopes, 2007).

O software Dolphin® emprega o método de volume para a reformatação das imagens 3D e já foi utilizado para a comparação de telerradiografias geradas pelo programa e radiografias convencionais (Lamichane *et al.*, 2009), avaliações de medidas cefalométricas nas reformatações 3D (Periago et al., 2008) e avaliação de medidas dentárias(Sherrard et al., 2010). É considerado um dos programas mais avançados que estão disponíveis no mercado, com aplicações clínicas e vantagens para as várias especialidades. Todavia, ainda necessita de estudos, para validar a aplicabilidade do mesmo, nos cortes multiplanares e na reformatação 3D. Sabe-se que mesmo que um estudo valide uma determinada medida em um determinado software, esses resultados não podem ser extrapolados para todos os tomógrafos e softwares que avaliam TCFC, pois cada aparelho e software apresentam características próprias e precisam ser estudados separadamente (Fernandes, 2011).

4.0 CONCLUSÃO

A TCFC representa um avanço tecnológico na obtenção de imagens dentárias e maxilofaciais. Com a definição de novos conhecimentos gerados pela visão tridimensional do crânio e da face, a expectativa é que a TC de feixe cônico altere conceitos e paradigmas, redefinindo metas e planos terapêuticos na Ortodontia. O benefício da utilização da tomografia computadorizada para o diagnóstico ortodôntico está na união deste tipo de imagem com os modelos digitais para a confecção de setups ortodônticos virtuais, possibilitando um planejamento do posicionamento dentário dentro dos limites biológicos (osso alveolar) do paciente. Assim, podemos utilizar as imagens tomográficas não somente para o diagnóstico, mas também para o planejamento ortodôntico. Com base no planejamento virtual podemos ainda prototipar guias para colagem de braquetes com prescrições customizadas, que permitem tratar casos de maneira previsível, sistematicamente mais rápido e com melhores resultados. Imagens 3D podem identificar lesões camufladas pela limitação bidimensional de exames convencionais, e são capazes de redirecionar o plano de tratamento ortodôntico. No entanto, o uso rotineiro da TCFC ainda não deve ser recomendado, mas, sim, como ferramenta complementar quando dúvidas surgirem após os exames clínico e radiográfico convencional.

5.0 REFERÊNCIAS BIBLIOGRÁFICAS

Accorsi, M.A.O., Velasco, L.G. Diagnóstico 3D em Ortodontia – A Tomografia Cone-beam aplicada. Nova Odessa: Editora Napoleão, p.364, 2010.

Accorsi, M., Meyers, D. Novos conceitos na ortodontia contemporânea. Orthodontic Sci. Pract. 4 (16):888-98, 2011.

Macedo, A. Aplicabilidade da tomografia computadorizada cone-beam na Ortodontia. Método complementar de diagnóstico, a TCFC contribui para a avaliação de diversas discrepâncias dentofaciais. Ortodontia SPO ;47(3):210-5, 2014.

Bueno, M.R., Estrela, C., Azevedo, B., Brugnera Júnior, A., Azevedo, J. R. Tomografia computadorizada Cone Beam: revolução na Odontologia. Rev APCD, São Paulo, out. 2007.

Castro, I. O., Estrela, C., Valladares-Neto, José. A influência de imagens tridimensionais no plano de tratamento ortodôntico. Dental Press J Orthod. ;16(1):75-80, 2011.

Couceiro, C.P., Vilella, O.V. Imagens em 2D e 3D geradas pela TC Cone-Beam e radiografias convencionais: qual a mais confiável? Dental Press. J. Orthod. 15(5):40-1, 2010.

Dudic A., Giannopoulou C., Leuzinger M., Kiliaridis S. Detection of apical root resorption after orthodontic treatment by using panoramic radiography and cone-beam computed tomography of super-high resolution. Am, J. Orthod. Dentofacial Orthop. 135(4):434-7, 2009.

Fernandes, T. M. F. Precisão e Acurácia de medidas lineares de mandíbula em imagens 3D obtidas por meio da tomografia computadorizada de feixe cônico. Tese de Doutorado – Faculdade de Odontologia de Bauru, 2011.

Garib, D. G., Raymundo Jr, R., Raymundo, M. V., Raymundo, D. V., Ferreira, S. N. Tomografia computadorizada de feixe cônico (Cone beam): entendendo este novo método de diagnóstico por imagem com promissora aplicabilidade na Ortodontia. R Dental Press Ortodon Ortop Facial. v. 12, n. 2, p. 139-156, 2007.

Hamada, Y., Kondoh, T., Noguchi, K., Iino, M., Isono, H., Ishii, H., Mishima, A., Kobayashi, K., Seto, K. Application of limited cone beam computed tomography to clinical assessment of alveolar bone grafting: a preliminary report. Cleft Palate Craniofac J. 42, (2):128-37, 2005.

Hechler, S.L. Cone-Beam CT: Applications in Orthodontics. Dent Clin N Am, Michigan, v. 52, n. 4, p. 809-823, 2008.

Honda, K., Larheim, T.A., Maruhashi, K., Matsumoto, K., Iwai, K. Osseous abnormalities of the mandibular condyle: diagnostic reliability of cone beam computed tomography compared with helical computed tomography based on an autopsy material. Dentomaxillofac Radiol. May;35(3):152-7, 2006.

Kim, S.H., Choi, Y.S., Hwang, E.H., Chung, K.R., Kook, Y.A., Nelson, G. Surgical positioning of orthodontic miniimplants with guides fabricated on

models replicated with cone-beam computed tomography. Am J of Orthod Dentofacial Orthop, St Louis, v. 131, n. 4, s. 1, p. s83-s89, 2007.

Lamichane, M., Anderson, N.K., Rigali, P.H., Seldin, E.B., Will, L.A. Accuracy of reconstructed images from cone-beam computed tomography scans. Am. J. Orthod. Dentofacial Orthop. Aug;136(2), 2009.

Liang, X., Jacobs, R., Hassan, B., Li, l., Pauwels, R., Corpas, L., Souza, P.C., Martens, W., Shahbazian, M., Alonso, A., Lambrichts, I. A comparative evaluation of cone beam computed tomography (cbct) and multi-slice ct (msct) part i. on subjective image quality. European Journal of radiology, v. 75, n. 2, p. 265-269, 2010.

Lopes, P.M.L., Perrella, A., Moreira, C. R., Rino Neto, J., Cavalcanti, M. G. P. Aplicação de medidas cefalométricas em 3D-TC. R Dental Press Ortodon Ortop Facial, Maringá, v. 12, n. 4, p. 99-106, 2007.

Nagashima, M., Inoue, K., Sasaki, T., Miyasaka, K., Matsumura, G., Kodama, G. Three-dimensional imaging and osteometry of adult human skulls using helical computed tomography. Surg Radiol Anat.;20(4):291-7, 1998.

Parks, E.T. Computed tomography applications for dentistry. Dent. Clin. North. Am. Apr;44(2):371-94, 2000.

Periago D.R., Scarfe W.C., Moshiri M., Scheetz J.P., Silveira A.M., Farman A.G. Linear accuracy and reliability of cone beam CT derived 3-dimensional images constructed using an orthodontic volumetric rendering program. Angle Orthod. May;78(3):387-95, 2008.

Pinto, R. S. Aplicações e finalidades da tomografia computadorizada cone beam na ortodontia. Monografia (Especialização) – ICS. Núcleo Campinas. Programa de Pós-Graduação em Odontologia, Campinas, 2013.

Rodrigues, M.A.F., Silva, W. B. S., Neto-Barbosa, M.E. Um Sistema de Realidade Virtual para Tratamento Ortodôntico Mestrado em Informática Aplicada – MIA; Universidade de Fortaleza – UNIFOR, 2010.

Saigal, K., Winokur, R.S., Finden, S., Taub, D., Pribitkin, E. Use of three-dimensional computerized tomography reconstruction in complex facial trauma. Facial Plast Surg. Aug;21(3):214-20, 2005.

Sherrard, J.F., Rossouw, P.E., Benson, B.W., Carrillo, R., Buschang, P.H. Accuracy and reliability of tooth and root lengths measured on cone-beam computed tomographs. Am J Orthod Dentofacial Orthop. Apr;137(4 Suppl):S100-8., 2010.

Vilella, O.V. Manual de cefalometria. 3ª ed. Rio de Janeiro: Revinter, 2009.