FACULDADE FACSETE SETE LAGOAS

ROSIRIS DALL'AGNOL

MODELAGEM DE LÁBIO COM ÁCIDO HIALURÔNICO APÓS SEQUELA DE RECONSTRUCÃO CIRÚRGICA DE LESÃO POR MORDEDURA DE CÃO: RELATO DE UM CASO

São Paulo
2019

ROSIRIS DALL'AGNOL

MODELAGEM DE LÁBIO COM ÁCIDO HIALURÔNICO APÓS SEQUELA DE RECONSTRUCÃO CIRÚRGICA DE LESÃO POR MORDEDURA DE CÃO: RELATO DE UM CASO

Monografia apresentada ao curso de Pós Graduação Latu sensu da Faculdade de Sete Lagoas, como requisito parcial para conclusão do Curso de Harmonia Orofacial, área de concentração Harmonia Orofacial Orientadora: Profª. Dra Lucila Zimmermann Largura

São Paulo
2019

ROSIRIS DALL'AGNOL

MODELAGEM DE LÁBIO COM ÁCIDO HIALURÔNICO APÓS SEQUELA DE RECONSTRUCÃO CIRÚRGICA DE LESÃO POR MORDEDURA DE CÃO: RELATO DE UM CASO

Monografia apresentada ao curso de Pós Graduação Latu sensu da Faculdade de Sete Lagoas, como requisito parcial para conclusão do Curso de Harmonia Orofacial, área de concentração Harmonia Orofacial Orientadora: Profª. Dra Lucila Zimmermann Largura

São Paulo, 10 de março de 2019

BANCA EXAMINADORA

Profª Dra Margaritha Ubaldo
Universidade .....

Profª Dra Lucila Zimmermann Largura
Universidade .....

Profª Lidia Akemi Kanesima Açano
Universidade .....

Dall’Agnol, Rosiris
Modelagem de lábio com ácido hialurônico após sequela de reconstrução cirúrgica em lesão por mordedura de cão: relato de caso / Rosiris Dall’Agnol-2019.
31f.;
Orientadora: Profª. Dra Lucila Zimmermann Largura
Coorientadora: Profª Dra Lidia Akemi Kanesima Açano
Monografia da PósGraduação em Harmonia Oro Facial da Odontologia-FACULDADE SETE LAGOAS
1.Preenchedor ácido hialurônico 2. Lábios 3. Lesão mordedura de cão
I. Título.

Dedico este trabalho aos meus pais, meus primeiros mestres, ao meu marido Marcos, pelo apoio no desenvolvimento de minha carreira profissional e às minhas filhas Luísa e Júlia.

AGRADECIMENTOS

Agradeço a Deus por todas as oportunidades ofertadas em minha vida, na qual tenho a chance de crescer como profissional e principalmente como pessoa, no esforço de ser a cada dia, uma pessoa melhor, e assim de algum modo, tentar retribuir a todos que comigo convivem. Agradeço também aos meus professores pelos conhecimentos compartilhados e aos colegas e amigos pelas experiências e bons momentos vividos em comum.

RESUMO

Apresentamos neste trabalho, um relato de caso de uma jovem de 13 anos que teve seu lábio inferior reparado com preenchimento de ácido hialurônico em defeito devido a uma sequela por perda de tecido, músculo orbicular labial e vermelhão do lábio advindo de um ferimento extenso em face por mordedura de cão doméstico e que num período de um ano pregresso se submeteu a reconstrução cirúrgica para reposicionamento e fechamento primário da lesão dos tecidos labial e periorais. Com o preenchimento foi resgatado o equilíbrio estético, a harmonia labial, bem como sua autoestima.

Palavras-chave: 1. Ácido Hialurônico. 2. Lábios. 3. Mordedura de Cão

ABSTRACT

Herein in this report, a case of a 13-year-old young woman who had your lower lip repaired with filling of hyaluronic acid in defect due to a sequel for loss of tissue, the labial orbicular muscle and vermilion lip from a extensive bruising on the face by biting of domestic dog and that after a period of one year has undergone surgical reconstruction for repositioning and primary closure of perioral tissues injury. With the filling was rescued the aesthetic balance, labial harmony, as well as your self-esteem.

Keywords: 1.Hyaluronic Ácid. 2.Lips. 3.Dog Bite

SUMÁRIO

1 **INTRODUÇÃO** 9
2 **OBJETIVO** 11
3 **RELATO DE CASO** 12
4 **REVISÃO DA LITERATURA** 20
5 **DISCUSSÃO** 25
6 **CONCLUSÃO** 29
REFERÊNCIAS 30
ANEXO 31

1 **INTRODUÇÃO**

O crescente interesse por procedimentos estéticos faciais para rejuvenescimento tem sido observado nestes últimos anos (STOLIC, D. e col., 2015) e historicamente uma variedade de ferramentas tem sido desenvolvidas e aplicadas nesse processo em busca da mudança da aparência para fins culturais, religiosos ou simplesmente para preencher padrões atuais de beleza (MANNINO, G. N. e LIPNER, S. R., 2016).

Os lábios desde os tempos imemoriais foram destacados junto com os olhos como as duas regiões mais bonitas do rosto de uma mulher ou de um homem (LUTHRA, A., 2015) e ainda através do sorriso tem extrema importância na percepção dos sentimentos indicando emoções (MOHAM, K. T.; SILVA, D. J. e KOHLI, S., 2014).

A região labial é uma área extremamente importante quando se trata de aprimoramento estético facial e agora é possível alterar a aparência dos lábios de várias maneiras, seja para aumentar, modelar (BURGESS, C. M., 2006), reduzir ou reconstruir após ressecção cirúrgica e há um número crescente de técnicas disponíveis, incluindo materiais implantáveis e injetáveis, utilizando biomateriais, enxertos autógenos e aloplásticos (MOHAM, K. T. e col. 2014).

Acidentes na face e de modo especial em lábios são comuns, exigindo abordagens cirúrgicas reconstrutivas (CAVALCANTI, A. L. e col., 2017) e nem sempre plenamente satisfatórias do ponto de vista estético requerendo uma abordagem complementar.

O preenchedor de ácido hialurônico (AH) atualmente é o material dérmico mais utilizado no tratamento de rugas faciais (SAHAN, A. e TAMER, F., 2018; STOLIC, D. e col., 2015), sulcos, bem como no ganho de volume em determinadas regiões da face.

O ácido hialurônico como material preenchedor dérmico é um implante de gel injetável, transparente, aprovado pela Food and Drug Administration (FDA) em 1996, sendo usado para reconstrução e modelagem da face (BORN,T., 2006; MANNINO, G. N. e LIPNER, S. R., 2016; STOLIC, D. e col., 2015).

As indicações estéticas para aplicação nos lábios são com intuito de se obter mudanças qualitativas, relacionadas à forma e mudanças quantitativas, relacionadas ao tamanho, assim como biorevitalização em casos de envelhecimento. As indicações reconstrutivas são para assimetria labial, cicatrizes de pós-operatórios, de acidentes e de pós-inflamatórios e lábios incompetentes (SAHAN, A. e TAMER, F., 2018).

Os preenchedores dérmicos de ácido hialurônico mostram uma excelente

tolerabilidade e preservação de células dérmicas e componentes de matriz, seguros e eficazes (BORN,T.,2006; MOHAM, K. T. e col., 2014), assim tornando esse material de preenchimento injetável de tecidos moles como parte integrante da cirurgia plástica facial e dermatológica, nesta última década e recentemente na odontologia nas mais diversas especialidades como a cirurgia bucomaxilo facial, cirurgia ortognática, complementar a ortodontia, implantodontia, prótese e estética oral.

Relatamos neste trabalho um caso de uso de ácido hialurônico para melhora estética de assimetria por sequela de trauma por mordedura de cão em lábio inferior direito com perda de tecido muscular e vermelhão do lábio, após um ano do reconstrução cirúrgica de urgência.

2 **OBJETIVO**

O objetivo deste trabalho é ilustrar com um relato de caso que embora os preenchimentos com ácido hialurônico são largamente usados para alcançar excelência estética na face, podem ser também utilizados com sucesso e de modo previsível no tratamento de sequelas de procedimentos cirúrgicos reconstrutivos com perda de substância devolvendo uma aparência mais harmônica e natural.

3 **RELATO DE CASO**

Relatamos o caso de uma jovem de 13 anos que sofreu mordedura de cão doméstico (da raça *pitbull*) em face com ferimento extenso em lábio inferior com perda de tecido mole, músculo orbicular do lábio e mucosa de vermelhão de lábio (Foto 1). Há um ano antes desse procedimento estético se submeteu a cirurgia de urgência em pronto atendimento no Hospital Municipal Alípio Correia Neto, em São Paulo, com anestesia local infiltrativa em lábio inferior e fundo de sulco da mucosa labial com lidocaína a 2%-epinefrina (lidocaína 40mg/2ml epinefrina 0,025mg /2ml) anestesia do plexo, ramos terminais locais do nervo mandibular, desinfecção do campo operatório com clorexidina a 0,2% e irrigação SF0,9%, realizado debridamento da lesão, descolamento da mucosa intra oral labial e deslize com fechamento completo do ferimento para cicatrização por primeira intenção. Foram usados fios de sutura Vicryl 4-0 e 5-0, e MN 5-0 (Foto 2). Sem a necessidade de internação, seguiu de alta hospitalar, com curativos compressivos medicação antibiótica, amoxacilina 500mg de 8/8h, anti-inflamatório por três dias e analgésicos se necessário. Foi descartada a necessidade de vacina antirrábica por ser o cão da família com as vacinas tomadas. Controle pós-cirúrgico foi feito no 8º PO (pós-operatório) assim como a remoção das suturas (Foto 3), e o segundo controle com duas semanas e seguiram sucessivos controles mensais. Na avaliação controle de um ano do acidente e reconstrução foi observado a persistência do defeito em hemilábio esquerdo pela perda de substância de tecido mole apresentando uma perda de volume significativa, antiestética como queixa da paciente e dos pais, relatando inclusive o sofrimento por *bulling* na escola (Foto 4). Foi indicado então o preenchimento com AH (Ácido Hilalurônico) para a melhora estética da perda do volume labial, levando em conta sua queixa e sua idade evitando um procedimento mais invasivo cirúrgico ou mais definitivo com outro material preenchedor (Foto 5). A paciente e os pais receberam informações e explicações detalhadas orais e por escrito autorizando previamente procedimento. Utilizamos uma seringa de AH da marca RENNOVA@Fill, de origem não animal, estéril, pH fisiológico. Para aplicação foi usada agulha de 30G de espessura e 13mm de comprimento do fabricante. A paciente foi anestesiada após desinfecção com clorexidina a 0,12% e realizado a volumizacão com a aplicação do material preenchedor por técnica linear retrógrada e bolus, injetando um total de 0,3ml, com intuito de alcançar uma aparência mais natural de acordo com a proporção anatômica do lado contralateral do lábio inferior (Foto 6). Paciente relatou leve incômodo e dor discreta no dia seguinte, edema leve sem necessidade de uso de analgésicos. Não foi observado nenhum sangramento importante, não houve qualquer intercorrência no procedimento e não se observou

complicações tardias como nódulos, reações alérgicas, granulomas ou nódulos inflamatórios. A paciente bem como seus pais relataram satisfação imediata com o resultado (Fotos 8 e 9).

Fotografia 1 - Lesão por mordedura de cão com perda de tecido



Fonte: Hospital Alípio Correa Neto/ São Paulo

Fotografia 2 - Pós-imediato de reconstrução e fechamento de ferimento com rotação de retalho de mucosa intra oral



Fonte: Hospital Alípio Correa Neto/ São Paulo

Fotografia 3 - Remoção de suturas e controle do 8º pós–operatório



Fonte: Hospital Alípio Correa Neto/ São Paulo

Fotografia 4 - Um ano após cirurgia de reconstrução de cicatrização, evidenciando defeito em lábio inferior



Fonte: Hospital Alípio Correa Neto/ São Paulo

Fotografia 5 - Assimetria em lábio inferior, depressão em vermelhão do lábio, após um ano da cirurgia reparadora , antes do procedimento de prenchimento



Fonte: Hospital Alípio Correa Neto/ São Paulo

Fotografia 6 - Preenchimento com Ácido Hialurônico em defeito de lábio inferior

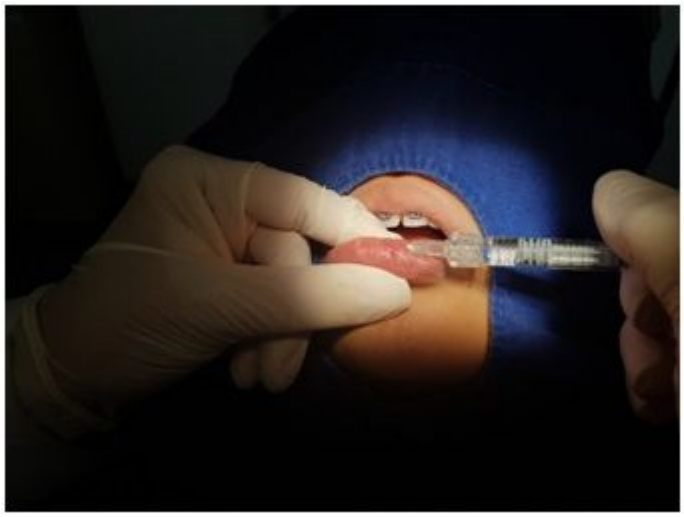

Fonte: Hospital Alípio Correa Neto/ São Paulo

Fotografia 7 - Após uma semana do preenchimento com AH



Fonte: Hospital Alípio Correa Neto/ São Paulo

Fotografia 8 - Resultado final após o preenchimento com ácido hialurônico em lábio inferior, controle dois meses



Fonte: Hospital Alípio Correa Neto/ São Paulo

Fotografia 9 - Resultado final



Fonte: Hospital Alípio Correa Neto/ São Paulo

Fotografia 10 - Antes e depois do preenchimento com AH



Fonte: Hospital Alípio Correa Neto/ São Paulo

4 **REVISÃO DA LITERATURA**

BORN, T., 2006 descreve as vantagens do uso do ácido hialurônico como preenchedor dérmico: técnica fácil de aprender, baixa incidência de complicação, correção imediata com o mínimo de afastamento do trabalho, pode ser combinado com outras terapias, pode ser estocado, rápida eliminação do produto com uso de hialuronidase, o procedimento pode ser repetido, efeito tóxico desconhecido, uso de agulhas pequenas minimizam possibilidades de intercorrências e relaciona diversas indicações na face incluindo os lábios.

BURGESS, C. M., 2006 estuda o envelhecimento facial, mobilização e mudanças de redistribuição dos tecidos gordurosos da face, compara diversos materiais preenchedores dérmicos, descreve o ácido hialurônico, indicações, durabilidade em relação à carga do material e afirma que os efeitos temporários de um material podem ser preferidos, uma vez que a face pode ser aumentada periodicamente para acomodar mudanças morfológicas em andamento. O AH pode ser usado em lábios para remodelar e volumizar.

SEGALL, L. & ELLIS, D., 2007, descrevem e comparam em seu trabalho, vários preenchedores temporários e permanentes, incluindo o ácido hialurônico, destacando a acessibilidade para uso em aumento labial. A técnica exige anestesia tópica e injetável para a aplicação em lábio. Os autores também descrevem as variadas técnicas de aplicação e elegem a técnica de segmentação linear, na qual permite com o uso da mão não dominante o controle do volume e o calibre depositado no tecido e que devem ser massageados em seguida para remover irregularidades, concluem que a técnica escolhida para aplicação é menos importante do que a escolha do local e a quantidade de produto injetado e ainda enfatizam que para lábios muito finos a técnica com AH não aumenta o suficiente e os tratamentos cirúrgicos normalmente

são melhor alternativa.

DI LAURO, A. E. e col., 2010 relatam um caso tratado com preenchimento de AH em lábio inferior em imperfeições residuais por perda de substância, após seis meses de cirurgia de enucleação de mucocele ou cisto de retenção de saliva de 7mm, de glândula salivar menor, concluem que embora o material seja reabsorvível, resultou em excelente aparência e não expõe a complicações como o uso de material permanente indutível.

MOHAM, K. T.; SILVA, D. J. e KOHLI, S., 2014, descrevem um estudo retrospectivo com 35 pacientes submetidos a uma técnica nova de design com preenchedores em lábios, relatando ótimos resultados e demonstram a segurança bem como a eficácia do AH.

MOHAM, K. T. e col. 2014, fizeram um estudo retrospectivo incluindo 67 pacientes tratados num período de dois anos, submetidos a um novo método de preenchimento facial, que inclui construção de pilares e pirâmides com produto viscoso conectando-os usando um produto menos viscoso, concluem que obtiveram melhores resultados e mais duradouros. Descrevem neste trabalho as diversas técnicas para preenchimento labial, punção serial (depósitos de pequenos bolus, para defeitos superficiais), segmentação, threading (agulha é inserida e tunelada, sendo feito o depósito em linha contínua e lenta enquanto a agulha é removida, ótima para defeitos do sulco naso labial e labial), ventilação (é um threading sem a remoção da agulha, distribuindo de forma radial), hachura cruzada (fios depositados perpendicularmente, indicados para defeito maiores) e técnica de sanduiche que mistura segmentação superficial e profunda com punções seriadas. Estas técnicas são adaptadas à perícia do cirurgião, bem como o volume e anatomia do defeito e a viscosidade do produto utilizado.

STOLIC, D. e col., 2015, apresentam um relato de caso de uma mulher sérvia de 40 anos de idade que apresentava assimetria labial pós cirurgia corretiva de labial leporino, palato primário e secundário. A abordagem corretiva para o problema estético foi realizada em duas etapas, sendo um tratamento bifásico, primeiramente foi feito cirurgia em zona de transição de vermelhão de lábio e a segunda etapa com preenchimento com ácido hialurônico, concluem os autores que muito embora os preenchedores são largamente usados em tecidos saudáveis mas envelhecidos, podem ser utilizados com sucesso no tratamento de cicatrizes pós cirúrgicas.

LUTHRA, A., 2015 descreve o procedimento em detalhes e aborda os aspectos práticos da injeção de lábios com preenchimentos, incluindo o ácido hialurônico. Faz uma análise do procedimento com agulhas e cânulas e conclui com a obtenção de resultados ótimos estéticos.

ABDULJABBAR, M.H.; BASENDWH, M.A., 2016 relatam as diversas complicações, como o efeito *Tyndall* e granlomas, sendo a maioria leve e transitório do uso do ácido hialurônico como preenchedor dérmico. Os efeitos colaterais mais comuns no local da injeção são dor, eritema e edema.

MANNINO, G. N. e LIPNER, S. R., 2016 os autores destacam a anatomia perioral, explicam o envelhecimento da face no terço inferior e analisam as técnicas de rejuvenescimento por meio de restauração volumétrica com preenchedores dérmicos de AH e controle da musculatura associando técnicas de aplicação de neurotoxinas (off label) concluindo que esta associação demonstram efeito mais duradouro do que uso isolado e sem eventos adversos adicionais.

CAVALCANTI, A. L. e col., 2017 relatam um caso de lesões

extensas em face e lábio de uma criança de 11 anos por mordedura de cão e descrevem a abordagem terapêutica e cirúrgica para o tratamento dos ferimentos.

KANDHARI, R. e col., 2017 utilizam o preenchedor de ácido hialurônico em três casos ilustrativos, para a tentativa de correção de assimetrias congênitas e adquiridas dos lábios. Citam que os procedimentos com preenchedores de ácido hialurônico para melhorar características labiais são populares e minimamente invasivos, podendo ser utilizados em consultórios devido a sua relativa simplicidade e perfil de segurança favorável. Foram obtidos resultados favoráveis, precisos e cosmeticamente aceitáveis, mantidos durante toda vida útil do produto, demonstrando assim que o AH pode ser usado com sucesso e segurança na correção de assimetrias no lábio sendo uma alternativa relativamente simples e não cirúrgica.

AGRAWAL, A e col.,2017 fazem uma revisão de literatura e apresentam três casos de lesões por mordedura de animais em crianças e sua apresentação clínica e manejo cirúrgico que inclui ferimentos e fechamento primário da lesão, profilaxia antirrábica e antitetânica foi associada. Na revisão de literatura, em alguns casos, houve a necessidade de um segundo reparo cirúrgico estético. Concluem que as crianças estão mais vulneráveis e são vitimas mais comuns de mordeduras de animais e as lesões variam de arranhões a lesões faciais e em pescoço que ameaçam a vida. Por fim, concluem também que o manejo cirúrgico precoce dessas lesões geralmente garantem resultados satisfatórios.

SAHAN, A. e TAMER, F., 2018 estudam em 50 pacientes uma técnica de preenchimento labial com injetáveis de ácido hialurônico, em que é feita a aplicação em quatro pontos do

lábio superior e inferior, do lado esquerdo e direito, divididos em quatro quadrantes. As punturas são feitas acima da borda vermelha para lábio superior e abaixo da borda vermelha para lábio inferior e o produto é administrado pela técnica de ventilação através de cada ponto de entrada, descrevem as vantagens dessa técnica como a redução do risco de complicações como eritema, edema e lesões vasculares e facilidade de acesso aos locais de injeção

5 **DISCUSSÃO**

Uma recente tendência de técnicas não cirúrgicas de rejuvenescimento facial levou a um aumento na demanda por preenchimentos faciais para melhorar características faciais e simetria com resultados imediatos e tempo mínimo de recuperação (MOHAM, K; . THOMAS, M. K. e col., 2015).

Os preenchedores de AH são aprovados pela FOOD and DRUG ADMINISTRATION dos EUA para aumento dos lábios e tratamento das rítides periorais (MANNINO, G. N. e LIPNER, S. R., 2016) e vem sendo também amplamente utilizado em tratamentos para rejuvenescimento com melhora da qualidade do tecido epitelial e volumizacão da face para obtenção de um equilíbrio estético.

Isolado pela primeira vez há mais de 70 anos, o AH é um polímero de glicosaminoglicano de ocorrência natural altamente hidrofílico, o ser humano de tamanho médio é composto por aproximadamente 15g de AH, que é encontrado principalmente na matriz extracelular do tecido conjuntivo e serve como substância fundamental da derme, fáscia e outros tecidos (BORN, T. , 2006; MOHAM, K. T.; SILVA, D. J. e KOHLI, S., 2014).

Esse material alcançou imensa popularidade como preenchedor dérmico devido a sua acessibilidade (SAHAN, A. e TAMER, F., 2018; SEGALL, L. & ELLIS, D. A. F., 2007), biocompatibilidade, longevidade e até sua reversibilidade, via hialuronidase (BORN,T., 2006; Abduljabbar MH, Basenduh NA, 2016; MOHAM, K. T. e col., 2014), substância que desintegra o produto injetado no tecido se tiver efeito estético indesejado ou mesmo inadequado por falha técnica de aplicacão.

A natureza hidrofílica do AH é a chave para a utilidade clínica, 1g de AH pode ligar 6L de água, característica que permite uma capacidade única de manter a hidratação da matriz intracelular na qual as células estão organizadas, mantendo o volume do tecido (MOHAM, K; . THOMAS, M. K. e col, 2015). Eles podem ser colocados em todos os níveis do tecido, incluindo o direito sobre o periósteo, direito na cartilagem e em meados de derme superficial, ao lado de implantes aloplásticos (BORN,T., 2006).

Aumento labial com uso de preenchedores injetáveis é obtido com resultados rápidos e com mínimo de tempo de inatividade. A facilidade do uso possibilita uma fácil aceitação da técnica pelo paciente, fazendo desse material um dos preenchimentos mais utilizados (LUTHRA, A., 2015); ele tem excelente capacidade de ligação à água e também a fluidez suficiente para oferecer uma fácil aplicação através de injeção (MOHAM, K. T. e col., 2014), mas deve sempre ser aplicado com anestesia prévia tópica e injetável (SEGALL, L. & ELLIS, D. A. F., 2007).

A principal ação do AH é ocupar espaço físico, preencher e induzir a formação de colágeno aumentando o volume tecidual (BURGESS, C. M., 2006).

Para correção de assimetrias labiais, seu uso não tem sido muito explorado, sugere-se a consideração do uso como um tratamento efetivo nas assimetrias congênitas, adquiridas ou pós-cirúrgicas (DI LAURO, A. E. e col., 2010).

O aumento dos lábios com cargas pode ser realizado injetando o material em qualquer uma ou todas as partes anatômicas do lábio, permitindo um resultado muito controlado e previsível (LUTHRA, A., 2015); mas ao mesmo tempo requer uma técnica de injeção adequada com aplicação hábil. BURGESS, C. M., 2006 enfatiza a exigência, do cirurgião em receber treinamento adequado para usar esses produtos com eficiência e segurança.

MOHAM, K. T. e col., 2014 citam que a palpação intra-injeção e pós injeção para corrigir irregularidades de superfície é essencial, se o material se afastar do plano pretendido a massagem deve ser instituída pelo profissional para obter uma modelagem do lábio e SEGALL, L. e ELLIS, D. A. F., 2007, também comentam o uso da mão não dominante para o controle do volume e o calibre do produto depositado no tecido e que devem ser massageados em seguida para remover irregularidades, estes autores concluem que a técnica escolhida para aplicação é menos importante do que a escolha do local e a quantidade de produto injetado e ainda enfatizam que para lábios muito finos a técnica com AH não aumenta o suficiente e os tratamentos cirúrgicos normalmente são melhor alternativa.

Os lábios podem ser customizados e modelados para cada paciente (BURGESS, C. M., 2006) injetando o produto dentro do vermelhão do lábio aumentando em massa, volumizando, no centro do lábio superior, para dar a característica do bico central e dentro da borda do vermelhão transição da parte seca e úmida do lábio, cristas do filtro e contorno total do lábio com atenção ao arco do cupido, aumentando a definição (SEGALL, L. e ELLIS, D. A. F., 2007; LUTHRA, A., 2015).

MOHAM, K. T. e col., 2014 descrevem as diversas técnicas para preenchimento labial, punção serial (depósito de pequenos bolus, para defeitos superficiais), segmentação, *threading* (onde agulha é inserida e tunelada e o depósito é feito em linha contínua e lenta enquanto a agulha é removida, sendo ótima para defeitos do sulco naso labial e labial), ventilação (é um *threading* sem a remoção da agulha, distribuindo de forma radial), hachura cruzada (fios depositados perpendicularmente, indicados para defeito maiores) e técnica de sanduiche que mistura segmentação superficial e profunda com punções seriadas. Estas técnicas são adaptadas à perícia do cirurgião, bem como o volume e anatomia do defeito e a viscosidade do produto utilizado. MOHAM, K. T.; SILVA, D. J. e KOHLI, S., 2014,

neste trabalho ressaltam que para lábios a técnica de ventilação não é útil, sendo a mais indicada a técnica de hachura cruzada. SAHAN, A. e TAMER, F., 2018 descrevem a técnica dos quarto pontos e citam ainda rosqueamento linear, perfuração serial e técnicas de injeção de borda, marginal e de eversão para definir margens dos lábios.

A injeção no lábio pode ser realizada no nível submucoso dentro da massa muscular orbicular superficial da boca, colocar o AH nesse nível mais profundo diminui sua visibilidade e aumenta o volume labial (MOHAM, K. T.; SILVA, D. J. e KOHLI, S., 2014). SAHAN, A. e TAMER, F., 2018 recomendam o uso de agulhas somente em preenchimentos superficiais para evitar lesões vasculares e cânulas para depósitos mais profundos, sendo que estes desempenham um papel crucial na obtenção de bons resultados estéticos e funcionais e proporcionam uma administração mais uniforme do ácido hialurônico à zona intra muscular.

A maioria das complicações encontradas com o aumento dos lábios com o AH é leve, discreta e transitória, sendo até raras, tal como infecções (SEGALL, L. & ELLIS, D. A. F., 2007), e podem incluir, mais comumente, reações no local da aplicação como dor, edema e eritema (MANNINO, G. N. e LIPNER, S. R., 2016) e hematoma, SEGALL, L. & ELLIS, D. A. F., 2007 e LHUTRA, A., 2015 alertam para que os pacientes sejam avisados a estas complicações antes do procedimento. É importante o profundo conhecimento anatômico, principalmente das artérias que irrigam o lábio superior e inferior, para evitar hematomas e lesões vasculares (TANSATIT, T. e col.,2014).

Todos os preenchedores de AH são propensos ao efeito *Tyndall* (coloração azulada clara), uma consequência do plano de injeção muito superficial, pacientes com historia de infecções recorrentes pelo vírus herpes simples devem receber terapia antiviral profilática (BORN,T., 2006; MANNINO, G. N. e LIPNER, S. R., 2016 ABDULJABBAR, M.H.; BASENDWH, M.A., 2016).

Irregularidades e assimetria após a técnica de preenchimento com AH, na maioria dos casos, podem ser corrigidas com a colocação adicional de produto em uma segunda intervenção (SEGALL, L. & ELLIS, D. A. F., 2007).

A longevidade dos materiais preenchedores nos lábios é variável. Em média, duram 4 a 6 meses. Em geral, os pacientes que têm lábios muito finos, grandes sorrisos, ou que têm lábios muito dinâmicos e móveis, terá menor longevidade do preenchimento. Os pacientes que têm uma forma mais ideal e lábios menos móveis terá melhor longevidade. Alguns indivíduos podem ter resultados acima de 2 anos e alguns apenas 3 meses (BORN,T., 2006).

Não há um único caminho em técnica para alcançar os resultados desejados, entretanto, o conhecimento anatômico e o uso do uso dos produtos injetáveis bem

como as técnicas apropriadas são essenciais para um aspecto natural (SAHAN, A. e TAMER, F., 2018).

Assim esses materiais injetáveis podem ser usados para corrigir qualquer pequena assimetria que persista após uma correção cirúrgica na face, sendo considerado um recurso a mais (SEGALL, L. & ELLIS, D. A. F., 2007) para um resultado altamente satisfatório, contudo, sabemos que os preenchedores de AH são caros e precisam ser refeitos periodicamente, portanto, uma boa compreensão da base estrutural em que são colocados é muito importante para reduzir a quantidade de carga necessária em cada sessão, bem como aumentar a longevidade dos resultados (MOHAM, K. T. e col., 2014).

6 **CONCLUSÃO**

Em conclusão, este relato de caso ilustra que embora os preenchimentos com ácido hialurônico são amplamente utilizados em face e tecido envelhecido para rejuvenescimento ou simplesmente em aplicações para melhora estética sem procedimentos cirúrgicos prévios, podem ser também utilizados com sucesso, de modo previsível, no tratamento de sequelas de procedimentos cirúrgicos reconstrutivos com perda de substância devolvendo uma aparência mais harmônica e natural.

REFERÊNCIAS

AGRAWAL, AVIRAL et al. Animal bite injuries in children: a review of literature and case series. **Int J Clin Pediatr Dent**, v. 1, n. 10, p. 67-72, mar 2017.

AMIT, LUTHRA. Shapping lips with fillers. **J Cutan Aesthet Surg**, v. 8, n. 3, p. 139-142, ser 2015.

BORN, TREVOR. Hyaluronic Acids. **Clin Plastic Surg**. Toronto, v. 33, n. 4, p. 525-38, oct 2006.

BURGESS, CHERYL M. Principles of soft augmentations for the aging face. **Clin Interv Aging**, v. 1, n. 4, p. 349-55, dez 2006.

CAVALCANTI, ALESSANDRO L. et al. Facial dog bite injuries in chieldren: a case report. **Int J Surg**, n. 41, p. 57-60, oct 2017.

DI LAURO, A.E et al. Treatment of a post surg defect of lower lip: a case report. **Minerva Stomatologica**, v. 59, n. 1, p. 663-9, dec 2010.

KANDHARI, RAJAT et al. Use of a hyaluronic acid soft-tissue to correct congenital and post-traumatic lip assimetry. **Journal of Cutaneous and Aesthetic Surgery**, v. 10, n. 3, p. 153-156, jan 2017.

MANNINO, GABRIELLE N.; LIPNER, SHARI R.. Current concepts in lip augmentation. **Cutis**. New York, v. 5, n. 98, p. 325-329, nov. 2016.

SAHAN, ALI; FUNDA, TAMER F. Four-point injection technique for lip augmentation. **Acta Dematovenerol APA**, v. 2, n. 27, p. 71-73, jun 2018.

SEGALL, LORNE; ELLIS, DAVID A. F. Therapeutic options for lip augmentation. **Facial Plast Surgery Clinics of North America**, v. 15, n. 4, p. 485-89, 2007.

STOLIC, DRAGAN et al. The cirurgical lips deformity corrected with hyaluronic fillers: a case report. **Meced J Med Sci**, v. 3, n. 3, p. 423-5, sep 2015.

TANSATIT, TANVAA; APINUNTRUM, PRAWIT A.; PHETUDOM, THAVORN. A tipical pattern of labial arteries with implication for lip augmentation with injetable fillers. **Aesthetic Plast Surg**. Bangkok, v. 38, n. 6, p. 1083-89, dez 2014.

THOMAS, MOHAM K et al. Anatomic and mechanical considerations in restoring volume of the face with the use of hyaluronic acid fillers with a new layred technique. **Indian J Plast Surg**, v. 47, n. 1, p. 43-49, jan 2014.

THOMAS, MOHAN et al. Lip design: the need for a beautiful smile: An Indian perspective. **Indian Journal of Dental Research**. Mumbai, v. 25, n. 4, p. 449-453, oct 2014.

ANEXO

Consentimento e Autorização do pai da menor LSFP para o procedimento, bem como uso e divulgação de imagens para fins científicos.

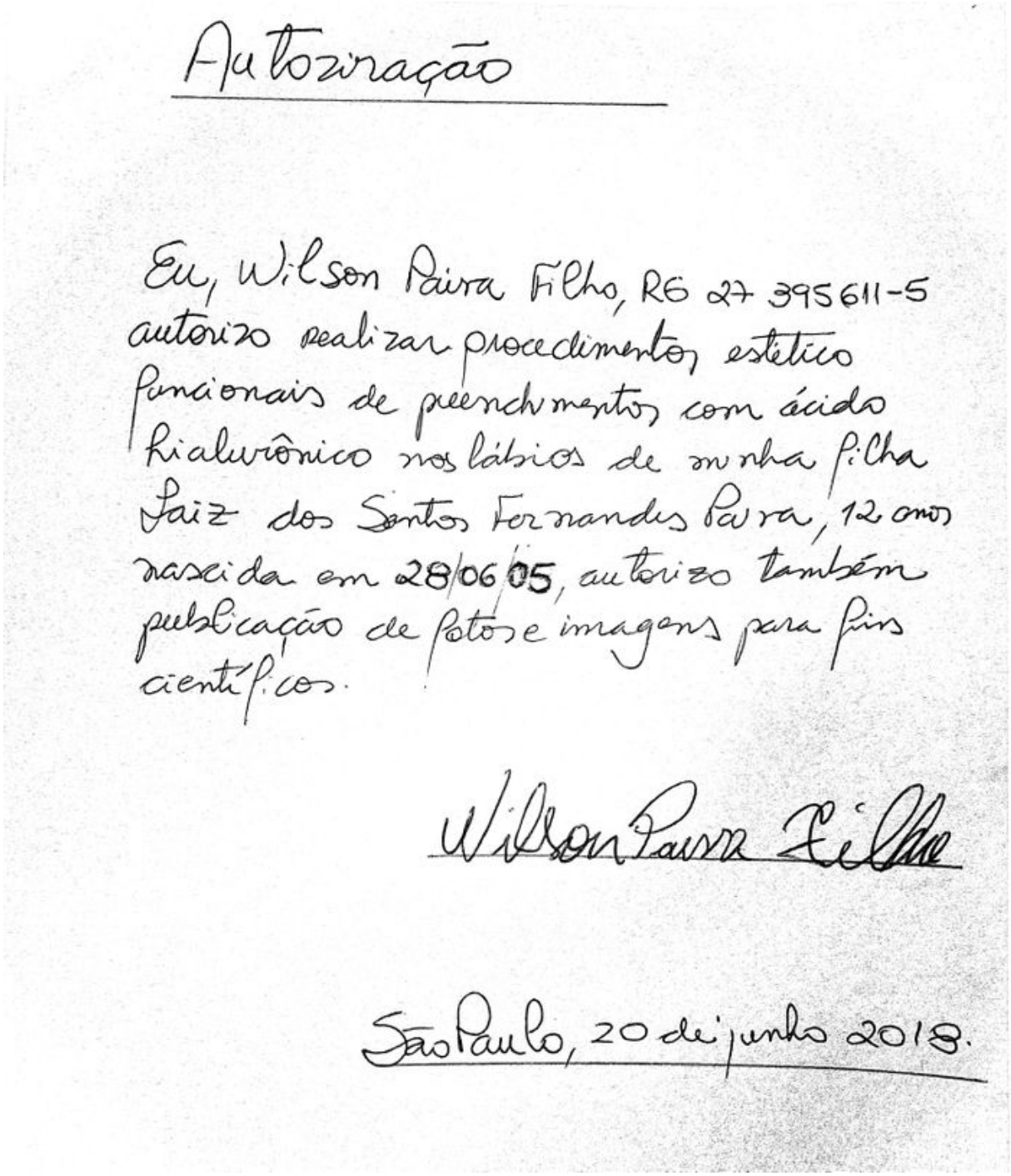

Autorização

Eu, Wilson Paiva Filho, RG 27 395611-5 autorizo realizar procedimentos estéticos funcionais de preenchimentos com ácido hialurônico nos lábios de minha filha Laiz dos Santos Fernandes Paiva, 12 anos nascida em 28/06/05, autorizo também publicação de fotos e imagens para fins científicos.

Wilson Paiva Filho

São Paulo, 20 de junho 2018.